मानव शरीर रचना

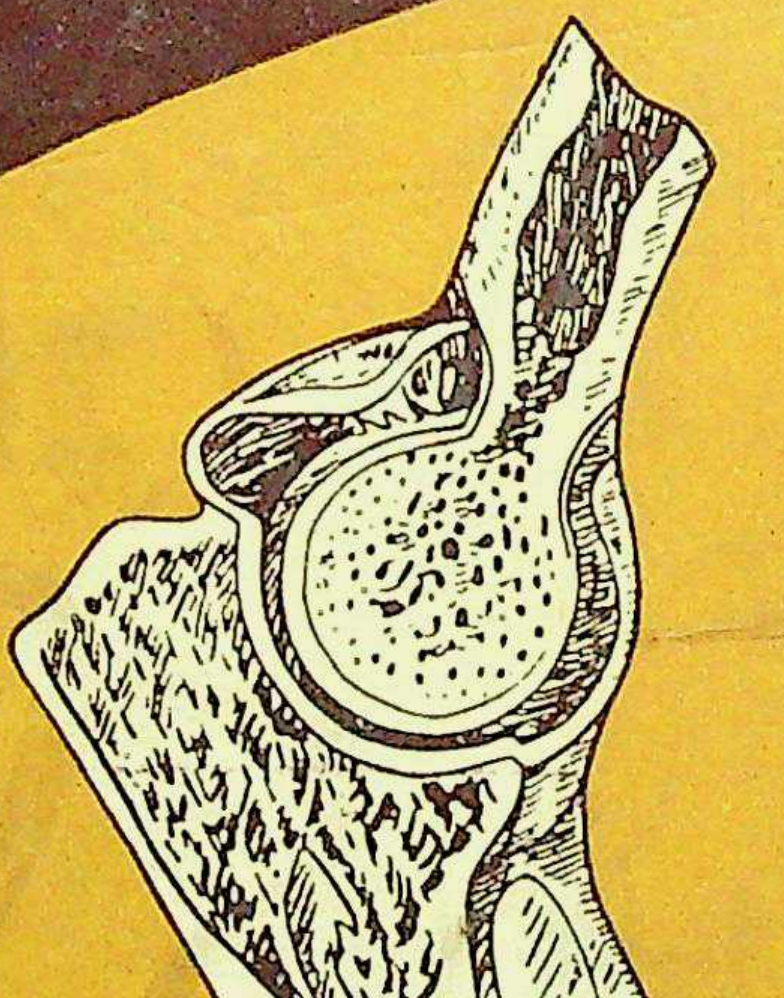

डा॰ मुकुन्दस्वरूप वर्मा

५५.८
५६.२

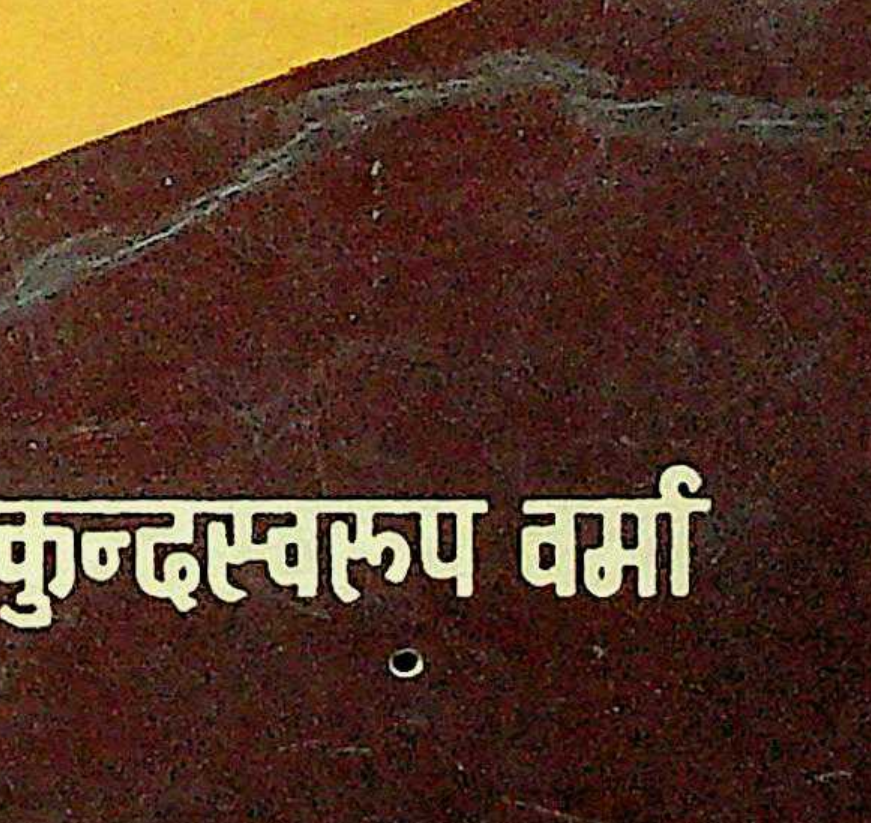

द्वितीय खंड

94533

मूल्य : रु० ७५ (अजिल्द)
रु० १०० (सजिल्द)

चिकित्साशास्त्र में शरीररचनाविज्ञान, शरीरक्रियाविज्ञान और शरीरविकृतिविज्ञान का स्थान महत्त्वपूर्ण है। इन तीनों विज्ञानों में शरीररचनाविज्ञान का गौरव उत्कृष्ट है, क्योंकि इसके बिना अन्य आयुर्वेद शाखाओं का ज्ञान प्राप्त करना सम्भव नहीं है।

किन्तु शरीररचनाविज्ञान की दिशा में पाश्चात्य वैज्ञानिकों के ही अनुसन्धान मिलते हैं, जो कि पश्चिमी भाषाओं के माध्यम से प्रसारित किये जाने के कारण उन भाषाओं से अपरिचित भारतीय चिकित्सक वर्ग के लिए उपयोगी नहीं हैं। इस विषय पर हिन्दी भाषा में सरल एवं सुबोध ग्रंथ का निर्माण चिरकाल से अपेक्षित रहा है। प्रस्तुत ग्रन्थ की रचना भारतीय चिकित्सा शास्त्र में इस अभाव की पूर्ति के लिए हुई है।

यह ग्रन्थ मानव शरीर रचना का द्वितीय भाग है जो तीन प्रकरणों में संपूर्ण हुआ है: १. सन्धिविज्ञान (Syndesmology) २. मांसपेशीविज्ञान (Myology) ३. वाहिकाविज्ञान (Angiology)। सन्धिविज्ञान में तान्तव, उपास्थि, श्लेषक आदि सभी सन्धियों का तथा उनकी गतियों और प्रक्रमों का, मांस-पेशी विज्ञान में शिर से लेकर पादतल तक की सभी पेशियों का, और वाहिकाविज्ञान में रक्तवाहिका और लसीका तन्त्रों का भेद-प्रभेद पूर्वक विवेचन किया गया है।

अन्य विशेषताओं में—मानवशरीररचना सम्बन्धी अंग्रेजी पारिभाषिक शब्दों का अनुवाद केन्द्रीय शिक्षा मन्त्रालय द्वारा स्वीकृत पर्यायवाची तकनीकी शब्दावली द्वारा किया गया है। ग्रन्थों के अन्त में पर्यायवाची शब्दावली संलग्न कर दी है। पुस्तक के बीच यत्र-तत्र दुरूह विषय को सुगम बनाने हेतु विवरण सहित सैकड़ों चित्र दे दिये हैं।

94533

पुस्तकालय

गुरूकुल कांगड़ी विश्वविद्यालय, हरिद्वार

वर्ग संख्या ....   आगत संख्या 94533

पुस्तक विवरण की तिथि नीचे अंकित है। इस तिथि सहित 30 वें दिन यह पुस्तक पुस्तकालय में वापस आ जानी चाहिए अन्यथा 50 पैसे प्रति दिन के हिसाब से विलम्ब दण्ड लगेगा।

गु० कां०
पुस्तकालय
हरिद्वार

मानव शरीर रचना

मानव शरीर रचना

द्वितीय भाग

94533

लेखक

डा० मुकुन्द स्वरूप वर्मा
बी० एस-सी०, एम० बी० बी० एस०
भूतपूर्व प्रधानाचार्य,
आयुर्विज्ञान महाविद्यालय, काशी हिन्दू विश्वविद्यालय

सम्पादक

डा० रमेश चन्द्र गर्ग
सहायक निदेशक, (आयुर्विज्ञान) केन्द्रीय हिन्दी निदेशालय
वैज्ञानिक तथा तकनीकी शब्दावली आयोग
शिक्षा मंत्रालय, भारत सरकार

R 55.7,VER-M
94533

मोतीलाल बनारसीदास
दिल्ली :: वाराणसी :: पटना

मोतीलाल बनारसीदास
भारतीय संस्कृति साहित्य के प्रमुख प्रकाशक एवं पुस्तक विक्रेता
मुख्य कार्यालय : बंगलो रोड, जवाहर नगर, दिल्ली-७
शाखाएं : १. चौक, वाराणसी-१ (उ० प्र०)
२. अशोक राजपथ, पटना-४ (बिहार)

५५.6
५६.2

प्रथम संस्करण : दिल्ली, 1979
मूल्य : रु० 100 (सजिल्द)
रु० 75 (अजिल्द)

श्री नरेन्द्र प्रकाश जैन, मोतीलाल बनारसीदास, बंगलो रोड, जवाहर नगर, दिल्ली-७ द्वारा प्रकाशित तथा श्री शान्तिलाल जैन, श्री जैनेन्द्र प्रेस, ए-४५, फेस-१, इंडस्ट्रियल एरिया, नारायणा, नई दिल्ली-२८ द्वारा मुद्रित ।

विषयानुक्रमणिका

1. **संधि प्रकरण** (Syndesmology)

तांतव संधियां 551
उपास्थि संधियां 553
श्लेषक संधियां 554
गतियां तथा संधियों का प्रक्रम 557
शंख-अधोहनु संधि 560
शर-अधोहनु संधि 562
पृष्ठवंश की संधियाँ 564
कशेरुका चापों की संधियां 567
त्रिकानुत्रिक संधि 571
शीर्षधर-अक्षक संधि 572
शीर्षधर-पश्चकपाल संधियां 574
पर्शुका-कशेरुक संधियां 576
पर्शुक-अनुप्रस्थ प्रवर्ध संधियां 578
उरः पर्शुक संधियां 579
अन्तरा-उपास्थि संधियां 580
प्रर्शुक-उपास्थि संधियां 580
उरोस्थि संधियां 580
उरो-जत्रुक संधि 583
अंसकूट-जत्रुक संधि 585
स्कंध संधि 588
कूर्पर संधि 593
अन्तराप्रकोष्ठ संधियां 598
मणिबंध संधि 602
अन्तरामणिबंध संधियां 604
मणिबंध-करभ संधियां 608
करभ-अंगुल्यस्थि संधियां 610
अन्तरांगुलि संधियां 612
त्रिक-श्रोणिफलक संधि 613
नितम्ब संधि 618
जानु संधि 624
अन्तराजंघिका संधियां 635
गुल्फ संधि 638
अन्तरापदकूर्च संधियां 641
पदकूर्च-प्रपदास्थि संधियां 647
अन्तराप्रपदिका संधियां 648
प्रपद-अंगुल्यस्थि संधियां 649
अन्तरांगुलि संधियां 650
पदचाप 652

2. **मांसपेशी प्रकरण** (Myology)

मांसपेशी तंतुओं के प्रकार 654
पेशियों के संलाग 655
पेशी का संकुचन 656
कंडरा, कंडराकला और प्रावरणी 659
शिर की प्रावरणी और पेशियां 662
अधिकरोटि कंडराकला 663
नेत्रच्छदों की पेशियाँ 664
नासिका की पेशियां 665
मुख (वक्त्र) की पेशियां 666
चर्वण की पेशियां 671
ग्रीवा के अग्र-पार्श्व प्रान्त की पेशियां और प्रावरणियां 675
उपरिस्थ और पार्श्व ग्रैव पेशियां 677
अधिकंठिका तथा अवकंठिका पेशियां 679
पूर्व कशेरुकीय पेशियां 683
पार्श्व कशेरुकीय पेशियां 685
धड़ की प्रावरणियां और पेशियां 686
पीठ की गभीर पेशियां 686
वक्ष-कटि (कटि) प्रावरणी 687
अवपश्चकपाल पेशियां 694
अवपश्चकपाल त्रिभुज 695
वक्ष की पेशियां 696

मध्यच्छद पेशी 699
श्वसनक्रिया में वक्ष की गतियां 702
उदर की पेशियां-अग्र-पार्श्व पेशियां 704
उपरिस्थ वंक्षण वलय 706
गभीर वंक्षण वलय 717
वंक्षण नलिका 717
पश्च पेशियां 718
श्रोणि की पेशियां 719
मूलाधार की पेशियां 723
गुदक्षेत्र की पेशियां 724
मूत्रजनन क्षेत्र की पेशियां 725
(पुरुष में) 725
मूलाधार पिंड 727
ऊर्ध्व शाखा को कशेरुकादण्ड से जोड़ने वाली पेशियां 730
कटि त्रिकोण 733
ऊर्ध्व बाहु को वक्ष की अग्र और पार्श्व भित्तियों से जोड़ने वाली पेशियां 734
स्कंध की पेशियां 739
ऊर्ध्व बाहु की पेशियां 743
अग्रबाहु की पेशियां 749
अग्र प्रगंडपूर्व पेशियां 750
उपरिस्थ समूह की पेशियां 750
गभीर समूह की पेशियां 756
पश्च प्रगंडपूर्व पेशियां 758
गभीर समूह 765
हाथ की पेशियां 768
करतल की पार्श्व पेशियां 774
करतल की अभिमध्य पेशियां 777
करतल की माध्यमिक पेशियां 778
अधःशाखा प्रावरणी और पेशियां 781
श्रोणिफलक प्रान्त की पेशियां 781
ऊरु की पेशियां-अग्र और्वी पेशियां 785
अभिमध्य और्वी पेशियां 791
नितम्ब प्रदेश की पेशियां 794
पश्च और्वी पेशियां 802
जंघा की पेशियां-अग्र जंघा पेशियां 804
पार्श्व जंघा पेशियां 808
पश्च जंघा पेशियां 811
पांव की पेशियां—
पादपृष्ठ की पेशियां 821
पादतल की पेशियां 822

3. **वाहिका प्रकरण** (Angiology)

रक्त वाहिकाओं की संरचना 833
शिराओं के वाल्व या कपाटिकायें 837
धमनी-शिरा सम्मिलन 839
वक्ष गुहा 839
परिहृद् 841
हृदय 843
दक्षिण अलिंद 846
निम्न महाशिरा 847
हृद् शिरानाल 847
दक्षिण निलय 849
वाम अलिंद 852
वाम निलय 852
हृदय का अंगरेखांकन 855
हृदय का संवहन तंत्र 857
शिरानाल-अलिंद पर्व 858
अलिंद-निलय पर्व 859
गर्भरक्त परिसंचरण 860
जन्म के पश्चात् वाहिका तंत्र में परिवर्तन 862
धमनियां (Arteries) 865
फुप्फुस धमनी प्रकांड 866
महाधमनी 867
महाधमनी चाप 869
प्रगंड-शीर्ष कांड 871
शिर और ग्रीवा की धमनियां 871
सामान्य कैरोटिड धमनियां 872
ग्रीवा का अग्र त्रिभुज 886
ग्रीवा का पश्च त्रिभुज 888
धमनी वृत्त 897
मस्तिष्क की धमनियां 898

ऊर्ध्व शाखा की धमनियां 898
कक्षा 907
कफोणि खात 913
धड़ की धमनियां 926
उदर महाधमनी 929
कटि धमनियां 942
सामान्य श्रोणि फलक धमनियां 943
अधःशाखा की धमनियां 954
शिरायें (Veins) 974
फुप्फुस शिरायें 974
दैहिक शिरायें 974
हृदय की शिरायें 974
शिर और ग्रीवा की शिरायें 976
डिप्लोई या द्विपत्रक मध्या शिरायें 984
तानिका शिरायें 984
मस्तिष्क की शिरायें 985
दृढ़ तानिका के शिरानाल 987
अग्र-निम्न समूह के शिरानाल 990
उद्गत शिरायें 993
ऊर्ध्व शाखा तथा वक्ष की शिरायें 994
ऊर्ध्व शाखा की उपरिस्थ शिरायें 994
ऊर्ध्व शाखा की गंभीर शिरायें 995
वक्ष की शिरायें 997
अधःशाखा, उदर तथा श्रोणि की शिरायें 1003
अधःशाखा की उपरिस्थ शिरायें 1003
अधःशाखा की गभीर शिरायें 1006
प्रतिहारिणी शिरा तंत्र 1014
लसीका तंत्र (Lymphatics) 1018
लसीका वाहिकाओं की संरचना 1019
लसीका पर्व 1021
लसीका महावाहिनी 1022
शिर और ग्रीवा का लसीका संवहन 1025
शिर और ग्रीवा के गभीर ऊतकों का लसीका संवहन 1029
ऊर्ध्व शाखा का लसीका संवहन 1032
उपरिस्थ वंक्षण लसीका पर्व 1036
उदर तथा श्रोणि का लसीका संवहन 1039
पुरो महाधमनी लसीका पर्व और उनका संवहन क्षेत्र 1040
बृहदांत्र के लसीका पर्व 1044
बृहदांत्र का लसीका संवहन 1045
पुरुष जननेन्द्रियों का लसीका संवहन 1048
स्त्री जननेन्द्रियों का लसीका संवहन 1048
वक्ष का लसीका संवहन 1049
वक्ष के आभ्यन्तरांगों का लसीका संवहन 1051
हृदय का लसीका संवहन 1052
फुप्फुसों और प्लूरा का लसीका संवहन 1053
प्लीहा 1054
पर्यायवाची शब्दावली 1061
शुद्धिपत्र 1105

हरिद्वार
94533

सन्धि प्रकरण

(Syndesmology)

कंकाल की दो या अधिक अस्थियों के मिलने से सन्धि (joint) बनती है। लम्बी अस्थियां अपने दोनों सिरों या प्रान्तों पर एक दूसरे से मिलती हैं। चपटी अस्थियां अपने किनारों पर मिली रहती हैं। छोटी और क्रमहीन अस्थियां अपने किसी भी भाग से सम्मेलन कर सकती हैं। सधियों की रचना उनके कर्म के अनुसार की गई है। जहां अस्थियों में गति नहीं होती वहां वे तान्तव ऊतक द्वारा जुड़ी हुई हैं जिनको **तान्तव संधि** (fibrous joint) कहते हैं अथवा वे उपास्थि द्वारा जुड़ सकती हैं जो **उपास्थि संधि** (cartilaginous joint) कही जाती हैं। जहां अस्थियों में अधिक गति आवश्यक होती है वहां एक अस्थि में एक गढ़ा या गुहा (cavity) बन जाती है और दूसरी अस्थि का सिरा गोल होकर उसमें लग जाता है। इस गुहा के किनारों पर तान्तव कला निर्मित तान्तव सम्पुट (fibrous capsule) लगा रहता है जो दूसरी अस्थि के सिरों पर भी लगता है। उसके भीतर श्लेषक कला (synovial membrane) कृत एक थैला दोनों अस्थियों के सिरों पर छा जाता है। इसको श्लेषक सम्पुट (synovial capsule) कहते हैं। तान्तव सम्पुट के बाहर अस्थि के सिरों पर स्नायु लगी रहती है। ये **श्लेषक संधि** (synovial joint) कहलाती है।

1. तान्तव संधियां (Fibrous Joints)

इनमें अस्थियों के सन्निकट सिरे या किनारे तान्तव ऊतक से जुड़े रहते हैं। इनमें गति नहीं होती अथवा अत्यल्प गति होती है जैसे कपालकी अस्थियों में। ये तान्तव संधि भी तीन प्रकार की होती हैं, सीवनी, दन्तमूल और तन्तु संधि। फिर सीवनी भी कई प्रकार की होती है।

सीवनी (Suture)—इस प्रकार की संधि केवल कपाल की अस्थियों में पाई जाती हैं। अस्थियां किनारों पर सम्मेलन करती हैं। किन्तु किनारों के बीच में कुछ तन्तु ऊतक रहता है जो सीवनी स्नायु (sutural ligament) कहा जाता है। अस्थि के किनारे अस्थिजनक कोशिकाओं (osteogenic cells) से आच्छादित होते हैं जो चपटे आकार की होती हैं और तन्तु ऊतक के एक फलक से ढके रहते हैं। ये दोनों स्तर पर्यस्थि (periosteum) कला के समान स्तरों में बाहर असंधायक भाग में जाकर मिल जाते हैं। तन्तु फलकों के बीच में भी कुछ विच्छिन्न तन्तु ऊतक रहता है जिसमें सूक्ष्म रक्त-वाहिकायें उपस्थित होतीं हैं, जो ऊपर कपाल की अस्थियों के दोनों स्तरों के बीच की डिप्लोई शिराओं (diploic veins), **डूरा मेटर** के शिरानाल (venous sinuses) और शिरोवल्क (scalp) की शिराओं में मिल जाती हैं। दोनों ओर की अस्थियों के बहिः और अन्तःपृष्ठ की पर्यस्थि के तान्तव स्तर, सीवनियों पर होते हुए, एक दूसरे के साथ मिले रहते हैं और अस्थियों को भी मिलाये रहते हैं। कपाल

की अस्थियों की वृद्धि सीवनी में स्थित किनारों को आच्छादित किये हुए अस्थिजनक कोशिका स्तर ही से होती है। इस कारण यह स्तर विशेष बढ़ जाता है। कभी कभी इसमें अस्थियां उत्पन्न हो जाती हैं जो सीवनी अस्थियां (sutural bones) कहलाती हैं। अनेक बार सीवनी स्नायु में उपास्थि बन जाती है।

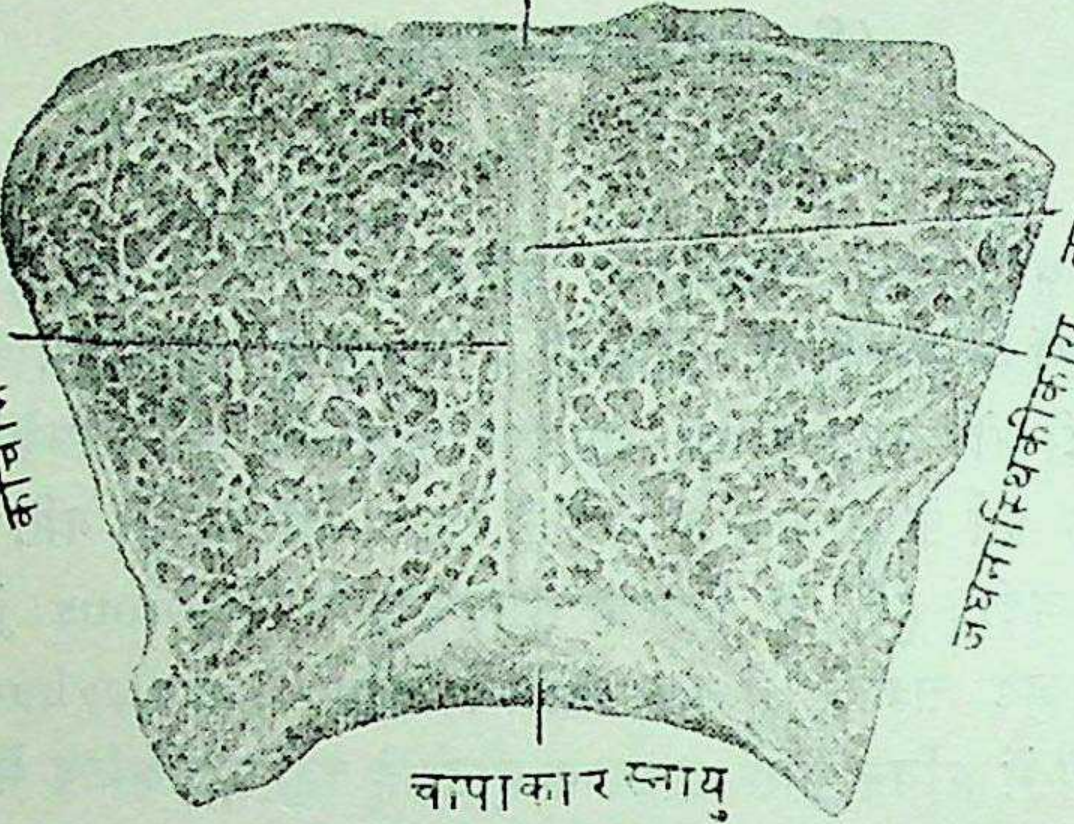

चित्र 293—जघन संधानक का पारगामी तिर्यक किरीटी परिच्छेद जिसमें एक संधानक की रचना दिखलाई गई है।

सीवनियां भी कई प्रकार की होती हैं। **दन्तुर सीवनी** (serrate suture) में सम्मेलन करने वाले किनारों पर आरे के से दांते बने होते हैं जैसे कपाल की अग्र पश्च (sagittal suture) सीवनी में। यदि किनारे से दांत के समान प्रवर्ध निकले हों जिनके शीर्षों में मूल की अपेक्षा अधिक अन्तर हो तो वे **दन्तुरित सीवनी** (denticulate suture) कही जायंगी। जब एक अस्थि के ढलवां किनारे दूसरी अस्थि के समान किनारों पर चढ़े रहें जैसे शंखास्थि और पार्श्विकाओं के किनारे, तो वे **शल्काभ सीवनी** (squamous Suture) कही जाती हैं। यदि ऐसे किनारों में दांते या कटक (ridges) हों तो वह **परिसीमा** (limbus) **सीवनी** कहलायेगी। जब किनारे केवल एक दूसरे से सम्पर्क करते हैं जैसे ऊर्ध्वहनु के तात्वीय प्रवर्ध (palatine process) या तालिका के क्षैतिज प्रवर्ध (horizontal process) तो उनसे **सरल सीवनी** (plane suture) बनती है। **द्विधा** (schindylesis) **या कीलक और खातिका** (wedge and groove) **सीवनी** में एक अस्थि के किनारे के दो फलकों में विभक्त हो जाने से जो खातिका बन जाती है उसमें दूसरी अस्थि के फलक का किनारा लग जाता है। एथमाइड की लम्ब पट्टिका (perpendicular plate of Ethmoid) सीरिका की ऊर्ध्व धारा के दो फलकों के बीच में लग जाती है। **संधानिका** (symphysis) में दो ओर के भाग वृद्धि काल में तान्तव ऊतक से जुड़े रहते हैं। आगे चल कर यह भाग अस्थि में परिणत हो जाता है, जैसे हनु संधानिका (symphysis menti) में। किन्तु जघन संधानिका (symph. pubis) में उपास्थि वृद्धावस्था तक बनी रहती है।

दन्तमूल सन्धि (Gomphosis) में दन्तमूल की नोक हनु की कोष्ठिका (alveolus) के गढ़े में बैठ जाती है।

तन्तु संधि (syndesmosis) में दो अस्थियों के आमने-सामने के पृष्ठ अन्तरास्थि स्नायुओं द्वारा जुड़े रहते हैं, जैसे दोनों जंघास्थियों या प्रकोष्ठास्थियों में।

2. उपास्थि संधियां (Cartilaginous Joints)

इन संधियों में अस्थियों के पृष्ठों के बीच में उपास्थि रहती है जिससे कुछ गति संभव है। इनमें भी दो प्रकार की संधियां होती हैं। **प्राथमिक उपास्थि संधि** (synchondrosis) जहां काचाभ उपास्थि अस्थिभागों के बीच में स्थित होती है, जो आगे चल कर अस्थि में परिणत हो जाती है। यह लम्बी अस्थियों के एपीफिसेस और कांड (डाइफिसेस) के बीच में जतूका और पश्चकपालास्थि के आधार भागों (basal points) के बीच में तथा शंखास्थि के अश्म भागों (petrous) के बीच में पाई जाती है। इनमें कोई गति संभव नहीं होती क्योंकि उपास्थि की पट्टिका पतली होती है।

दूसरे प्रकार की उपास्थि संधि तन्तु-उपास्थि संधि (symphyses-संधानिका, संधानक) कहलाती है जहां अस्थियों के पृष्ठ काचाभ उपास्थि (hyaline cartilage) के स्तर से ढके रहते हैं और उनके बीच में तान्तव उपास्थि (fibrocartilage) का चक्रक (disc) रहता है। जघन संधानिका इसी प्रकार की संधि है। अधोहनु के दोनों भाग तान्तव ऊतक से जुड़े रहने के पश्चात् अस्थिकृत हो जाने पर भी उसको हनु संधानिका कहा जाता है। तन्तूपास्थि संधियों में दोनों ओर के अस्थि भाग स्नायुओं से भी जुड़े रहते हैं किन्तु सम्पुट नहीं होता। अन्त्य तंत्रिका जालिकायें इन्हीं स्नायुओं के अस्थि पर लगे भागों तथा संधि के चारों ओर वितरित होती हैं। कशेरुकाओं के बीच इस ही प्रकार की संधियां हैं। उनमें परिमित गति संभव है। उरोहस्तक और उरोकांड के बीच भी इसी प्रकार की संधि है। ये संधियां शरीर की मध्य रेखा में स्थित हैं।

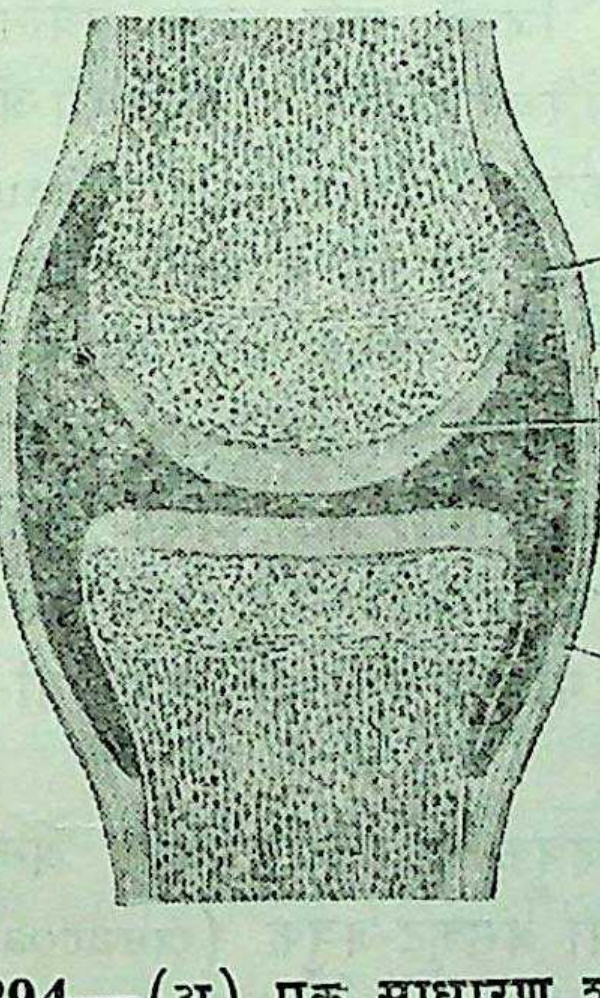

चित्र 294—(अ) एक साधारण श्लेषक संधि का पारगामी परिच्छेद

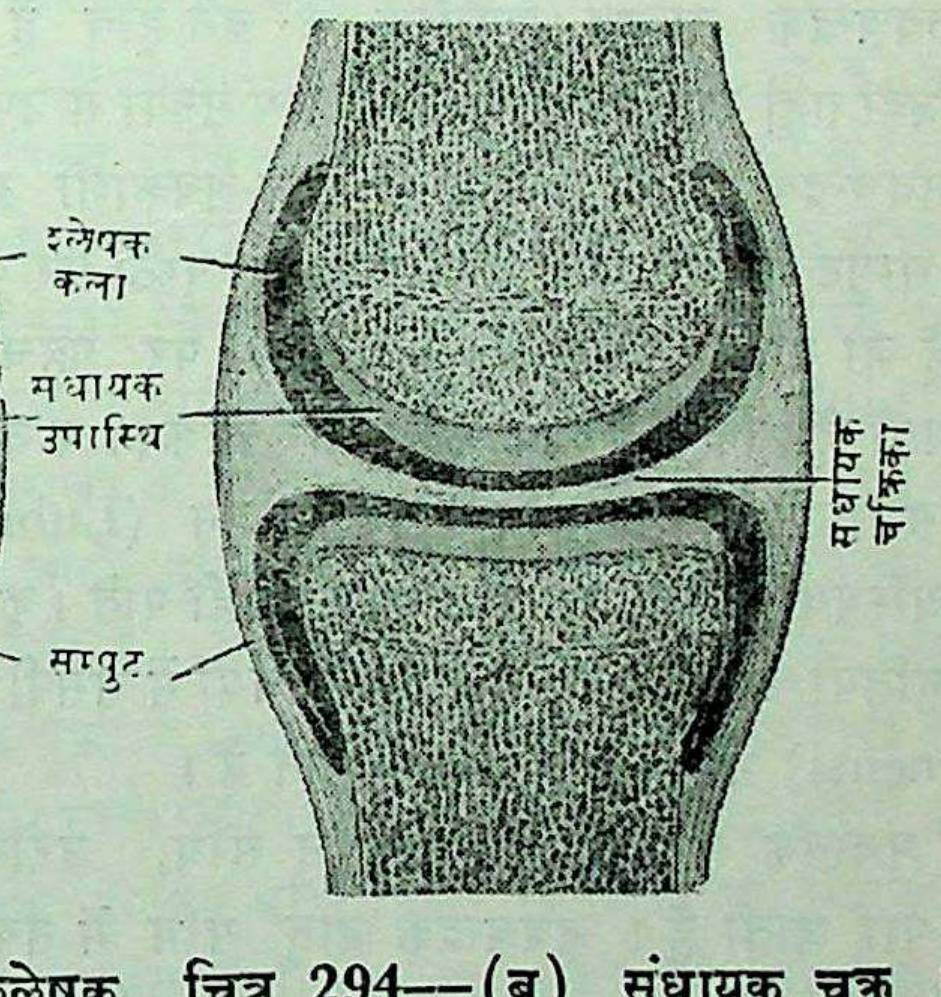

चित्र 294—(ब) संधायक चक्र सहित एक श्लेषक संधि का पारगामी परिच्छेद

3. श्लेषक संधियां (Synovial Joints)

ऊर्ध्व और अधोशाखाओं की अन्तरा प्रकोष्ठिक तान्तव संधियों के अतिरिक्त, सब संधियां इसी प्रकार की हैं। इन संधियों की विशेषताये ये हैं (1) अस्थियों के सिरों पर संधायक उपास्थि (articular cartilage)का एक स्तर चढ़ा रहता है, किन्तु वे स्वतन्त्र होते हैं। (2) श्लेषक कला से आवृत एक श्लेषक संधि गुहा (synovial joint cavity) होती है जिसमें गाढ़ा चिपचिपा श्लेषक द्रव्य (synovial fluid) भरा रहता है। (3) श्लेषक कला के बाहर तान्तव कला का दृढ़ स्तर चढ़ा रहता है जो अस्थि भागों को घेरे रहता है। यह तान्तव सम्पुट (fibrous capsule) होता है जिसके भीतर श्लेषक कला निर्मित श्लेषक सम्पुट रहता है। (4) श्लेषक कला भीतर की ओर उपास्थि आच्छादित अस्थि भागों के अतिरिक्त शेष सब भागों को आवृत किये है (5) तान्तव सम्पुट के अतिरिक्त, प्रायः सम्पुट के बाहर, तान्तव ऊतक निर्मित स्नायु दोनों के अस्थि भागों को जोड़े रहती हैं। (6) इन संधियों में, अस्थि भागों के संबंधों के कारण, अंगुलि पोरवों के बीच संसर्पण (gliding) गति से लेकर स्कंध और नितम्ब संधियों की सब भांति की स्वतंत्र गतियां तक संभव हैं।

इनके अतिरिक्त संधि गुहा संधायक चक्रिका (articular disc) अथवा नवचन्द्रक (menisci) द्वारा दो पूर्ण या अपूर्ण भागों में विभक्त हो सकती है। चक्रिका और नवचन्द्रक तान्तव उपास्थि के बने होते हैं जिनमें तन्तु ऊतक प्रधान होता है, जिसमें जहां तहां उपास्थि कोशिकायें अल्प संख्या से उपस्थित होती हैं। बाहर की ओर चक्रिका और नवचन्द्रक कुछ विच्छिन्न तन्तु-अवकाशी ऊतक (fibroareolar tissue) द्वारा तान्तव सम्पुट में मिल जाते हैं और उनके पृष्ठों पर कुछ दूर तक वे चपटी कोशिकायें फैली रहती हैं जो बाहर परिसर (periphery) पर पहुंच कर श्लेषक कला की कोशिकाओं से मिल जाती हैं। किन्तु श्लेषक कला और चक्रिका व नवचन्द्रक की कोशिकाओं में समानता नहीं होती। संधायक चक्रिका संधि के पूर्ण स्नेहन (Lubrication) का कारण होती हैं। उनके कारण अस्थियों के संधायक पृष्ठ रगड़ने नहीं पाते। कुछ संधियों को वे दो में विभाजित करके उनकी गतियों को बढ़ा देते हैं। जिन संधियों में संसर्पी गति के साथ कोणीय गतियां (angular movements) भी होती हैं, वहां वे होते हैं।

संधायक चक्रिका शंख-अधोहनु संधि, उरोजत्रुक संधि और निम्न अन्तराप्रकोष्ठा संधि में पाई जाती हैं। नवचन्द्रक जानु संधि में तथा अंसकूट-जत्रुक (coracoacromial) संधि में स्थित हैं।

संधायक उपास्थि (articular cartilage) अस्थियों के संधायक पृष्ठों पर चढ़ी रहती है। ये काचाभ (hyaline) प्रकार की होती हैं। किन्तु जिन अस्थियों का कला से विकास होता है उनमें वे श्वेत तान्तव उपास्थि (white fibrocartilage) होती हैं। इनमें तंत्रिकायें या रक्त वाहिकायें नहीं होतीं। उनका पोषण किनारों पर लगी हुई श्लेषक कला की रक्तवाहिकाओं के जाल, श्लेषक द्रव्य, जो संधि का स्नेहन करता है, तथा उपास्थि के नीचे सूक्ष्म अवकाशों में स्थित रक्त वाहिकाओं से होता है। यद्यपि साधारण नेत्रों से देखने से इसका पृष्ठ समतल दीखता है, किन्तु सूक्ष्मदर्शी द्वारा वह खुरदरा दिखाई देता है जो उसके ह्रास का चिह्न है। उपास्थि का नीचे का अस्थि के सम्पर्क में रहने वाला भाग प्रायः केल्सीकृत और संहत (compact) हो जाता है। यह संधायक फलक (articular lamella) कहा जाता है।

नीचे की अस्थि के मज्जा कोष्ठों से रक्त वाहिकायें संहत स्तर को पार करके यहां आ पहुंचती हैं और उनमें से कुछ केल्सीकृत भाग में से निकल संधायक उपास्थि में पहुंच जाती हैं।

तान्तव सम्पुट (fibrous capsule)—तन्तु ऊतक के समानान्तर सूत्रों से निर्मित इस थैले से दोनों अस्थियों के संधायक प्रान्त ढके रहते हैं। इसके दोनों ओर के सिरे संधायक भागों के ऊपर एक रेखा में चारों ओर लगे होते हैं। किन्तु इसके विन्यास में बहुत भिन्नता पाई जाती है। इसमें एक या अधिक स्थानों में छिद्रों द्वारा श्लेषक सम्पुट बाहर निकल आता है जिससे थैली या गद्दी (pad) सी बन जाती है। रक्त वाहिकायें और तंत्रिकायें भी इसको वेध कर संधि में जाती हैं। तान्तव सम्पुट दो या अधिक स्थानों में मोटा होता है। ये सम्पुट के मोटे हुए भाग स्नायु (ligaments) कहे जाते हैं, जिनके दो सिरे दो अस्थियों पर लगे रहते हैं। इनमें सूत्र समानान्तर जाते दिखाई देते है। इनके नाम इनकी स्थिति और जहां इनके सिरे लगे हुए हैं उनके अनुसार रखे गये हैं। कुछ संधियों में सम्पुट के बाहर या भीतर भी सम्पुट से पृथक स्नायु पाये जाते हैं। ये अतिरिक्त या सहायक स्नायु (accessory) कहलाते हैं।

स्नायु समानान्तर लम्बे तन्तु सूत्रों के दृढ़ फीते के समान होती हैं जो अस्थियों को, गति करने के समय, अपने स्थान से नहीं हटने देतीं, और गति की चरम सीमा पर पहुंचने पर रोक देती हैं। यद्यपि ये लचकीली हैं किन्तु सीमांत तक खिच जाने के पश्चात गति संभव नहीं होती। उनके अधिक खिचने से पीड़ा होने लगती है। ये अत्यन्त दृढ़ हैं।

श्लेषक कला (synovial membrane)—तान्तव सम्पुट के भीतर की ओर स्थित यह कला संधायक उपास्थियों के अतिरिक्त संधि गुहा के भीतर की सब ही संरचनाओं को ढके रहती है। वह संधायक उपास्थि के किनारों पर भी आच्छादित है किन्तु उनके संधायक पृष्ठ पर नहीं जाती है। इस कला से गाढ़ा चिपचिपा संधिगुहा को स्निग्ध करने वाला और संधायक पृष्ठों की रगड़ से सुरक्षा करने वाला श्लेषक द्रव्य (synovial fluid) का स्राव होता है। कुछ संधियों में इस कला से झालर के समान छोटे-छोटे प्रवर्ध निकले रहते हैं जिनमें वसा एकत्र रहती है। ये वसा की छोटी छोटी पुटिकायें संधि के भीतर रिक्त स्थानों में भरकर उसको एक समान ओर स्निग्ध बना देती हैं। तान्तव सम्पुट द्वारा निकली हुई इस कला की वसायुक्त गद्दियों का उल्लेख किया जा चुका है। यह द्रव्य संधायक उपास्थियों को पोषण भी देता है। रासायनिक परीक्षा से इसको रक्त प्लाविका का अपोह (dialysate) पाया गया हैं जिसमें हायालूरोनिक (Hyluronic acid) अम्ल मिला रहता है जो श्लेषक द्रव्य का विशेष घटक होता है। इस द्रव्य में कुछ एककेन्द्रकी (monocytes) कोशिकायें तथा हिस्टियोसाइट (histiocytes) कोशिकायें मिलती हैं।

सूक्ष्मदर्शी से परीक्षा करने पर यह एक कोशिकामय वाहिकाओं युक्त संयोजी ऊतक कृत बारीक कला दीखती है जिसमें दो प्रकार की कोशिकायें पाई जाती हैं। एक उपरिस्थ, आकार में अनियमित और विच्छिन्न कोशिकायें जो एक दूसरे के साथ भली प्रकार मिली हुई भी नहीं है, और दूसरी गहरी, कई प्रकार की संयोजी ऊतक कोशिकायें (connective tissue) जिनमें मास्ट कोशिकायें तथा तन्तुप्रसू (mast cells, fibrohlasts) कोशिकायें भी होती हैं। पहले प्रकार की कोशिकाओं का स्तर अपूर्ण है, जहां तहां अनुपस्थित है। ये श्लेषक कोशिकायें (synovial cells) कहलाती हैं। ये ही कोशिकायें हायालूरोनिक अम्ल को बनाने वाली हैं जो श्लेषक द्रव्य का एक विशेष अवयव है। इसके अतिरिक्त ये कोशिकायें उपास्थि के टूट-फूट से उत्पन्न हुए अवशेष का अवशोषण भी करती मालूम होती हैं। इन उपरिस्थ कोशिकाओं

से नीचे के भाग के कालेजन युक्त भौमिक पदार्थ में अनेक बारीक तन्तु पाये जाते हैं जिनमें प्रत्यास्थ तन्तु तथा उपरिलिखित गहरी कोशिकायें भी होती हैं, जिनमें मास्ट और तन्तुप्रसू कोशिकायें भा बताई गई हैं। उपरिस्थ और गंभीर कोशिकायें भिन्न-भिन्न रजकों (stains) को ग्रहण करती हैं। एक ही संधि में श्लेषक कला की मोटाई में भिन्नता पाई जा सकती है। श्लेषक कला तान्तव (fibrous), वसामय (fatty), अवकाशी (areolar) तीन प्रकार की बताई गई है। ऊपर अवकाशी का वर्णन किया गया है। तान्तव प्रकार की कला बारीक होती है और स्नायु तथा सम्पुटों के भीतर स्थित कंडराओं के, जैसे प्रगण्ड द्विशिरस्का (biceps brachi) और जानुपृष्ठिका (popliteus) की कंडराओं के अधोपृष्ठ पर छाई रहती है। वसामय प्रकार में वसा अधिक होती है। कला की वसायुक्त गद्दियों (pads) का उल्लेख किया गया है जो संधि गुहा के रिक्त अवकाशों में भरी रहती हैं। अवकाशी प्रकार से वसामय कला कम सक्रिय होती है।

वर्सा (bursa) या स्नेह पुटियों तथा कंडराओं के श्लेषक आवरणों की कला और संधियों की स्नेहक कला एक ही प्रकार की होती हैं।

वर्गीकरण (classification)—श्लेषक संधियां मुख्यतया दो वर्गों में बांटी जा सकती है :—

1—सरल संधि (simple joint) जिसमें केवल दो संधायक पृष्ठ—पुरुष पृष्ठ और स्त्री पृष्ठ होते हैं। 2—योगिक संधि (compound joint) जिसमें दो से अधिक संधायक पृष्ठों का सम्मेलन होता है, जैसे प्रकोष्ठ-मणिबंध (radiocarpal) संधि।

संधियों का वर्गीकरण उन पर होने वाली गतियों के अनुसार किया गया है। ये गतियां तीन अक्षों (axis) पर हो सकती हैं जो एक दूसरे पर समकोण या लंब (right angle, perpendicular) दिशा में स्थित हैं। 1—अनुप्रस्थ अक्ष (transverse) पर अग्र पश्च दिशा में अंग की गति होती है। (2) अग्र-पश्च (sagittal) अक्ष पर गति दाहिने या बायें पार्श्व दिशा में होगी जो किरीटी (coronal) तल कहा जाता है। और (3) अनुदैर्ध्य अक्ष, जिस पर गति करने वाला अंग स्वयं अपने अनुदैर्ध्य अक्ष या उसके समानान्तर अक्ष पर घूमता है। जिन संधियों में केवल एक अक्ष पर गति होती है वे एक-अक्षीय (uniaxial) कहलाती हैं जैसे कोर सन्धि। जिनमें दो अक्षों पर अंग घूम सकता है वे द्वि-अक्षीय (biaxial) जैसे एलिप्साइड संधि कही जाती हैं। अक्षों में गति होने वाली संधियों को बहु-अक्षीय (polyaxial) कहा जाता है। उलूखल (ball and socket) संधि में ऐसा होता है। सरल संधियों (plane joints) में कोणीय गति (angular movements) नहीं होती।

कोर संधि (ginglyonus, hinge joint)—इस प्रकार की संधियों में दोनों संधायक पृष्ठों ने ऐसा रूप ले लिया है कि अंग की गति केवल एक ही दिशा में हो सकती है। कुहनी (elbow) और अन्तरांगुलि (interphalangeal) संधियां इसी प्रकार की हैं।

विवर्तिका संधि (trachoideal, pivot joint))—इस संधि में केवल घूर्णन (rotation) गति संभव है। इसमें एक अस्थि की कील पर दूसरी अस्थि का वलय घूमता है, अथवा एक अस्थि के वलय में दूसरी अस्थि की कील घूमती है। वलय स्वयं अस्थि का हो या अस्थि और स्नायुओं के मिलने से वलय बन जाता हो। ऊर्ध्व अन्तराप्रकोष्ठ संधि तथा प्रथम और द्वितीय ग्रैव कशेरुकाओं की संधियां इन दोनों का उदाहरण हैं।

स्थूलक संधि (condylar joint)—इसमें दो उत्तल या समानान्तर भिन्न पुरुष संधायक

पृष्ठ दो अवतल स्त्री पृष्ठों के साथ संधि बनाते हैं। दोनों संधायक पृष्ठ युगलों का अक्ष समान होता है। इनमें गति मुख्यतया एक ही अक्ष में होती है किन्तु दूसरे अक्ष में भी अत्यल्प गति संभव है। जानु तथा शख-अधोहनु संधियां इसका उदाहरण हैं।

दीर्घवृत्तज या एलिप्साइड संधि (ellipsoid joint)––यह द्वि-अक्षी संधि है। इसमें एक अस्थि का अंडाकार, उत्तल संधायक पृष्ठ दूसरी अस्थि के दीर्घवृत्ताकार (elliptical) अवतल पृष्ठक पर सम्मेलन करता है। इसमें आकुंचन, प्रसारण, अभिवर्तन, अपावर्तन तथा पर्यावर्तन सब गतियां होती हैं। बहिःप्रकोष्ठ-मणिबंध (radiocarpal) संधि तथा करभ-अंगुल्यस्थि (metacarpophalangeal) संधियां इस प्रकार की हैं।

पर्याण संधि (saddle joint)–इसमें दो अक्षों पर गति के अतिरिक्त कुछ घूर्णन गति भी होती है। इनमें एक अस्थि का उत्तल संधायक पृष्ठ दूसरी अस्थि के अवतल पृष्ठ से सम्मेलन करता है। उपर्युक्त दीर्घवृत्तज संधि के समान गतियां होती हैं। अंगुष्ठ की मणिबंध-काभ संधि इसका उदाहरण है।

उलूखल सन्धि (Ball and socket joint)––यह बहुअक्षी संधि है। इसमें नीचे की अस्थि के गोल सिरे पर का संधायक पृष्ठ ऊपर की अस्थि के गहरे अवतल संधायक पृष्ठ के गढ़े में संपर्क करता है। इस कारण नीचे की अस्थि एक केन्द्र से जाने वाले अनेक अक्षों पर गति कर सकती है। नितंब और स्कंध संधियां इसका उदाहरण हैं।

सरल संधि (Plane joint)––इनमें वस्तुतः सीधे संधायक पृष्ठ एक दूसरे से मिले रहते हैं। संधि पर जो स्नायु लगी रहती हैं वे तथा पास के जो अन्य प्रवर्ध आदि होते हैं वे गति को और भी परिमित कर देते हैं जिससे केवल अल्प घूर्णन गति हो सकती है। कशेरुकाओं के संधायक पृष्ठों के तथा कूर्च और मणिबंध प्रान्त की अस्थियों (tarsal, carpal joints) के बीच की संधियां इसी प्रकार की हैं।

गतियां तथा संधियों का प्रक्रम (Movements and mechanism of joints)

संधियों में चार प्रकार की गतियां होती हैं: विसर्पण, कोणीय गतियां (gliding, angular movements), पर्यावर्तन (circumduction) और घूर्णन (rotation)। प्रायः ये ही गतियां मिश्रित होती हैं जिससे अनेक प्रकार की गतियां उत्पन्न होती हैं। एक ही प्रकार की गति असाधारण है। जब संधायक पृष्ठ समान आकार के होते हैं तो गति परिमित होती है। जिन संधियों में गतियां मुक्त रूप से होती हैं उनमें जो अस्थि अधिक गति करती है उसका संधायक पृष्ठ बड़ा होता है।

संसर्पण या विसर्पण (gliding) अति सामान्य प्रकार की गति है जहां एक अस्थि दूसरी अस्थि पर बिना घूर्णन या कोई कोणीय गति उत्पन्न किये हुए केवल सरक जाती है। मणिबंध तथा पदकूर्च प्रान्त की अस्थियों में केवल यही गति संभव है, यद्यपि कितनी ही अन्य श्लेषक संधियों में अन्य गतियों के साथ विसर्पण गति भी होती है।

कोणीय गतियां (angular movements) वे होती हैं जिनमें दो अस्थियों के बीच का कोण घटता या बढ़ता है। **आकुंचन** (flexion) और **प्रसारण** (extension), **अभिवर्तन** (adduction) और **अपावर्तन** (abduction) सब से अधिक होने वाली कोणीय गतियां हैं। प्रथम दोनों गतियों का अक्ष शेष दोनों गतियों के अक्ष के समकोण पर रहता है।

आकुंचन गति अनुप्रस्थ अथवा तिर्यक प्रकार के अनुप्रस्थ अक्ष पर होती है जिससे दो अस्थियों या अंगों के अग्र या पूर्व पृष्ठ एक दूसरे के समीप खिंच आते हैं। किन्तु कुछ संधियों में इसका अपवाद भी पाया जाता है। अंगुष्ठ अंगुलियों के तल के समकोण तल में स्थित है। इस कारण उसका अग्रपृष्ठ पार्श्व ओर स्थित है। आकुंचन और उससे विरुद्ध गति प्रसारण अंगुष्ठ के अग्र-पश्च अक्ष में होती है, अनुप्रस्थ अक्ष में नहीं होती। स्कंध संधि में आकुंचन से बाहु सामने तथा भीतर की ओर खिंच जाती है, किन्तु बाहु और धड़ के अग्र पृष्ठ पास नहीं आते। नितंब (Hip) संधि के आकुंचन से ऊरू का आकारकीय (morphological) पश्च पृष्ठ उदर के अग्र पृष्ठ के पास आ जाता है। पांव में भी अपवाद हैं । पांव के जंघा के समकोण होने के कारण ऊपर को मुड़ने से उसके ऊर्ध्व पृष्ठ और जंघा के अग्रपृष्ठ का कोण घट जाता है। यह उसका आकुंचन कहलाता है किन्तु वास्तव में आकारकीय दो अग्र पृष्ठों का अन्तर कम होता है ।

अभिवर्तन में अंग शरीर की मध्य रेखा के समीप खिंचता है और **अपावर्तन** में उससे दूर चला जाता है। किन्तु हाथ और पांव में मध्यमा या दूसरी अंगुलि की मध्य रेखा को आधार माना गया है। उसकी ओर खिंचना या दूर होना अन्य अंगुलियों का अभिवर्तन या अपावर्तन है। ये गतियां अग्र पश्च या उस ही के समान अक्ष पर होती हैं।

पर्यावर्तन (circumduction) गति में ऊपर की अस्थि के प्याले के आकार के गढ़े में नीचे की अस्थि का गोल शिर घूमता है जिससे नीचे की अस्थि एक शंकु (cone) की परिधि पर घूमती है। शंकु का आधार (base) निचली अस्थि के दूरस्थ प्रान्त से बनता है। किन्तु शंकु का शिखर ऊपर की अस्थि के गढ़े में दूसरी अस्थि के घूमने वाले शिर में होता है। यह गति स्कंध और नितंब संधियों में पूर्ण रूप से होती है।

घूर्णन (rotation) गति में अस्थि अनुदैर्घ्य अक्ष पर घूमती है। अनुदैर्घ्य अक्ष स्वयं अस्थि का हो या उसके बाहर किसी दूसरी अस्थि का हो, जैसे दूसरी ग्रैव कशेरुका का दन्ताभ प्रवर्ध, जो शीर्षधर के वलय की घूर्णन गति का अक्ष होता है। प्रगंडास्थि अपने ही अनुदैर्घ्य अक्ष पर घूमती है । किन्तु अग्र बाहु में करोत्तानन (supination) और करावत्तानन (pronation) गतियों में बहिः प्रकोष्ठिका के घूमने के समय अक्ष उससे बाहर रहता है। वह रेडियम के शिर से अलना के शिर तक खींची हुई एक रेखा पर स्थित होता है।

अतिरिक्त गतियां (accessory movements)—जो गतियां सन्धियों पर हम अपनी इच्छा या प्रयत्न से करते हैं उनके अतिरिक्त कुछ गतियां बिना प्रयत्न के केवल उस समय होती हैं जब सक्रिय गति को अवरोध मिलता है अर्थात् अंग को किसी ठोस वस्तु पर दबना पड़ता है। जैसे केवल हाथ में क्रिकेट की गेंद को पकड़ने के समय करभ-अंगुल्यस्थि संधि (metacarpophalangeal joint) पर अंगुलियों का घूर्णन होता है, सामान्यतया नहीं होता । ये **प्रथम** प्रकार (first type) की अतिरिक्त गतियां कहलाती हैं। दूसरे प्रकार (II type) की अतिरिक्त गतियां दूसरे व्यक्ति द्वारा (passively) उत्पन्न की जाती हैं। वे तब ही उत्पन्न होती हैं जब संधि पर क्रिया करने वाली पेशियां ढीली या शिथिल होती हैं। ये निष्क्रिय गतियां (passive movements) कहलाती हैं ।

गतियों का परिसीमन (limitation of movements)—गति को सीमित या रोक देने वाले कई कारण होते हैं :—(1) स्नायुओं का तनाव (tension of ligament) इसका मुख्य कारण है। व्यवच्छेदित (dissected) संधि का अतिप्रसारण (hyperextension)

स्नायुओं द्वारा रुक जाता है। एक सीमा तक प्रसारण के पश्चात स्नायु इतना तन जाती हैं कि उससे अधिक अस्थि को नहीं झुकाया जा सकता (2) दूसरे अस्थि पर लगी हुई गति की विरोधी पेशियों (antagonistic muscles) का तनाव भी इतना ही प्रमुख कारण है। ये पेशियां सदा कुछ तनाव की दिशा में रहती हैं जिसके कारण स्नायुओं के चरम सीमा तक प्रसार में भी सन्देह हो सकता है। गति के समय यह तनाव और बढ़ जाता है और प्रसार को रोक देता है। यदि प्रसरित जानु संधि के साथ ऊरू की नितंब संधि पर आकुंचन किया जाय तो वह अपूर्ण रहेगा। किन्तु जानु का आकुंचन करने के पश्चात नितंब संधि के आकुंचन से ऊरू उदर की ओर झुक कर उदरभित्ति पर जा लगेगी। प्रसरित दशा में ऊरू की पश्च पेशियां (hamstring muscles) ऊरू के आकुंचन को रोक देती हैं। (3) तीसरा कारण अंगों का सान्निध्य है। झुकने पर अंगों के मृदु भागों (soft parts) के सम्पर्क में आ जाने से गति रुक जाती है।

जिन श्लेषक संधियों में अस्थियों के संधायक पृष्ठ केवल स्नायु और पेशियों से जुड़े रहते हैं उनमें इन पृष्ठों के सदा सम्पर्क में रहने का मुख्य कारण पेशियों का तनाव होता है जिसमें वायुमंडल दाब (atmospheric pressure) और संसक्ति बल (cohesion forces) से भी सहायता मिलती है। इस संबंध में यह स्मरण योग्य है कि किसी भी संधि की दृढ़ता का मुख्य कारण उस पर क्रिया करने वाली पेशियों की तान है।

रक्त संभरण (blood supply)—संधि के परिसर के समीप स्थित धमनी जालिकाओं (arterial plexuses) से कई शाखायें निकल कर संधि के तान्तव सम्पुट को वेध कर श्लेषक सम्पुट के भीतर पहुंच कर वहां सूक्ष्म जालिकायें बनाती हैं जिनसे शाखायें निकल कर संधायक पृष्ठों के किनारों पर सम्मिलन पाशों (loops of anastomosis) में अन्त होती हैं।

लसीका वाहनियां (lymphatics) भी श्लेषक कला में जालिकायें बनाती हैं और संचार के पश्चात् रक्त वाहिकाओं के साथ-साथ उस क्षेत्र की गंभीर लसीका या निकास ग्रन्थियों में उनका संवहन या निकास (drainage) होता है।

तंत्रिका संभरण (nerve supply)—चल संधियों में उन पर क्रिया करने वाली पेशियों में जाने वाली तंत्रिकाओं की शाखायें संधि के तान्तव सम्पुट के विशेष क्षेत्रों में वितरित हैं, और संभव है कि वहीं पर प्रतिवर्त चाप (reflex arc) बनाती हों। प्रत्येक तंत्रिका का अपना वितरण का विशेष क्षेत्र है। किन्तु अनेक स्थानों में यह क्षेत्र परस्पर अंशाच्छादित (overlapping) हैं। इन तंत्रिकाओं में माइलिनपिधान युक्त (myelinated) और पिधान रहित (nonmyelinated) दोनों प्रकार के तन्तु होते हैं। पिधानरहित तन्तु विशेषतया वाहिका प्रेरक (vasomotor) हैं। किन्तु बड़े तन्त्रिका तन्तु तान्तव सम्पुट में जहां तहां दाब कणिकाओं (pressure corpuscles) और तनाव या आतति कणिकाओं (tension corpuscles) में अन्त हो जाते हैं। स्नायु तथा तान्तव सम्पुट के अस्थियों पर लगने के स्थान पर बहुत संख्या में तंत्रिका तन्तु वितरित होते हैं। विशेष बात यह है कि सम्पुट के किसी भी भाग में, जिस पेशी या पेशियों की क्रिया से यह भाग खिंच कर तन जाता है, उस पेशी की विरोधी पेशियों में जाने वाली तन्त्रिका के तन्तु वितरित होते हैं। संभव है इस प्रकार के प्रबंध से सम्पुट का अतितनाव न होने पाता हो।

श्लेषक कला में तंत्रिका तन्तु नहीं होते। वहां न कोई विशेष अन्तांग (end organs)

मिलते हैं और न तंत्रिका के मुक्त तंत्रिकान्त (nerve endings) हैं। इस कला में पीड़ा की संवेदना नहीं होती।

शंख-अधोहनु सन्धि (Temporo-mandibular joint)

यह ऊपर की शंखास्थि के अधोहनुखात (mandibular fossa) और संधायक गुलिका (articular tubercle) और नीचे की ओर अधोहन्वस्थि के शिर (स्थूलक) के बीच की स्थूलक प्रकार (condylar) की संधि है। संधायक पृष्ठों पर जो श्वेत तान्तव उपास्थि (white fibrocartilage) चढ़ी हुई है उसमें तन्तु अधिक किन्तु उपास्थि की कोशिकायें अत्यल्प हैं। संधि के बीच में संधिगुहा को ऊपर और नीचे के भागों में विभक्त करती हुई एक उपास्थि चक्रिका (disc) है।

तान्तव सम्पुट (fibrous capsule) ऊपर सामने की ओर संधायक गुलिका पर, पीछे की ओर पट्टक-मध्यकर्ण विदर (squamotympanic fissure) के ओष्ठों पर और इन दोनों के बीच में अधोहनु खात की धारा पर लगा हुआ है। नीचे की ओर सम्पुट अधोहनु की ग्रीवा पर लगता है। संधायक चक्रिका के ऊपर सम्पुट ढीला किन्तु नीचे की ओर तना हुआ है।

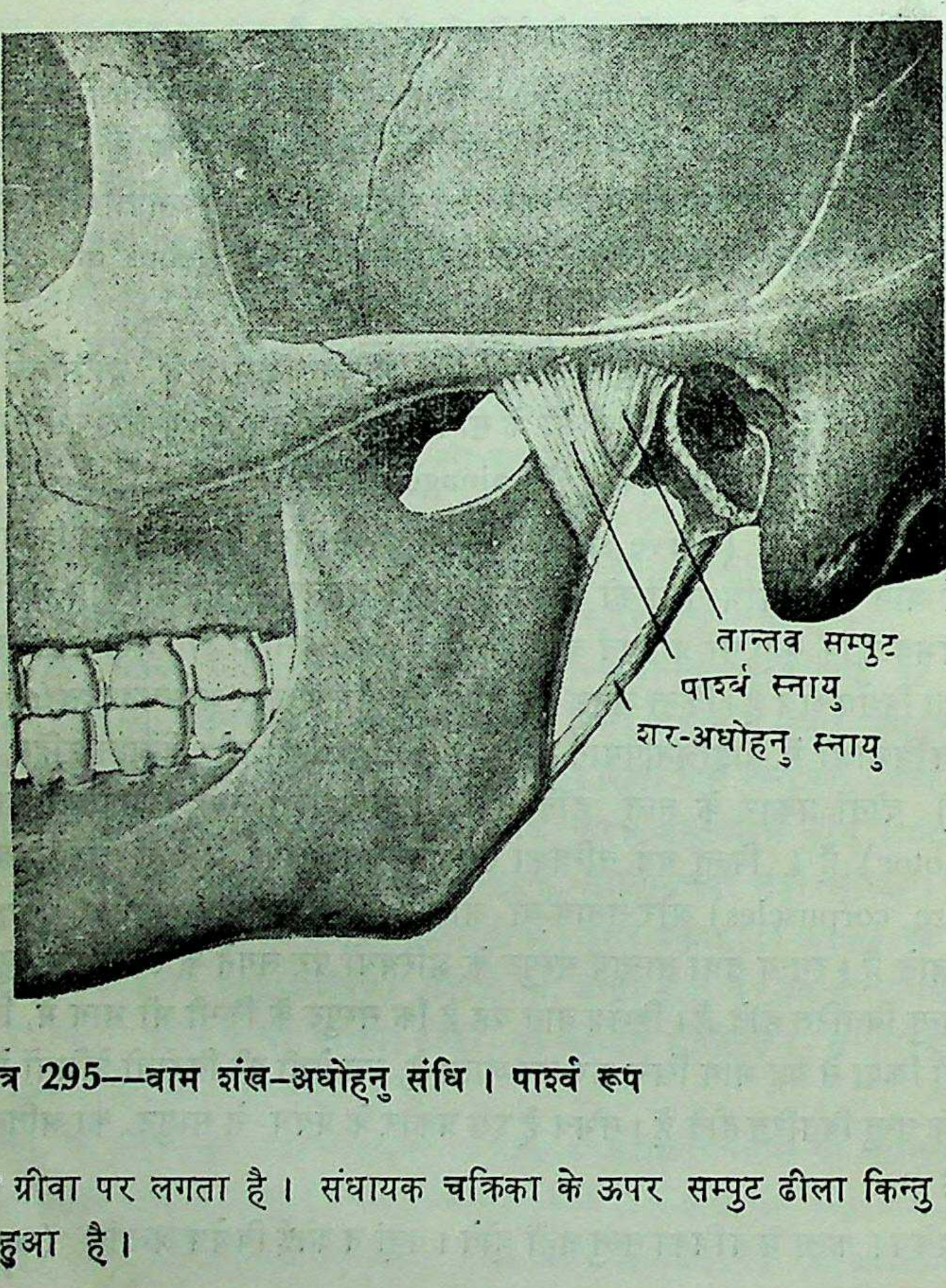

चित्र 295—वाम शंख-अधोहनु संधि। पार्श्व रूप

श्लेषक कला—यह तान्तव सम्पुट को भीतर की ओर जहां वह संधायक चक्रिका के किनारों पर लगा है, उसके अतिरिक्त, पूर्णतया आच्छादित किये है। नीचे की ओर से यह अधोहनु की ग्रीवा और पार्श्व पक्षाभिका की कंडरा (tendon of lateral pterygoideus) पर परावर्त्तित होती हुई शिर पर आच्छादित संधायक उपास्थि तक चली गई है।

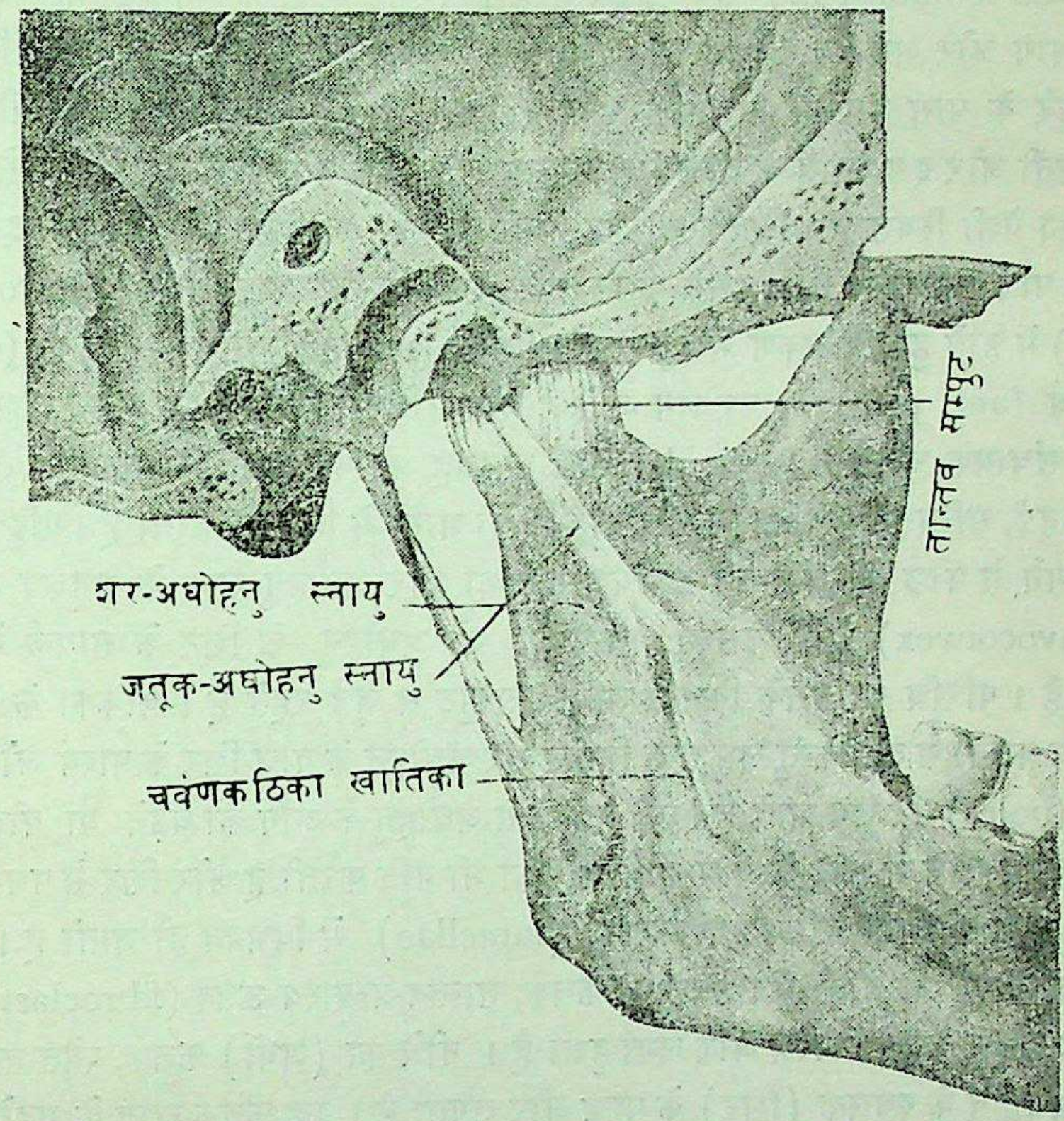

चित्र 296—वाम शंख-अधोहनु संधि। अभिमध्य रूप।

इस संधि में तीन स्नायु लगी हुई हैं और संधि के बीच में संधायक चक्रिका है।

पार्श्व (शंखअधोहनु) स्नायु (Lateral or temporo-mandibular lig.)—यह स्नायु संधि के पार्श्व पर स्थित है और तान्तव सम्पुट के सम्पर्क में रहती है। ऊपर की ओर यह गंड चाप (zygomatic arch) की गुलिका पर लगी है जहां से वह नीचे और पीछे की ओर जाकर अधोहनु की ग्रीवा के पार्श्व पृष्ठ और पश्च धारा पर लग जाती है। यह कर्णमूल ग्रन्थि से ढकी रहती है।

जतूक-अधोहनु स्नायु (sphenomandibular lig.)—यह पतली चपटी स्नायु संधि के अभिमध्य ओर स्थित है। ऊपर यह जतूक कंटक (sphenoidal spine) पर लगी हुई है। वहां से नीचे और बाहर को जाकर चौड़ी होने के पश्चात अधोहनुरन्ध्र के जिह्विका (लिंगूला) प्रवर्ध पर लग जाती है। संधि सम्पुट और इस स्नायु के बीच में अन्तर रहता है जिसमें ऊर्ध्वहनु वाहिकायें (maxillary vessels) ऊपर और अधोकोष्ठिका वाहिकायें और

तंत्रिकायें (inf. alveolar vessels and nerves) नीचे की ओर रहती हैं। स्नायु ऊर्ध्व भाग में पार्श्वपक्षाभिका पेशी (lateral pterygoideus) और बहिष्कर्ण-शंख तन्त्रिका (anriculo-temporal n.) के सम्पर्क में हैं। पैरोटिड ग्रन्थि का एक भाग इस स्नायु के निचले भाग और अधोहनु की प्रशाखा (ramus) के बीच में स्थित है। इसके अभिमध्य और ऊर्ध्व सिरे के पास इस पर मध्यकर्ण पटह (chorda tympani) तन्त्रिका जाती हैं। इसके नीचे ग्रसनी और इस स्नायु के बीच में कुछ बसा और कुछ ग्रसनी शिरायें हैं। सबसे नीचे अन्तः पक्षाभिका पेशी स्थित है। चिबुक-कंठिका पेशी की रक्त वाहिका और तंत्रिका इस स्नायु को वेध कर पार निकलती हैं। इसके कुछ सूत्र अश्मकूट-मध्यकर्ण-विदर (petrotympanic fissure) में होते हुए मध्यकर्ण में पहुंचकर मैलियस (malleus) नामक अस्थिका (ossicle) के अग्र प्रवर्ध (ant. process) पर लग जाते हैं और मैलियस की अग्र स्नायु का अंश बनाते हैं।

संधायक चक्रिका (articular disc)––यह अंडाकार पट्टिका, मुख्यतया तान्तव ऊतक की बनी हुई, सन्धि गुहा को ऊपर और नीचे के दो भागों में विभक्त करती है। पट्टिका का ऊर्ध्व पृष्ठ सामने से पीछे की ओर को संधायक गुलिका और अधोहनु खात के अनुरूप अवतलोत्तल (concavoconvex) है। उसका अधोपृष्ठ, जो अधोहनु के शिर के सम्पर्क में रहता है, अवतल है। परिधि पर इसके किनारे तान्तव सम्पुट से जुड़े रहते हैं। चक्रिका के पार्श्व और अभिमध्य प्रान्तों से दृढ़ किन्तु लघु तन्तु निकल कर अधोहनु के गोल शिर के पार्श्व और अभिमध्य ध्रुवों (poles) पर लग जाते हैं। ऐसे प्रबन्ध से अधोहनु के आगे को बढ़ने या पीछे को हटने की गतियों में संधि में शिर के साथ-साथ चक्रिका भी गति करती है और शिर से पृथक नहीं होने पाती। पीछे की ओर चक्रिका दो फलकों (lamellae) में विभक्त हो जाती है। वहां कुछ शिरा जालिकायें भी होती हैं। उपर का फलक, तान्तव-प्रत्यास्थ ऊतक (fibroelastic tissue) निर्मित अधोहनु खात के पश्च ओर लगा हुआ है। नीचे का (अधो) फलक, श्वेत तान्तव ऊतक निर्मित अधोहनु के स्थूलक (शिर) के पश्च ओर लगता है। यह फलक खात के गहरे मध्य भाग में, जहां इसका मध्य है, सब से मोटा है।

शर-अधोहनु स्नायु (Stylo-mandibular lig.)

यह स्नायु ग्रैव प्रावरणी (cervical fascia) का एक विशिष्ट भाग है जो ऊपर की ओर शर प्रवर्ध (styloid pr.) और नीचे की ओर अधोहनु के कोण तथा उसकी प्रशाखा की पश्च धारा पर लगी हुई है। इसको एक सहायक स्नायु (accessory lig.) माना जा सकता है।

तन्त्रिकायें–अधोहन्विका तंत्रिका (mandibular n.) की बहिःकर्ण-शंख (auriculo-temporal) तथा चर्वणी (masseteric) शाखायें संधि में आती हैं।

धमनियां—बाह्य करोटिड धमनी (external carotid a.) की उपरिस्थ शंख और ऊर्ध्वहनु (superficial temporal and maxillary) धमनियों की शाखायें संधि में रक्त संभरण करती हैं।

गतियां—अधोहनु का अवनमन (depression), उन्नमन (elevation), पुरोवर्धन (protrusion), निवर्तन (retraction) तथा दोनों ओर के पार्श्व की गति पार्श्ववर्तन होती है।

मानव शरीर रचना

द्वितीय खंड

इन गतियों में अधोहनु का शिर शंखास्थि के अधोहनु खात में संधायक चक्रिका के अधोपृष्ठ के सम्पर्क में घूमा करता है। स्वयं चक्रिका भी शिर के साथ घूमती है। इन गतियों में पक्षाभिका पेशियां बहुत भाग लेती हैं। मुंह को खोलने पर अधोहनुखात के सामने की ओर, गंड चाप पर स्थित, संधायक गुलिका अधोहनु के सिर को आगे को ओर को नहीं फिसलने देती तथा पश्च और चक्रिका का शंखास्थि से संयोजन करने वाला तान्तव-प्रत्यास्थ ऊतक भी शिर की अत्यधिक गति को रोकता है।

गतियां उत्पन्न करने वाली पेशियां
(Muscles producing the movements)

अवनमन (depression)—द्विपिंडिका (digastric), चिबुक-कंठिका (mylohyoid), अनुचिबुककंठिका और दोनों ओर की पार्श्व पक्षाभिकायें (geniohyoid, lateral pterygoideus, both sides)।

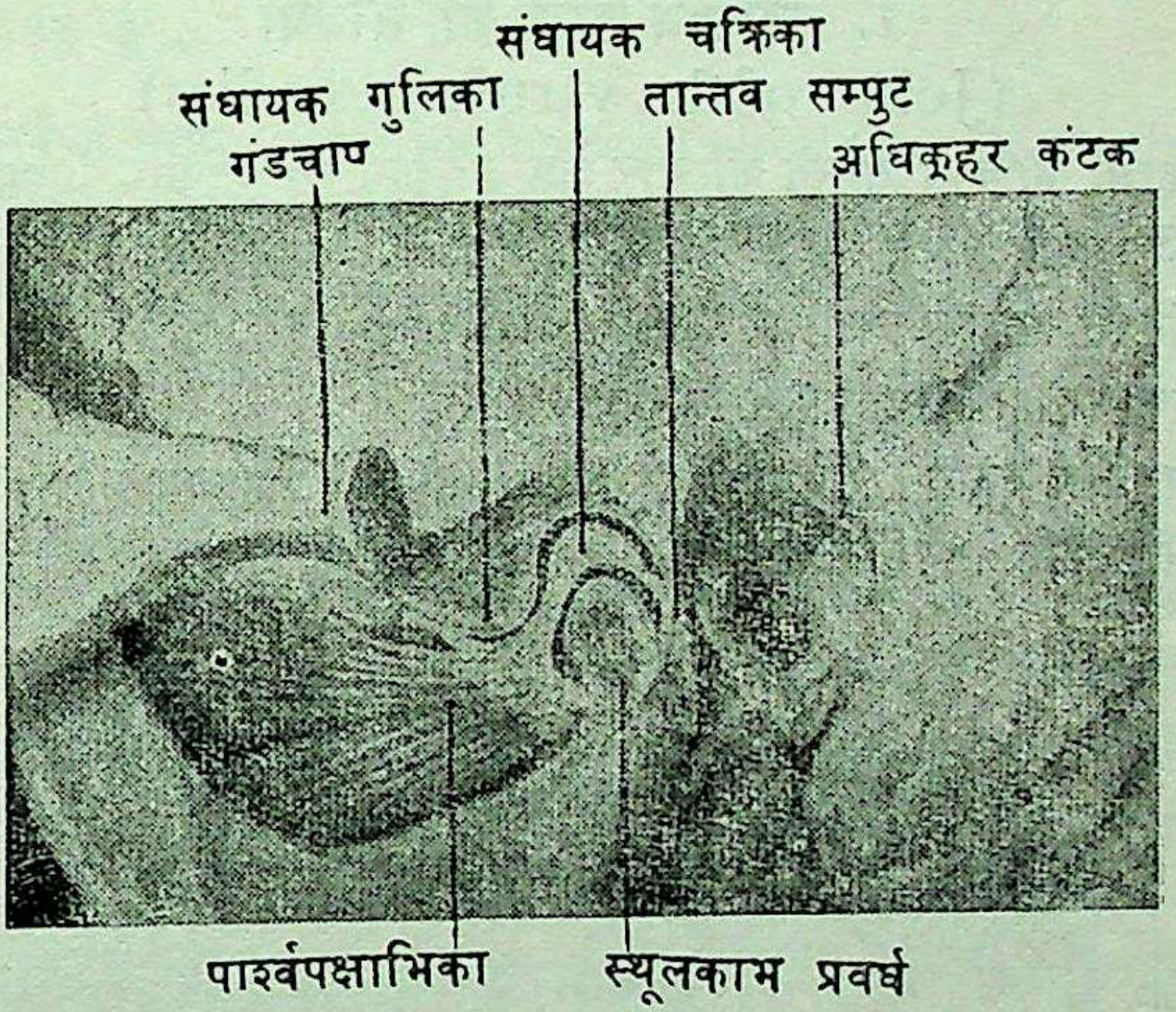

चित्र 297—वाम शंख-अधोहनु संधि का पारगामी अग्रपश्च परिच्छेद।

उन्नमन (elevation)—चर्वणिका (Masseter), शंखच्छदिका (temporalis) और अभिमध्य पक्षाभिका (medial pterygoideus) दोनों ओर की।

पुरोवर्धन (protrusion)—दोनों ओर की अभिमध्य और पार्श्विक पक्षाभिकायें।

निवर्तन (retraction)—दोनों ओर की शंखच्छदिकाओं (temporalis) के पश्च सूत्र।

पार्श्व गतियां—दोनों ओर की अभिमध्य और पार्श्व पक्षाभिकायें (बारी बारी से क्रिया करती हैं)

अनुप्रयुक्त शारीर (Applied anatomy)—अधोहनु की स्थानच्युति केवल सामने की ओर को हो सकती है। मुंह खोलने पर अधोहनु का शिर संधायक गुलिका पर स्थित होता है। उस समय पीछे की ओर से अधोहनु पर आघात लगने से शिर गुलिका पर से फिसल कर

अधोशंख खात (infratemporal fossa) में चला जाता है। इसका पुनःस्थापन (reduction) करने के लिये अंतिम चर्वणक (दोनों ओर के) दांतों पर दोनों हाथों के अंगूठे रख कर अधोहनु को नीचे को दबाना तथा चिबुक को ऊपर को उठाना आवश्यक है जिससे चर्वणी, पक्षाभिकाओं तथा शंखच्छदा पेशियों का आकर्ष (spasm) दूर हो और अधोहनु का शिर गुलिका से नीचे खिच आय। उसके पश्चात शिर स्वयं ही गुलिका पर से पीछे को फिसल कर खात में चला जाता है। चक्रिका में भी विकार हो सकते हैं जिनसे मुंह पूर्णतया न खुले या संधि में गति के समय पीड़ा हो।

पृष्ठवंश की संधियां
(Joints of the vertebral column)

दूसरी ग्रैव कशेरुका से लेकर प्रथम त्रिक कशेरुका तक उनके बीच में दो प्रकार की संधियां पाई जाती हैं :—1. कशेरुका कायों के बीच उपास्थि संधियां, और २—कशेरुक चापों के बीच श्लेषक संधियां।

1. कशेरुका कायों की संधियां
(Joints of the vertebral bodies)

कशेरुकाओं की कायें सामने की ओर अग्र अनुदैर्ध्य स्नायु (ant. longitudinal lig.) और पीछे की ओर पश्च अनुदैर्ध्य स्नायु (post. long. lig.) से जुड़ी हुई हैं और उनके बीच में स्थित तान्तव उपास्थि (fibrocartilage) की चक्रिकाओं द्वारा ऊपर और नीचे की कशेरुकाओं की कायें आपस में जुड़ती हैं।

अग्र अनुदैर्ध्य स्नायु (anterior longitudinal ligament)—दृढ़ लम्बे तन्तुओं द्वारा निर्मित, चौड़े फीते के समान, यह स्नायु कशेरुका कायों के अग्र पृष्ठों पर स्थित है और ऊपर

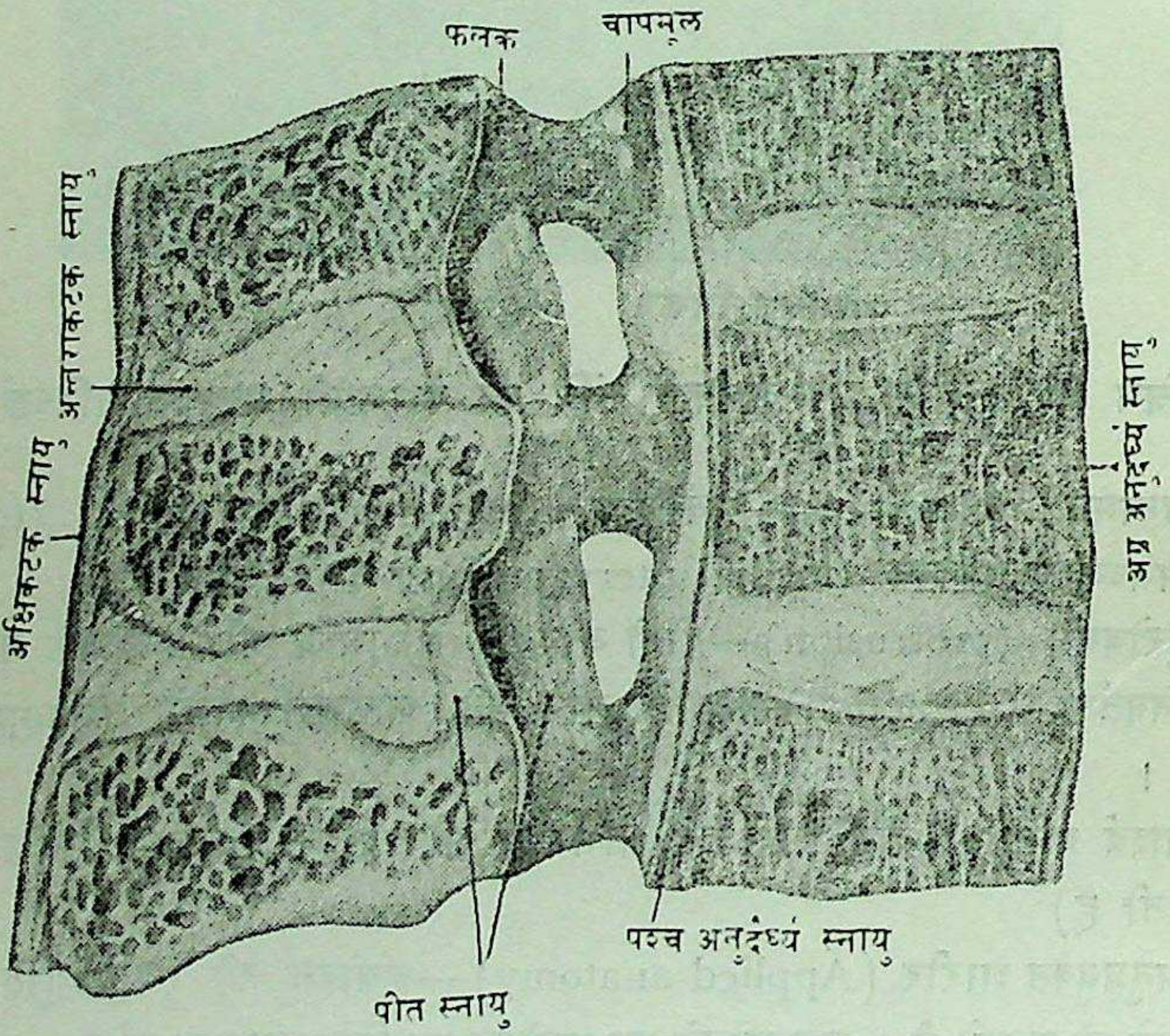

चित्र 298—कशेरुका दण्ड के कटि प्रदेश के एक भाग का पारगामी मध्यम अग्र-पश्च परिच्छेद

पश्चकपालास्थि के आधार पर लगी हुई है। वहां से प्रथम ग्रैव कशेरुका की अग्र गुलिकाओं तथा दूसरे कशेरुका की काय पर लगती हुई नीचे प्रथम त्रिक कशेरुका तक चली गई है। ऊपर की अपेक्षा नीचे के भाग में इसकी चौड़ाई अधिक है। वक्ष प्रदेश में ग्रैव और कटि प्रदेशों की अपेक्षा यह अधिक दृढ़ है किंतु चौड़ाई कम है तथा कायों के सामने अन्तराकशेरुका चक्रिकाओं की अपेक्षा कम चौड़ी किन्तु अधिक दृढ़ है। यह चक्रिकाओं और काय की धाराओं पर दृढ़ता से जुड़ी हुई है किन्तु कशेरुका कायों के सामने यह ढीली तथा मोटी है। इस भाग में उसकी मोटाई अधिक हो जाती है और वह कायों के सामने की अवतलताओं को भर कर उनके अग्र पृष्ठों को समतल और चिकना बना देती है। यह स्नायु अनुदैर्घ्य तन्तुओं के कई स्तरों की बनी हुई है। सब से ऊपर के स्तर के तंतु अन्य स्तरों की अपेक्षा अधिक लम्बे हैं और तीन या चार कशेरुका कायों पर फैले रहते हैं। बीच के स्तर के तंतु इनकी अपेक्षा छोटे हैं और केवल दो या तीन कशेरुकाओं की कायों को आच्छादित करते हैं। तीसरे भीतरी स्तर के तंतु केवल एक कशेरुक से दूसरे कशेरुक तक विस्तृत हैं। स्नायु की पार्श्व धाराओं के सूत्र इतने छोटे हैं कि वे केवल दो कशेरुकाओं को सन्निकट धाराओं को जोड़ते हैं।

पश्च अनुदैर्ध्य स्नायु (posterior longitudinal lig.)—यह स्नायु कशेरुका कायों के पश्च पृष्ठ पर कशेरुक नलिका के भीतर स्थित है। ऊपर की दूसरी ग्रैव कशेरुका से प्रारम्भ होकर नीचे की ओर यह स्नायु त्रिक तक चली गई है। ऊपर की ओर इसका ऊर्ध्व प्रान्त बहिश्च्छद कला (membrana tectoria) से मिल जाता है। इसके स्निग्ध चमकीले सूत्र अन्तराकशेरुका चक्रिकाओं और उनके पास की कायों की धाराओं पर लगे हुए हैं, किंतु बीच के भाग में कशेरुक कायों से पृथक रहते हैं। इनके और कायों के बीच में कायों से निकलने वाली आधार-कशेरुकी (basibertebral) शिरायें और उनसे अग्र आभ्यन्तर कशेरुकी जालिकाओं (ant. internal vertebral plexuses) को जाने वाली शाखायें स्थित होती हैं। स्नायु का ऊपरी भाग फीते के समान एकसम चौड़ा है किन्तु वक्ष के निचले भाग और त्रिक प्रदेश में यह कायों पर संकुचित किन्तु अन्तराकशेरुका चक्रिकाओं पर विस्तृत हो जाती है, जिससे इसका दन्तुर रूप हो जाता है। इस स्नायु में भी तन्तुओं के दो स्तर होते हैं। उपरिस्थ स्तर के तंतु तीन या चार कशेरुकाओं पर विस्तृत होते हैं किन्तु गम्भीर स्तर के तंतु केवल दो सन्निकट कशेरुका कायों पर लगे रहते हैं।

अन्तराकशेरुका चक्रिकायें (intervertebral disc)—दूसरे ग्रैव कशेरुका से लेकर त्रिक प्रदेश तक कशेरुकाओं की कायों के बीच में ये चक्रिकायें स्थित हैं। उनके आकार कायों के अनुरूप हैं और वे कायों के ऊर्ध्व और अधःपृष्ठों पर आच्छादित काचाभ उपास्थि के पतले स्तर से जुड़े रहते हैं। इनकी मोटाई भिन्न भिन्न प्रदेशों में तथा स्वयं चक्रिकाओं के भागों में भिन्न है। ग्रैव और कटि प्रदेश में चक्रिकाओं की मोटाई सामने की ओर, अर्थात् अग्र भाग में, पश्च भाग की अपेक्षा अधिक है। इन प्रदेशों में पृष्ठवंश की उत्तलताओं का यही कारण है। वक्ष प्रान्त में सारी चक्रिका समान मोटी है। यहां अवतलता का कारण कशेरुका कायों का आकार है। ग्रैव और ऊर्ध्व वक्ष प्रदेशों की अपेक्षा अधोवक्ष और कटि प्रदेशों की चक्रिकायें अधिक मोटी हैं। इनका पोषण विशेष कर कायों के पृष्ठों की स्पंजी अस्थि से होता है। उनमें रक्त वाहिकायें नहीं होतीं। चक्रिका के केवल सबसे बाहरी स्तर पास की रक्त वाहिकाओं से पोषण ग्रहण करते हैं। चक्रिकाओं के अग्र और पश्च पृष्ठों पर अग्र और पश्च अनुदैर्ध्य स्नायु लगी हुई हैं। पार्श्वों

पर, वक्ष प्रान्त में, वे अन्तःसंधि स्नायुवों (intra-articular lig.) द्वारा उन पर्शुकाओं के शिरों से जुड़ी रहती हैं जो दो कशेरुकाओं से सम्मेलन करती हैं।

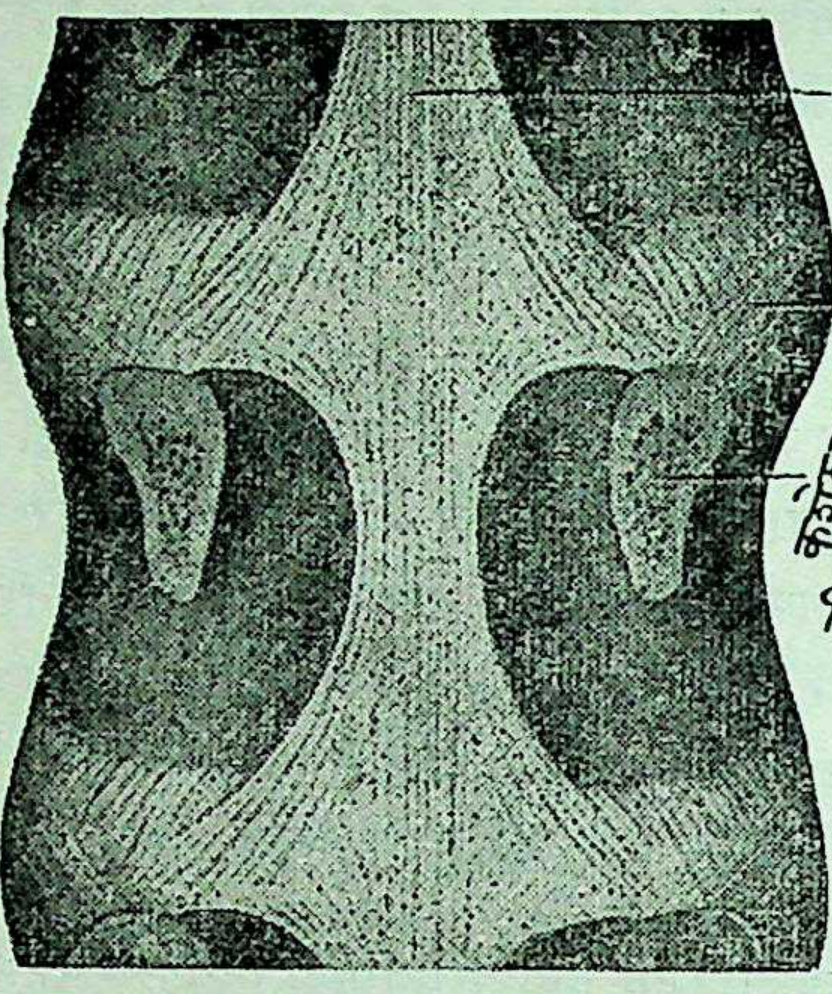

चित्र 299—कटि प्रदेश में कशेरुकाओं के पश्च अनुदैर्घ्य स्नायु

अन्तराकशेरुका चक्रिकायें कशेरुकाओं के आपस में दृढ़ संयोग के साधन हैं। पृष्ठवंश की लंबाई का 1/5 भाग चक्रिकाओं के कारण होता है किन्तु वह सब प्रदेशों में समान रूप से वितरित नहीं है। वक्ष प्रदेश की अपेक्षा ग्रैव और कटि प्रान्तों की चक्रिकाएं इस लम्बाई का अधिक भाग बनाती हैं।

चक्रिका की रचना—प्रत्येक चक्रिका में बाह्य और अन्तर भाग होते हैं। फलकों द्वारा निर्मित (Laminated) बाह्य भाग तन्तु वलय (annulus fibrosus) और भीतर का भाग मज्जी केन्द्रक (nucleus pulposus) कहलाता है।

तन्तु वलय में फिर दो भाग हैं। बाह्य भाग सूक्ष्म कोलेजन सूत्रों का बना है और भीतर का चौड़ा भाग तान्तव उपास्थि का होता है। दोनों भागों के फलक कितने ही स्थानों में, विशेषकर पश्च भाग में, मिले रहते हैं। मज्जी केन्द्रक चक्रिका के पश्च पृष्ठ के पास स्थित होता है। जन्म के समय केन्द्रक मृदु, रचना विहीन, श्लेषाभ द्रव्य का बना और अपेक्षतः आकार में बड़ा होता है जिसमें कुछ बहुकेन्द्रकी आद्यमेरुरज्जु (multinucleated notochordal cells) कोशिकायें होती हैं। आयु बढ़ने पर इस द्रव्य में तन्तु वलय के भीतरी फलक से तंतु जाने लगते हैं और दस वर्ष की आयु तक आद्य मेरुरज्जु कोशिकाओं का लोप हो जाता है और वहां श्लेष्माभ द्रव्य के स्थान में तान्तव उपास्थि बनने लगती है जिसका निर्माण न केवल तान्तव वलय से है बल्कि कशेरुका काय के ऊर्ध्व और अधः पृष्ठों पर आच्छादित उपास्थि पट्टिकाओं से भी होता है; युवावस्था या आयु के मध्यकाल तक मज्जा केन्द्रिका शेष चक्रिका से पृथक नहीं रह जाती।

अनुप्रयुक्त शारीर—वयस्क में २० वर्ष की अवस्था तक अन्तराकशेरुकी चक्रिका इतनी दृढ़ हो जाती है कि कशेरुका के भंग के अतिरिक्त स्वस्थ चक्रिका को क्षति पहुंचाना असंभव है। पृष्ठवंश पर अभिघात लगने से प्रथम कशेरुका का भंग (fracture) होता है और तब चक्रिका भग्न होती है। केवल ग्रैव प्रदेश में बलात अति-आकुंचन (hyperflexion) करने से कशेरुका के भंग के बिना चक्रिका का विदार संभव है।

२० वर्ष के पश्चात चक्रिका में अपकर्ष या ह्रास (degeneration) के परिवर्तन प्रारम्भ हो सकते हैं। मज्जी केन्द्रक में परिगलन (necrosis) और विविक्तिभवन (sequestration) होने लगते हैं। तान्तव वलय में भी मृद्वीभवन (softening) होना प्रारम्भ हो जाती है जिससे वह दुर्बल हो जाती है। ऐसी दशा में पृष्ठवंश पर हलके अभिघात से भी मज्जी केन्द्रक वलय को विदीर्ण करके स्थानच्युत हो सकता है। यह स्थानच्युति प्रायः पश्चपार्श्व की ओर होती है। पृष्ठवंश के कटि प्रान्त में ऐसा बहुत बार होता है। यदि यह घटना अकस्मात होती है तो उससे पीठ के निचले भाग में संधि के भीतर असम दाब या तनाव से वहां पीठ की पेशियों का उग्र आकर्ष हो जाता है जिसके कारण दारुण वेदना होती है और लम्बेगो (Lumbago) या कटिशूल की दशा उत्पन्न हो जाती है। मज्जी केन्द्रक निकल कर तंत्रिका मूलों को दबाती है और उससे तंत्रिकाओं के क्षोभ के कारण उरु में गृध्रसी (sciatica) रोग हो जाता है।

2. कशेरुका चापों की संधियां (Joints of vertebral arches)

कशेरुकाओं के संधायक पृष्ठों के बीच की संधि संधायक सम्पुट से आवृत है और सरल (plane) प्रकार की है। फलकों, कंटकों और अनुप्रस्थ प्रवर्धों को जोड़ने वाली निम्नलिखित स्नायु हैं :—

पीतस्नायु, अधिकंटक स्नायु, मन्या स्नायु, अन्तराकंटक स्नायु, अनुप्रस्थ प्रवर्ध स्नायु।

संधि सम्पुट (articular capsule)—यह सन्निकट संधायक प्रवर्धों के किनारों के तनिक बाहर लगे हैं। ये पतले और ढीले हैं। कटि और वक्ष प्रदेशों की अपेक्षा ग्रैव प्रदेश में वे अधिक लम्बे और ढीले हैं।

पीत स्नायु (ligamenta flava)—ये स्नायु सन्निकट कशेरुकाओं के फलकों को जोड़े हुए हैं। ये ऊपर के फलक की अधो धारा से नीचे के फलक की ऊर्ध्व धारा तक विस्तृत हैं। फलक की धाराओं पर ये संधि सम्पुट के किनारे से पीछे की ओर मध्य रेखा तक फैली रहती हैं जहां दोनों ओर के फलक मिल कर कंटक बना देते हैं। इस प्रकार दोनों ओर की स्नायुओं की पश्च धारायें लगभग मिल जाती हैं। उनके बीच में वाहिकाओं के बाहर निकलने के लिये थोड़ा सा अन्तर रह जाता है। इस स्नायु के लम्बे सीधे (ऊर्ध्वाधर) और पीले रंग के प्रत्यास्थ तंतु हैं जो ऊपर की ओर ऊर्ध्व कशेरुका के फलक के अग्र पृष्ठ के अधोभाग पर लगे हुए हैं और वहां से सीधे नीचे की ओर जाकर नीचे की कशेरुका के फलक के पश्च पृष्ठ के ऊर्ध्व भाग और ऊर्ध्व धारा पर लग जाते हैं। ये स्नायु ग्रैव प्रदेश में लंबी और पतली तथा चौड़ी है। वक्ष प्रदेश में ये मोटी होती हैं और कटि प्रदेश में तो और भी अधिक मोटी हो जाती हैं। ये ग्रीवा के अति आकुंचन को रोकती हैं और प्रत्यास्थ (elastic) होने के कारण ये गति को अकस्मात नहीं होने देतीं जिससे संधायक चक्रिका को क्षति नहीं पहुंचने पाती। उनसे आकुंचन के पश्चात् पृष्ठवंश को सीधा होने में भी सहायता मिलती है।

अधिकंटक स्नायु (supraspinous lig.)—यह दृढ़ तान्तव रज्जु सातवें ग्रैव कशेरुका से त्रिकास्थि तक कंटकों के सिरों पर लगी हुई है। जहां यह कंटक के सिरे पर लगती है वहां उसमें तान्तव उपास्थि बन जाती है। वह वक्ष प्रदेश की अपेक्षा कटि प्रदेश में अधिक मोटी और चौड़ी है और दोनों प्रदेशों में पार्श्वों की ओर वक्ष की प्रावरणियों में मिल जाती है। इसके

उपरिस्थ तन्तु लम्बे हैं, तीन चार कशेरुकाओं के सिरों को ढक लेते हैं। बीच के तन्तु इनसे छोटे हैं और केवल दो या तीन कंटक प्रान्तों को ढकते हैं। सबसे गहरे तन्तु सन्निकट की दो कशेरुकाओं के सिरों का संयोजन करते हैं। सामने की ओर यह स्नायु अन्तराकंटक स्नायु से मिल जाती है। सातवें ग्रैव कशेरुका से ऊपर बाह्य पश्चकपाल प्रोद्वर्ध तक इसका स्थान मन्या स्नायु ले लेती है।

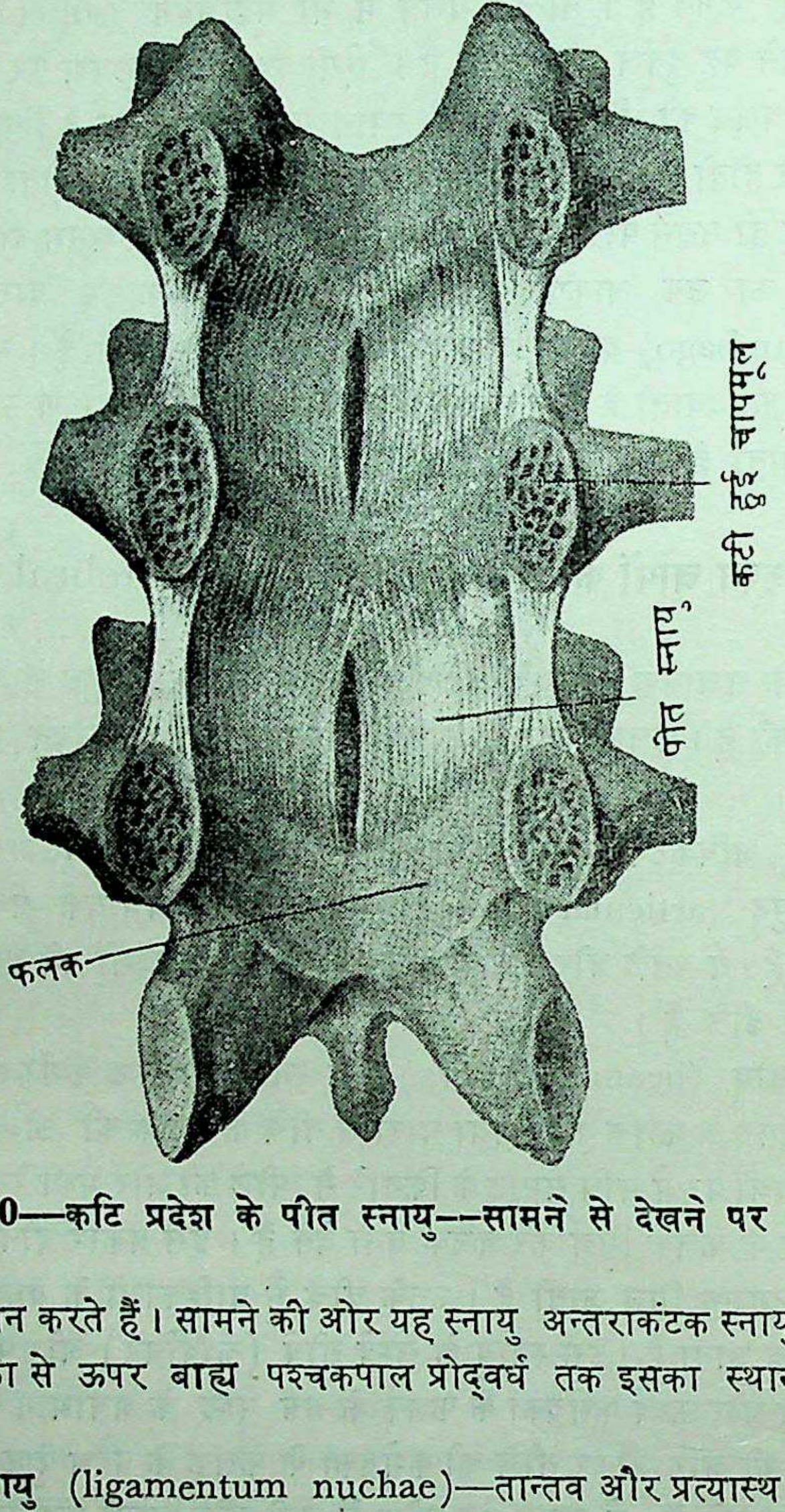

चित्र 300—कटि प्रदेश के पीत स्नायु—सामने से देखने पर।

मन्या स्नायु (ligamentum nuchae)—तान्तव और प्रत्यास्थ तन्तुओं से निर्मित, ऊपर बाह्य पश्चकपाल प्रोद्वर्ध और पश्चकपाल शिखा (ext. occipital crest) से नींचे की ओर सातवें ग्रैव कशेरुका तक के कंटकों पर लगी हुई है। इससे एक फलक निकल कर मध्य रेखा में प्रोद्वर्ध से नीचे पश्चकपाल पर लग जाता है और वहां से पहले कशेरुका की पश्च गुलिका पर लगता हुआ, शेष ग्रैव कंटकों की ऊर्ध्व धाराओं पर लग कर ग्रीवा के दाहिनी और बाईं ओर के भागों के बीच में एक विभाजक फलक बना देता है। चौपाये पशुओं में एक विशेष प्रत्यास्थ स्नायु का, जो उनकी ग्रीवा की गतियों का नियन्त्रण करती है, मनुष्य में यह स्नायु उसका द्योतक है।

अन्तराकंटक स्नायु (interspinous lig.)—यह स्नायु कंटकों के बीच में स्थित हैं। कंटक के मूल से उसके सिरे तक विस्तृत कंटकों को आपस में जोड़े रहती हैं। आगे की

ओर यह पीत स्नायु से मिल जाती हैं और पीछे की ओर अधिकंटक स्नायु से। यह स्नायु ग्रैव प्रदेश में अविकसित हैं, वक्ष प्रदेश में यह संकुचित किन्तु लम्बी हैं और कटि प्रान्त में मोटी और इतनी चौड़ी हो गई हैं कि यह चतुर्भुज (quadrilateral) दिखाई देती हैं।

अन्तरा-अनुप्रस्थप्रवर्ध स्नायु (intertransverse lig.)—यह कशेरुकाओं के अनुप्रस्थ प्रवर्धों के बीच में स्थित हैं। ग्रैव प्रदेश में इसके केवल कुछ तन्तु होते हैं; वक्ष प्रदेश में ये गोल रज्जु के समान गभीर पेशियों से घनिष्ठ संबंधित हैं; कटि प्रदेश में भी यह पतली और कला के समान हैं।

पृष्ठवंश की गतियां (movements of vertebral column)—यद्यपि दो कशेरुकाओं के बीच में अल्पगति संभव है तथापि समस्त पृष्ठ वंश में गति बहुत होती है। आगे तथा पार्श्व में झुकने की सीमाएं अबाधित हैं। पीछे की ओर को झुकने की गति, जिसको प्रसारण कहा जाता है, इतनी अबाध नहीं है। ग्रैव और कटि प्रदेशों में अन्तराकशेरुक चक्रिकाएं चौड़ी हैं। वहां वक्ष प्रदेश की अपेक्षा अधिक गति होती है। वक्ष प्रदेश में चक्रिकाऐं संकुचित हैं।

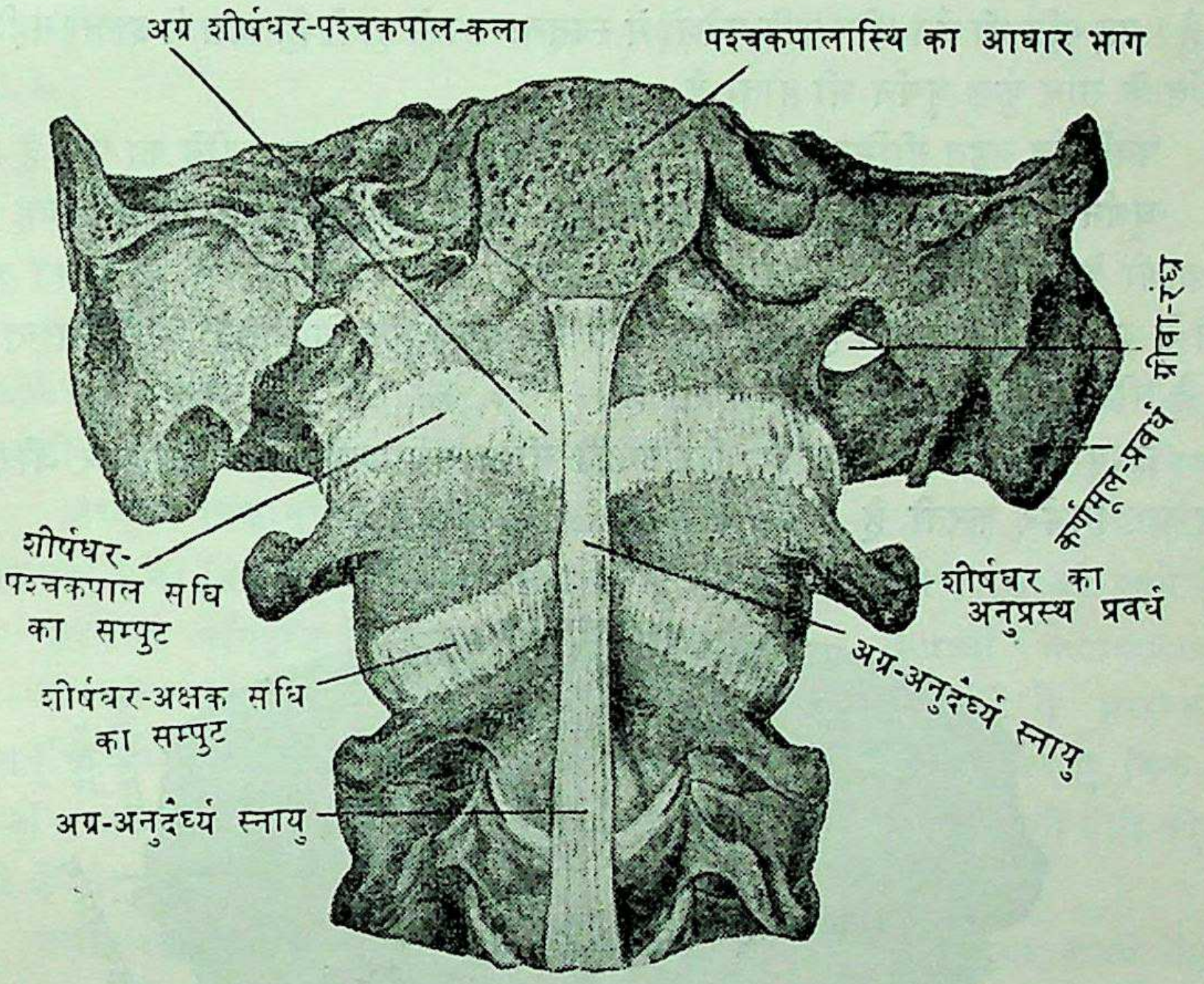
अग्र शीर्षधर-पश्चकपाल-कला
पश्चकपालास्थि का आधार भाग
ग्रीवा-रंध्र
कर्णमूल-प्रवर्ध
शीर्षधर-पश्चकपाल संधि का सम्पुट
शीर्षधर का अनुप्रस्थ प्रवर्ध
अग्र-अनुदैर्घ्य स्नायु
शीर्षधर-अक्षक संधि का सम्पुट
अग्र-अनुदैर्घ्य स्नायु

चित्र 301.—शीर्षधर—पश्चकपाल तथा शीर्षधर—अक्षक संधियां—अग्ररूप।

पृष्ठवंश में होने वाली गतियां ये हैं :—आकुंचन (flexion) आगे की ओर झुकना। प्रसारण (extension) पीछे की ओर झुकना। पार्श्व आकुंचन (lateral flexion) दाहिने या बायें पार्श्व की ओर झुकना। घूर्णन (rotation) और पर्यावर्तन (circumduction)।

आकुंचन के समय अग्र अनुदैर्घ्य स्नायु ढ़ीली पड़ जाती है और चक्रिकाओं के अग्र भाग दबते हैं। गति की सीमा पहुंचने पर पश्च अनुदैर्घ्य स्नायु, पीत स्नायु, अधिकंटक तथा अन्तराकंटक स्नायु तन जाती हैं। अन्तराकंटक तथा अंतराफलक अवकाश चौड़े हो जाते हैं और अधो

संधायक पृष्ठक भी ऊर्ध्व पृष्ठकों पर ऊपर की ओर को सरक जाते हैं तथा पीठ की प्रसारक पेशियां भी तन जाती हैं। यह स्मरण रखने योग्य है कि प्रसारक पेशियों का तनाव या संकोच इस गति को सीमित करने का मुख्य कारण होता है। आकुंचन की गति ग्रैव प्रदेश में अधिक होती है।

प्रसारण में उपर्युक्त की अपेक्षा विरुद्ध गति होती है। अग्र अनुदैर्ध्य स्नायु का तनाव तथा कंटकों का एक दूसरे से सान्निध्य इस गति को सीमित करते हैं। यह गति भी ग्रैव और कटि प्रदेशों में अधिक होती है।

पार्श्व आकुंचन में चक्रिकाओं के पार्श्व भाग दबते हैं। इस गति को सीमित करने वाले कारण दूसरी ओर की विरोधक पेशियों का संकोच तथा चारों ओर की स्नायुओं का तनाव होता है। यह गति भी ग्रैव और कटि प्रदेशों में स्वतन्त्र रूप से होती है, वक्ष में इतनी नहीं होती। इस गति के साथ कुछ घूर्णन भी होता है।

पर्यावर्तन बहुत सीमित है और उपर्युक्त गतियों के क्रमानुसार होने का फल है।

घूर्णन कशेरुका के अन्तराकशेरुक चक्रिका पर मुड़ने से होता है। यद्यपि यह गति दो कशेरुकाओं के बीच अधिक नहीं होती किन्तु समस्त पृष्ठवंश के ऊपरी भाग का अग्र पृष्ठ दाहिने से बायें को घूम सकता है। यह गति ऊर्ध्व वक्ष प्रदेश में अधिक होती है, ग्रैव प्रान्त में अल्प होती है और कटि प्रान्त में अत्यल्प होती है।

उपर्युक्त गतियों के प्रकार और उनकी सीमा संधायक पृष्ठों के आकार और उनकी स्थिति पर निर्भर करती है।

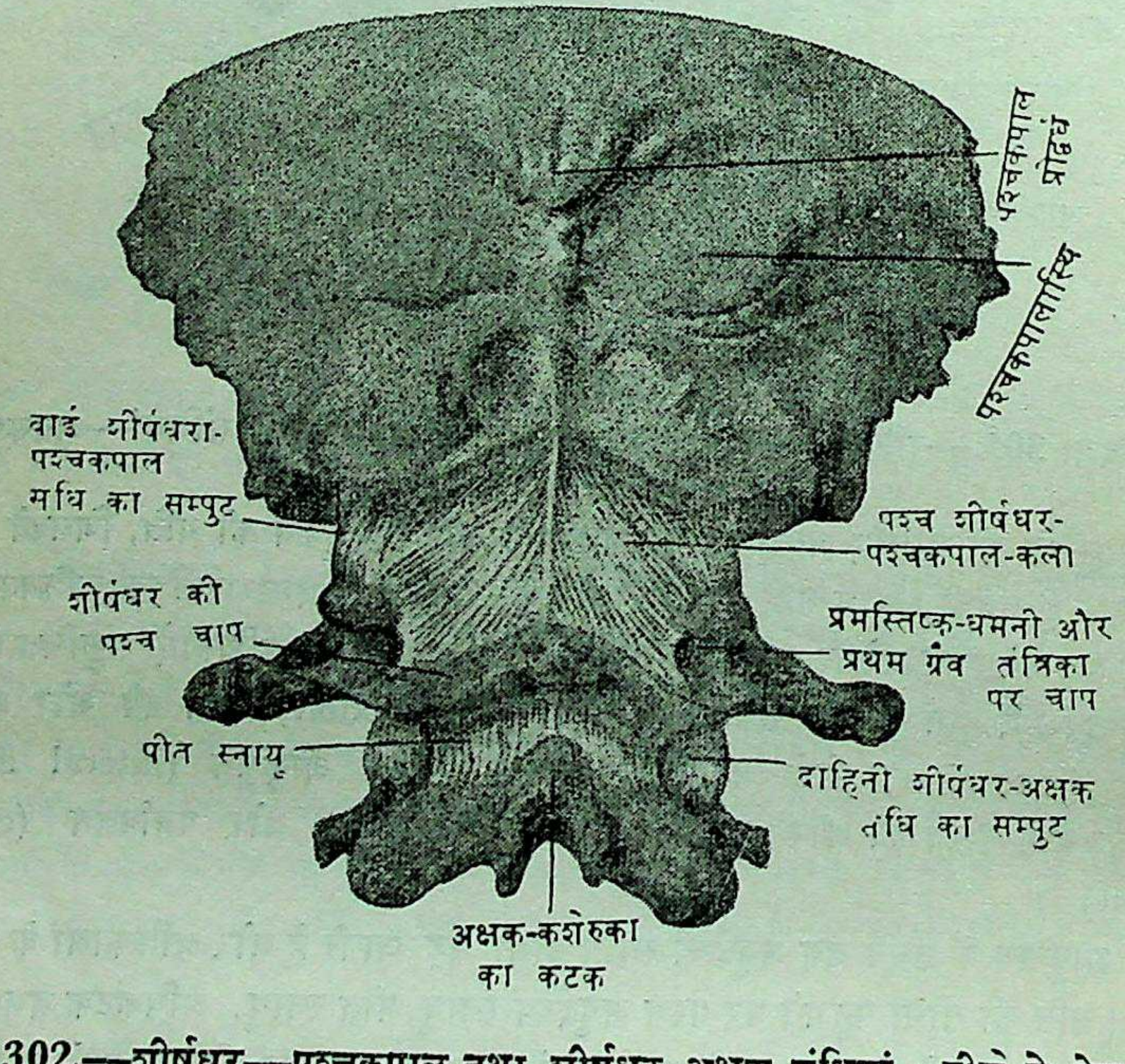
पश्चकपाल प्रोद्वर्ध
पश्चकपालास्थि
बाई शीर्षधरा-पश्चकपाल संधि का सम्पुट
पश्च शीर्षधर-पश्चकपाल-कला
शीर्षधर की पश्च चाप
प्रमस्तिष्क-धमनी और प्रथम ग्रैव तंत्रिका पर चाप
पीत स्नायु
दाहिनी शीर्षधर-अक्षक संधि का सम्पुट
अक्षक-कशेरुका का कटक

चित्र 302.—शीर्षधर—पश्चकपाल तथा शीर्षधर–अक्षक संधियां—पीछे से देखने पर।

गतियां उत्पन्न करने वाली पेशियां—मुख्य पेशियां निम्नलिखित हैं :—

आकुंचक (flexors)—ग्रैवी दीर्घा (longus cervicis), विषमिकायें (scaleneii), उरःजत्रुककर्णमूलिका (sternocleidomastoideus) और समा औदरिका (rectus abdominis)। दोनों ओर की पेशियां क्रिया करती हैं।

प्रसारक (extensors)—कंटकोत्तानिका (erector spinae), शिरःपट्टिका (splenius capitis), शिरो अर्धकंटका (semispinalis capitis), दोनों ओर की पेशियां।

पार्श्व आकुंचक (lateral flexors)—कंटकोत्तानिका (erector spinae), श्रोणिफलक-पर्शुका-ग्रीविका iliocostalis-cervicis) और द्राघिष्ठा (longissimus) भाग, उदर की तिर्यक पेशियां और आकुंचक पेशियां—केवल एक ओर की उपर्युक्त पेशियां।

घूर्णक (rotators)—वहुशाखिका (multifidus) और ग्रैवपट्टिका (splenius cervicis)

3. त्रिकानुत्रिक संधि (Sacrococcygeal Joint)

यह त्रिकास्थि के शिखर और अनुत्रिकास्थि के आधार की संधि संधानिका या संधानक (symphysis) प्रकार की है। इस पर अग्र (अभ्युदर), पश्च और पार्श्व त्रिकानुत्रिक स्नायु लगी रहती हैं। संधि में दोनों संधायक पृष्ठों के बीच में तान्तव उपास्थि कृत चक्रिकायें हैं।

अभ्युदर त्रिकानुत्रिक स्नायु (ventral sacrococcygeal lig.)—इसमें केवल कुछ क्रमहीन तंतु हैं जो त्रिकास्थि और अनुत्रिकास्थि के अग्र पृष्ठ पर नीचे तक चले जाते हैं।

उपरिस्थ अभिपृष्ठ त्रिकानुत्रिक स्नायु (superfical dorsal sacrococcygeal lig.)—त्रिकास्थि के पश्च पृष्ठ पर त्रिक द्वार (sacral hiatus)) से प्रारम्भ होकर नीचे अनुत्रिकास्थि के पश्च पृष्ठ पर पहुंच कर वहां लग जाती है। यह स्नायु त्रिक नलिका (sacral canal) को नीचे की ओर से बन्द कर देती है, अर्थात यह उसकी नीचे की भित्ति बनाती है।

गभीर अभिपृष्ठ त्रिकानुत्रिक स्नायु (deep dorsal sacrococcygeal lig.)—यह पांचवें त्रिक कशेरुक से अनुत्रिक के पीठ पर लगी हुई है।

अन्तराशृंग स्नायु (intercornual lig.)—यह दोनों अस्थियों के शृंगों को जोड़ती है।

पार्श्व त्रिकानुत्रिक स्नायु (Lat. sacrococcygeal lig.)—यह अनुत्रिकास्थि के शृंगों को त्रिकास्थि के अधोपार्श्वकोण से जोड़ती है। पांचवीं त्रिक तंत्रिका के रन्ध्र को यह पूर्ण कर देती है।

चक्रिका—तान्तव उपास्थि निर्मित पतली चक्रिका त्रिक के शिखर और अनुत्रिक के प्रथम कशेरुका काय के बीच में स्थित है। यह दोनों पार्श्वों की अपेक्षा सामने और पीछे अधिक मोटी है। कभी कभी अनुत्रिकास्थि के बीच में श्लेषक संधि बन जाती है जिसमें तान्तव और श्लेषक सम्पुट होते हैं। तब अनुत्रिकास्थि पूर्णतया चलायमान होती है। बाल्य तथा तरुण अवस्थाओं में अनुत्रिकास्थि के खंडों के बीच में तान्तव उपास्थि की चक्रिकायें रहती हैं तथा खंड अग्र और पश्च अनुदैर्घ्य स्नायुओं से जुड़े रहते हैं। आयु के अधिक होने पर चक्रिका अस्थिकृत होने लगती है और युवावस्था के मध्य तक पूर्णतया अस्थि में परिणत हो जाती है। स्त्रियों में

यह घटना बहुत विलम्ब से होती है। वृद्धावस्था में दोनों अस्थियों के बीच की संधि पूर्णतया अस्थिकृत होकर वे आपस में जुड़कर एक ही अस्थि हो जाती हैं।

4. शीर्षधर-अक्षक संधि (Atlanto-axial joint)

ग्रीवा के प्रथम और दूसरे कशेरुकाओं, शीर्षधर और अक्षक, के बीच में वास्तव में तीन संधियां हैं। दो संधियां पार्श्वों के दोनों ओर के शीर्षधर के पार्श्व पिंडों के अधः पृष्ठक और अक्षक ऊर्ध्व पृष्ठकों के मिलने से बनती हैं। तीसरी संधि अक्षक के दन्ताभ प्रवर्ध और शीर्षधर की अग्र चाप के मध्य भाग के अन्तः पृष्ठ पर स्थित पृष्ठक के सम्मेलन से बनती है।

पार्श्व शीर्षधर–अक्षक संधियां (lateral atlantoaxial joints)––यह सरल (plane) प्रकार की हैं, किन्तु संधायक पृष्ठ लम्बाई की ओर थोड़े उत्तल हैं। तान्तव सम्पुट बारीक और पीले हैं और संधियों के किनारों पर सब ओर लगे हुए हैं। उनके भीतर श्लेषक सम्पुट हैं। तान्तव सम्पुट के अभिमध्य और पश्च भाग में अतिरिक्त स्नायु लग कर उसकी दृढ़ता को बढ़ाती हैं। ये स्नायु नीचे अक्षक के दन्ताभ प्रवर्ध के मूल के पास काय पर लगी हुई है और ऊपर पार्श्व पिंड पर अनुप्रस्थ स्नायु (transverse lig.) के पास लगती है।

सामने की ओर दोनों कशेरुका अग्र अनुदैर्ध्य स्नायुओं द्वारा जुड़े हुए हैं जो इस प्रान्त में एक मृदु कला का रूप ले लेती हैं। ऊपर की ओर यह कला शीर्षधर की अग्रचाप की अधोधारा पर और नीचे अक्षक की काय के अग्रपृष्ठ पर लगी हुई है। मध्य रेखाओं में ऊपर शीर्षधर के अग्र चाप की गुलिका से नीचे अक्षक की काय पर लगी हुई एक गोल तान्तव रज्जु इस कला को और भी दृढ़ कर देती है।

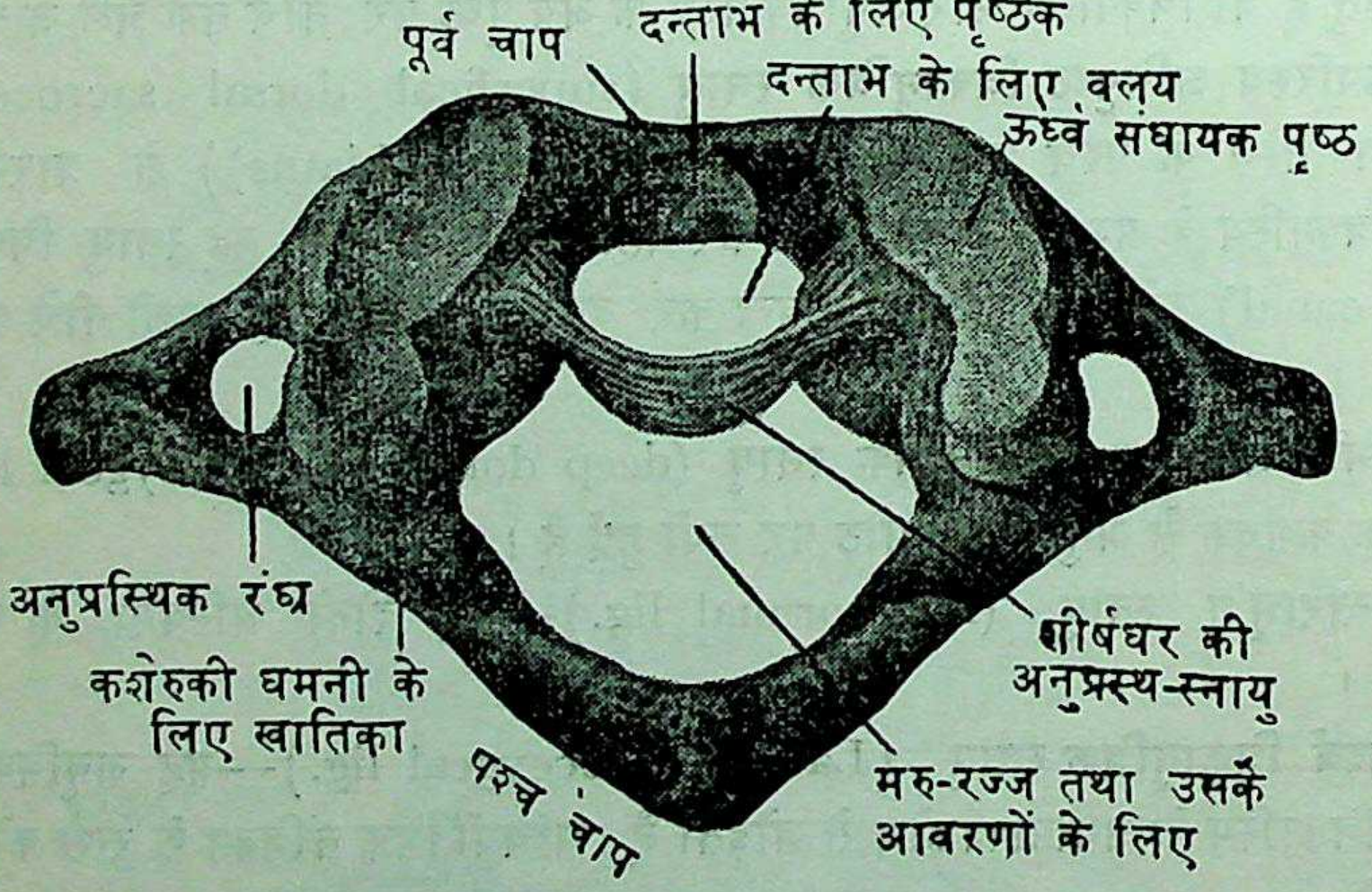
पूर्व चाप
दन्ताभ के लिए पृष्ठक
दन्ताभ के लिए वलय
ऊर्ध्व संधायक पृष्ठ
अनुप्रस्थिक रंध्र
कशेरुकी धमनी के लिए खातिका
पश्च चाप
शीर्षधर की अनुप्रस्थ-स्नायु
मरु-रज्ज तथा उसके आवरणों के लिए

चित्र 303.—अनुप्रस्थ स्नायु सहित शीर्षधर कशेरुका

पीछे की ओर एक बारीक किन्तु चौड़ी कला ऊपर शीर्षधर की पश्च चाप की अधोधारा से नीचे अक्षक के फलकों की ऊर्ध्वधारा पर लगी रहती है। यह इस क्षेत्र में पीतस्नायु के सम

स्थित है। दूसरी ग्रैव तंत्रिका (second cervical nerve) इसको पार्श्व धारा के पास वेध कर बाहर निकलती है।

मध्यम शीर्षधर अक्षक संधि (median atlanto-axial joints)—शीर्षधर की अग्र चाप और अक्षक के दन्ताभ प्रवर्ध की यह विवर्तिका (pivot joint) प्रकार की संधि है जिसमें प्रवर्ध कीली की भांति अग्रचाप और अनुप्रस्थ स्नायु से बने हुए वलय के भीतर घूमता है। अग्र चाप के पश्च पृष्ठ के पृष्ठक और दन्ताभ प्रवर्ध के बीच में एक श्लेषक संधि बन गई है जिसका दुर्बल और ढीला तान्तव सम्पुट भीतर की ओर श्लेषक सम्पुट से आस्तरित है। अनुप्रस्थ स्नायु के अग्र पृष्ठ और दन्ताभ प्रवर्ध के पश्च पृष्ठ के बीच एक दूसरी श्लेषक सन्धि बनी है जो प्रायः किसी दूसरी शीर्षधर-अक्षक संधि की गुहा (joint cavity) से मिली रहती है।

शीर्षधर की अनुप्रस्थ स्नायु (transverse lig. of the atlas)—यह चौड़ी दृढ़ चापवत् स्नायु शीर्षधर की नलिका को एक लघु वृत्ताकार अग्रभाग और बड़े चतुष्कोणी पश्च भाग में विभक्त करती हुई एक ओर के पार्श्व पिंड से दूसरी ओर के पार्श्व पिंड तक विस्तृत है। इसके दोनों सिरे पिंडों की गुलिकाओं पर लगे हुए हैं। यह अग्र भाग में दन्ताभ प्रवर्ध को अग्र चाप के सम्पर्क में रखती है। पश्च भाग में मेरु रज्जु और उसके आवरण रहते हैं। अनुप्रस्थ स्नायु का मध्य भाग प्रान्तों की अपेक्षा अधिक चौड़ा है और उसके अग्र पृष्ठ पर जहां वह दन्ताभ प्रवर्ध के सम्पर्क में रहती है वहां वह उपास्थि से ढकी रहती है। उसी स्थान से स्नायु तन्तुओं की एक पट्टिका ऊपर की ओर जाकर पश्च कपालास्थि के आधारीय भाग (basilar part of occipital) के ऊर्ध्व पृष्ठ पर पहुंच कर लगती है। इसी प्रकार की

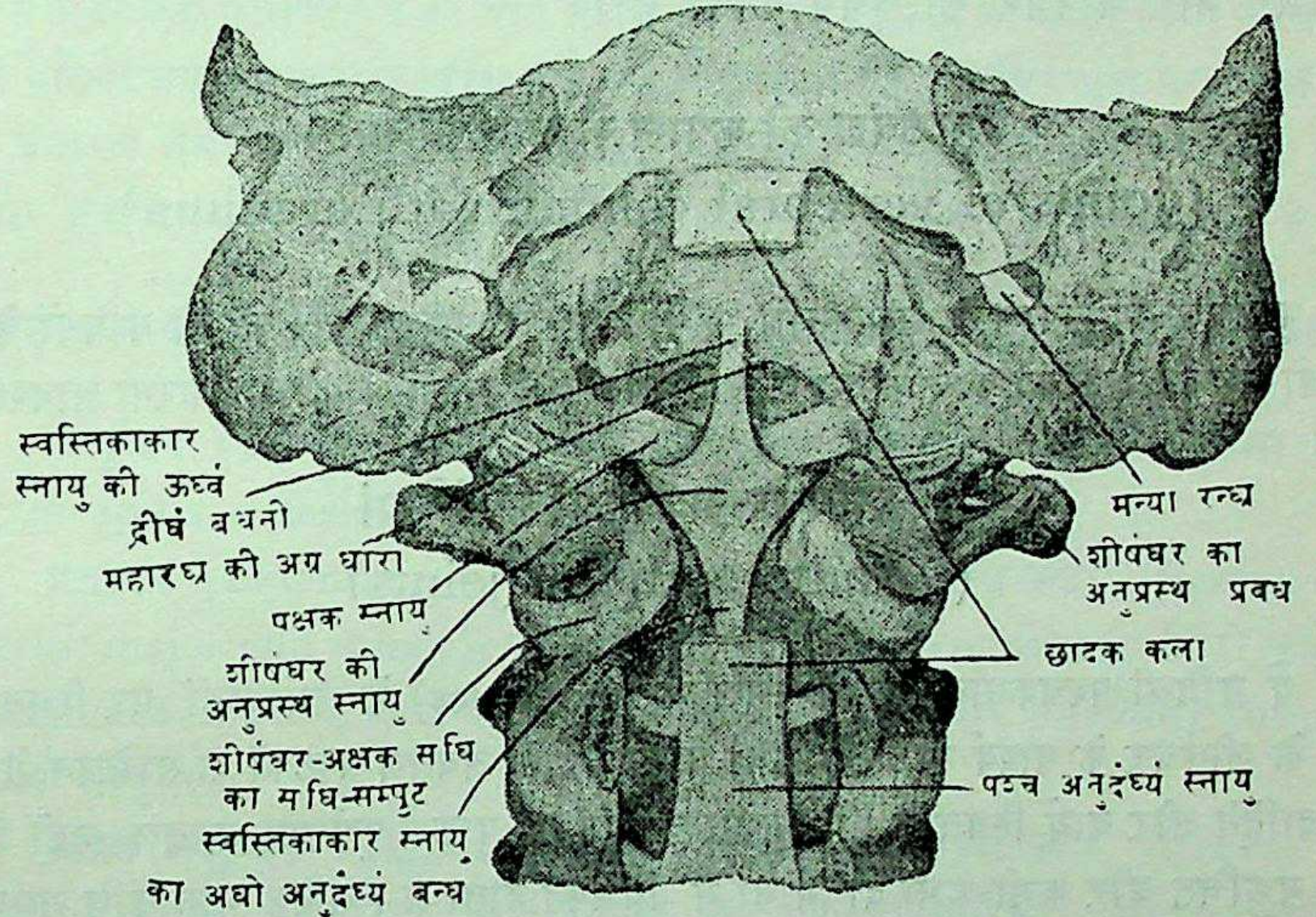
स्वस्तिकाकार स्नायु की ऊर्ध्व दीर्घ बन्धनी
महारंध्र की अग्र धारा
पक्षक स्नायु
शीर्षधर की अनुप्रस्थ स्नायु
शीर्षधर-अक्षक संधि का संधि-सम्पुट
स्वस्तिकाकार स्नायु का अधो अनुदैर्घ्य बन्ध
मन्या रन्ध्र
शीर्षधर का अनुप्रस्थ प्रवर्ध
छादक कला
पश्च अनुदैर्घ्य स्नायु

चित्रः 304.—शीर्षधर-पश्चकपाल तथा शीर्षधर-अक्षक संधियां—पश्चकपाल अस्थि के पश्च भाग एवं ऊर्ध्व ग्रैव कशेरुकाओं के फलकों को हटाकर पीछे से देखने पर। शीर्षधर-पश्चकपाल संधि गुहाओं को अनावृत कर दिया गया है।

तन्तु पट्टिका स्नायु की अधो धारा से नीचे की ओर जाकर अक्षक की काय के पश्च पृष्ठ पर लगती है। इससे यहां स्वस्तिक आकार की रचना बन जाती है और इस कारण उसको शीर्षधर की स्वस्तिकाकार स्नायु (cruciform lig. of atlas) कहा जाता है। दन्ताभ प्रवर्ध की ग्रीवा कुछ संकुचित है। वहां पश्च पृष्ठ पर अनुप्रस्थ स्नायु के तन्तु लगे रहते हैं जिससे अन्य स्नायुओं के टूट या कट जाने पर भी यह स्नायु प्रवर्ध को अपने स्थान से नहीं हटने देती।

गतियां (movements)—तीनों संधियां एक साथ क्रिया करती हैं जिससे शीर्षधर अक्षक पर (और उसके साथ शिर) घूमने की गति करता है। किन्तु दन्ताभ प्रवर्ध के शिखर पर लगी हुई अक्षक स्नायु गति को सीमित कर देती है।

गति उत्पन्न करने वाली पेशियां (muscles producing the movements)—एक ओर की अधो तिर्यक शिरस्का (obliqus capitis inferior), पश्च बृहद समशिरस्का (rectus capitis posterior major) और शिरो पट्टिका (splenius capitis) पेशियां दूसरी ओर की उरोजत्रुककर्णमूलिका (sternocleidomastoideus) के सहयोग में क्रिया करके शिर और शीर्षधर का घूर्णन करती हैं।

पृष्ठवंश की कपाल के साथ संधियां
(Joints of vertebral column with cranium)

पृष्ठवंश की कपाल के साथ संधि में शीर्षधर और पश्चकपाल की दो संधियों के अतिरिक्त जो स्नायु अक्षक को पश्च कपाल के साथ जोड़ती हैं उनका भी विचार करना आवश्यक है।

1. शीर्षधर-पश्चकपाल संधियां
(Atlanto-occipital joints)

ये संधियां पश्चकपालस्थि के स्थूलकों (condyles) के अधोपृष्ठों पर स्थित उत्तल पृष्ठकों के शीर्षधर के पार्श्व पिंडों के ऊर्ध्व पृष्ठों पर के अवतल पृष्ठकों के सम्मेलन से बनती हैं। ये दाहिने और बायें स्थित हैं। किन्तु पार्श्व पिंड का पृष्ठक पूर्णतया अवतल नहीं है। वह बीच में संकुचित और कभी-कभी दो भागों में विभक्त होता है। अस्थि भाग संधि सम्पुट और अग्र और पश्च शीर्षधर-पश्चकपाल कला (ant. and post. atlantoccipital membrane) से जुड़े हुए हैं।

तान्तव सम्पुट (fibrous capsules)—संधियों के तान्तव सम्पुट पश्चकपाल के स्थूलकों और शीर्षधर के पार्श्वपिंडों पर के पृष्ठकों को आवृत्त किये हुए हैं। इनके पश्च और पार्श्व भाग दृढ़ और मोटे हैं। किन्तु उनके अभिमध्य भाग पतले, दुर्बल और कभी-कभी अनुपस्थित होते हैं जिससे श्लेषक सम्पुट भीतर की ओर प्रलम्बित हो जाता है। अनेक बार अक्षक के दन्ताभ प्रवर्ध और शीर्षधर की अनुप्रस्थ स्नायु के बीच में स्थित वर्सा (स्नेहपुटी) से उसका संबंध होता है।

अग्र शीर्षधर-पश्चकपाल कला (ant. atlanto-occipital membrane)—दृढ़ और घने तन्तुओं की यह चौड़ी कला ऊपर महारन्ध्र (foramen magnum) की अग्र धारा से प्रारम्भ होकर नीचे शीर्षधर की अग्रचाप की ऊर्ध्व धारा पर पहुंच कर वहां लग जाती है

और दोनों ओर पार्श्वों पर यह संधि सम्पुट से मिल जाती है। सामने मध्यरेखा में एक गोल तान्तव रज्जु इस कला को और भी दृढ़ कर देती है। यह रज्जु अग्र अनुदैर्ध्य स्नायु का ऊपर की ओर प्रलम्बन है जो पश्चकपाल के आधार भाग को शीर्षधर की अग्रचाप की गुलिका से जोड़ता है।

पश्च शीर्षधर-पश्चकपाल कला (post. atlanto-ocipital mm.)—यह ऊपर महारन्ध्र की पश्चधारा पर लगी हुई है और नीचे शीर्षधर की पश्च चाप की ऊर्ध्व धारा पर लगती है। इस चौड़ी किन्तु बारीक कला के तन्तु पार्श्व और शीर्षधर की पश्च चाप पर पार्श्वपिण्ड के पीछे स्थित कशेरुका धमनी की खातिका के ऊपर से चापवत मुड़ते हुए बाहर को जाकर खातिका के दूसरे किनारे पर लगते हैं। इस प्रकार कशेरुका धमनी के भीतर जाने और प्रथम ग्रैव तंत्रिका के बाहर निकलने के लिए एक रन्ध्र बन जाता है जिसके किनारे कभी-कभी अस्थिकृत हो जाते हैं।

गतियां (movements)—दोनों ओर की संधियों के अक्ष (axis) तिर्यक दिशा में पीछे से सामने और अभिमध्य ओर जा रहे हैं। इस तिर्यकता और पश्चकपाल स्थूलकों की वक्रता के कारण दोनों संधियां एक एलिप्साइड का भाग हैं और दोनों एक ही संधि की भांति क्रिया करती हैं तथा जिनमें गतियां अग्रपश्च तथा अनुप्रस्थ अक्ष पर होती हैं, न कि ऊर्ध्वाधर अक्ष पर। इस संधि में (1) प्रसारण तथा आकुंचन (extension, flexion) की गतियां शिर की आगे या पीछे की ओर झुकाने (nodding) में होती हैं (२) साथ में कुछ घूर्णन गति भी होती है।

गति उत्पन्न करने वाली पेशियां (Muscles producing the movements)

आकुंचन (flexion)—शिरोदीर्घा (longus capitis) और अग्र समा शिरस्का (Rectuscapitis anterior)

प्रसारण (Extension)—लघु और बृहत् पश्च समाशिरस्का (Rectus capitis posterior major and minor), ऊर्ध्व तिर्यक (obliquus superior), शिरो अर्धकंटिका (semispinalis capitis), शिरो पट्टिका (splenius capitis) और समलंबिका (trapezius) के ऊर्ध्व तन्तु।

पार्श्व आकुंचन—(lateral flexion) पार्श्व समा शिरस्का (Rectus capitis lateralis), शिरो अर्धकंटिका, शिरोपट्टिका, ऊरौजत्रुककर्णमूलिका (sternocleidomastiodeus) और समलंबिका के ऊर्ध्व भाग के सूत्र।

2 अक्षक को पश्चकपालास्थि से जोड़ने वाले स्नायु
(Ligaments connecting the axis with the occipital bone)

ऐसी तीन स्नायु हैं :—

बहिश्च्छद कला (membrana tectoria)
दो पक्षक स्नायु (two alar ligaments)
शिखर स्नायु (apical ligament)

बहिश्छद कला (membrana tectoria)—यह कला कशेरुक नलिका (vertebral canal) के भीतर स्थित है और कशेरुकाओं के पश्च अनुदैर्ध्य स्नायुओं का ऊपर की ओर प्रलम्बन मात्र (prolongation) प्रतीत होती है जो दन्ताभ प्रवर्ध और उसके स्नायुओं

को ढके हुए है। इसमें उपरिस्थ और गभीर दो फलक (Lamina) हैं जो नीचे की ओर अक्षक के काय के पश्च पृष्ठ पर लगे हुए हैं। उपरिस्थ फलक ऊपर की ओर चौड़ा हो जाता है और पश्चकपाल क आधार पर महारन्ध्र के सामने की ओर लगता है। गभीर फलक का मध्यम भाग ऊपर जाकर पश्चकपाल के आधार भाग पर लगता है और पार्श्व भाग दो पट्टिकाओं के समान शीर्षधर पश्चकपाल संधियों की अभिमध्य ओर होते हुए ऊपर जाकर महारन्ध्र के किनारों पर लग जाते हैं।

पक्षक स्नायु (alar ligaments)––ये दो दृढ़ रज्जु के समान स्नायु दन्ताभ प्रवर्ध के ऊपरी भाग के पार्श्वों से निकल कर ऊपर और बाहर की ओर जाकर पश्चकपाल के स्थूलकों के अभिमध्य पृष्ठ पर लगती हैं जहां उनके चिह्न बने हुए हैं। शिर के आकुंचन पर ये तन जाती हैं, किन्तु प्रसारण पर ढीली पड़ जाती हैं और आकुंचन को सीमित कर देती हैं तथा घूर्णन को रोक देती हैं। जो थोड़ा बहुत घूर्णन होता है उसका कारण शीर्षधर का संधायक पृष्ठों पर से घूर्णन के समय, फिसल कर, नीचे को उतर आना होता है जिससे ये स्नायु ढीली पड़ जाती हैं।

शिखर स्नायु (apical lig.)––यह स्नायु दन्ताभ प्रवर्ध के शिखर से ऊपर को जाकर महारन्ध्र की अग्र धारा पर लगती है। पक्षक स्नायुओं के बीच स्थित, यह अग्र शीर्षधर-पश्चकपाल कला के गंभीर भागों से तथा शीर्षधर की स्वस्तिकाकार स्नायु (cruciform lig.) के ऊर्ध्व अनुदैर्ध्य भाग के साथ घनिष्टतया मिली रहती हैं।

मन्यास्नायु (lig. nuchae)––यह भी ग्रैव कशेरुकाओं को कपाल के साथ बांधती है।

अनुप्रयुक्त शारीर (applied anatomy)––फांसी से मृत्यु का कारण दन्तुर प्रवर्ध का पीछे की ओर झटके से सरक कर अनुप्रस्थ स्नायु को तोड़कर मेरुरज्जु को क्षत करना होता है। उससे दन्तुर प्रवर्ध द्वारा अक्षक का भंग (fracture) अथवा दूसरे और तीसरे कशेरुकाओं के बीच की चक्रिका की च्युति (dislocation) हो सकती है। ग्रसनी में संक्रामक शोथ होने से वह स्वस्तिकाकार स्नायुओं में पहुंच कर उनमें गलन उत्पन्न कर सकता है जिससे उनका मृदुभवन (softening) हो सकता है। इसका परिणाम शीर्षधर की अक्षक पर से स्थानच्युति (dislocation) होना है।

पर्शुका-कशेरुक सन्धियां (Costo-vertebral joints)

ये दो प्रकार की सन्धियां हैं, एक, पर्शुकाओं के शिरों और कशेरुकाओं के बीच की और दूसरी, पर्शुकाओं की ग्रीवा और गुलिका की कशेरुकाओं के अनुप्रस्थ प्रवर्धों के बीच की संधियां।

1––पर्शुका के शिर और कशेरुका काय की संधियां––प्रथम, दसवीं, ग्यारहवीं और बारहवीं पर्शुकाओं के अतिरिक्त शेष सब पर्शुकाओं के शिर दो सन्निकट कशेरुकाओं की अधो और ऊर्ध्व धाराओं के पृष्ठकों और उनके बीच की चक्रिकाओं से सम्मेलन करते हैं। उनके बीच में सरल (plane) प्रकार की संधियां बनती हैं यद्यपि कई के पृष्ठक जुडे हुए हैं। इन संधियों के भीतर स्थित एक अन्तः संधि स्नायु (intra-articular lig.) संधि को दो भागों में विभक्त किये हुए हैं। *1, 2, 10, 11* और 12वीं पर्शुकाएं केवल एक कशेरुका काय के साथ संधि बनाती हैं। इनमें निम्नलिखित स्नायु हैं :—

तान्तव सम्पुट, विकीर्ण स्नायु, अन्तःसंधि स्नायु

तान्तव सम्पुट (fibrous capsule)—पर्शुकाओं के शिरों को कशेरुकाओं के सन्निकट अधो और ऊर्ध्व धाराओं और उनके बीच की चक्रिका पर स्थित संधायक अवतल भंगिकाओं या गुहाओं के किनारों से जोड़ते हैं। इनके पश्च तंतु पर्शुका-अनुप्रस्थ स्नायुओं (costotranverse lig.) से मिले रहते हैं।

विकीर्ण स्नायु (Radiate lig.)—पर्शुका के शिर के अग्र भाग को ऊपर और नीचे के दो कशेरुकों की काय के पार्श्व और उनके बीच की चक्रिका के साथ जोड़ते हैं। ऊपर के स्नायु तन्तु ऊपर की ओर जाते हैं और ऊपर के कशेरुक की काय पर लगते हैं। नीचे के सूत्र निचले कशेरुकाकाय पर लगते हैं और बीच के छोटे अस्पष्ट तन्तु चक्रिका पर लग जाते हैं।

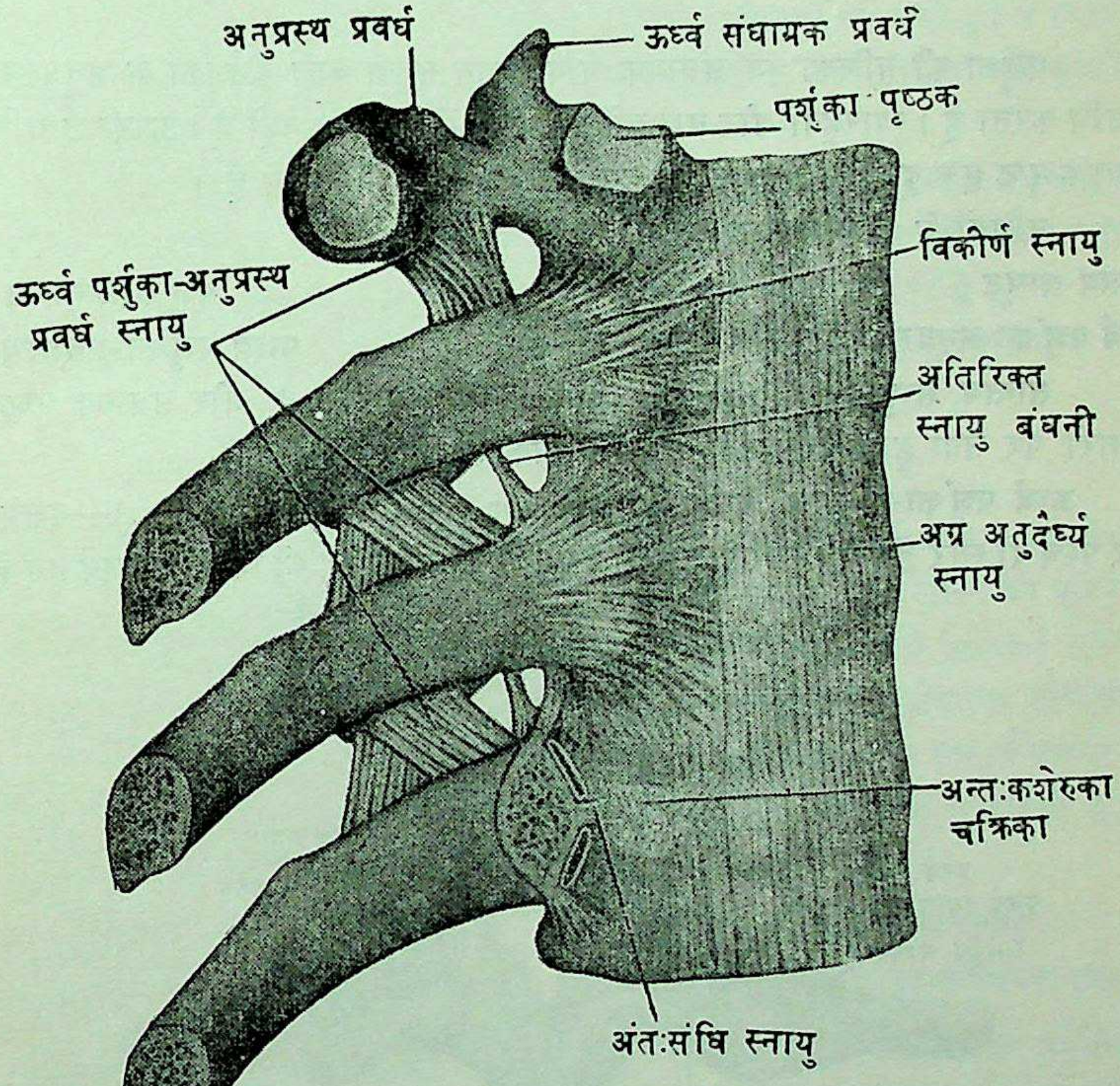
अनुप्रस्थ प्रवर्ध
ऊर्ध्व संधायक प्रवर्ध
पर्शुका पृष्ठक
विकीर्ण स्नायु
ऊर्ध्व पर्शुका-अनुप्रस्थ प्रवर्ध स्नायु
अतिरिक्त स्नायु बंधनी
अग्र अनुदैर्घ्य स्नायु
अन्तःकशेरुका चक्रिका
अंतःसंधि स्नायु

चित्र 305—पर्शुका-कशेरुका संधियां। दक्षिण अग्र-पार्श्व रूप। सबसे नीचे की संधि में अधिकांशतः विकिरित स्नायु दिखलाए गए हैं तथा पर्शुकाशीर्ष का अग्रभाग काट दिया गया है जिससे दोनों संधि गुहाएं तथा उनके बीच का अन्तः संधि स्नायु देखा जा सके।

प्रथम पर्शुका की संधि में तन्तु ऊर्ध्व सातवें ग्रैव कशेरुका की काय पर लगते हैं। दसवीं, ग्यारहवीं और बारहवीं पर्शुका संधियों के तंतु जिस कशेरुका से पर्शुका सम्मेलन करती है उससे ऊपर के कशेरुक की काय पर भी लगते हैं।

अन्तःसंधि स्नायु (intra-articular lig.)—यह संधि के भीतर स्थित है और पार्श्व और पर्शुका की गुलिका के दोनों भागों के बीच की शिखा पर और अभिमध्य और अन्तराकशेरुका चक्रिका पर लगी हुई है। इस प्रकार यह चपटी लघु स्नायु प्रत्येक संधि गुहा को दो भागों में बांट देती है। प्रथम, दसवीं, ग्यारहवीं और बारहवीं पर्शुकाओं की संधियों में यह स्नायु अनुपस्थित होने से उनमें एक ही संधिगुहा है।

पर्शुक-अनुप्रस्थ प्रवर्ध संधियां
(Costotransverse joints)

पर्शुका की गुलिका का संधायक भाग समान संख्या वाले कशेरुका के अनुप्रस्थ प्रवर्ध से संधि करता है। ग्यारहवीं और बारहवीं पर्शुकाओं में यह संधि नहीं है। ऊपरी छै संधियों में संधायक पृष्ठ एक दूसरे के अनुकूल मुड़े हुए हैं। किन्तु शेष में वे सीधे हैं।

संधियों में निम्नलिखित स्नायु हैं :

तान्तव सम्पुट
ऊर्ध्व पर्शुका-अनुप्रस्थ स्नायु
पर्शुका-अनुप्रस्थ स्नायु
पार्श्व पर्शुका-अनुप्रस्थ स्नायु

तान्तव सम्पुष्ट (Fibrous Capsule)—यह बारीक है और संधायक पृष्ठकों के किनारों पर लगा हुआ है जिसके भीतर श्लेषक सम्पुट रहता है।

ऊर्ध्व पर्शुका-अनुप्रस्थ स्नायु (superior costotransverse lig.)—इसमें अग्र और पश्च दो स्तर हैं। अग्र स्तर के तंतु नीचे पर्शुका की ग्रीवा पर की शिखा पर लगे हुए हैं और वहां से सीधे ऊपर की ओर जाकर ऊपर के कशेरुका के अनुप्रस्थ प्रवर्धकों के अधोपृष्ठों पर लग जाते हैं। पार्श्व में यह स्तर आभ्यन्तर अन्तरापर्शुक कला से मिल जाता है। उसके सामने से उसकी तदुनुरूपी (corresponding) अन्तरा पर्शुका धमनी और तंत्रिका जाती है। पश्च स्तर के तन्तु पर्शुका की ग्रीवा के पश्च पृष्ठ से प्रारंभ होकर अभिमध्य ओर को मुक्त हुए ऊपर को जाकर अनुप्रस्थ प्रवर्धों पर लगते हैं। बाहर की ओर वे बाह्य अन्तरापर्शुका पेशियों के संबंध में रहते हैं।

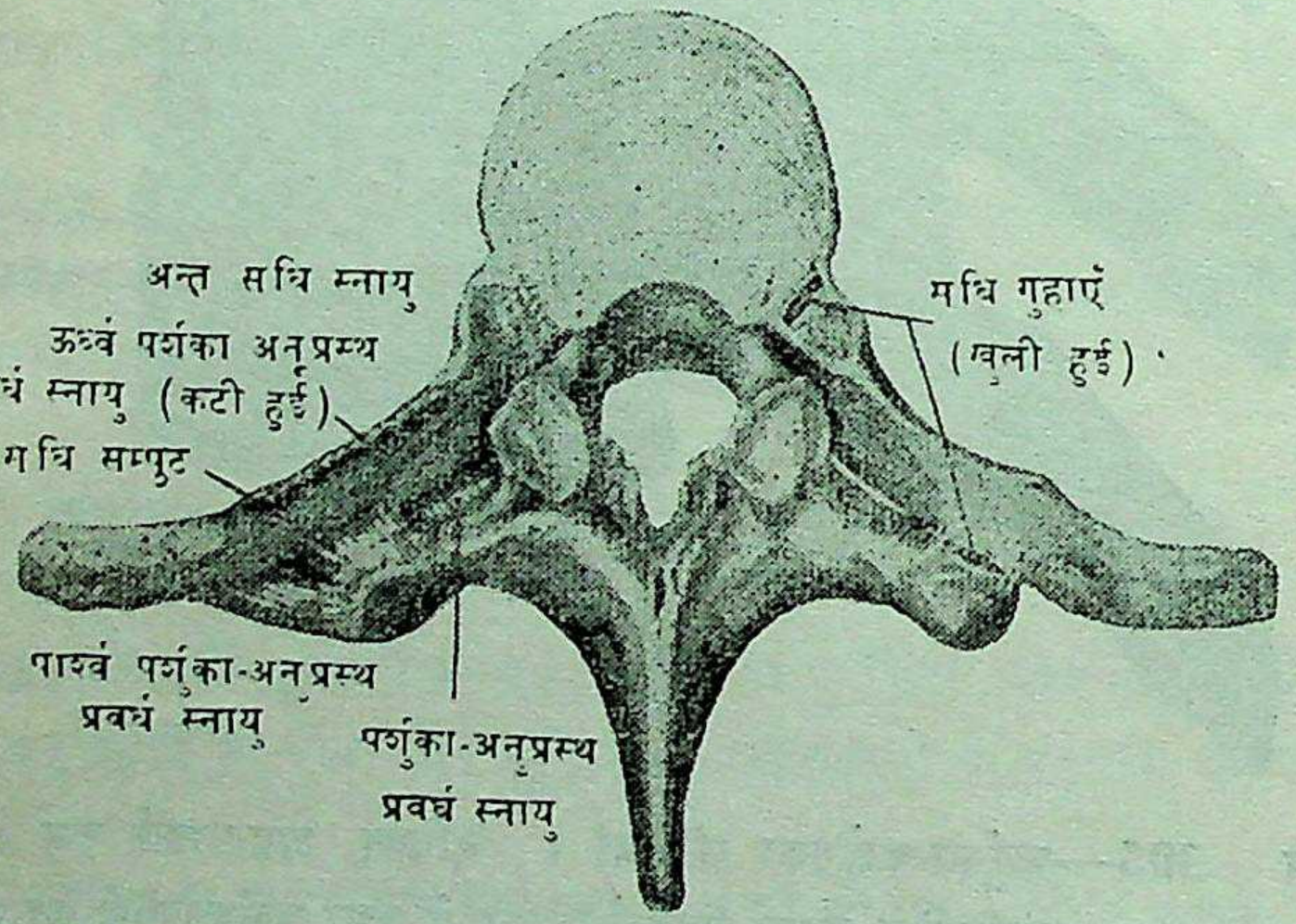
अन्त सधि स्नायु
ऊर्ध्व पर्शका अनुप्रस्थ प्रवर्ध स्नायु (कटी हुई)
सधि सम्पुट
सधि गुहाएं (खुली हुई)
पार्श्व पर्शुका-अनुप्रस्थ प्रवर्ध स्नायु
पर्शुका-अनुप्रस्थ प्रवर्ध स्नायु

चित्र 306.—पर्शुका–कशेरुका संधियां–ऊपर से देखने पर

बारहवीं पर्शुका की ग्रीवा प्रथम कटि कशेरुका के अनुप्रस्थ प्रवर्ध के मूल से कटि-पर्शुक स्नायु (lumbocostal lig.) द्वारा जुड़ी रहती है। प्रथम पर्शुका की ऊर्ध्व पर्शुका अनुप्रस्थ स्नायु नहीं होती ।

पर्शुका-अनुप्रस्थ स्नायु (costotransverse lig.)—इसके लघु किन्तु दृढ़ तन्तु पर्शुका की ग्रीवा के पृष्ठ के खुरदरे भाग को सन्निकट कशेरुका के अनुप्रस्थ प्रवर्धों के अग्र पृष्ठ के साथ जोड़ते हैं ।

पार्श्व पर्शुका-अनुप्रस्थ स्नायु (Lateral costotransverse lig.)—यह लघु किन्तु मोटा और दृढ़ तन्तु पुंज अनुप्रस्थ प्रवर्धों के सिरे से तिर्यक दिशा में बाहर को जाकर पर्शुका की ग्रीवा की गुलिका के असंधायक भाग पर लगता है। ऊपरी पर्शुकाओं पर लगी हुई ये स्नायु पूलिकायें ऊपर की ओर चढ़कर ऊपर की पर्शुकाओं पर पहुंचती हैं और नीचे की पूलिकाओं से अधिक तिर्यक हैं ।

गतियां (movements)—इन संधियों में केवल संसर्पण (gliding) गति संभव है। पर्शुक-अनुप्रस्थ तथा अन्तः संधि स्नायु संधियों को इस प्रकार बांधे हुए हैं कि उनमें अधिक गति नहीं हो सकती। गति के प्रकार का निर्धारण संधायक पृष्ठकों की वक्रता करती है ।

गति उत्पन्न करने वाली पेशियों का उल्लेख श्वसन गतियों के साथ किया जायगा ।

उरः-पर्शुक संधियां (Sterno-costal joints)

प्रथम पर्शुक उपास्थि उरोस्थि के साथ उपास्थि संधि (synchondrosis, cartilaginous joints) द्वारा जुड़ी हुई है। शेष यथार्थ पर्शुकाओं की उपास्थियां उरोस्थि की पार्श्व-धाराओं पर स्थित अवतल भंगिकाओं में प्रायः श्लेषक संधियों (synovial joints) द्वारा जुड़ी रहती हैं। संधायक पृष्ठ तान्तव उपास्थि से ढके रहते हैं। अनेक बार विशेषतया नीचे की संधियों में श्लेषक गुहा (synovial cavity) नहीं बनती। संधायक पृष्ठ तान्तव उपास्थि से ढके रहते हैं। वही संधि की अनुपस्थिति में पर्शुक उपास्थिओं को उरोस्थि से जोड़ती है। श्लेषक संधियों में निम्न लिखित स्नायु पाई जाती है :—

तान्तव सम्पुट	**अंतःसंधि स्नायु**
विकीर्ण उरोपर्शुका स्नायु	**पर्शुका-उरोपत्रक-स्नायु**

तान्तव सम्पुट (fibrous capsule)—दूसरी से सातवीं तक प्रत्येक पर्शुक उपास्थि और उरोस्थि की संधियों पर तान्तव ऊतक चढ़ा हुआ है। किन्तु यह बहुत बारीक है, उरोपर्शुक स्नायुओं के साथ घनिष्ठतया मिला हुआ है ।

विकीर्ण उरोपर्शुका स्नायु (radiate sternocostal lig.)—यह चौड़ी किन्तु बारीक कलाकृत पट्टिकाओं के समान हैं जो यथार्थ पर्शुकाओं की उपास्थियों के सिरों के अग्र और पश्च पृष्ठों से उरोस्थि पर लगने के स्थान पर निकल कर उरोस्थि के अग्र और पश्च पृष्ठों पर फैल जाती हैं। उनके उपरिस्थ तन्तु ऊपर तथा नीचे के स्नायु तन्तुओं के साथ तथा उरोस्थि के अग्र पृष्ठ पर बृहद् उरश्छदिका के कण्डरामय उदय सूत्रों और दूसरी ओर के स्नायु तंतुओं के साथ मिल कर उरोस्थि पर एक आच्छादन बना देते हैं ।

अन्तः-संधि स्नायु (intra-articular lig.)—यह केवल दूसरी उपास्थि और उरोस्थि की संधि में पाई जाती है। इसके तन्तु उपास्थि के सिरे से निकल कर उरो हस्तक

और कांड के सम्मेलन पर स्थित तान्तव उपास्थि पट्टिका के पार्श्व पर लग कर संधि को ऊपर और नीचे के दो भागों में विभक्त करते हैं। ये संधियां सब ही आयु पर अनुपस्थित मिल सकती हैं।

पर्शुक-उरोपत्रक स्नायु (costo-xiphoid lig.)––यह सातवीं और कभी कभी छठी पर्शुक उपास्थि के अग्र तथा पश्च पृष्ठों को उरोपत्रक के अग्र और पश्च पृष्ठों से संयोजित करती हैं।

गतियां (movements)––इन संधियों में हलकी संसर्पण गति होती है।

अन्तरा-उपास्थि संधियां
(Interchondral joints)

छठी और सातवीं, सातवीं और आठवीं तथा आठवीं और नवीं पर्शुक उपास्थियों की सन्निहित (contiguous) धारायें आपस में लघु, चिकने, आयताकार (oblong) पृष्ठकों द्वारा सम्मेलन करती हैं। ये भी छोटी छोटी संधियां हैं, जिनमें बारीक तान्तव सम्पुट संधायक पृष्ठकों के किनारों पर लगे रहते हैं, जिनके भीतर श्लेषक सम्पुट रहता है। तान्तव सम्पुट के अभिमध्य और पार्श्व की ओर अन्तरापर्शुक उपास्थि स्नायु दो उपास्थियों के बीच उनकी ऊर्ध्व और अधो धाराओं पर लग कर सम्पुट को दृढ़ बना देती हैं।

पर्शुक-उपास्थि संधियां (Costochondral joints)

ये उपास्थियों और पर्शुकाओं के बीच की संधियां हैं। उपास्थियों के उत्तल बहिः प्रान्त (convex outer ends) पर्शुकाओं के अवतल उरो प्रान्तों में लगे रहते हैं और उन पर पर्यस्थि (periosteum) चढ़ी रहती है।

उरोस्थि संधियां (Sternal joints)

ये स्वयं उरोस्थि के भिन्न भिन्न भागों उरोहस्तक और उरोकांड तथा उरोकांड और उरोपत्रक के बीच की संधियां हैं।

उरोहस्तक-कांड संधि (manubriosternal joints)––उरोहस्तक और कांड की काचाभ उपास्थि (hyaline cartilage) से ढके सिरों के बीच में तान्तव उपास्थि की एक चक्रिका उपस्थित होती है। इस कारण यह तन्तूपास्थि संधि अथवा संधानिका है। यह चक्रिका वयस्कावस्था में अस्थिकृत हो जाती है। कुछ व्यक्तियों में चक्रिका के अवशोषण से यह श्लेषक संधिवत् हो जाती है।

उरोपत्रक-कांड संधि (xiphisternal joint)––उरोकांड और उरोपत्रक के बीच भी उपास्थि संधि है। किन्तु वह 40 वर्ष की आयु तक अस्थिकृत हो जाती है। कभी कभी वृद्धावस्था में भी पृथक पाई जाती है।

वक्ष की क्रियाविधि (Mechanism of thorax)

श्वसन के समय सारे वक्ष की गतियां होती हैं। यद्यपि प्रत्येक पर्शुका की अपनी विशेष प्रकार की गति होती है और उसकी सीमा भी अन्य पर्शुकाओं से भिन्न होती है, किन्तु श्वसन

क्रिया सबों की इन सामूहिक गति का परिणाम होती है जिसमें उरोस्थि भी भाग लेती है। प्रत्येक पर्शुका एक लीवर (Lever) की भांति है जिसका आलम्ब (fulcrum) पर्शुका-अनुप्रस्थ संधि पर या उससे तनिक बाहर स्थित है। इससे जब वहां पर गति होने से पर्शुका कांड उठता है तो पर्शुका की ग्रीवा का अवनमन होता है अर्थात् वह नीचे को खिंच जाती है और कांड के नीचे को खिंचने से ग्रीवा ऊपर को उठ जाती है। यदि इस आलंब पर या पर्शुक-कशेरुका संधि पर तनिक भी क्रिया होती है तो पर्शुकाओं के अग्र प्रान्त पर (लीवर की भुजाओं की लम्बाई में विषमानुपात के कारण) वह अतिवर्धित दिखाई पड़ती है।

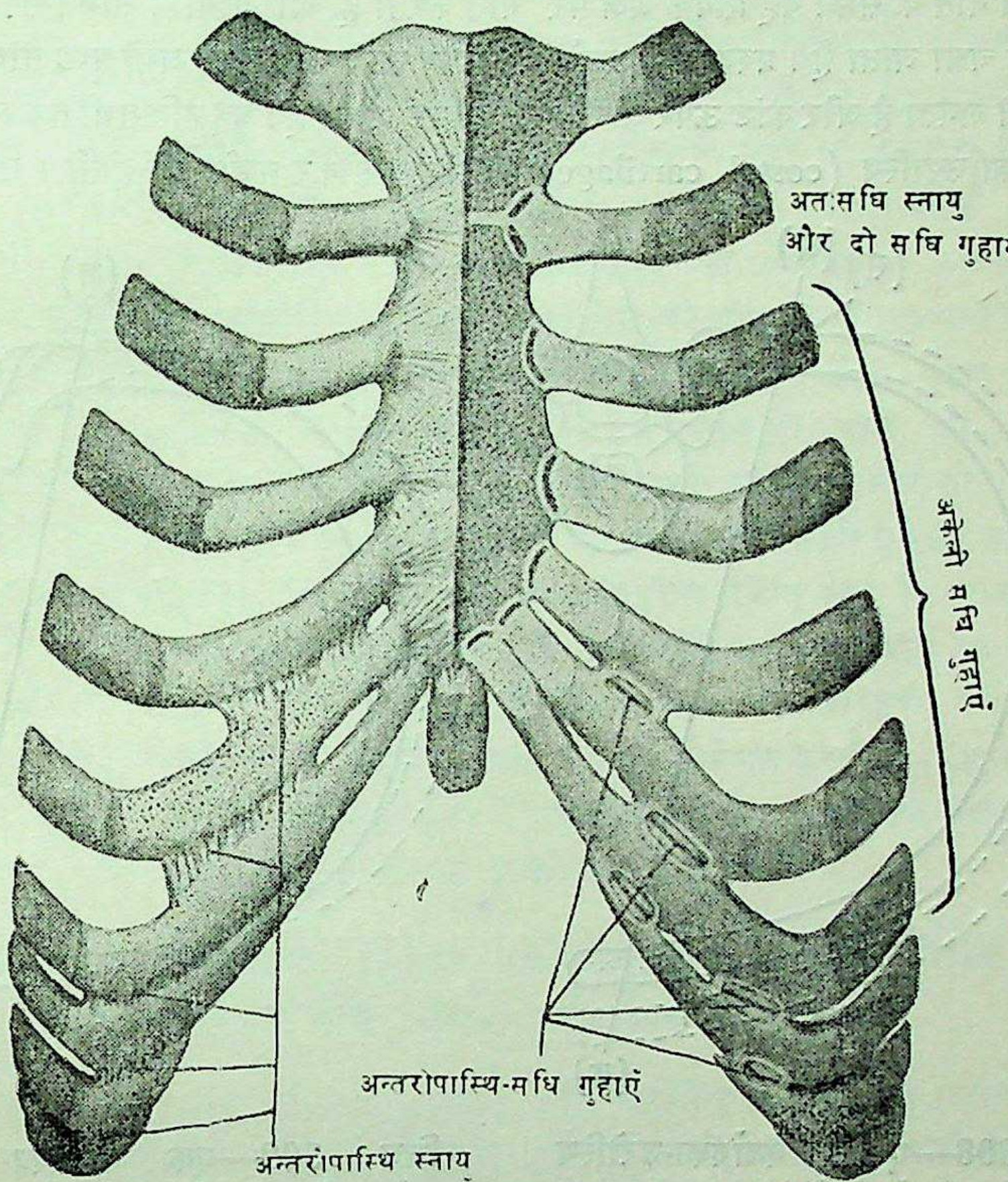

चित्र 307—उरः पर्शुका तथा अन्तराउपास्थि संधियां--सामने से देखने पर

पर्शुकाओं के अग्र प्रान्त पश्च या कशेरु की प्रान्तों से नीचे स्थित हैं और पर्शुका का मध्य भाग दोनों प्रान्तों की अपेक्षा भी नीचा है। इस कारण जब कांड को उठाया जाता है तो वह सामने को भी उठ जाता है (ऊपर को खिंचने के अतिरिक्त)। साथ में पर्शुकायें बाहर की ओर को भी (मध्य रेखा से) फैल जाती हैं। अतएव पर्शुका के ऊपर को खिंचने से वक्ष का अनुप्रस्थ व्यास बढ़ जाता है। पर्शुकाओं की गतियों में उनके कशेरुकीय और उग्र प्रान्तों की संधियों के अनुसार भेद उत्पन्न हो जाते हैं। इस कारण उनकी गतियों की व्याख्या की सुविधा के लिये पर्शुकाओं को तीन श्रेणियों में बांट दिया गया है :—कशेरुकाओं और उरोस्थि पर लगी हुई कशेरुकी उरोस्थि

पशुकायें; कशेरुकाओं और उपास्थियों पर लगी हुई कशेरुकोपास्थि पर्शुकायें; और केवल कशेरुकाओं पर लगी हुई कशेरुकी पर्शुकायें ।

कशेरुका-उरोस्थि पर्शुकायें (vertebrosternal ribs)—प्रथम छै पर्शुकायें, जो पीछे कशेरुकाओं से प्रारम्भ होकर सामने उरोस्थि पर लगती हैं, इस श्रेणी में गिनी जाती हैं। प्रथम पर्शुका में केवल गहरे श्वास लेने पर गति होती है। साधारण श्वसन में वह प्रायः निश्चल रहती है। गति के समय वह तिर्यक अक्ष पर गति करती है जो ग्रीवा में सामने से पीछे और बाहर को चला जाता है। प्रश्वसन में पर्शुका के ऊपर उठने पर उसका अधो पृष्ठ सीधा नीचे की ओर देखने लगता है और कांड ऊपर और बाहर को उठ जाता है। यह गति तभी तक संभव है जब तक पर्शुका उपास्थि (costal cartilage) कैल्सीकृत होकर कड़ी नहीं होती। उसके कठिन हो जाने पर पर्शुका और उरोहस्तक दोनों की एक अस्थि की भांति पर्शुका-अनुप्रस्थ (costo-transvere) प्रवर्ध संधि द्वारा जाने वाले अनुप्रस्थ अक्ष पर गति होती है। दूसरी पर्शुका में भी सामान्य श्वसन में अल्प गति होती है। तीसरी, चौथी, पांचवीं और छठी पर्शुकाओं के उन्नमन (elevation) पर उनके अग्र प्रान्त ऊपर और सामने की ओर को उठ जाते हैं। यह क्रिया पर्शुकाओं की ग्रीवाओं के पीछे की ओर घूर्णन का फल होता है। पर्शुकाओं के अग्र प्रान्तों के सामने की ओर उठने से उरोस्थि का कांड भी ऊपर और सामने को उठ जाता है जो उरोहस्तक और कांड की संधि पर कांड के आगे की ओर मुड़ जाने का फल होता है। इन गतियों से वक्ष के अग्र-

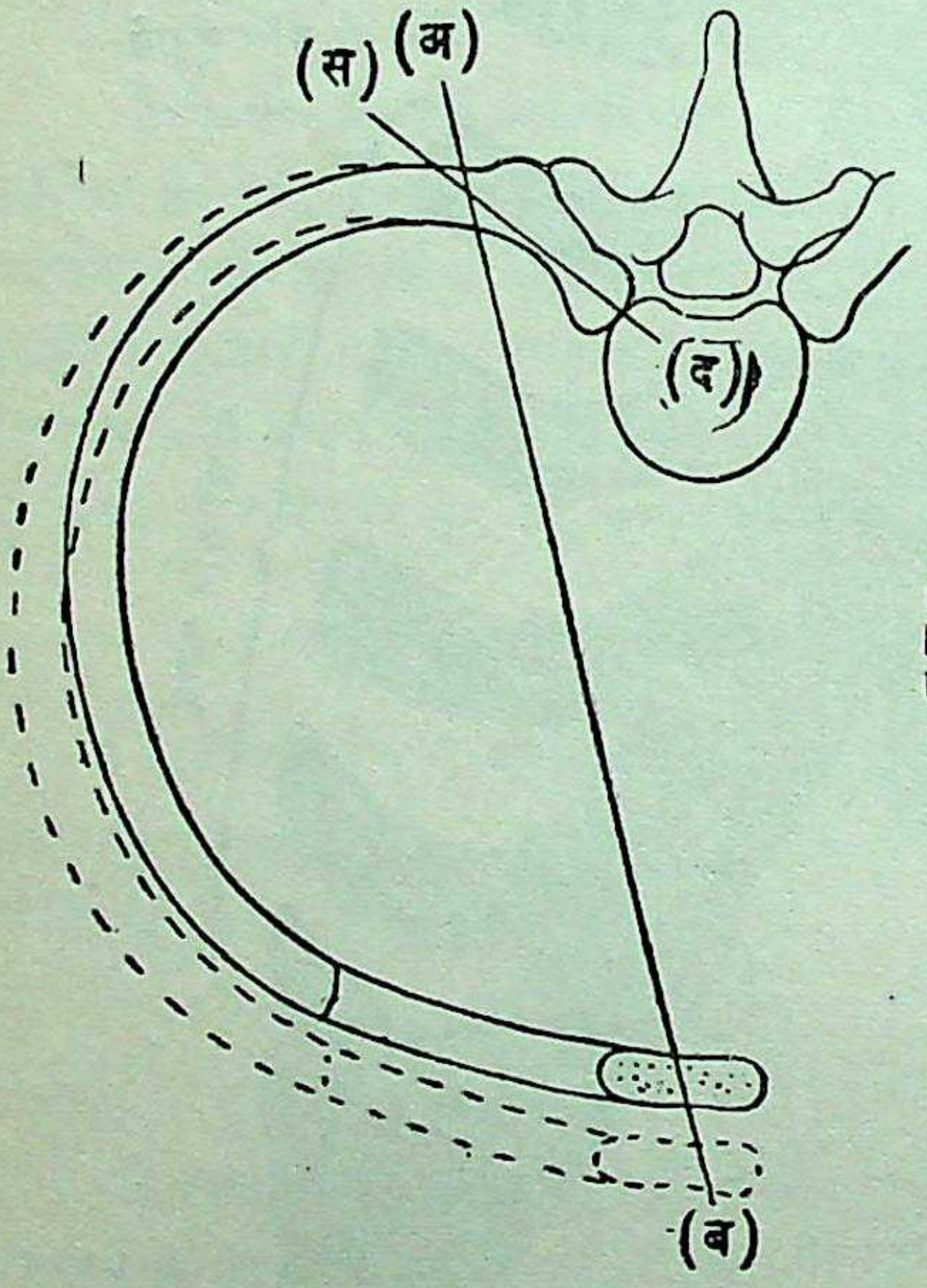

चित्र 308—एक कशेरुका-उरोस्थि पर्शुका की गति के अक्षों (अ ब तथा स द) को दर्शाते हुए एक आरेख। प्रश्वसन में पर्शुका की स्थिति को दर्शाती हुई विषम रेखाएं।

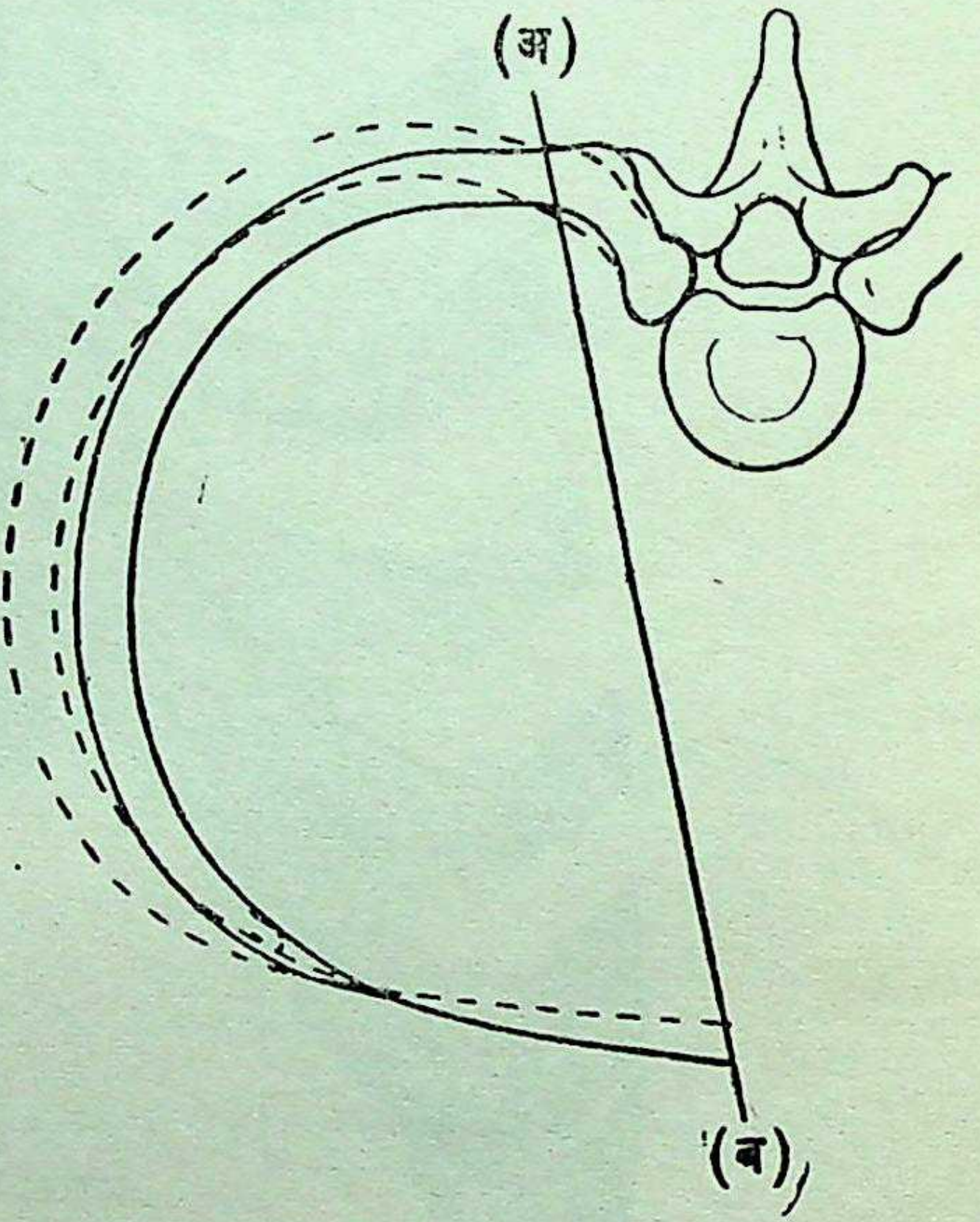

चित्र 309—एक कशेरुका-उपास्थि पर्शुका की गति के अक्षों (अ ब) को दर्शाते हुए एक आरेख। प्रश्वसन में पर्शुका की स्थिति को दर्शाती हुई विषम रेखाएं।

पश्च व्यास में विशेष वृद्धि होती हैं। उरोकांड के सामने को उठने की गति आगे चल कर रुक जाती है और तब पर्शुकाओं और उरोकांड को सामने उठाने वाला बल, जो फिर भी काम करता रहता है, पर्शुकाओं के मध्य भाग को पार्श्व की ओर चौड़ाता है तथा पर्शुक-उपास्थि कोण को भी चौड़ा देता है। इन गतियों से वक्ष का अनुप्रस्थ व्यास और भी बढ़ जाता है।

कशेरुकोपास्थि पर्शुकायें (vertebrochondral ribs)—सातवीं, आठवीं, नवीं और दसवीं इस श्रेणी की पर्शुकायें हैं। इनकी गतियों से श्वसन के लिये वक्ष का विस्तार बढ़ता है; साथ ही उदर गुहा मध्यच्छदा के ऊर्ध्व भाग में मध्यच्छदा द्वारा विस्थापित (displaced) अंगों को धारण करने के लिए अधिक स्थान हो जाता है। पर्शुक उपास्थियां एक दूसरी से जुड़ी होने के कारण प्रत्येक उपास्थि अपने से ऊपर की उपास्थि को ऊपर को धकेलती है। अन्त उरोस्थि का अधोभाग भी ऊपर और सामने को धकेल दिया जाता है। किन्तु पर्शुक ग्रीवा के पश्च घूर्णन के अत्यल्प होने के कारण पर्शुकाओं के अग्र प्रान्तों का उन्नमन भी कम होता है। पर्शुका काण्डों के उन्नमन से उनकी बाहर की ओर तथा पीछे की ओर को भी कुछ गति होती है। बाहर की ओर की गति से उनके अग्र प्रान्तों का बहिर्वर्तन (eversion) होता है जिससे अधःउरो कोण (infrasternl angle) खुल जाता है। साथ ही पीछे की ओर की गति से पर्शुकाओं के अग्र प्रान्त पीछे को खिंचते हैं और इनकी सामने की ओर को उभरने की गति रुकती है। यह क्रिया नीचे की छोटी पर्शुकाओं में विशेषतया स्पष्ट होती है। इन सब गतियों का परिणाम वक्ष के अनुप्रस्थ व्यास में विशेष वृद्धि का होना किन्तु उदर के ऊर्ध्व भाग में मध्य रेखा में अग्र पश्च व्यास का ह्रास होना है। किन्तु पार्श्विक अग्र पश्च व्यास बढ़ जाते हैं।

कशेरुकी पर्शुकायें (vertebral ribs)—ग्यारहवीं और बारहवीं पर्शुकायें अग्र प्रान्त पर मुक्त होती हैं और केवल शिर से कशेरुका काय से सम्मेलन करती हैं। अतएव इनमें अत्यल्प गति होती है। जब शेष पर्शुकायें ऊपर को उठती हैं तो इनका अवनमन होता है और ये स्थिर होकर मध्यच्छदा की क्रिया का एक आधार बनती हैं।

अंस मेखला की संधियां (Joints of the upper limb girdle)

1. उरोजत्रुक संधि (Sternoclavicular joint)

जत्रुक के उरो प्रान्त (sternal end) और उरोस्थि के ऊर्ध्व भाग उरोहस्तक की ऊर्ध्व धारा पर पार्श्व में स्थित जत्रुक भंगिका तथा प्रथम पर्शुका की उपास्थि के मिलने से यह संधि बनती है। जत्रुक का उरो प्रान्त उरोस्थि की जत्रुक भंगिका की अपेक्षा बड़ा है। उस पर उपास्थि का एक मोटा स्तर चढ़ा हुआ है जिससे उसकी मोटाई और बढ़ जाती है। यह संधायक पृष्ठ ऊर्ध्वाधर अक्ष में उत्तल है और अग्र पश्च अक्ष में अवतल है। उरोस्थि की जत्रुक भंगिका का उपास्थि स्तर पतला है। यह संधि पर्याण (Saddle) प्रकार की है। संधि के भीतर संधि चक्रिका उसको दो भागों में विभक्त किये है। संधि में निम्नलिखित स्नायु है :—

तान्तव संपुट
अग्र उरोजत्रुक स्नायु
पश्च उरोजत्रुक स्नायु
अन्तराजत्रुक स्नायु
पर्शुकाजत्रुक स्नायु

तान्तव सम्पुट (Fibrous Capsule)—यह संधि को घेरे हुए है। आगे और पीछे की ओर मोटा और दृढ़ है किन्तु ऊपर और नीचे पतला है। नीचे की ओर यह अवकाशी ऊतक का रूप ले लेता है।

अग्र उरोजत्रुक स्नायु (anterior sternoclavicular lig.)--यह चौड़ी स्नायु संधि के अग्र पृष्ठ पर आच्छादित है। यह ऊपर जत्रुक के उरोप्रान्त के ऊर्ध्व और अग्रभाग पर लगती है। वहां से उसके तन्तु नीचे और अभिमध्य ओर आकर उरोहस्तक के ऊर्ध्व भाग के अग्र पृष्ठ पर लगते हैं।

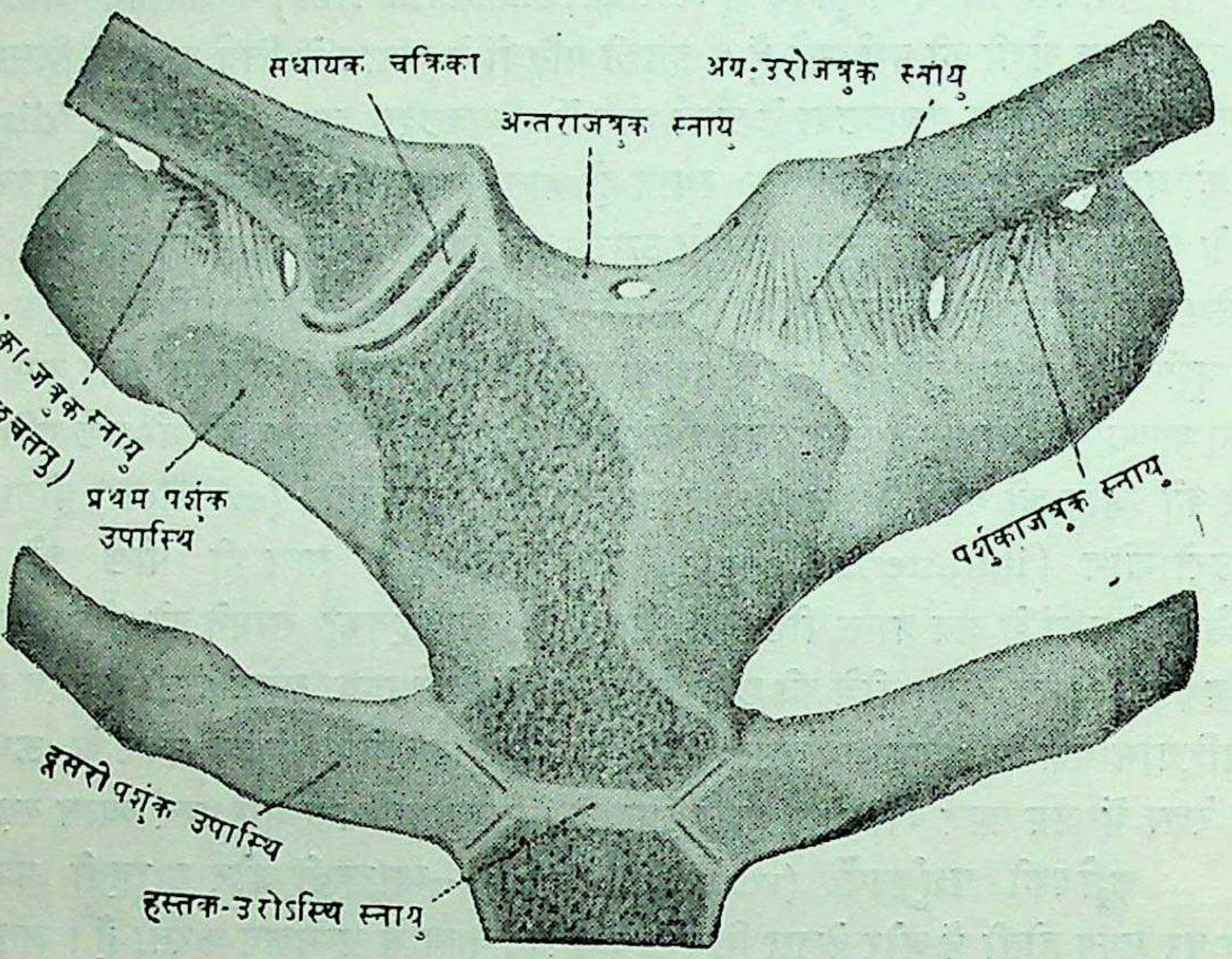
सधायक चक्रिका
अग्र-उरोजत्रुक स्नायु
अन्तराजत्रुक स्नायु
पर्शुका-जत्रुक स्नायु (पश्चतनु)
प्रथम पर्शुक उपास्थि
पर्शुकाजत्रुक स्नायु
दूसरी पर्शुक उपास्थि
हस्तक-उरोऽस्थि स्नायु

चित्र 310.--उरोस्थि-जत्रुक संधियां--सामने से देखने पर

पश्च उरोजत्रुक स्नायु (posterior sternoclavicular lig.)--यह दुर्बल है और संधि के पश्च पृष्ठ पर आच्छादित है। इसके तन्तु जत्रुक के उरो प्रान्त के ऊपर और सामने से नीचे और अभिमध्य ओर जाकर उरोहस्तक के पश्च पृष्ठ के ऊर्ध्व भाग पर लगते हैं।

अन्तराजत्रुक स्नायु (interclavicular lig.)—एक ओर के जत्रुक के उरो प्रान्त से दूसरी ओर के जत्रुक के उरो प्रान्त तक जाकर उस पर लग जाती हैं। इसके कुछ तन्तु नीचे उरोहस्तक पर जाकर लगते हैं। ऊपर की ओर यह ग्रैव प्रावरणी (cervical fascia) से मिल जाती हैं।

पर्शुका-जत्रुक स्नायु (costoclavicular lig.)--यह शंकु के आकार की स्नायु प्रथम पर्शुका और जत्रुक को जोड़ती है। इसमें दो फलक हैं जो नीचे प्रथम पर्शुका के ऊर्ध्व पृष्ठ से ऊपर को जाकर जत्रुक के अधो पृष्ठ पर एक चिन्ह (impression) पर लगते हैं। अग्र फलक के तन्तु ऊपर और पार्श्व ओर को जाते हैं। पश्च फलक के तन्तु ऊपर किन्तु अभिमध्य ओर चले जाते हैं। पार्श्व और दोनों फलक मिल जाते हैं। अभिमध्य ओर वे तान्तव सम्पुट से मिले हुए हैं। फलकों के बीच में एक वर्सा (स्नेहपुटी) है।

संधि चक्रिका (articular disc)--संधि के भीतर स्थित यह चक्रिका संधि गुहा को ऊपर और नीचे के दो भागों में विभक्त कर देती है। ऊपर की ओर चक्रिका जत्रुक के संधायक पृष्ठ की ऊर्ध्व धारा और पश्च धारा पर लगी रहती है। नीचे की ओर वह प्रथम पर्शुकोपास्थि

लगी है। शेष भाग में चक्रिका की परिधि पर तान्तव सम्पुट लगा हुआ है। वह मध्य की अपेक्षा परिधि पर अधिक मोटी है।

धमनियां (arteries)—अध्यंस और आभ्यंतर उरो (suprascapular, internal thoracic) धमनियों की शाखायें संधि में रक्त संभरण करती हैं। **तंत्रिकायें** (nerves)—अधिजत्रुक तंत्रिका (suprascapular nerve)तथा अधोजत्रुका (subclavius) को जाने वाली तंत्रिकाओं द्वारा इस संधि में तंत्रिका संभरण होता है।

अनुप्रयुक्त शारीर—इस संधि की च्युति (dislocation) असाधारण है यद्यपि संधायक पृष्ठों की असमानता के कारण संधि दृढ़ नहीं है। संधि की दृढ़ता उसकी स्नायुओं और विशेषकर चक्रिका पर निर्भर करती है। अभिघात से प्रायः जत्रुक का अस्थिभंग हो जाता है।

2. अंसकूट-जत्रुक संधि (Acromioclavicular joint)

जत्रुक के अंसीय प्रान्त (acromial end) और असंकूट की अभिमध्य धारा के बीच यह सरल प्रकार की संधि है। जत्रुक का अंसीय प्रान्त तान्तव उपास्थि से ढका रहता है और नीचे और अभिमध्य और मुड़ा होने के कारण अंसकूट के लघु पृष्ठक को ढक लेता है। संधि का लम्बा अक्ष अग्र-पश्च तल में स्थित है। संधि में निम्नलिखित स्नायु हैं :—

तान्तव सम्पुट **अंसतुंड-जत्रुक स्नायु-समलंबक भाग**
शंकुभ भाग
अंसकूट-जत्रुक स्नायु

तान्तव सम्पुट (Fibrous Capsule)—यह संधि को पूर्णतया आच्छादित किये है। ऊपर की ओर अंसकूट-जत्रुक स्नायु संधि को दृढ़ करता है।

अंसकूटजत्रुक स्नायु (acromioclavicular lig.)—यह चौखूंटी स्नायु संधि के ऊर्ध्व भाग पर आच्छादित है और जत्रुक के अंसीय प्रान्त के ऊर्ध्व भाग से अंसकूट के ऊर्ध्व पृष्ठ तक विस्तृत है। इसके समानान्तर तंतु समलंबिका (Trapezius) और त्रिकोणिका (Deltoideus) के कला वितानों (aponeurosis) से मिले रहते हैं।

संधि चक्रिका (articular disc)—प्रायः इस संधि के ऊर्ध्व भाग में पाई जाती है किन्तु वह पृष्ठकों को पूर्णतया पृथक नहीं करती। कभी कभी इसके द्वारा संधि गुहा दो भागों में विभक्त हो जाती है।

अंसतुंड-जत्रुक स्नायु (coracoclavicular lig)—यह वास्तव में अंसकूटजत्रुक संधि की स्नायु नहीं है किन्तु यह जत्रुक के अंसीय प्रान्त और अंसकूट को दृढ़ता से बांध कर रखती है जिससे संधायक पृष्ठकों का विस्थापन (displacement) नहीं होने पाता। इस कारण इस स्नायु का वर्णन इस संधि के साथ ही किया जाता है। इस स्नायु के समलंबाभ और शंकुभ (trapezoid, conoid) दो भाग हैं जिनके बीच में एक वर्सा रहता है जो अंसतुंड प्रवर्ध के क्षैतिज भाग के अभिमध्य प्रान्त और जत्रुक पर अधोजत्रुक की खातिका (groove for subclavius) के पार्श्व भाग के बीच में स्थित है। अंसतुंड और जत्रुक के उपर्युक्त भाग कभी-कभी इतने सन्निकट होते हैं कि उनके बीच में तान्तव उपास्थि बन कर अंसतुंड-जत्रुक (coracoclavicular joint) संधि बन जाती है।

समलंबाभ भाग (trapezoid part) संधि के अग्र ओर पार्श्व ओर स्थित है। यह

चतुर्भुजाकार भाग नीचे अंसतुंड के ऊर्ध्व पृष्ठ पर और ऊपर जत्रुक के अधोपृष्ठ पर समलंबाभ रेखा (trapezoid line) पर लगा हुआ है। उसकी अग्र धारा मुक्त है। पश्च धारा शंकुभ भाग से एक कोण (angle) पर मिली हुई है।

शंकुभ भाग (conoid part) दृढ़ घने तन्तुओं की त्रिकोणाकार पूलिका है जिसका शिखर नीचे अंसतुंड पर और आधार ऊपर जत्रुक के अधोपृष्ठ पर है। यह संधि के पश्च और अभिमध्य भाग में स्थित है। इसके तंतु अंसफलक भंगिका के सामने अंसतुंड प्रवर्ध के मूल के पश्च अभिमध्य सिरे से निकल कर फैलते हुए ऊपर को जाकर जत्रुक के अधोपृष्ठ पर शंकुभ गुलिका (conoid tubercle) और उससे अभिमध्य ओर जाती हुई एक रेखा पर लगते हैं।

रक्त संभरण–अध्यंस (suprascapular) और उरोंऽसकूट (thoracoacromial) धमनियों की शाखाओं से संधि में रक्त आता है।

तंत्रिका संभरण—अध्यंस और पार्श्व वक्ष तंत्रिकाओं की शाखायें संधि में जाती हैं।

अंसमेखला की गतियां (Movements of shoulder girdle)

उरोजत्रुक और अंसकूट-जत्रुक संधियों पर जो गति होती है उनके साथ सदा अंसफलक की भी गतियां होती हैं और अंसफलक की गतियों के साथ प्रगण्डास्थि (बाहु) की गति होती हैं अर्थात् अंसफलक (scapula) की गतियों के साथ इन दोनों लघु संधियों में भी सदा गति होती है। अंसकूट-जत्रुक संधि पर अंसकूट आगे और पीछे सरक (glide) सकता है तथा जत्रुक पर ऊपर और नीचे को घूम सकता है। किन्तु अंसफलक की इन गतियों की सीमा उरोजत्रुक संधि पर साथ ही होने वाली गतियों से बहुत बढ़ जाती है। अतः अंसफलक की गतियों के अध्ययन से इन गतियों का विश्लेषण हो सकता है।

अंसफलक की निम्न गतियां होती हैं :—1—उन्नमन (elevation) अथवा अवनमन (depression)। 2—वक्ष पर आगे की ओर बढ़ना (पुरोवर्धन—protraction) तथा पीछे को हटना (निवर्तन—retraction) और (3) घूर्णन (rotation) सामने (या ऊपर को) तथा घूर्णन पीछे को (या नीचे को)।

1—उन्नमन में अंसकूट–जत्रुक संधि पर कोणीय गति अल्प होती है किन्तु उरो-जत्रुक संधि पर जत्रुक का उरो प्रान्त संधि चक्रिका के पृष्ठ पर नीचे की ओर को घूम जाता है। यह क्रिया समलंबिका (Trapezius) के ऊर्ध्व भाग के तन्तुओं और अंसोन्नमनिका (Levator scapulae) द्वारा सम्पादित होती है, किन्तु इस गति की विरोधी पेशियों, पर्शुकाजत्रुक स्नायु और संधि सम्पुट के अधोभाग द्वारा विरोध होता है।

किन्तु अवनमन में उरो-जत्रुक संधि पर विरुद्ध दिशा में गति होती है। जत्रुक का उरोप्रान्त चक्रिका पर ऊपर की ओर को घूमता है। इसका विरोध अन्तराजत्रुक और उरोजत्रुक स्नायुओं और विरोधी पेशियों द्वारा होता है।

२—पुरोवर्धन (protraction) में अंसफलक के वक्ष पर आगे की ओर धकेलने, मुक्का मारने, लड़ने आदि क्रियाओं में यह गति होती है। बढ़ने के साथ कुछ अग्रघूर्णन (anterior rotation) की भी गति होती है। अंसकूट जत्रुक के संधायक पृष्ठक पर आगे की ओर को बढ़ता है। इसके साथ ही जत्रुक के अंस प्रान्त के सामने की ओर बढ़ने से स्कंध सामने को खिंच जाता है किन्तु उरो-जत्रुक संधि पर जत्रुक का उरो प्रान्त पीछे की ओर हटता है। अग्र दन्तुरिका (Serratus anterior) और लघु वक्षच्छदिका (Pectoralis minor) का

जो भाग अंसफलक के अधोकोण पर लगा रहता है वे पुरोवर्धन करने वाली विशेष पेशियां हैं जिनकी क्रिया से अंसफलक वक्ष की भित्ति के घनिष्ठ सम्पर्क में रहता है। कटि पार्श्वच्छदिका (Latissimus dorsii) का जो भाग अंसफलक के अधोकोण पर लगा रहता है वह भी अंसफलक को वक्ष के सम्पर्क में रहने में सहायक होता है। अग्र पर्शुका-जत्रुक (costoclavicular) स्नायु, पर्शुकाजत्रुक स्नायु का पश्च पत्रक तथा विरोधी पेशी समूह अंसफलक के पीछे को हटने की गति का विरोध करते हैं।

निवर्तन (retraction) में अंसफलक पीछे को खिंचता है। इसमें संधियों की उपर्युक्त गतियां विरुद्ध दिशा में होती हैं जिनका विरोध पश्च उरोजत्रुक स्नायु (posterior sternoclavicular lig.) और पर्शुका-जत्रुक स्नायु (costoclavicular lig.) के अग्र फलक द्वारा किया जाता है।

3—अंसफलक के सामने को घूर्णन (forward rotation) से प्रगंडास्थि की गति की सीमायें बढ़ जाती हैं। अंसफलक इस प्रकार घूम जाता है कि अंसोलूखल (glenoid cavity-उत्तान गुहा) ऊपर को घूम जाता है, जैसा बाहु को शिर से ऊपर उठाने के समय होता है। इसी गति के समय प्रगंडास्थि भी कुछ ऊपर को उठ जाती है तथा अंसफलक भी वक्ष में सामने को खिंच जाता है। अंसफलक के घूमने पर उरो-जत्रुक और अंसकूट-जत्रुक संधियों में भी गति होती है। बाहु के अपावर्तन (abduction) से उरोजत्रुक संधि पर जत्रुक का घूर्णन होता है और उसकी चरम सीमा पर अंसकूट-जत्रुक संधि में भी गति होती है।

इस गति को सम्पन्न करने वाले समलंबिका के ऊर्ध्व तन्तु और अग्र दन्तुरिका के निम्न तन्तु होते हैं।

इससे विरुद्ध गति गुरुत्वाकर्षण और समलंबिका तथा दन्तुरिका पेशियों के ढीला पड़ जाने से होती है। किन्तु वेग से या किसी विरोध के अनुपस्थित होने पर जब यह गति की जाती है तो अंसोन्नमनिका (Levator scapulae), समचतुर्भुजिका (Rhomboideus) और लघु वक्षच्छदिका (Pectoralis minors) पेशियां विशेष रूप से क्रिया करती हैं।

उपर्युक्त अंसफलक की सब गतियों में जत्रुक को नीचे और भीतर की ओर खींच कर स्थिर करने वाली अधोजत्रुका (subclavius) पेशी है।

अंसफलक की स्नायु (ligaments of scapula)

ये अंसतुंड-अंसकूट और अनुप्रस्थ अंसफलक नामक दो अंसफलक की स्नायु हैं।

अंसतुंड-अंसकूट (coracoacromial) स्नायु एक त्रिकोणाकार दृढ़ तान्तव पूलिका है जो अंसकूट और अंसतुंड के बीच में लगी हुई है। इस त्रिकोण का शिखर जत्रुक के संधायक पृष्ठक के सामने अंसकूट पर लगा हुआ है और उसका चौड़ा आधार अंसतुंड प्रवर्ध की समस्त पार्श्व धारा पर लगता है। अंसकूट और अंसतुंड दोनों प्रवर्ध और उनके बीच यह स्नायु तीनों मिलकर प्रगंडास्थि के शिर के ऊपर उसकी रक्षा के लिये एक चाप बना देते हैं।

ऊर्ध्व अनुप्रस्थ अंसफलक (अध्यंस) स्नायु (Superior transverse scapular (Suprascapular) lig.)—यह बारीक लघु और चपटी स्नायु एक ओर अंसतुंड के मूल पर और दूसरी ओर अध्यंस भंगिका (Supra-scapular notch) के अभिमध्य सिरे पर लग कर भंगिका को एक रन्ध्र में परिणत कर देती है जिसमें होकर अध्यंस तंत्रिका पीछे की ओर जाती है और अध्यंस वाहिकायें स्नायु के ऊपर होकर निकलती हैं।

अधोअनुप्रस्थ कंटक-अंसगर्त स्नायु (inferior transverse, spinoglenoid, lig)-- अंसकूट प्रवर्ध की पार्श्वधारा से अंसोलूखल के अभिमध्य सिरे तक लगी हुई है । यह भी एक चाप बना देती है जिसके नीचे होकर अध्यंस वाहिकायें और तन्त्रिका अधोकंटक खात में जाती हैं ।

ऊर्ध्व शाखा की संधियां (Joints of upper limit)

1. स्कंध संधि (Shoulder Joint)

प्रगंडास्थि (Humerus) के गोलार्ध शिर और अंसफल के अंसोलूखल या उत्तान गुहा (glenoid cavity) के सम्मेलन को स्कंध सन्धि कहा जाता है । यह संधि ऊलूखल (ball and socket) प्रकार की है । इसमें स्वतन्त्र रूप से बहुत सी गतियां होती हैं किन्तु इसकी रचना के कारण यह दुर्बल सन्धि है । अंसोलूखल के गढ़े के गहरे न होने से किसी भी स्थिति में प्रगंडास्थि के शिर का केवल थोड़ा सा भाग उसके सम्पर्क में रहता है । उसकी गहराई को बढ़ाने के लिये उलूखल के किनारों पर फीते के समान चौड़ा उपास्थिकृत ओष्ठ (labrum) लगा हुआ है जिसको **अंसोलूखल ओष्ठ** (glenoidal labrum) कहते हैं । किन्तु उसकी दृढ़ता उसके चारों ओर लगी हुई पेशियों पर निर्भर करती है, न कि उसकी रचना या तान्तव सम्पुट अथवा स्नायुओं पर । फिर भी उसकी रक्षा के लिये उस पर अंसतुंड, अंसकूट और दोनों पर लगी हुई स्नायु द्वारा बनी हुई चाप स्थित है ।

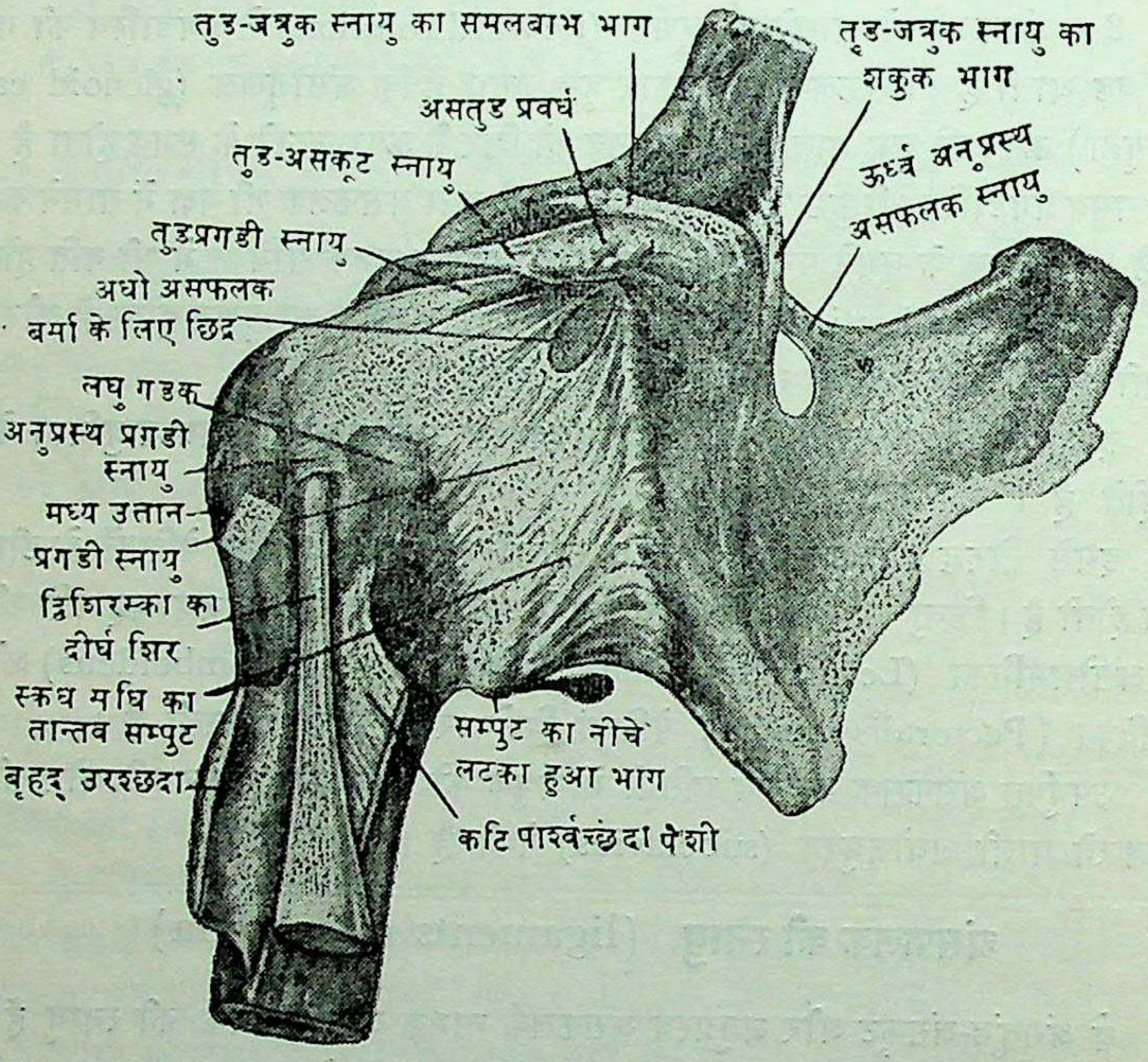
तुड-जत्रुक स्नायु का समलबाभ भाग
तृड-जत्रुक स्नायु का शकुक भाग
असतुड प्रवर्ध
तुड-असकूट स्नायु
ऊर्ध्व अनुप्रस्थ असफलक स्नायु
तुडप्रगडी स्नायु
अधो असफलक बर्मा के लिए छिद्र
लघु गडक
अनुप्रस्थ प्रगडी स्नायु
मध्य उतान-प्रगडी स्नायु
द्विशिरस्का का दीर्घ शिर
स्कंध सधि का तान्तव सम्पुट
बृहद् उरश्छदा
सम्पुट का नीचे लटका हुआ भाग
कटि पार्श्वच्छदा पेशी

चित्र 311--दक्षिण स्कंध संधि-अग्र रूप

प्रगंडास्थि का शिर तथा अंसोलूखल का संधायक पृष्ठ काचाभ उपास्थि से आच्छादित है। शिर पर की उपास्थि मध्य भाग में मोटी और परिधि के पास पतली है। इसके विरुद्ध अंसोलूखल के संधायक पृष्ठ की उपास्थि बीच में पतली और बाहर के भाग में मोटी है। बाहु को नीचे को लटकाने पर स्कंध के सामने अंसतुड की नोक से 3 सेंटी मीटर लम्बी नीचे की ओर खिंची रेखा उलूखल गुहा की अग्र धारा की सूचक है। इस रेखा को बाहर की ओर को खींचने से वह उलूखल गुहा के निम्न अर्ध पर स्थित होगी।

संधि में निम्न स्नायु हैः--

तान्तव सम्पुट	अनुप्रस्थ प्रगंड स्नायु
अंसतुंड-प्रगण्ड स्नायु	अंसोलूखल ओष्ठ

तान्तव सम्पुट (fibrous capsule)--यह सारी संधि को आवृत्त किये है। अभिमध्य ओर यह अंसोलूखल (glenoid cavity) के किनारों पर (ओष्ठ के अतिरिक्त) लगा हुआ है। ऊपर यह अंसतुंड प्रवर्ध (coracoid process) के मूल पर पहुंच जाता है जिससे द्विशिरस्का का दीर्घ शिर संधिगुहा के भीतर रहता है।

पार्श्व ओर, वह प्रगंडास्थि की शारीर ग्रीवा (anatomical neck) पर लगा हुआ है। ग्रीवा के अभिमध्य और वह 1 सेन्टीमीटर नीचे तक उतर जाता है। यहां वह इतना ढीला है कि बाहु के अपावर्तन करने पर अस्थियां 2 या 3 सेन्टीमीटर तक एक दूसरे से दूर हो जाती हैं। सम्पुट पर चारों ओर स्नायु लग कर उसको दृढ़ करती हैं। ऊपर की ओर अधिकंटकी (supraspinatus), पीछे की ओर अधोकंटकी (infraspinatus) और लघु अंसाभिवर्तिका (Teres minor), नीचे की ओर त्रिशिरस्का का दीर्घ शिर (Long head of Triceps) और सामने अधोअंसफलका (subscapularis) पेशियां लगी हुई हैं। इनमें से अधोअंसफलका, अधोकंटकी, अधिकंटकी और लघु अंसाभिवर्तिका पेशियों की कंडरायें संधि सम्पुट में मिल गई हैं जिससे उसकी दृढ़ता बहुत बढ़ गई है। केवल नीचे की ओर सम्पुट दुर्बल है। वहां पर त्रिशिरस्का (Triceps) की कंडरा का सम्पुट के साथ अन्तरंग संयोग नहीं होता। वहां दोनों के बीच कक्षीय तंत्रिका (axillary nerve) और पश्च आवेष्ठनी प्रगंडिका वाहिकायें (posterior circumflex humeral vessels) कक्ष से निकल कर पीछे को जाती हैं। इस कारण यह भाग दुर्बल है और इसी भाग पर सबसे अधिक दबाव पड़ता है। बाहु के अपावर्तन से यही भाग सबसे अधिक तनता है।

सम्पुट में तीन छिद्र भी हैं। दो सदा पाये जाते हैं। तीसरा अनेक बार अनुपस्थित होता है। एक छिद्र सामने की ओर अंसतुड से नीचे स्थित है। इसके द्वारा अधोअंसफलका (subscapularis) की कंडरा के पीछे जो वर्सा स्थित है वह संधि गुहा से संबंधित होता है। दूसरा छिद्र दोनों गंडकों (tuberosities) के बीच में स्थित है जिसमें होकर द्विशिरस्का के दीर्घ शिर की कंडरा अपने श्लेषक पिधान (synovial sheath) सहित संधि से बाहर निकलती है। तीसरा छिद्र जो सदा नहीं उपस्थित होता, सम्पुट के पश्चभाग में है जिसके द्वारा अधोकंटिका (infraspinatus) और सम्पुट के बीच का बर्सा संधि गुहा से मिला हुआ है।

तीन और भी स्नायवी पट्टिकायें संधि के पश्च भाग में स्थित हैं जिनको अंसोलूखल-प्रगंड स्नायु (glenohumeral lig.) कहते हैं। इनको व्यवच्छेदन द्वारा केवल संधि को

पीछे की ओर से खोल कर प्रगंडास्थि के शिर को काट कर निकाल देने पर देखा जा सकता है। ये प्रगंडास्थि के शिर पर की लघु गुलिका और ग्रीवा के अभिमध्य ओर से उलूखल गुहा के

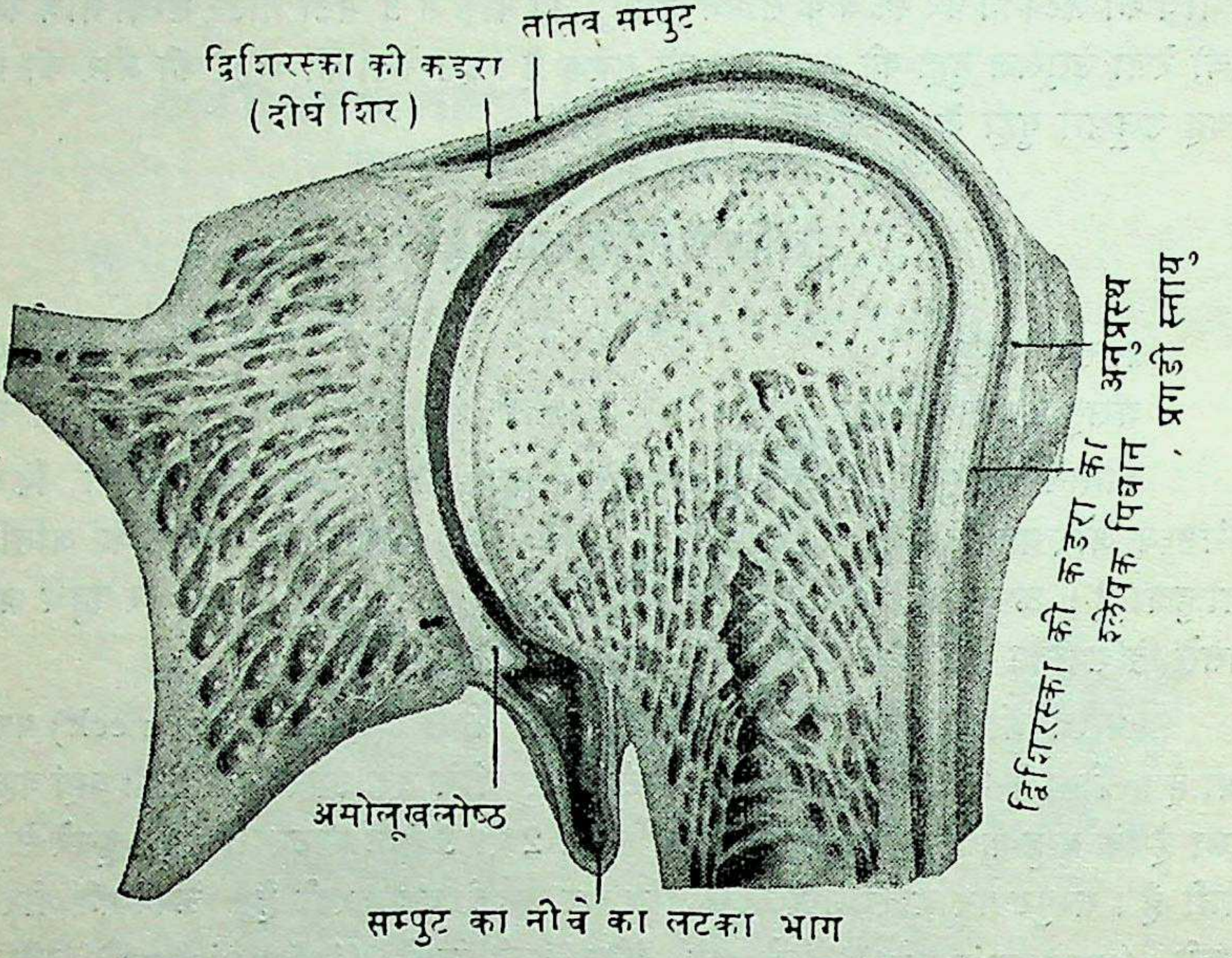
तान्तव सम्पुट
द्विशिरस्का की कंडरा (दीर्घ शिर)
अनुप्रस्थ प्रगडी स्नायु
द्विशिरस्का की कंडरा का श्लेषक पिधान
अमोलूखलोष्ठ
सम्पुट का नीचे का लटका भाग

चित्र 312—स्कंध-संधि का पारगामी परिच्छेद

अभिमध्य किनारों तक जाकर उन पर लगती है। इनके अतिरिक्त बृहत् वक्षच्छदिका और बृहत् अंसाभिवर्तिका की कंडराओं से निकले हुए दो बंध सामने से सम्पुट में मिलकर उसको दृढ़ बनाते हैं।

श्लेषक सम्पुट (synovial capsule)—सारा तान्तव सम्पुट भीतर की ओर से श्लेषक कला से आच्छादित है जो प्रगंडास्थि की ग्रीवा पर होती हुई शिर की संधायक उपास्थि के किनारों तक पहुंच जाती है। संधि के भीतर से निकलने वाली द्विशिरस्का की कंडरा पर यह कला एक पिधान (sheath) बना देती है जो कंडरा पर अन्तरागुलिका परिखा (intertubercular sulcus) में होती हुई प्रगंडास्थि की शल्य ग्रीवा (surgical neck) तक चली गई है।

अंसतुंड-प्रगंडिका स्नायु (coracohumeral lig.)—यह चौड़ी स्नायु संधि के ऊर्ध्व भाग में अभिमध्य ओर अंसतुंड की पार्श्व धारा पर मूल के पास लगी हुई है जहां से पार्श्व ओर नीचे को जाकर प्रगंडास्थि पर ऊर्ध्वकंटकी की कंडरा के साथ बृहत् गुलिका (Greater-tubercle) के साथ लग जाती है। स्नायु पश्च धारा पर संधि सम्पुट से मिली हुई है।

अनुप्रस्थ प्रगंडिका स्नायु (Transverse humeral lig.)—यह स्नायु बृहत् गुलिका से लघु गुलिका तक जाकर उस पर लगती है और अन्तरागुलिका परिखा को नलिका बना देती है। यह द्विशिरस्का के दीर्घ शिर की कंडरा की उपबन्धनी (retinaculum) की भांति क्रिया करती है।

अंसगर्त लेब्रम (glenoidal labrum)—चौड़े फीते के समान तान्तव उपास्थि का बना यह वलय (ring) अंसगर्त गुहा के किनारों पर लगा हुआ है जिससे गुहा की गहराई बढ़ जाती है। परिच्छेद में यह त्रिकोणाकार है। इसका नोकीला किनारा (त्रिकोण का शिखर) पार्श्व ओर को निकला हुआ पतला और तीव्र है। उसका आधार अंसगर्त के किनारों पर लगा हुआ है। ऊपर की ओर यह द्विशिरस्का की कंडरा के साथ मिल जाता है जिससे दो तंतु पुंजिकायें इस लेब्रम के तान्तव ऊतक में लगी हुई हैं। कहीं-कहीं लेब्रम अपूर्ण है। वहां पर उसके द्वारा श्लेषक कला बाहर को झालर के समान निकली हुई है।

बर्सा (Bursa)—इस संधि में 8 बर्से हैं : (1) अधोअंसफलकिका (subscapular) की कंडरा और संधि सम्पुट के बीच में। यह बर्सा संधि गुहा के आभ्यन्तर के साथ ऊर्ध्व और मध्य अंसगर्त-प्रगण्ड स्नायु के बीच में स्थित एक छिद्र द्वारा मिला रहता है। (२) अधः अंसपृष्ठिका (infraspinatus) की कंडरा और सम्पुट के बीच में कभी कभी एक बर्सा पाया जाता है। (3) अवअंसकूट बर्सा (subacromial) त्रिकोणिका (Deltoideus) और सम्पुट के बीच में स्थित है और अंसकूट और तुंड-अंसकूट (coraco-acromial) स्नायु के नीचे प्रलम्बित होकर उनको अध्यंसपृष्ठिका (supraspinatus) से पृथक् करता है। (4) अंसकूट के ऊर्ध्व पृष्ठ पर एक बर्सा है। (5) अंसतुंड प्रवर्ध और सम्पुट के बीच में प्रायः एक बर्सा मिलता है। (6) तुंड-प्रगंडिका (coracobrachialis) के पीछे कभी-कभी एक बर्सा पाया जाता है। (7) बृहत् अंसाभिवर्तिका (Teres major) और त्रिशिरस्का (Triceps) के दीर्घ शिर के बीच में एक बर्सा रहता है। (8) कटिपार्श्वच्छदिका (Latissimus dorsi) की कंडरा के सामने और पीछे एक एक बर्सा स्थित है।

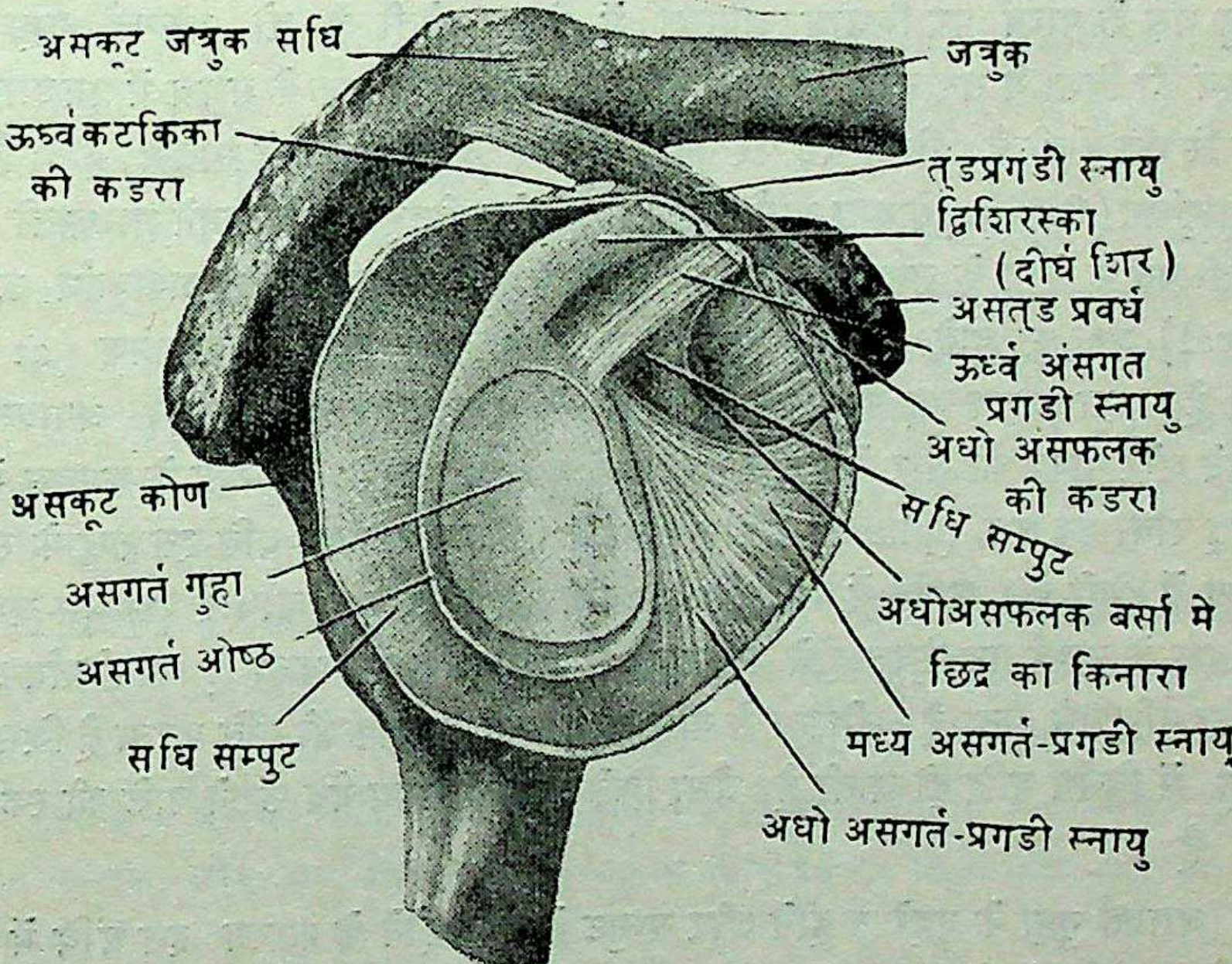
असकूट जत्रुक सधि
जत्रुक
ऊर्ध्वकटकिका की कडरा
तुडप्रगडी स्नायु
द्विशिरस्का (दीर्घ शिर)
असतुड प्रवर्ध
ऊर्ध्व अंसगत प्रगडी स्नायु
अधो असफलक की कडरा
सधि सम्पुट
असकूट कोण
असगतं गुहा
असगतं ओष्ठ
सधि सम्पुट
अधोअसफलक बर्सा मे छिद्र का किनारा
मध्य असगर्त-प्रगडी स्नायु
अधो असगर्त-प्रगडी स्नायु

चित्र 313—दक्षिण स्कंध संधि का भीतरी भाग—अग्र-पार्श्व रूप से देखने पर

पेशियां—स्कंध सन्धि पर निम्न पेशियां स्थित हैं :—

(1) अध्यंसपृष्ठिका **ऊपर** की ओर (2) **नीचे** त्रिशिरस्का का दीर्घ शिर (3) **सामने** अधोअंसफलकिका। (4) **पीछे** अधः अंसपृष्ठिका और लघु अंसाभिवर्तिका। त्रिकोणिका (deltoideus) पेशी संधि को सामने, पार्श्व पर तथा पीछे की ओर आच्छादित किये है।

धमनियां (arteries)--अग्र और पश्च परिवेष्टक प्रगंडिका (ant. and post. circumflex humeral) तथा अध्यंसफलकिका (suprascapular) धमनियों की शाखायें संधि में जाती हैं।

तन्त्रिकायें (Nerves)—अध्यंसफलकिका तंत्रिका सम्पुट के ऊर्ध्व तथा पश्च भाग में, कक्षा तंत्रिका (axillary nerve) निम्न तथा अग्र भागों में और पार्श्व वक्ष तंत्रिका (lateral pectoral nerve) अग्र और ऊर्ध्व भागों में वितरित हैं।

गतियां (Movements)--उलूखल प्रकार की संधि होने के कारण आकुंचन, प्रसारण, अभिवर्तन, अपावर्तन, पर्यावर्तन और घूर्णन सब प्रकार की गतियां इस संधि में होती हैं। सम्पुट के ढीले होने तथा प्रगंडास्थि का शिर अंसगर्त की गुहा की अपेक्षा बड़ा होने के कारण शरीर की अन्य संधियों की अपेक्षा इस संधि में गतियां अधिक पूर्ण और स्वतंत्र रूप से होती हैं।

इन गतियों पर विचार करते समय प्रगण्डास्थि का अंसफलक के (अथवा अंसगर्त के संधायक पृष्ठक) संबंध में विचार करना चाहिये, न कि शरीर के अग्रपश्च (sagittal) अथवा अनुप्रस्थ (transverse) या किरीटी (coronal) तलों के संबंध में। जब बाहु धड़ के पार्श्व पर विश्राम अवस्था में स्थित होती है तो अंसगर्त गुहा सामने और पार्श्व की दिशा में समानरूप से मुड़ी होती है और अंसफलक के संबंध में प्रगंडास्थि की भी यही स्थिति होती है किन्तु धड़ पर वह अभिमध्य ओर को घूमी मालूम होती है। इस कारण **आकुंचन** (flexion) से बाहु आगे को जाती है और भीतर वक्ष के सामने आ जाती है। यह क्रिया अंसगर्त के केन्द्र के समकोण अक्ष पर होती है। **अभिवर्तन** और **अपावर्तन** ऊर्ध्वाधर (vertical) अक्ष पर होते हैं जो आकुंचन या प्रसारण के अक्ष के समकोण (at right angle) है। इस कारण यह अक्ष गुहा के अक्ष के समानान्तर है। अतएव अपावर्तन बाहु को सामने और पार्श्व की ओर ले जाता है। यह गति अंसफलक की काय के समतल में होती है अर्थात् दोनों का तल (plane) समान होता है। किन्तु आकुंचन गति इस तल के समकोण स्थित तल में होती है। **घूर्णन** में प्रगंडास्थि ऊर्ध्वाधर अक्ष पर एक चौथाई वृत्त घूम जाती है। बाहु के वक्ष के पार्श्व पर स्थित होने पर सबसे अधिक घूर्णन हो सकता है। **पर्यावर्तन** इन सब गतियों का परिणाम होता है। शीघ्रता से गति करने पर अंसफलक भी गति करता है जिससे गति की सीमा में विशेष वृद्धि हो जाती है जैसा क्रिकेट खेलते समय गेंद फेंकने वाले की स्कंध संधि में होता है।

अंसगर्त गुहा के गहरे न होने और सम्पुट के ढीले होने के कारण इस संधि में कितनी ही अतिरिक्त गतियां (accessory movements) संभव होती हैं। अभिवर्तन करने पर अंसगर्त गुहा से प्रगंडास्थि के शिर को ऊपर, नीचे, सामने, पीछे तथा बाहर को भी खींचा जा सकता है।

इस संधि के सम्बन्ध में द्विशिरस्का के दीर्घ शिर की कंडरा का उल्लेख आवश्यक है। यह संधि के ऊपरी भाग को दृढ़ता देती है और त्रिकोणिका (Deltoideus) के वेग से संकोच करने पर प्रगंडास्थि के शिर को अंसकूट को दबाने से रोकती है। यह पेशी ऊपर स्कंध और नीचे कफोणी या कुहनी (elbow) दोनों संधियों में लगे होने के कारण दोनों की गतियों

में सामंजस्य (coordination) लाती है तथा उनकी गतियों के समय एक लचकीली स्नायु की भांति काम करती है।

स्कंध सन्धि की गत्योत्पादक पेशियां
(Muscles producing the movements)

त्रिकोणिका, बृहत् वक्षच्छदिका, कटिपार्श्वच्छदिका (Deltoideus, Pectoralis major, latissimus dorsi) और बृहत् अंसाभिवर्तिका (Teres major) मुख्य बड़ी पेशियां हैं जो इस उथली (shallow), ढीली और अस्थिर संधि की रक्षा करती हैं। प्रगंडास्थि के ऊर्ध्व प्रान्त पर लगी हुई छोटी पेशियां, अधोअंसफलकिका (subscapularis), अध्यंसपृष्ठिका (supraspinatus), अधःअंसपृष्ठिका (infraspinatus) तथा लघु अंसाभिवर्तिका (Teres minor) संधि को स्थिर और दृढ़ करने में विशेष सहायक होती हैं। उनकी क्रिया से गतियों के समय प्रगंडास्थि का शिर अंसगर्त गुहा में से निकलने नहीं पाता और उचित अक्ष में स्थित रहता है।

आकुंचन (Flexion) उत्पन्न करने वाली विशेष पेशियां बृहत् वक्षच्छदिका (जत्रुक भाग), त्रिकोणिका (अग्रभाग) और तुंड-प्रगंडिका हैं। द्विशिरस्का पेशी भी सहायता करती है। पूर्णतया प्रसारित बाहु के आकुंचन में बृहत् वक्षच्छदिका का उरोपर्शुक भाग बहुत सहायता देता है।

प्रसारण (Extension)--त्रिकोणिका (पश्च भाग)और बृहत् अंसाभिवर्तिका प्रसारण गति की विशेष प्रवर्तक हैं। किन्तु पूर्ण आकुंचित बाहु के बलात् प्रसारण में कटिपार्श्वच्छदिका और बृहत् वक्षच्छदिका विशेष सहायक होती हैं।

अपावर्तन (Abduction) करने वाली विशेष पेशी त्रिकोणिका है किन्तु इसके द्वारा प्रगंडास्थि के ऊपर की ओर को कर्षण का विरोध करने वाली अधोअंसफलकिका, अधः अंसपृष्ठिका और लघु अंसाभिवर्तिका (Teres minor) पेशियां शिर को नीचे की ओर खींच कर उसको विस्थापित (displaced) नहीं होने देतीं। अतएव त्रिकोणिका और शेष तीनों पेशियों की संयुक्त क्रियाओं का फल यथार्थ अपावर्तन होता है जिससे बाहु बाहर को खिच कर अंसफलक के तल में पहुंच जाती है।

अभिवर्तन (Adduction)—बृहत् वक्षच्छदिका और कटिपार्श्वच्छदिका विशेष अभिवर्तक पेशियां हैं किन्तु बृहत् अंसाभिवर्तिका और तुंड-प्रगंडिका तथा कुछ सीमा तक द्विशिरस्का और त्रिशिरस्का (दीर्घ शिर) पेशियां भी सहायता करती हैं।

अभिमध्य घूर्णन (Medial rotation)—बृहत् वक्षच्छदिका, त्रिकोणिका (अग्रतन्तु), कटिपार्श्वच्छदिका और अधोअंसफलकिका (बाहु के वक्षपार्श्व पर स्थित होने पर) इस गति को उत्पन्न करती हैं।

पार्श्व घूर्णन (Lateral rotation)—अधः अंसपृष्ठिका, त्रिकोणिका और लघु अंसाभिवर्तिका

2. कूर्पर, कफोणी, कुहनी सन्धि
(Elbow joint)

इसमें वास्तव में दो संधियां हैं। एक प्रगंड-बहिः प्रकोष्ठी (humero-radial) और प्रगंड-अन्तः प्रकोष्ठी (humero-ulnar) जो प्रगंडास्थि के अधोप्रान्त के चक्रक (Trochlear)

भाग के अन्तः प्रकोष्ठिका के कूर्पर प्रवर्ध (olecranon process) के अग्र पृष्ठ पर स्थित चक्रक भंगिका (trochlear notch) के सम्मेलन से बनती है। मुण्डक (capitulum) और बहिः प्रकोष्ठिकास्थि के शिर के ऊर्ध्वपृष्ठक के सम्मेलन में दूसरी प्रगंड-बहिःप्रकोष्ठिका (humero-radial) संधि बनती है। ये दोनों संधियां कफोणी संधि में सम्मिलित हैं। एक ही तान्तव सम्पुट दोनों संधियों को ढके हुए हैं।

यह कोर प्रकार (hinge joint) की संधि है। इसमें निम्न स्नायु हैं :—
तान्तव सम्पुट, बहिःप्रकोष्ठिका समापार्श्वी स्नायु
अन्तःप्रकोष्ठिका समापार्श्वी स्नायु

तान्तव सम्पुट (fibrous capsule)—इसका अग्रभाग चौड़ा किन्तु पतला तान्तव स्तर होता है जो सामने की ओर ऊपर अभिमध्य अधिस्थूलक (epicondyle) तथा चंचुभखात (coronoid fossa) के किनारों से बाहर प्रगंडास्थि के काण्ड के अग्रपृष्ठ पर और नीचे चंचुभ प्रवर्ध (coronoid process) के अग्र पृष्ठ और वलयी स्नायु (annular lig.) पर लगा हुआ है और दोनों पार्श्व पर बहिः और अन्तः समापार्श्वी स्नायुओं से मिला रहता है। सम्पुट का पीछे का भाग भी पतला और कलावत है। संधि के पश्च पृष्ठ पर यह ऊपर की ओर मुण्डक के पीछे चक्रक की पार्श्व धारा के पास प्रगंडास्थि पर कूर्पर खात (olecranon fossa) के किनारों और चक्रक से थोड़ी दूरी पर अभिमध्य अधिस्थूलक पर लगा हुआ है। नीचे वह अभिमध्य ओर कूर्पर प्रवर्ध की ऊर्ध्व और पार्श्व धाराओं पर लगता है और उससे बाहर की ओर दोनों प्रकोष्ठास्थियों की ऊर्ध्व संधि (superior radioulnar joint.) के सम्पुट से वलय स्नायु के नीचे मिला रहता है। पीछे की ओर सम्पुट त्रिशिरस्का की कंडरा और कूर्पर-पृष्ठिका (anconeus) पेशी से सम्पर्क करता है।

श्लेषक कला (Synovial membrane)—यह सम्पुट के भीतरी पृष्ठ पर छाई हुई है। प्रगंडास्थि के संधायक पृष्ठ के किनारों से प्रारम्भ होकर यह चंचुभ, बहिः प्रकोष्ठास्थि और कूर्पर खातों के किनारों पर लगती हुई चक्रक के चपटे अभिमध्य पृष्ठ को ढक देती है। तान्तव सम्पुट के अन्तः पृष्ठ को आच्छादित करती हुई वह वलय स्नायु के अधोभाग के गभीर पृष्ठ को आच्छादित करती है। पीछे की ओर से प्रकोष्ठास्थियों के बीच में इस कला की एक अर्ध-चन्द्राकार वलि (fold) चली जाती है जिससे प्रगंड-अन्तःप्रकोष्ठिक और प्रगंड-बहिःप्राकोष्ठिक संधियां बन जाती हैं। इस त्रिकोणिक वलि की रूपरेखा त्रिकोणवत् है और इसमें बसा की बहुत मात्रा एकत्र रहती है।

तान्तव तथा श्लेषक सम्पुटों के बीच में तीन स्नेह पुटिकायें (pads of fat) स्थित हैं। सब से बड़ा वर्सा आकुंचन के समय त्रिशिरस्का की कंडरा द्वारा कूर्पर खात में भर जाता है। दूसरा बर्सा चंचुभखात पर और तीसरा बहिःप्रकोष्ठिका खात पर स्थित है और प्रसारण के समय मे प्रगंडिका (Brachialis) पेशी उनको इन खातों में दबा कर रखती हैं। इनके अतिरिक्त चक्रक भंगिका के दोनों ओर अस्थि के असंधायक पृष्ठों को भी दो बर्सा ढके हुए हैं।

अन्तः प्रकोष्ठिक (अभिमध्य) समपार्श्व स्नायु (ulnar or medial collateral lig.)——यह त्रिकोणाकार दृढ़ स्नायु कूर्पर संधि के अभिमध्य भाग पर स्थित है। इसमें अग्र और पश्च दो भाग हैं। ये दोनों भी त्रिकोणाकार हैं। अग्रभाग का शिखर ऊपर अभिमध्य अधिस्थूलक पर सामने की ओर लगा हुआ है जहां से तन्तु नीचे की ओर फैलते हुए चले आते हैं और

त्रिकोण के आधार के रूप में चंचुभ प्रवर्ध की अभिमध्य धारा पर एक गुलिका में लग जाते हैं। पश्च भाग के तन्तु ऊपर अभिमध्य अधिस्थूलक की पश्च धारा के निम्न भाग पर लगते हैं और ये भी त्रिकोणवत् फैल कर नीचे अपने चौड़े आधार द्वारा कूर्पर प्रवर्ध (olecranon process) की अभिमध्य धारा पर लग जाते हैं। इन दोनों भागों के बीच में अभिमध्य अधिस्थूलक से नीचे को आकर एक तिर्यक् बन्धनी (oblique band) या पूलिका में लग जाते हैं जो कूर्पर और

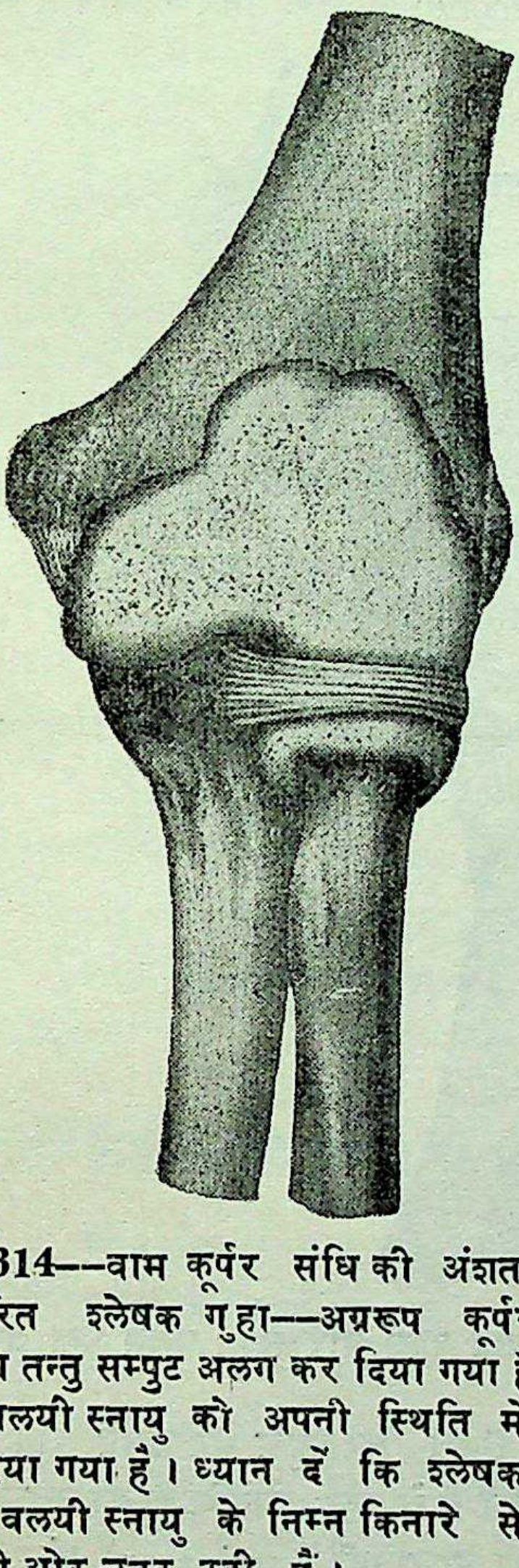

चित्र 314—वाम कूर्पर संधि की अंशतः विस्फारित श्लेषक गुहा—अग्ररूप कूर्पर संधि का तन्तु सम्पुट अलग कर दिया गया है परन्तु वलयी स्नायु को अपनी स्थिति में छोड़ दिया गया है। ध्यान दें कि श्लेषक कला वलयी स्नायु के निम्न किनारे से नीचे की ओर उतर रही हैं।

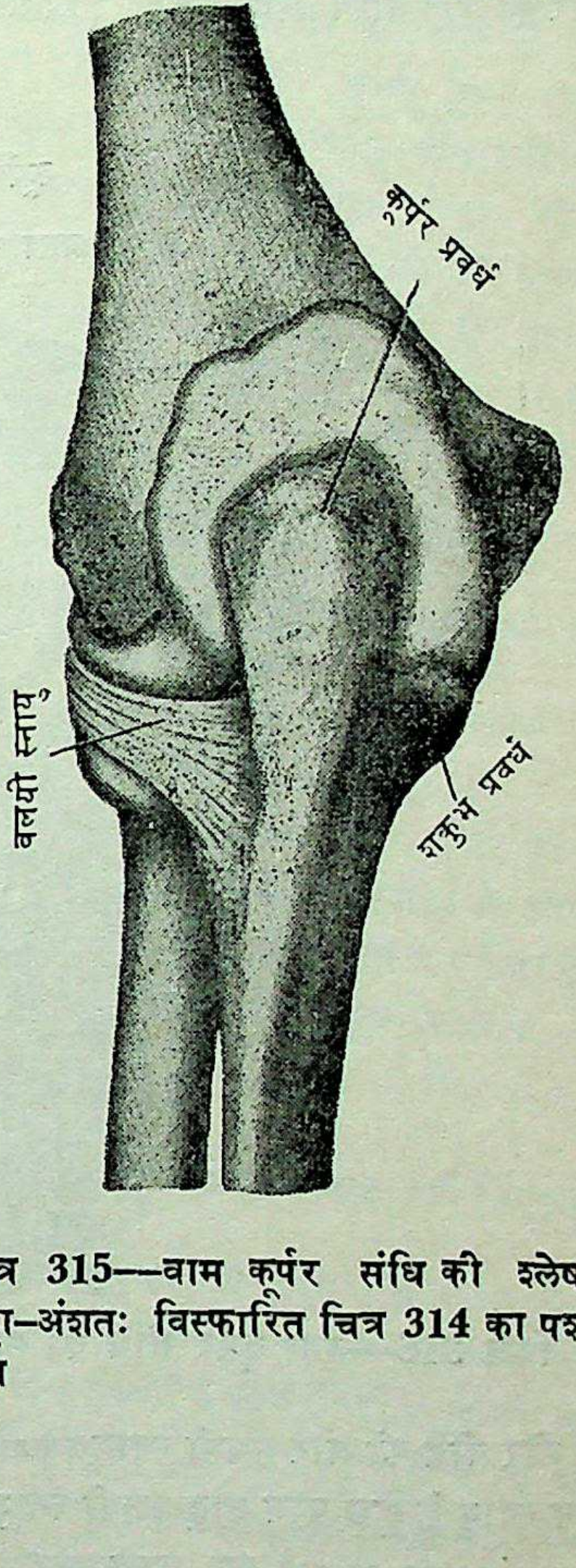

चित्र 315—वाम कूर्पर संधि की श्लेषक गुहा—अंशतः विस्फारित चित्र 314 का पश्च रूप

चंचुभ प्रवर्धों के बीच विस्तृत है। इस बन्धनी के द्वारा चक्रक भंगिका के अभिमध्य ओर की अवनति (depression) या खातिका (groove) रन्ध्र में परिणत हो जाती है जिसमें होकर अन्तःसम्पुटी स्नेह पुटिका (intracapsular pad of fat) सम्पुट के बाहर संधि के अभिमध्य ओर स्थित बहिःसम्पुटी (extracapsular) स्नेह पुटिका से संबंध स्थापित करती है। त्रिशिरस्का और अन्तःमणिबंध आकुंचनी (Flexor carpi ulnaris) और

अन्तःप्रकोष्ठिका तंत्रिका इस स्नायु के सम्पर्क में रहती हैं। उपरिस्थ अंगुलि आकुंचनी (Flexor digitorumsublimis) पेशी का उदय स्नायु के अग्रभाग के पार्श्व पर प्रगंडास्थि के अभिमध्य अधिस्थूलक से लेकर नीचे अन्तःप्रकोष्ठिका के चंचु प्रवर्ध की अभिमध्य धारा तक से होता है।

बहिः प्रकोष्ठिक (पार्श्विक) **समपार्श्वी स्नायु** (Radial or lateral) collateral lig.)—उपर्युक्त के समान यह स्नायु कफोणी संधि के पार्श्व भाग पर स्थित है। इस के तन्तु ऊपर की ओर पार्श्व अधिस्थूलक (Lateral epicondyle) के निचले भाग में लगे हुए हैं और नीचे की ओर वलयी स्नायु (annular lig.) पर पहुंच कर उसमें लग जाते हैं। इस स्नायु के कुछ पश्च तन्तु वलयी स्नायु पर होकर नीचे अन्तः प्रकोष्ठिका की उत्तानक शिखा (supinator crest) पर पहुंच कर लगते हैं। उत्तानती (supinator) और लघु बहिः मणिबंध प्रसारिणी (Extensor carpii radialis brevis) पेशियों के उदय के साथ यह स्नायु घनिष्ठतया सन्निहित हो गई है।

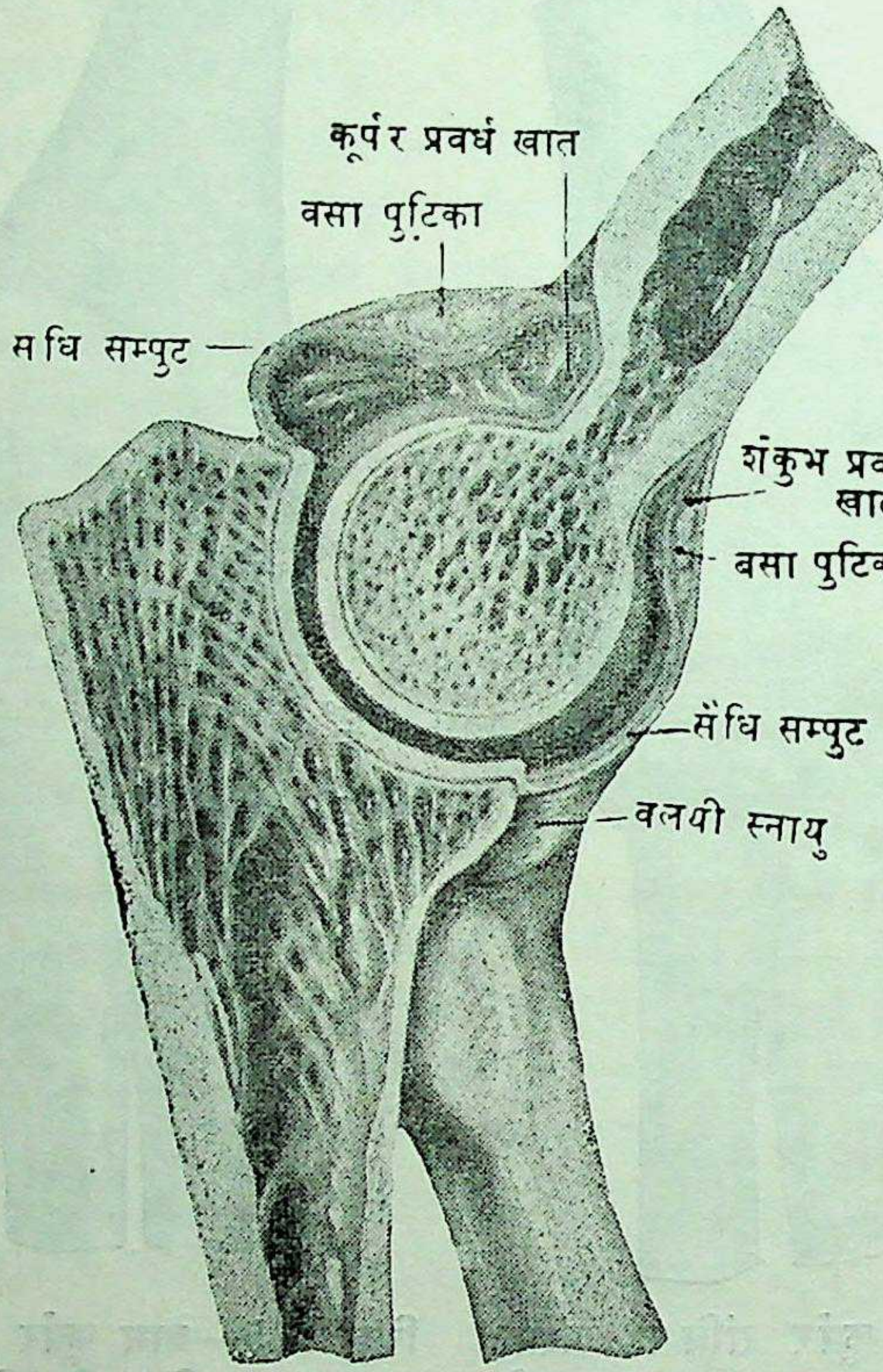

चित्र 316—वाम कूर्पर संधि का पारगामी अग्र पश्च परिच्छेद। पार्श्व पक्ष से देखने पर

पेशियां (Muscles)—संधि से संबंधित ये पेशियां हैं—**अग्रओर**-प्रगंडिका (Brachialis); **पश्चओर**—त्रिशिरस्का (Triceps) और कूर्पर-पृष्ठिका (anconeus) **अभिमध्य ओर**—आकुंचनी पेशियों के उदय की सामान्य कंडरा (common tendon of origin of flexors) और अन्तःमणिबंध आकुंचनी (Flexor carpii ulnaris)

वलयी स्नायु (annular lig.)—यह वलयाकार स्नायु बहि:प्रकोष्ठास्थि के शिर को घेरे हुए है। इसका अग्र प्रान्त अन्त:प्रकोष्ठिका की बहि: प्रकोष्ठिक भंगिका की अग्र धारा पर लगा हुआ है। वह पीछे की ओर चौड़ी हो जाती है और कई तन्तु पूलिकाओं में विभक्त होकर भंगिका की पश्च धारा के पीछे की ओर एक कटक (ridge) पर लगती है। यह स्नायु बहि: प्रकोष्ठिका के शिर को अन्त: प्रकोष्ठिका के सम्पर्क में रखती है। इसके कुछ उपरिस्थ तन्तु ऊपर की ओर चक्रक भंगिका (Trochlear notch) के किनारों पर और नीचे की ओर उत्तानक शिखा (supinator crest) पर पहुंच कर लग जाते हैं। स्नायु ऊर्ध्व धारा पर अग्र भाग में कफोणी (कुहनी) के संधि सम्पुट के साथ मिल जाती है किन्तु पश्च भाग में वह सम्पुट से पृथक रहती है जहां सम्पुट उसके नीचे से निकल कर बहि:प्रकोष्ठिक भंगिका की पश्च और अधो धाराओं पर लगता है। वलयी स्नायु का उपरिस्थ पृष्ठ बहि:प्रकोष्ठिक समपार्श्वी स्नायु से मिला रहता है जिससे उत्ताननी (supinator) के तन्तु उदय होते हैं। पश्च ओर वह कूर्पर-पृष्ठिका (anconeus) और अन्तरास्थि आवर्तक धमनी (interosseous recurrent artery) के सम्पर्क में रहता है। वलयी स्नायु के अन्त: पृष्ठ पर जहां वह बहि:प्रकोष्ठास्थि से सम्पर्क करती है वहां एक उपास्थि स्तर से आच्छादित है।

(ब) मध्य अन्तरा-प्रकोष्ठ संयोजन (Middle radioulnar union)

दोनों प्रकोष्ठास्थियों के कांड एक तिर्यक रज्जु (oblique cord) और अन्तरास्थि कला (interosseous membrane) द्वारा जुड़े रहते हैं।

तिर्यक रज्जु (oblique cord) उत्ताननी पेशी के गभीर शिर की प्रावरणी का एक छोटा भाग है जो चपटा और मोटा हो गया है और अन्त:प्रकोष्ठास्थि के गंडक (tuberosity) के पार्श्व ओर से बहि:प्रकोष्ठास्थि के गंडक के तनिक नीचे तक फैला हुआ है। यह कभी कभी अनुपस्थित होता है। इसके तन्तु नीचे की अन्तरास्थि कला के समकोण स्थित हैं।

अग्रबाहु की अन्तरास्थि कला (Interosseous membrane of forearm)

इस बारीक कला के तन्तु बहि:प्रकोष्ठास्थि की अन्तरास्थि धारा से, गंडक के 2 या 3 सेन्टीमीटर नीचे से तिरछी दिशा में नीचे और अभिमध्य ओर जाकर अन्त:प्रकोष्ठास्थि की अन्तरास्थि धारा पर लग जाते हैं। यह कला दोनों अस्थियों के बीच गंडकों के नीचे से अस्थियों के अधो प्रान्तों तक फैली हुई है। कला की ऊर्ध्व धारा और तिर्यक रज्जु के बीच जो अवकाश रह जाता है उसमें होकर पश्च अन्तरास्थि वाहिकायें (post interosseous vessels) निकलती हैं। कला के नीचे के भाग में भी अग्र अन्तरास्थि वाहिकाओं (ant. interosseous vessels) के पीछे की ओर जाने के लिय एक छिद्र है। यह कला ऊपर और नीचे के भागों में संकुचित है जहां दोनों अस्थियों के बीच का अन्तर भी कम है किन्तु वह बीच के भाग में चौड़ी है। दोनों अस्थियों को जोड़ने के अतिरिक्त अग्रबाहु की गभीर पेशियों के लगने के लिये वह एक विस्तृत पृष्ठ तैयार कर देती है। उत्तानन (supination) तथा अवतानन (pronation) के बीच की दशा में यह कला तन जाती है किन्तु इन गतियों के पूर्ण होने पर वह ढीली हो जाती है। कला के ऊपरी तीन-चौथाई भाग में अग्र पृष्ठ पर बाहर की ओर दीर्घ अंगुष्ठ आकुंचनी (Flexor

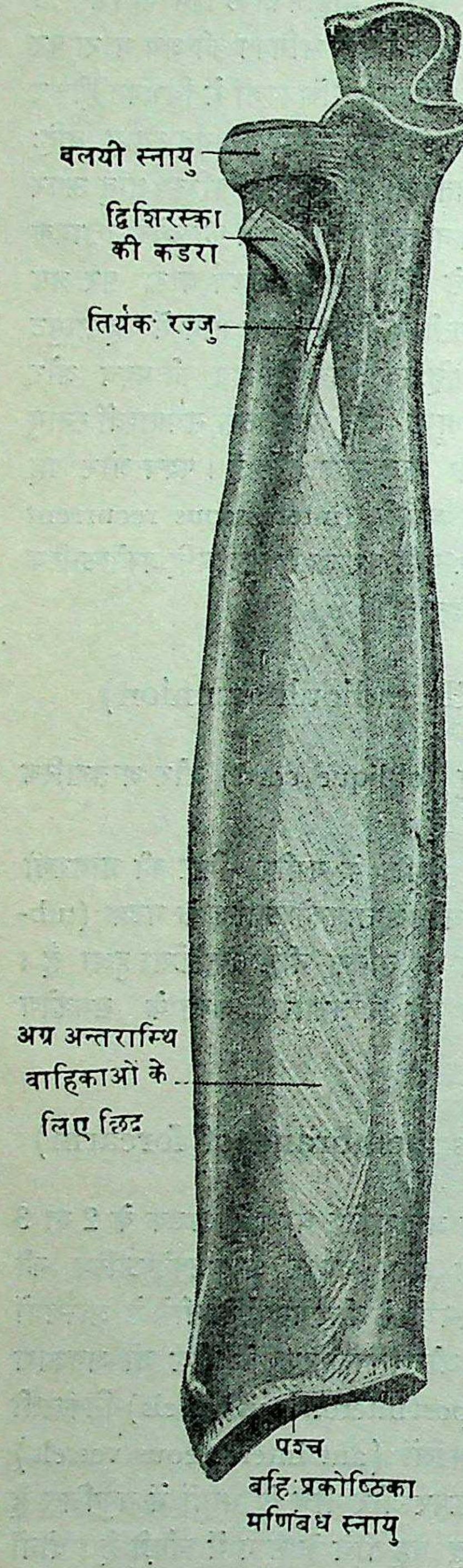
वलयी स्नायु
द्विशिरस्का की कंडरा
तिर्यक रज्जु
अग्र अन्तरास्थि वाहिकाओं के लिए छिद्र
पश्च बहिःप्रकोष्ठिका मणिबंध स्नायु

चित्र 319—प्रकोष्ठ की अन्तरास्थि कला—अग्र रूप

pollicis longus) और भीतर गभीर अंगुलि आकुंचनी (Flexor digitorum profundus) और उनके बीच में अग्र अन्तरास्थि तंत्रिका स्थित है। कला का नीचे का भाग चतुरस्र अवतानिका (Pronator quadratus) से ढका हुआ है। कला के पश्च पृष्ठ पर उत्ताननी (supinator), दीर्घ अंगुष्ठापावर्तनी (Abductor pollicis longus), लघु अंगुष्ठ प्रसारणी (Extensor pollicis brevis), दीर्घ अंगुष्ठ प्रसारणी (Extensor pollicis longus) और तर्जनी प्रसारणी (Extensor indicis) पेशियां स्थित हैं तथा अग्र अन्तरास्थि धमनी (ant. interosseous art.) और पश्च अन्तरास्थि तंत्रिका (posterior interosseous n.) भी हैं।

(स) अधो अन्तराप्रकोष्ठ संधि
(Inferior radioulnar joint)

यह विवर्तिका प्रकार की संधि अन्तः प्रकोष्ठिका के शिर और बहिःप्रकोष्ठिका के अधो प्रान्त के अभिमध्य पृष्ठ पर बहिः प्रकोष्ठिक भंगिका के सम्मेलन से बनी है इस पर संधि सम्पुट लगा हुआ है और इसके बीच में संधायक चक्रिका स्थित है।

तान्तव सम्पुट (fibrous capsule)—यह आगे और पीछे की ओर मोटा है। ऊपर की ओर वह ढीला है और एक थैली के रूप में अन्तरास्थि कला के निचले भाग के सामने तक विस्तृत है। यह भाग स्थूलाकार दरी (recessus sacciformis) कहा जाता है।

संधायक चक्रिका (articular disc)—यह दोनों अस्थियों के अधो प्रान्तों को जोड़े रहती है। इसका आकार त्रिकोण के समान है। इसके बाहरी भाग मध्य भाग की अपेक्षा मोटे हैं। इसका शिखर (apex) अन्तःप्रकोष्ठास्थि के शिर और शर प्रवर्ध (styloid process) के बीच के

गढ़े में लगा रहता है। उसका ऊर्ध्व पृष्ठ शिर के अधोपृष्ठ से सम्पर्क करता है और अधोपृष्ठ नीचे अर्ध चन्द्रक (Lunate) के अभिमध्य भाग से सम्मेलन करता है। ऊर्ध्व और अधो पृष्ठ दोनों अवतल हैं। उसका आधार बहिःप्रकोष्ठिका की अन्तःप्रकोष्ठिक भंगिका (ulnar notch.) की तीव्र अधो धारा पर लगता है जो उसको संवायक अधोपृष्ठ से विभाजित करती है। हाथ के अभिवर्तन पर अधोपृष्ठ त्रिकोणिकास्थि (triquetral) से सम्पर्क करता है।

गतियां (Movements)—अन्तराप्रकोष्ठ संधियों पर उत्तानन (supination) और अवतानन (pronation) दो ही गतियां होती हैं। अवतानन गति में बहिःप्रकोष्ठिका पार्श्व ओर से सामने और अभिमध्य ओर को घूमती है जिससे उसका अधोप्रान्त अन्तःप्रकोष्ठास्थि के अधोप्रान्त के अभिमध्य ओर आ जाता है किन्तु बहिःप्रकोष्ठिका का शिर पार्श्व में अपनी सहज स्थिति ही में रहता है। हां, प्रगंडास्थि के भीतर की ओर घूमने से वह अन्तःप्रकोष्ठिका के अधो प्रान्त के सामने आ सकता है। उत्तानन (supination) में इसके विरुद्ध दिशा में गति होती है। बहिःप्रकोष्ठिका का अधोप्रान्त अन्तः प्रकोष्ठिका के अधः प्रान्त के पार्श्व में आ जाता है और दोनों अस्थियां समानान्तर स्थिति में होती हैं। केवल अन्तराप्रकोष्ठ संधियों की गति से हाथ 140-150 अंश घूम सकता है, किन्तु इन सन्धियों के साथ प्रगंडास्थि के भी घूमने पर हाथ 360 अंश घूम जाता है जिसमें अंसमेखला भी सामने और पीछे को गति करती है।

अतिरिक्त गतियां (Accessory movements)—अन्तःप्रकोष्ठास्थि के शिर के बहिःप्रकोष्ठिक भंगिका में सामने और पीछे को गति करने के अतिरिक्त अन्तःप्रकोष्ठिका का शिर बहिःप्रकोष्ठास्थि की अन्तःप्रकोष्ठिक भंगिका में भी सामने और पीछे की ओर को गति कर सकता है।

पेशियां (Muscles)—कफोणी और अन्तराप्रकोष्ठ संधियों की गत्योत्पादक पेशियों का विचार संधियों के अनुसार करना उचित है।

(1) कफोणी संधि पर क्रिया करने वाली पेशियां
(Muscles acting on the elbow joint)

आकुंचन करने वाली प्रगंडिका (Brachialis), द्विशिरस्का (Biceps brachii) और प्रगंड-बहिःप्रकोष्ठिका (Brachioradialis) विशेष पेशियां हैं। प्रगंड-बहिःप्रकोष्ठिका उत्तानन और अवतानन के बीच की स्थिति होने पर पूर्ण क्रिया करती है। गोल अवतानिका (Pronator teres) और बहिःमणिबंध प्रसारिणी (Extensor carpi radialis) भी सहायक पेशियां हैं। अवरोध होने पर ये क्रिया करती हैं।

प्रसारण-कूर्पर-पृष्ठिका (anconeus) और त्रिशिरस्का (Triceps) द्वारा होता है।

(2) प्रकोष्ठान्तर संधियों पर क्रिया करने वाली पेशियां
(Muscles acting on the radio-ulnar joints)

अवतानन (Pronation) में चतुरस्र अवतानिका (Pronator quadratus) विशेष पेशी है। विरोध के विरुद्ध गति करने में गोल अवतानिका, अन्तः मणिबंध आकुंचनी (Flexor carpi ulnaris) और दीर्घ करतलिका (Palmaris Longus) सहायता करती हैं। द्रुत गतियों में गोल अवतानिका विशेष सहायता देती है। उत्तानन से मध्य अवतानन की स्थिति में आने में प्रगंड बहिःप्रकोष्ठिका विशेष सहायक होती है।

उत्तानन (Supination) क्रिया की उत्ताननी (supinator) विशेष पेशी है किन्तु पूर्ण अवतानन से उत्तानन के मध्य तक पहुंचने मे प्रगंड-बहिःप्रकोष्ठिका विशेष सहायता दे सकती है ।

अनुप्रयुक्त शरीर (Applied anatomy)—बालकों में कुहनी का संधिभ्रंश बहुत होता है । अधिक आयु वालों में भी पीछे का भ्रंश तथा अपावर्तन संधिभ्रंश प्रायः होते रहते हैं । पश्च भ्रंश में बहुधा चंचुभ प्रवर्ध का भंग (fracture) भी होता है जिसका कारण अस्थि भागों की रचना है । अपावर्तन भ्रंशों में समपार्श्वी स्नायुओं (collateral lig.) की दृढ़ता के कारण अभिमध्य अधिस्थूलक प्रायः खिचकर अस्थि से पृथक हो जाता है । इस संधि में अभिघात के कारण उत्पन्न हुई विकृतियों को एक्सरे के बिना पहिचानना कठिन होता है ।

संधि में शोथ होने पर कूर्पर प्रवर्ध के दोनों ओर के गढ़े सूजन से भर जाते हैं । बहिः प्रकोष्ठिका के शिर के ऊपर भी सूजन होने से बहिःप्रकोष्ठिका और प्रगंडास्थि के मुण्डक के बीच की परिखा भी भर जाती है ।

केवल बहिः प्रकोष्ठिका के शिर का भ्रंश भी हो जाता है । उसमें प्रायः वलयी स्नायु टूट जाती है ।

4—बहिः प्रकोष्ठिका-मणिबंध अथवा मणिबंध संधि
(Radiocarpal or Wrist joint)

इसको साधारणतया कलाई कहते हैं । इसमें बहिःप्रकोष्ठिका और संधायक चक्रिका के अधःपृष्ठ का नीचे की ओर नौकाभ, अर्धचन्द्राभ और त्रिकोणिका (navicular, lunate and triquetral) अस्थियों से सम्मेलन होता है। बहिःप्रकोष्ठिका के अधःप्रान्त और चक्रिका के अधःपृष्ठ मिलकर एक चिकना, अनुप्रस्थ दिशा में दीर्घ वृत्ताकार (elliptical) और अवतल-पृष्ठक बना देते हैं जिसमें नौकाभ, अर्धचन्द्राभ और त्रिकोणिका के ऊर्ध्वपृष्ठों से बना हुआ चिकना उत्तल पृष्ठक लगता है । यह एलिप्साइड प्रकार की संधि है ।

संधि पर तान्तव सम्पुट लगा हुआ है। उसके भीतर श्लेषक सम्पुट है। यह पास की अन्य संधियों से पृथक है । निम्नलिखित स्नायु सम्पुट को दृढ़ बनाये हुए हैं :—

करतल बहिःप्रकोष्ठ मणिबंध
पश्च बहिःप्रकोष्ठ मणिबंध
बहिःप्रकोष्ठ समपार्श्वी
करतल अन्तःप्रकोष्ठ मणिबंध
अन्तःप्रकोष्ठ समपार्श्वी

करतल बहिःप्रकोष्ठ-मणिबंध स्नायु (Palmar radiocarpal lig.)—यह ऊपर की ओर बहिःप्रकोष्ठिका के अधोप्रान्त की अग्रधारा और उसके शर प्रवर्ध पर लगी हुई है । वहां से तंतु नीचे और भीतर की ओर जाकर नौकाभ, अर्धचन्द्राभ और त्रिकोणिका के अग्र पृष्ठों पर लग जाते हैं ।

करतल अन्तःप्रकोष्ठ-मणिबंध स्नायु (Palmar ulnocarpal lig.)—यह एक गोल तन्तु गुच्छिका है जो अन्तःप्रकोष्ठिका के शर प्रवर्ध और शिर के नीचे स्थित संधायक चक्रिका की अग्रधारा से अर्धचन्द्राभ और त्रिकोणिका तक चली जाती है ।

करतल स्नायुओं को कई स्थानों में भेद कर रक्तवाहिकायें करतल प्रान्त में आती हैं या वहां से जाती हैं । इन स्नायुओं के अग्रपृष्ठ पर गभीर अंगुलि आकुंचनी (Flexor digitorum profundus) और दीर्घ अंगुष्ठ आकुंचनी (Flexor pollicis longus) की कंडरायें रहती हैं ।

पश्च बहिःप्रकोष्ठ-मणिबंध स्नायु (Dorsal radiocarpal lig.)—बहिःप्रकोष्ठिका (Radius) के अधःप्रान्त की पश्च धारा से इसके तन्तु नीचे और भीतर की ओर जाकर नौकाभ, अर्धचन्द्राभ और त्रिकोणिका के पश्च पृष्ठों पर लगते हैं तथा पश्च अन्तरा-मणिबंध (intercarpal) स्नायुओं में मिल जाते हैं। इसके पश्च ओर मणिबंध और अंगुलियों की प्रसारक कंडरायें और उनके श्लेषक पिधान (synovial sheath) और पश्च अन्तरास्थि तंत्रिका स्थित हैं।

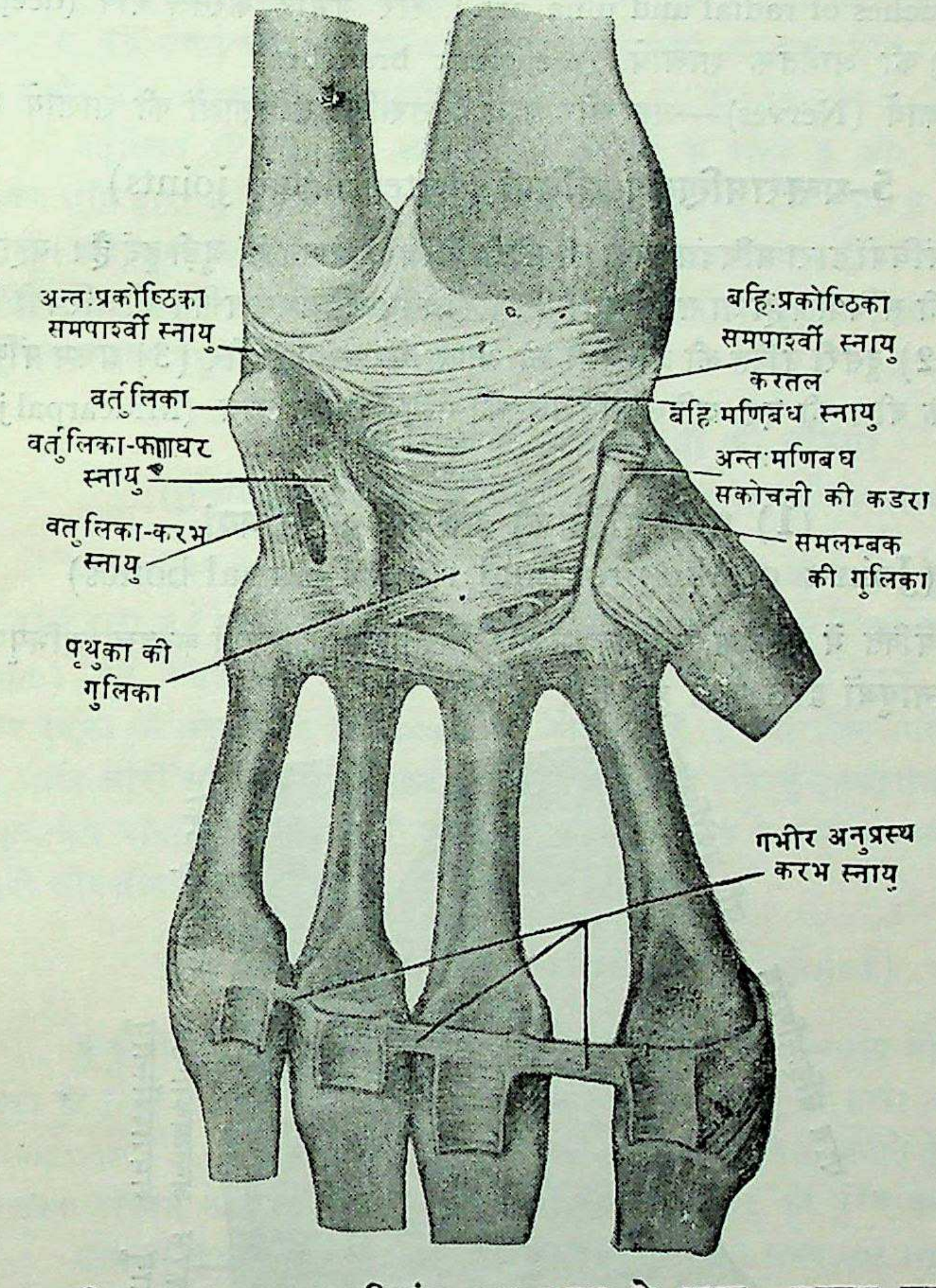
अन्तःप्रकोष्ठिका समपार्श्वी स्नायु
वर्तुलिका
वर्तुलिका-फणाधर स्नायु
वर्तुलिका-करभ स्नायु
पृथुका की गुलिका
बहिःप्रकोष्ठिका समपार्श्वी स्नायु
करतल बहिःमणिबंध स्नायु
अन्तःमणिबंध संकोचनी की कंडरा
समलम्बक की गुलिका
गभीर अनुप्रस्थ करभ स्नायु

चित्र 320—वाम मणिबंध तथा करभ के स्नायु—करतल रूप

अन्तःप्रकोष्ठिक समपार्श्वी स्नायु (ulnar collateral lig.)—यह त्रिकोणाकार स्नायु अन्तः प्रकोष्ठिका के शर प्रवर्ध से निकल कर दो गुच्छिकाओं में विभक्त हो जाती है जो नीचे को जाकर त्रिकोणिका और वर्तुलिका (Pisiform) अस्थियों पर लग जाती हैं।

बहिःप्रकोष्ठिक समपार्श्वी स्नायु (Radial collateral lig.)—यह प्रवर्ध से शर सीधी नीचे को जाकर नौकाभ के पार्श्व ओर लगती है। इसके कुछ तन्तु और भी नीचे उतर

जाते हैं और समलंबक (Trapezium) पर लग जाते हैं। इसके सामने ही बहिःप्रकोष्ठिका धमनी है जहां वह मणिबंध के पार्श्व पर से घूमती हुई करतल में चली जाती है। धमनी के सामने लघु अंगुष्ठप्रसारणी (Extensor pollicis brevis) और दीर्घ अंगुष्ठापावर्तनी Abductor pollicis longus) पेशियां स्थित हैं।

धमनियां (Arteries)—अग्र अन्तरास्थि (anterior interosseous), बहिःप्रकोष्ठिका तथा अन्तःप्रकोष्ठिका धमनियों की अग्र और पश्च मणिबंध शाखायें (ant. and post. carpal branches of radial and ulna art.) और गभीर करतल चाप (deep palmar arch) की आवर्तक शाखायें (recurrent branches)

तंत्रिकायें (Nerves)—अग्र और पश्च अन्तरास्थि तंत्रिकाओं की शाखायें।

5–अन्तरामणिबंध संधियां (Intercarpal joints)

इन संधियों द्वारा मणिबंध प्रान्त की छोटी अस्थियां आपस में जुड़ी हुई हैं। यहां दो या तीन प्रकार की संधियां कही जा सकती हैं। (1) मणिबंध की प्रथम पंक्ति की अस्थियों के बीच की संधियां (2) दूसरी पंक्ति की अस्थियों की आपस में संधियां और (3) प्रथम पंक्ति और दूसरी पंक्ति के बीच की एक जटिल संधि जिसको मध्य-मणिबंध संधि (Midcarpal joints) कहते हैं।

(1) प्रथम पंक्ति की अस्थियों की संधियां
(Joints of the proximal row of carpal bones)

इस पंक्ति में नौकाभ, अर्धचन्द्राभ और त्रिकोणिका अस्थियां करतल, अभिपृष्ठ और अन्तरास्थि स्नायुओं द्वारा जुड़ी हुई हैं।

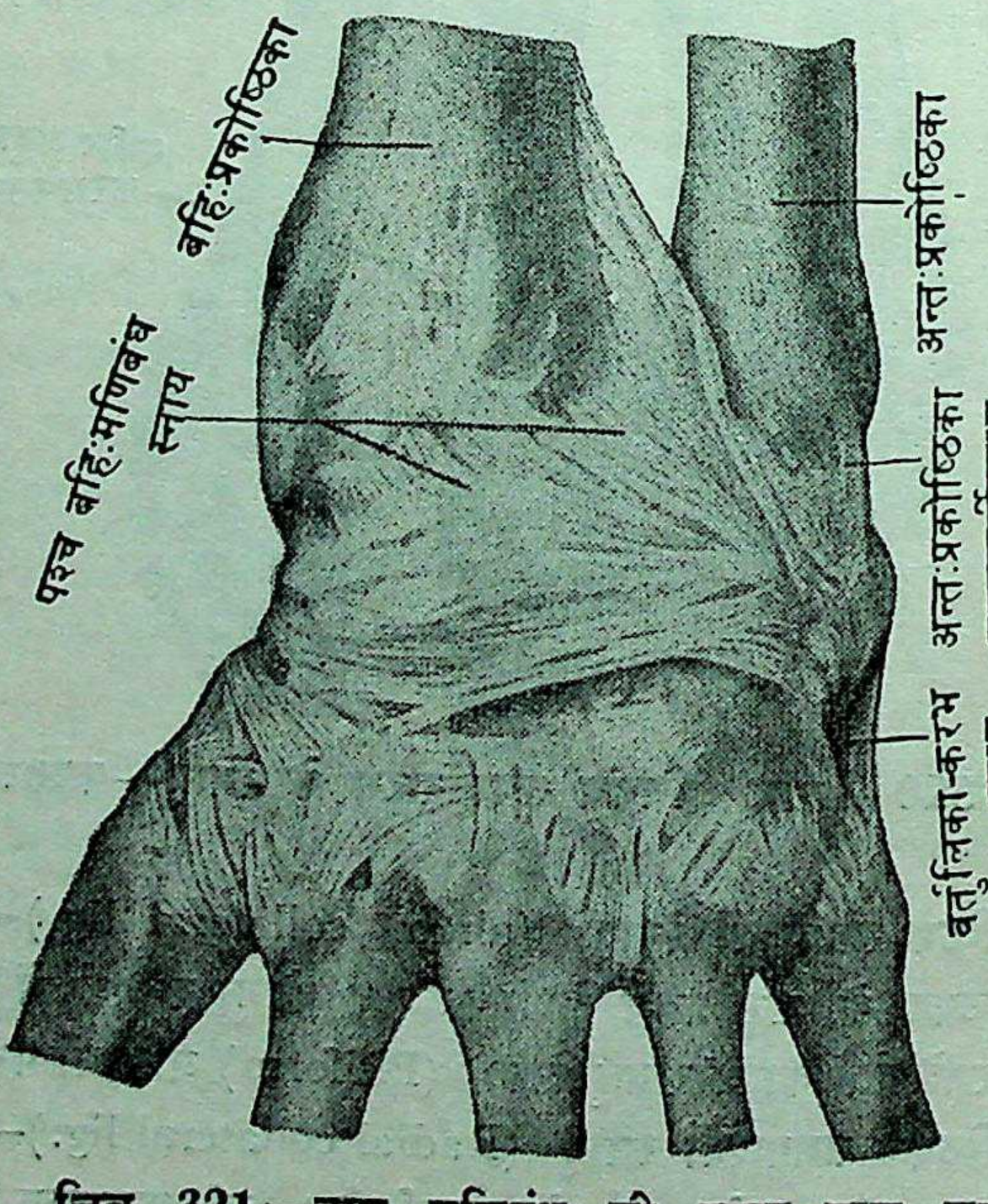

चित्र 321—वाम मणिबंध की स्नायु–पश्च रूप

अभिपृष्ठ और करतल स्नायु (Dorsal and palmar ligaments)—यह अग्र और पश्च पृष्ठों पर प्रथम पंक्ति की अस्थियों के बीच में अनुप्रस्थ दिशा में स्थित हैं। इनके द्वारा नौकाभ अर्धचन्द्राभ से और अर्धचन्द्राभ त्रिकोणिका से जुड़ी हुई है। अभिपृष्ठ स्नायु करतल की अपेक्षा दृढ़ है।

अन्तरास्थि स्नायु (interosseous ligaments)–यह अस्थियों के सन्निकट पृष्ठों के बीच ऊर्ध्व पृष्ठ के नीचे ही स्थित हैं जिनके द्वारा नौकाभ अर्धचन्द्राभ से और अर्धचन्द्राभ त्रिकोणिका से जुड़ी हुई है। इन तीनों अस्थियों के ऊर्ध्व पृष्ठ और उनके बीच की अन्तरास्थि स्नायुओं के मिलने से एक उत्तल संधायक पृष्ठ बन जाता है जो ऊपर की ओर बहिः प्रकोष्ठिका के अधोप्रान्त और संधि चक्रिका के अधोपृष्ठों से मिल कर अवतल संधायक पृष्ठ से सम्मेलन करता है।

वर्तुलिका (Pisiform) अस्थि इन संधियों के बाहर है और त्रिकोणिका से एक श्लेषक संधि द्वारा जुड़ी हुई है। उसका तान्तव सम्पुट बारीक और दुर्बल है और संधि को घेरे हुए है। भीतर श्लेषक कला भी अन्य संधियों की कला से भिन्न है। इसमें वर्तुलक-अंकुश (Pisohamate) स्नायु वर्तुलिका को अंकुश से और वर्तुलक-पृथुका (Pisocapitate) स्नायु वर्तुलिका और पृथुका को जोड़ती हैं।

(2) दूसरी पंक्ति की अस्थियों की संधियां
(Joints of the distal row of carpal bones)

प्रथम पंक्ति के समान दूसरी पंक्ति की अस्थियों के अग्र और पश्च पृष्ठ अग्र तथा पश्च स्नायुओं द्वारा जुड़े हुए हैं। किन्तु यहां दोनों ओर तीन तीन स्नायु हैं जो समलंबक (Trapezium) को समलंबाभ (Trapezoid) से, समलंबाभ को पृथुका (capitate) से और पृथुका को अंकुशास्थि (Hamate) से जोड़े हुए हैं। अन्तरास्थि स्नायु भी पहली पंक्ति की भांति चारों अस्थियों के सन्निकट पृष्ठों को जोड़ती है। किन्तु उनकी स्थिति कुछ भिन्न है। अंकुशास्थि और पृथुका के बीच की स्नायु शेष की अपेक्षा दृढ़ है और सदा उपस्थित होती है। दूसरी और तीसरी स्नायु अनेक बार अनुपस्थित होती है।

(3) मध्य-मणिबंध संधि (Midcarpal joint)

ये दोनों अस्थि पंक्तियों के बीच की संधि है। संधि के अभिमध्य ओर अंकुशास्थि और पृथुका के शिर नौकाभ, अर्धचन्द्राभ और त्रिकोणिका के अधोपृष्ठों द्वारा बनी हुई अवतलता (concavity) में सम्मेलन करते हैं और एलिप्साइड प्रकारकी संधि बनाते हैं। समलंबाभ और समलंबक नौकाभ से मिले रहते हैं। उनके बीच सरल प्रकार की संधि बनती है।

संधि में करतल या अग्र, अभिपृष्ठ या पश्च और दो समपार्श्वी स्नायु हैं।

करतल या अग्र और अभिपृष्ठ या पश्च स्नायु (palmar, dorsal lig.) दोनों पंक्तियों की अस्थियों के बीच की छोटी-छोटी क्रमहीन प्रकार की तन्तु पूलिकायें हैं। पृथुका के शिर से आगे की ओर जो तन्तु विकरित प्रकार से फैले हुए हैं वे विकीर्ण मणिबंध स्नायु (radiate carpal lig.) बनाते हैं।

समपार्श्वी स्नायु (Collateral ligament)—यह अति लघु आकार की हैं। एक बाहर की ओर नौकाभ और समलंबक को जोड़े हुए है और मणिबंध संधि की बहिः समपार्श्व स्नायु के साथ मिली हुई है। दूसरी अन्तः समपार्श्व स्नायु, प्रथम स्नायु की अपेक्षा दुर्बल, भीतर अन्तः

प्रकोष्ठास्थि की ओर स्थित है और त्रिकोणिका को अंकुशास्थि से जोड़ती है। यह मणिबंध की अन्तः समपार्श्वी स्नायु में मिल जाती है। कभी कभी पृथुका और नौकाभ को जोड़ती हुई एक सूक्ष्म स्नायु में मिलती है।

मणिबंध की श्लेषक कला (synovial membrane of the carpus)–यह बहुत विस्तृत है और अस्थियों के बीच क्रमहीन प्रकार से फैलकर श्लेषक गुहा को आच्छादित किये है। इस गुहा का मुख्य भाग दोनों पंक्तियों की अस्थियों के बीच में स्थित है जिसके ऊपर की ओर से दो प्रलंब या विस्तार (prolongations) निकल कर एक नौकाभ और अर्धचन्द्राभ के बीच में और दूसरा अर्धचन्द्राभ और त्रिकोणिका के बीच में चला जाता है। इसी प्रकार नीचे की ओर से भी तीन प्रलंब निकलते हैं और दूसरी पंक्ति की चारों अस्थियों के बीच में चले जाते हैं। समलंबक और समलंबाभ तथा समलंबाभ और पृथुका के बीच के अन्तरास्थि स्नायुओं के अनुपस्थित होने से गुहा आगे की ओर करभास्थियों तक पहुंच जाती है और प्रथम, दूसरी तीसरी और कभी कभी चौथी और पांचवी करभास्थियों के मूलों के ऊर्ध्व पृष्ठ और दूसरी पंक्ति की अस्थियों के बीच मणिबंध-करभ श्लेषक गुहाओं (carpometacarpal synovial cavities) से मिल जाती हैं। ऐसा होने पर प्रायः अंकुशास्थि और चौथी, पांचवी करभास्थि के मूलों के बीच एक पृथक

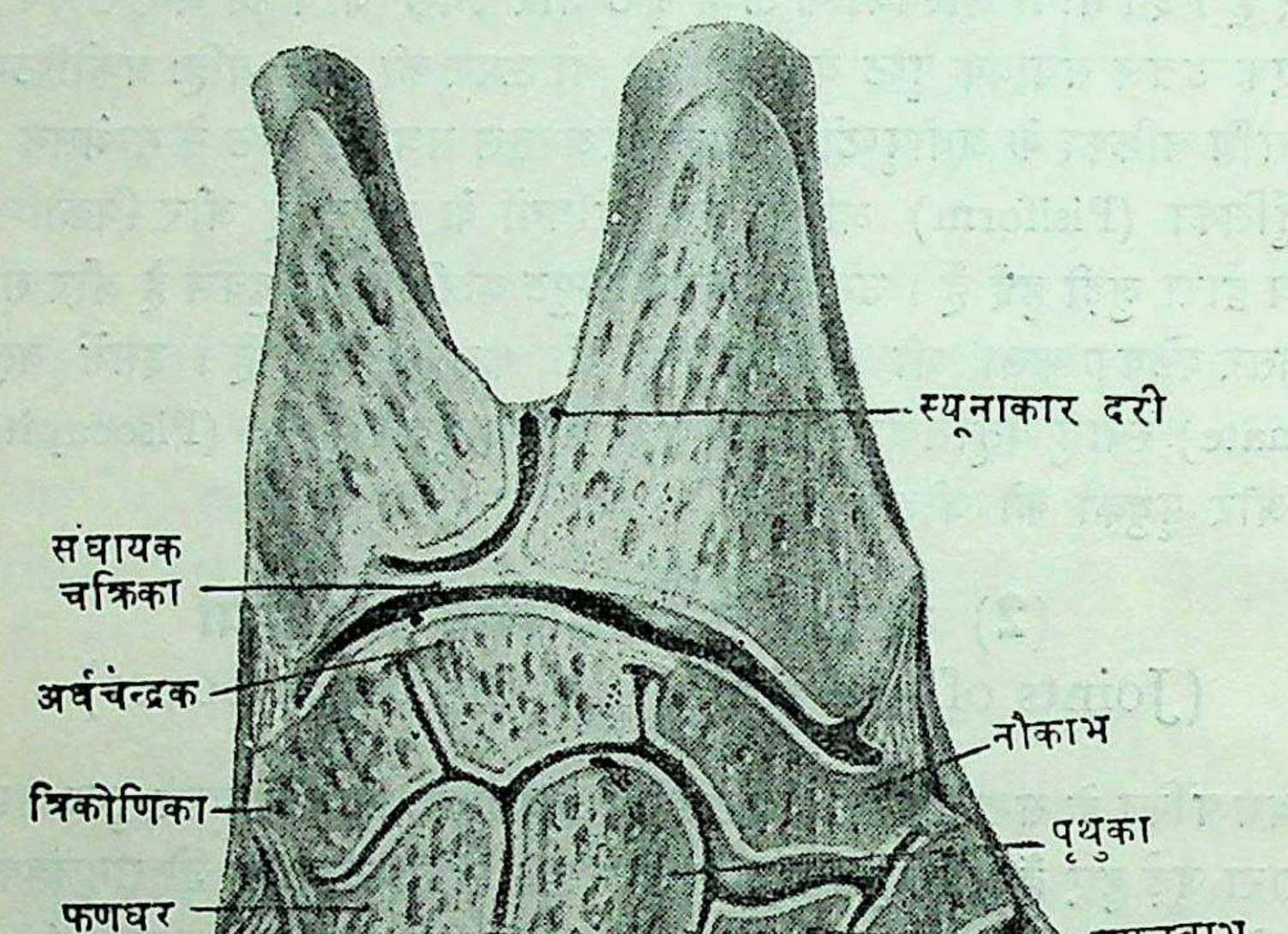

चित्र 322—दक्षिण मणिबंध पर स्थित संधियों का पारगामी किरीटी परिच्छेद जिसमें श्लेषक गुहाएं दिखाई गई हैं—पीछे से देखने पर

संधि बन जाती है जिसमें श्लेषक कला भी पृथक होती है। मणिबंध-करभ श्लेषक गुहायें करभास्थियों के मूलों के बीच में कुछ दूर तक विस्तृत होती हैं।

गतियां (Movements)—मणिबंध (बहि:प्रकोष्ठिका-मणिबन्ध) तथा अन्तरामणिबंध संधियों की क्रिया साथ होती है। वे एक ही गति क्रम का भाग हैं। इस कारण दोनों की गतियों का यहां सम्मिलित रूप से विचार किया गया है।

इन संधियों में आकुंचन, प्रसारण, अभिवर्तन (अन्त:विचलन, ulnar deviation) अपावर्तन (बहि:विचलन, radial deviation) और पर्यावर्तन गतियां होती हैं।

आकुंचन गति बहि:प्रकोष्ठ-मणिबंध (radio-carpal) तथा मध्यमणि बंध (mid carpal) दोनों संधियों पर होती है किन्तु मध्य-मणिबन्ध पर अधिक होती है। **प्रसारण** में इससे विरुद्ध होता है। मणिबंध (रेडियो-कार्पल) की संधि पर अधिक गति होती है। ये गतियां विशेषतया विरोधी पेशियों द्वारा सीमित हो जाती हैं। अंगुलियों को आकुंचित करने पर मणिबंध का आकुंचन कम होता है। प्रसारक कंडरायें उसका विरोध करती हैं। अग्र या पश्च स्नायु तो उसी समय पूर्णतया विस्तृत होते हैं जब प्रसारण या आकुंचन गतियों की संधियों पर चरम सीमा पहुंच जाने के पश्चात् भी बलात् उस गति को जारी रखने का प्रयत्न किया जाता है।

अभिवर्तन में मणिबंध संधि (रेडियो-कार्पल) पर ही अधिकतर गति होती है। अपावर्तन की अपेक्षा अभिवर्तन की सीमा भी अधिक है जिसका कारण बहि: प्रकोष्ठिका के शर प्रवर्ध की लघुता है। अभिवर्तन के अधिक होने पर अर्धचन्द्राभ जो सहज अवस्था में बहि: प्रकोष्ठास्थि और संधायक चक्रिका दोनों से सम्मेलन करती है, घूम कर चक्रिका से हट जाती है और केवल बहि: प्रकोष्ठास्थि के सम्पर्क में रह जाती है।

अपावर्तन में गति मध्य-मणिबंध संधि पर अधिक होती है। इस गति में अंकुशास्थि का कीलकाकार शिर अग्र-पश्च अक्ष पर घूमता है और पृथुका भी उसका अनुसरण करती है। इस गति के फलस्वरूप अंकुशास्थि के शिर और अर्धचन्द्राभ का अन्तर घट जाता है। विरोधी पेशियों का तनाव गति का विरोध करता है। गति के चरम सीमा पर पहुंचने पर दोनों ओर की समपार्श्वी स्नायु भी विरोध करती है।

पर्यावर्तन आकुंचन, अभिवर्तन, प्रसारण और अपावर्तन गतियों के इसी क्रम में होने का फल होता है। अस्थियां किसी मध्य अक्ष पर नहीं घूमतीं।

अतिरिक्तगतियां विशेषतया बहि:प्रकोष्ठास्थि-मणिबंध (रेडियो-कार्पल) संधि पर हाथ के आकुंचन पर अधिक होती है। मणिबंध को संधायक चक्रक पर और भी आगे और पीछे को हटाया जा सकता है और उसको मध्य अक्ष पर घुमाया भी जा सकता है।

पेशियां (Muscles)—आकुंचन करने वाली अन्त: मणिबंध आकुंचनी (Flexor carpi ulnaris), बहि:मणिबंध आकुंचनी (Flexor carpi radialis) और दीर्घ करतलिका (Palmaris Longus) विशेष पेशियां हैं, किन्तु उपरिस्थ और गभीर अंगुलि आकुंचनी (Flexor Digitorum superficialis et profundus), दीर्घ और लघु अंगुष्ठ आकुंचनी (Flexor pollicis longus et brevis), अंगुष्ठापावर्तनी पेशियां भी सहायता करती हैं।

प्रसारण (Extension)—विशेषतया दीर्घ और लघु बहि: मणिबंध प्रसारिणी (Extensor carpi radialis longus and brevis) और अन्त:मणिबंध प्रसारिणी (Extensor carpi ulnaris), कनिष्ठा प्रसारिणी (Extensor digiti minimi), तर्जनी

प्रसारिणी (Extensor indicis) और दीर्घ अंगुष्ठ प्रसारिणी (Extensor pollicis longus) विशेष सहायक पेशियां हैं।

अभिवर्तन (Adduction)—अन्तःमणिबंध आकुंचनी बहिःमणिबन्ध प्रसारिणी के साथ क्रिया करती है।

अपावर्तन (Abduction)—बहिःमणिबंध आकुंचनी, बहिःमणिबंध प्रसारिणी (दीर्घ और लघु दोनों), दीर्घ अंगुष्ठापावर्तनी (Abductior pollicis longus), और लघु अंगुष्ठ प्रसारिणी (Ext. pollicis brevis) के साथ क्रिया करती है। इन आकुंचनी और प्रसारिणी पेशियों के साथ साथ क्रिया करने से आकुंचन या प्रसारण किये बिना भी अभिवर्तन तथा अपावर्तन गतियां हो सकती हैं।

6. मणिबंध-करभ संधियां (Carpometacarpal joints)

(1) अंगुष्ठ की मणिबंध-करभ संधि
(Carpometacarpal joint of thumb)

यह पर्याण प्रकार की संधि है जहां प्रथम करभास्थि का आधार समलंबक (Trapezium) से सम्मेलन करता है। संधायक पृष्ठों के आकार के कारण संधि में गतियों की स्वतंत्रता संभव है। संधि एक तान्तव सम्पुट से आवृत है जो एक ओर प्रथम करभास्थि के आधार या मूल की परिधि पर और दूसरी ओर समलंबक के संधायक पृष्ठ के खुरदरे किनारों पर लगा हुआ है। दृढ़ सम्पुट के पश्च और पार्श्व भाग विशेषतया मोटे हैं। इसके भीतर की श्लेषक कला अन्य संधियों की कला से पृथक है।

प्रथम करभास्थि समलंबक से सम्पुट के अतिरिक्त पार्श्व, अग्र और पश्च स्नायुओं द्वारा जुड़ी हुई है।

पार्श्व स्नायु एक तन्ताव बन्ध है जो समलंबक के पार्श्व पृष्ठ से प्रथम करभास्थि के आधार के बहिः पृष्ठ पर लगी हुई है।

अग्र और पश्च स्नायु समलंबक के अग्र और पश्च पृष्ठों से तिर्यक दिशा में प्रथम करभास्थि के आधार के अग्र और पश्च पृष्ठों तक विस्तृत हैं।

गतियां (Movemens)—इस संधि में आकुंचन, प्रसारण, अभिवर्तन, अपावर्तन, घूर्णन तथा पर्यावर्तन सब ही गतियां होती हैं। **आकुंचन** और **प्रसारण** गतियां करतल ही के अक्ष में आगे और पीछे को होती हैं, जब अंगुष्ठ विश्राम अवस्था में हथेली के पार्श्व से मिला रहता है। किन्तु **अपावर्तन** और **अभिवर्तन** इस अक्ष के समकोण पर स्थित अक्ष पर होते हैं। आकुंचन के साथ, प्रारम्भिक अवस्था के अतिरिक्त, **अन्तर्घूर्णन** भी होता है। **अन्तर्घूर्णन** आकुंचन के बिना नहीं हो सकता। इसका कारण पश्च स्नायु के तन्तुओं की तिर्यक दिशा है। खिंचने पर ये तन्तु प्रथम करभास्थि के आधार के अन्तःपृष्ठ को बांध देते हैं और हटने नहीं देते, किन्तु आधार का बाहर का भाग स्वतन्त्र रहता है। ऐसी दशा में लघु अंगुष्ठ आकुंचनी (Flex. pollicis brevis) अंगुष्ठ व्यावर्तिका (opponens pollicis) के साथ संकोच से अन्तर्घूर्णन और आकुंचन दोनों गति होती हैं। इनके साथ ही अपावर्तन होने से अंगुष्ठ की व्यावर्तन (opposition) गति भी होती है जिससे अंगुष्ठ हथेली के भीतर की ओर गति करके कनिष्ठा के मूल पर पहुंच जाता है।

प्रथम करभास्थि के पूर्ण प्रसारण के साथ थोड़ा बहिर्घूर्णन (external rotation) भी होता है।

पेशियां (Muscles)–**आकुंचन**, जिसके साथ अन्तर्घूर्णन सदा मिला रहता है, लघु अंगुष्ठ आकुंचनी और अंगुष्ठ व्यावर्त्तिका (opponens pollicis) पेशियों द्वारा सम्पन्न होता है। अन्य संधियों के आकुंचन के समय दीर्घ अंगुष्ठ आकुंचनी पेशी इस क्रिया में सहायक होती है।

प्रसारण (Extension) में दीर्घ अंगुष्ठापावर्तनी (Abductor pollicis longus) और दीर्घ, लघु अंगुष्ठ प्रसारिणी (Ext. pollicis longus, brevis) पेशियां क्रिया करती हैं। पूर्ण प्रसारण पर दीर्घ अंगुष्ठ प्रसारिणी अंगुष्ठ को बाहर की ओर घुमा देती है तथा पीछे को भी खींच लेती है।

अपावर्तन (Abduction) में लघु अंगुष्ठापावर्तनी तथा दीर्घ अंगुष्ठापावर्तनी पेशियां मुख्य हैं जो क्रिया करती हैं। यह ध्यान देने योग्य है कि जब गति अपनी अधिकतम सीमा तक पहुंचती है तब अंगुलि तथा उसकी करभास्थि एक रेखा में नहीं होती क्योंकि अंगुष्ठ तब दोनों ही अपने करभ-अंगुलि तथा मणिबंध-करभ संधियों पर अपावर्तित होता है।

अभिवर्तन (Adduction) में अंगुष्ठाभिवर्तनी ही एकमात्र पेशी है जो क्रिया से सम्बन्धित है क्योंकि प्रथम करतल अन्तरास्थि पेशी करभ-अंगुलि संधि पर केवल क्रिया करती है।

व्यावर्तिक (Opposition) में अपावर्ती अंगुष्ठ अंगुष्ठ व्यावर्तिका तथा लघु अंगुष्ठ-आकुंचनी की क्रिया द्वारा संकुंचन तथा अंतर्घूर्णन करता है। व्यावर्तिक अंगुष्ठ जो दाब अंगुल्यग्रों (finger tips) पर डाल सकता है, अंगुष्ठाभिवर्तनी तथा दीर्घ अंगुष्ठ आकुंचनी की क्रिया द्वारा पुनः बल मिलने से बढ़ जाता है।

पर्यावर्तन (Circumduction) में पेशियों के समूह जो क्रियानुसार इस क्रिया में भाग लेते हैं वे हैं--प्रसारक, आपावर्तक, आकुंचक तथा अभिवर्तक।

(2) दूसरी, तीसरी, चौथी और पांचवीं करभास्थियों की मणिबंधास्थियों से संधियां

(Joints of the second, third, fourth and fifth metacarpal bones with the carpus)

दूसरी, तीसरी, चौथी और पांचवीं करभास्थियां मणिबंध की दूसरी पंक्ति की अस्थियों के साथ उनके आधार के अधोपृष्ठ पर सम्मेलन करती हैं। सन्निकट संधायक पृष्ठ तान्तव सम्पुट से आवृत रहते हैं और अग्र, पश्च तथा अन्तरास्थि स्नायु उसकी दृढ़ता में सहायक होती हैं।

पश्च स्नायु (dorsal lig.)—ये दृढ़ स्नायु करभास्थियों के आधारों के पश्च पृष्ठ से मणिबंधास्थियों के पश्च पृष्ठों तक लगी हैं। दूसरी, तीसरी और चौथी अस्थियों पर ऊपर की दो सन्निकट अस्थियों से आकर प्रत्येक पर दो स्नायु तंतु पूलिकायें लगती हैं। पांचवीं अस्थि पर केवल एक पूलिका अंकुशास्थि (Hamate) से आकर लगती है जो अस्थि के अग्र ओर की समान पूलिका से मिलकर एक अपूर्ण तान्तव सम्पुट बना देती है।

अग्र या करतल स्नायु (Palmar lig.)—इनका भी यही क्रम है, किन्तु तीसरी करभास्थि पर अंकुशास्थि, पृथुका और त्रिकोणिका से भी तन्तु पूलिका आकर लगती हैं।

अन्तरास्थि स्नायु (Interosseous lig.)—ये दृढ़, लघु तन्तुपूलिकायें अंकुशास्थि और पृथुका के सन्निकट अग्र धाराओं को तीसरी और चौथी करभास्थियों के सन्निकट पृष्ठों से जोड़ती हैं। ऊपर की ओर (मणिबंधास्थियों पर) ये जुड़कर एक हो सकती हैं।

श्लेषक कला (synovial membrane)—यह प्राय: अन्तरामणिबंध संधियों की श्लेषक कला का विस्तार होती है। बहुत बार चौथी और पांचवीं करभास्थियों और अंकुशास्थि के बीच एक पृथक् श्लेषक गुहा बन जाती है जो पार्श्व की ओर एक (अभिमध्य) अन्तरास्थि स्नायु से सीमित होती है।

7. अन्तराकरभ संधियां
(Intermetacarpal joints)

दूसरी, तीसरी, चौथी और पांचवीं करभास्थियों के आधार एक दूसरे से अपने पार्श्वों पर पृष्ठकों द्वारा मिले रहते हैं। दूसरी अस्थि के केवल पार्श्व ओर और पांचवीं के अभिमध्य ओर पृष्ठक हैं। यह दोनों अस्थियां केवल एक ही ओर सम्मेलन करती हैं।

ये सम्मेलन **श्लेषक कला** से ढके रहते हैं जो मणिबंध-करभ संधियों की श्लेषक कला से मिल जाती है। इन पर भी **अग्र, पश्च** और **अन्तरास्थि** स्नायु लगी हुई हैं।

अग्र और **पश्च** स्नायु आधारों के अग्र और पश्च पृष्ठों के बीच में अनुप्रस्थ दिशा में लगी हुई हैं। **अन्तरास्थि** स्नायु पार्श्व के संधायक पृष्ठकों से आगे अस्थियों के सन्निकट पृष्ठों को जोड़े हुए हैं।

गतियां (Movements)—उपर्युक्त संधियों (अन्तराकरभ तथा मणिवंध-करभ) में केवल अल्प संसर्पण (gliding) गति हो सकती है। यह गति कनिष्ठा की करभास्थि में सबसे अधिक होती है, उससे कम अनामिका (चौथी) में, और तर्जनी और मध्यमा की करभास्थियों में नाम-मात्र की होती है।

8. करभ-अंगुलास्थि संधियां (Metacarpo-phalangeal joint)

ये करभास्थियों और अंगुल्यस्थियों के बीच की संधियां हैं। करभास्थियों के उत्तल शिरों की उत्तलता चारों ओर को समान नहीं है। यह उत्तल पृष्ठक, जो प्रथम अंगुलास्थि के आधार पर स्थित अवतल पृष्ठक में लगते हैं, शिर से नीचे अस्थि कांड पर दो स्थूलकों के रूप में प्रलंबित हो जाते हैं। प्रत्येक संधि पर एक अग्र और दोनों ओर दो समपार्श्व स्नायु लगी हुई हैं।

अग्र-स्नायु (करतल)—ये अन्य स्नायुओं से भिन्न, लघु, दृढ़, सघन और तान्तव उपास्थि युक्त संरचनायें हैं जो समपार्श्व स्नायुओं के बीच में पार्श्वों पर उनसे मिले हुए संधियों के अग्र पृष्ठों पर स्थित हैं। ये प्रथम अंगुल्यस्थियों पर दृढ़तया लगे हुए हैं, किन्तु करभास्थि से उनका सम्बन्ध दृढ़ नहीं है। उनके अग्र अथवा करतल पृष्ठ हथेली की गभीर अनुप्रस्थ स्नायुओं से अभिन्नतया मिले रहते हैं और उन पर आकुंचक कंडराओं के लिये खातिकायें बन गई हैं जिनके किनारों पर कंडराओं के पार्श्वों से तन्तु निकल कर लग जाते हैं। उनके गभीर भाग अंगुलियों के शिरों के लिये पृष्ठक बनाते हैं।

गभीर अनुप्रस्थ करभ स्नायु (Deep transverse metacarpal lig)—ये तीन लघु, चौड़ी और चपटी स्नायु पूलिकाऐं हैं जो दूसरी, तीसरी, चौथी और पांचवीं अस्थियों की अग्र स्नायुओं को अनुप्रस्थ दिशा में जोड़े हुये हैं। इनके सामने अनुकंडरिका (lumbrical) पेशियां और अंगुलि वाहिकायें और तंत्रिकाएं (digital vessels and nerves) हैं। इनके पीछे अन्तराशलाकिका पेशियां स्थित हैं। आगे की ओर करतल कंडराकला (palmar aponeurosis) के मध्य भाग से कुछ तंतु निकलकर इन स्नायुओं में लग जाते हैं। तीसरी और चौथी करभास्थियों की करभ-अंगुलास्थि संधियों के दोनों ओर इन स्नायुओं से एक तंतु पट्टिका निकल कर पीछे कर पृष्ठ को चली जाती है और पश्च अंगुलि विस्तार (dorsal digital expansion) में समा जाती है।

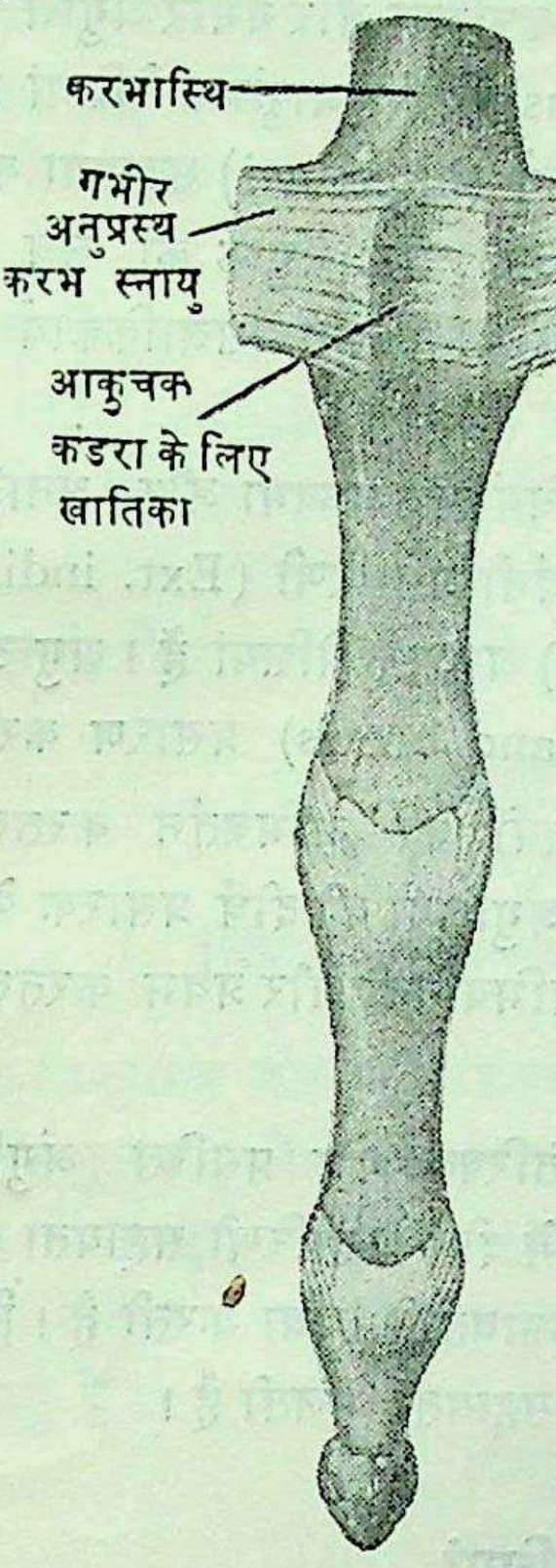

चित्र 323—मध्य अंगुलि की करभ-अंगुलास्थि तथा अंगुलि संधियां—करतल रूप

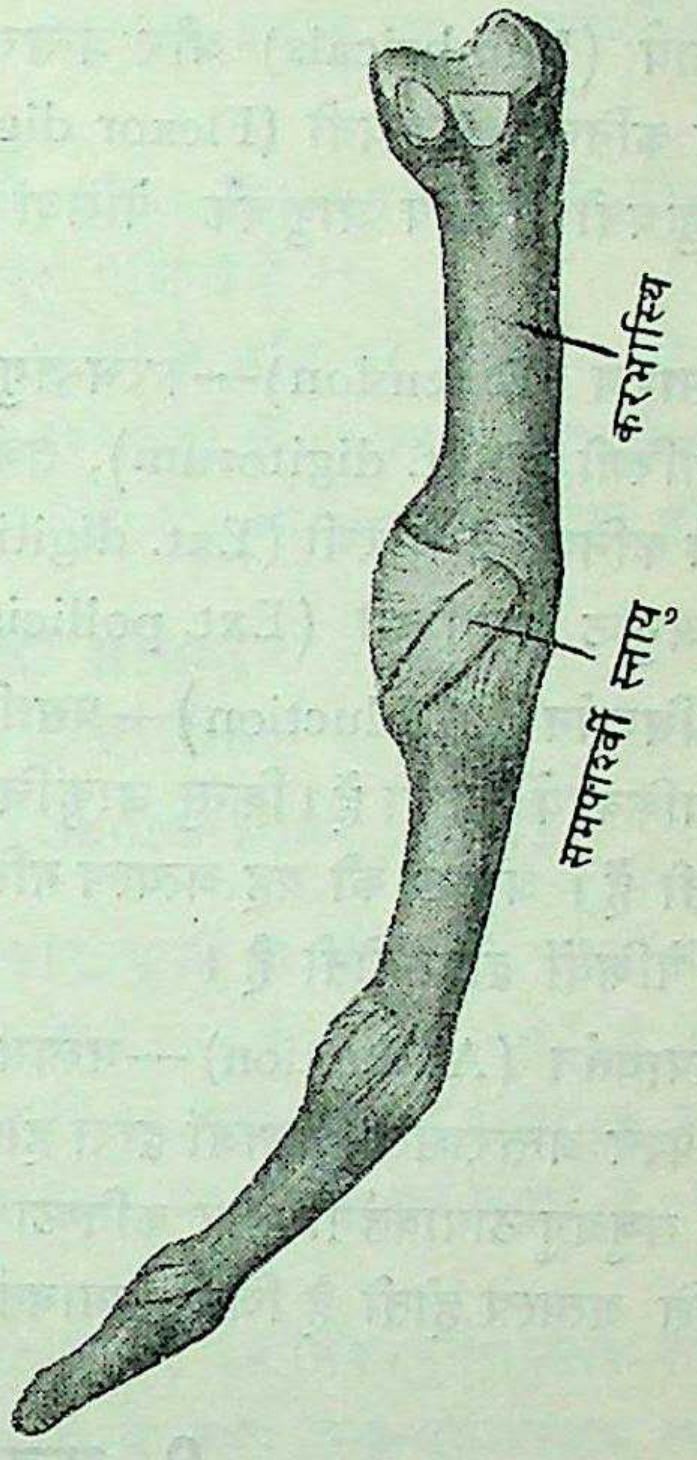

चित्र 324—दक्षिण तीसरी अंगुलि की करभ-अंगुलास्थि एवं अंगुलि संधियां—अभिमध्य रूप

समपार्श्व स्नायु (collateral ligaments)—ये दृढ़, गोल, रज्जु के समान स्नायु संधि के दोनों पार्श्वों पर स्थित हैं। ऊपर ये करभास्थि के शिर के पार्श्व में गुलिका और उसके नीचे अवनति में लगी है और वहां से सामने और नीचे को जाकर प्रथम अंगुलास्थि के आधार के पार्श्व पर लग जाती हैं।

संधि के पश्च पृष्ठ पर प्रसारक कंडरा और बारीक तान्तव सम्पुट के बीच में एक वर्सा है।

गतियां—(Movements)––इन संधियों में **आकुंचन** की अपेक्षा **प्रसारण** की सीमा अधिक है। दोनों गतियां विरोधी पेशियों द्वारा सीमित हो जाती हैं। **अपावर्तन** और **अभिवर्तन** और भी कम होते हैं, विशेष कर आकुंचित अंगुलियों पर। प्रथम करभास्थि की यह संधि इसका अपवाद है। उसमें आकुंचन और प्रसारण 60 अंश तक किये जा सकते हैं।

पेशियां (Muscles)–––**आकुंचन** (Flexion)––उपरिस्थ और गभीर अंगुलि आकुंचनी (Flexor digitorum superficialis and profundus) विशेष आकुंचक पेशियां हैं जिनकी अनुकंडरिकायें (Lumbricals) और अन्तराशलाकिकायें (interossei) सहायता करती हैं। कनिष्ठा की कनिष्ठा-आकुंचनी (Flexor digiti minimi) और अंगुष्ठ की लघु और दीर्घ अंगुष्ठ आकुंचनी विशेष आकुंचक पेशियां हैं जिनकी अग्र अन्तराशलाकिकायें सहायता करती हैं।

प्रसारण (Extension)––करभ-अंगुलास्थि संधियों पर मध्यमा और अनामिका की अंगुलि-प्रसारिणी (Ext. digitorum), तर्जनी की तर्जनी प्रसारिणी (Ext. indicis) और कनिष्ठा की कनिष्ठा प्रसारिणी (Ext. digiti minimi) प्रसारक पेशियां हैं। अंगुष्ठ की दीर्घ और लघु अंगुष्ठ प्रसारिणी (Ext. pollicis longus and brevis) प्रसारण करती हैं।

अभिवर्तन (Adduction)—प्रसारित अंगुलियों का अभिवर्तन करतल या अग्र अन्तराशलाकिकायें करती हैं। किन्तु आकुंचित दशा में अंगुलियों की दीर्घ प्रसारक पेशियां यह क्रिया करती हैं। अंगुष्ठ की यह अत्यल्प गति अंगुष्ठ अभिवर्तिनी और प्रथम करतल अन्तराशलाकिका पेशियों द्वारा होती है।

अपावर्तन (Abduction)––मध्यमा के अतिरिक्त शेष प्रसरित अंगुलियों का अपावर्तन पश्च अन्तराशलाकिकाओं द्वारा होता है जिसमें दीर्घ प्रसारिणी सहायता करती है। अंगुष्ठ में लघुअंगुष्ठापावर्तनी और कनिष्ठा में कनिष्ठापावर्तनी क्रिया करती है। किंतु अंगुष्ठ में यह गति अत्यल्प होती है जिससे व्यावर्तन में कुछ सहायता मिलती है।

9. अन्तरांगुलि संधियां
(Interphalangeal joints)

प्रत्येक अंगुलि में तीन-तीन और अंगुष्ठ में दो अस्थियां हैं जो कोर प्रकार (hinge joints) की संधियों द्वारा जुड़ी हुई हैं। करभास्थि से मिली हुई पहली अस्थि को प्रथम अंगुलास्थि (first phalanx) कहा जाता है और शेष दूसरी और तीसरी अस्थियां द्वितीय और तृतीय अंगुलास्थि कहलाती हैं।

प्रत्येक संधि में एक तान्तव संपुट, करतल या अग्र स्नायु और दो समपार्श्व स्नायु हैं। पश्च पृष्ठ पर प्रसारक कंडराओं के उपस्थित होने से पश्च स्नायु अनावश्यक हैं। इन संधियों में संपुट और स्नायुओं का ठीक वैसा ही प्रबंध है जैसा करभ-अंगुलास्थि संधि में है, जिसका वर्णन किया जा चुका है।

गतियां (Movements)––अन्तरांगुलि संधियों में केवल **आकुंचन** और **प्रसारण** की गतियां होती हैं। आकुंचन की सीमा प्रसारण की अपेक्षा बहुत अधिक है। प्रसारण को अंगलि आकुंचनी पेशियां और करतल स्नायु रोकती हैं। प्रथम और दूसरी अंगुलास्थियों के बीच दूसरी और तीसरी के बीच की अपेक्षा गति की सीमा अधिक है।

अतिरिक्त गतियां (Accessory movements)—घूमने की गति में अभिवर्तन, अपावर्तन तथा आगे और पीछे को संसर्पण गतियां अत्यल्प सीमा में होती हैं। इनके द्वारा हाथ से जो वस्तु पकड़नी होती है या क्रिया करनी होती है। अंगुलियां अपने को उस ही के अनुकूल गतियां करती हैं।

पेशियां (Muscles)—आकुंचन-प्रथम संधि में उपरिस्थ और गंभीर अंगुलि-आकुंचनी दोनों पेशियां इस गति को करती हैं, किन्तु दूसरी संधि में केवल दूसरी पेशी द्वारा यह क्रिया होती है। अंगुष्ठ में अकेली दीर्घ अंगुष्ठ आकुंचनी अंगुष्ठ का आकुंचन करने वाली पेशी है।

प्रसारण (extension)—अंगुलिप्रसारिणी (Ext. digitorum) और दीर्घ अंगुष्ठ-प्रसारिणी (Ex. pollicis longus) विशेष प्रसारक पेशियां हैं।

विशेष ध्यान देने योग्य यह है कि करभ-अंगुलास्थि संधि पर आकुंचन और अन्तरांगुलि संधियों पर प्रसारण, दोनों क्रियायें एक साथ हो सकती हैं। सूक्ष्म कौशल युक्त क्रियाओं में, जैसे लिखने, चित्र काढने, सुई पिरोने आदि में ऐसी क्रियायें बहुत उपयोगी होती है।

श्रोणि मेखला की संधियां
(Joints of pelvic girdle)

1. त्रिक-श्रोणिफलक संधि (Sacro-iliac joint)

यह त्रिकास्थि और श्रोणिफलक के कर्णाकार पृष्ठों के बीच की सरल प्रकार की संधि है। किन्तु इन पृष्ठों में कई स्थानों में उभार और गड्ढे हैं जो एक दूसरे में बैठ जाते हैं। संधि में सम्पुट कर्णाकार पृष्ठों के किनारों पर लगा हुआ है। अधिक आयु वालों में संधि गुहा तान्तव ऊतक अथवा तान्तव उपास्थि द्वारा बहुत कुछ भर जाती है। इस संधि में तीन स्नायु हैं।

अभ्युदर (ventral) या अग्र त्रिक-श्रोणिफलक स्नायु
अभिपृष्ठ (dorsal) या पश्च त्रिक-श्रोणिफलक स्नायु
अन्तरास्थि (interosseous) त्रिक-श्रोणिफलक स्नायु।

अग्र त्रिक-श्रोणिफलक स्नायु (ventral sacro-iliac lig)—यह तान्तव सम्पुट का अग्र तथा अधो भाग है जो स्थूल और दृढ़ हो गया है। यह चापाकार रेखा (arcuate line) तथा नीचे की ओर पश्च अधो श्रोणिफलक कंटक (post. inf. iliac spine) के सामने विशेषतया विकसित है जहां यह त्रिकास्थि के तीसरे खण्ड को कर्णाकार पूर्व खातिका से जोड़ता है।

अन्तरास्थि त्रिक-श्रोणिफलक स्नायु (interosseous sacro-iliac lig.)—यह दोनों अस्थियों को जोड़ने वाली अत्यन्त दृढ़ विशेष स्नायु है। संधि के पृष्ठ पर स्थित यह स्नायु दोनों अस्थियों के बीच का अवकाश भर देती है और पीछे की ओर पश्च त्रिक-श्रोणिफलक स्नायु से ढकी रहती है।

पश्च त्रिक-श्रोणिफलक स्नायु (dorsal sacro-iliac lig.)—यह अन्तरास्थि स्नायु को ढके हुए है। दोनों के बीच में त्रिक तंत्रिकायें और वाहिकायें स्थित हैं। इसकी तंतु पूलिकायें ऊपरी भाग में त्रिकास्थि के पृष्ठ पर मध्य शिखा (intermediate crest) और नीचे की ओर पार्श्व शिखा (lateral crest) से तिरछी दिशा में बाहर और नीचे को जाकर पश्च-

ऊर्ध्व श्रोणिफलक कंटक (post. sup. iliac spine) और श्रोणिफलक शिखा (iliac crest) के पश्च भाग के अन्तः ओष्ठ पर लगती हैं। तीसरे और चौथे त्रिक खंडों से निकलने वाले तंतु पश्च अधो श्रोणिफलक कंटक (post. inf. iliac spine) पर लगते हैं। ये तंतु दीर्घ पश्च त्रिक-श्रोणिफलक (long post. sacro-iliac lig.) स्नायु बनाते हैं। ऊपर की तंतु पूलिकाओं से लघु पश्च श्रोणिफलक स्नायु (short post. sacro-iliac lig.) बनती है। यह पार्श्व ओर त्रिक-गंडक स्नायु से और अभिमध्य ओर कटि (sacrotuberous, lumbar fascia) प्रावरणी से मिल जाती है।

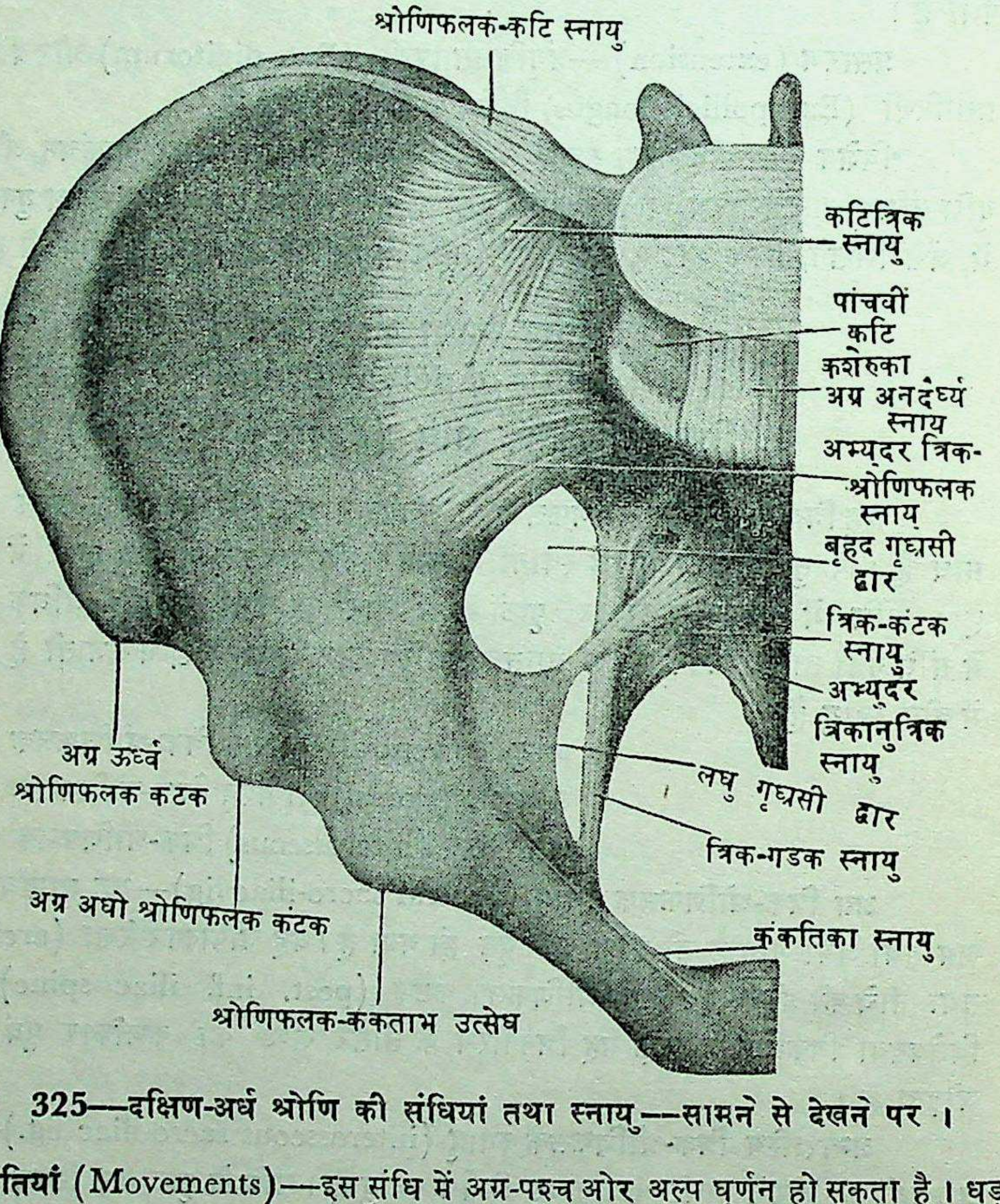
श्रोणिफलक-कटि स्नायु
कटित्रिक स्नायु
पांचवीं कटि कशेरुका
अग्र अनदैर्घ्य स्नायु
अभ्यदर त्रिक-श्रोणिफलक स्नायु
बृहद गृध्रसी द्वार
त्रिक-कंटक स्नायु
अभ्यूदर त्रिकानुत्रिक स्नायु
लघु गृध्रसी द्वार
त्रिक-गडक स्नायु
कंकतिका स्नायु
अग्र ऊर्ध्व श्रोणिफलक कटक
अग्र अधो श्रोणिफलक कंटक
श्रोणिफलक-कंकताभ उत्सेध

चित्र 325—दक्षिण-अर्ध श्रोणि की संधियां तथा स्नायु—सामने से देखने पर।

गतियां (Movements)—इस संधि में अग्र-पश्च ओर अल्प घूर्णन हो सकता है। धड़ के आकुंचन तथा प्रसारण के समय ये गतियां होती हैं। स्त्रियों में गर्भावस्था में इस गति की सीमा बढ़ जाती है।

श्रोणि और कशेरुकाओं की संयोजक स्नायु
(Vertebropelvic ligaments)

श्रोणिफलक पांचवीं कटि कशेरुका से श्रोणिफलक-कटि स्नायु द्वारा और त्रिकास्थि-आसनास्थि से त्रिक-गंडक और त्रिक-कंटक स्नायुओं द्वारा जुड़ी हुई है।

श्रोणिफलक-कटि स्नायु (iliolumbar lig.)—इसके तंतु पांचवीं कटि कशेरुका के अनुप्रस्थ प्रवर्ध की नोक और नीचे की ओर अग्र भागों से और कभी-कभी चौथी कशेरुका के अनुप्रस्थ प्रवर्ध की नोक से भी निकल कर विकीर्ण होते हुए बाहर को चले जाते हैं। स्नायु के ऊपरी भाग के तंतु कुछ ऊपर को मुड़ते हुए बाहर की ओर जाकर त्रिक-श्रोणिफलक संधि के सामने श्रोणिफलक शिखा पर लग जाते हैं। ऊपर की ओर वक्ष-कटि (thoracolumbar) प्रावरणी इससे मिली हुई है। इस भाग से कटि चतुरस्रिका (quadratus lumborum) पेशी उदय होती है। स्नायु के नीचे के भाग के तंतु, जिनको कटि-त्रिक स्नायु (lumbosacral) भी कहा जाता है, विकीर्ण होते हुए बाहर और नीचे को जाकर त्रिकास्थि के पार्श्व भाग के अग्र पृष्ठ पर ऊपरी भाग में लगते हैं तथा अग्र त्रिक-श्रोणिफलक के तंतुओं से मिल जाते हैं।

त्रिक-गंडक स्नायु (sacrotuberous lig.)—यह स्नायु श्रोणि के नीचे के भाग में पश्च पृष्ठ पर स्थित है। इसके अभिमध्य भाग का आकार चौड़ा है। यहां तंतु त्रिकास्थि के कंटकों (spines of sacrum), त्रिकास्थि की अनुप्रस्थ गुलिकाओं (transverse sacral tubercles) और त्रिकास्थि की पार्श्वधारा के अधोभाग तथा अनुत्रिकास्थि पर भी लगे

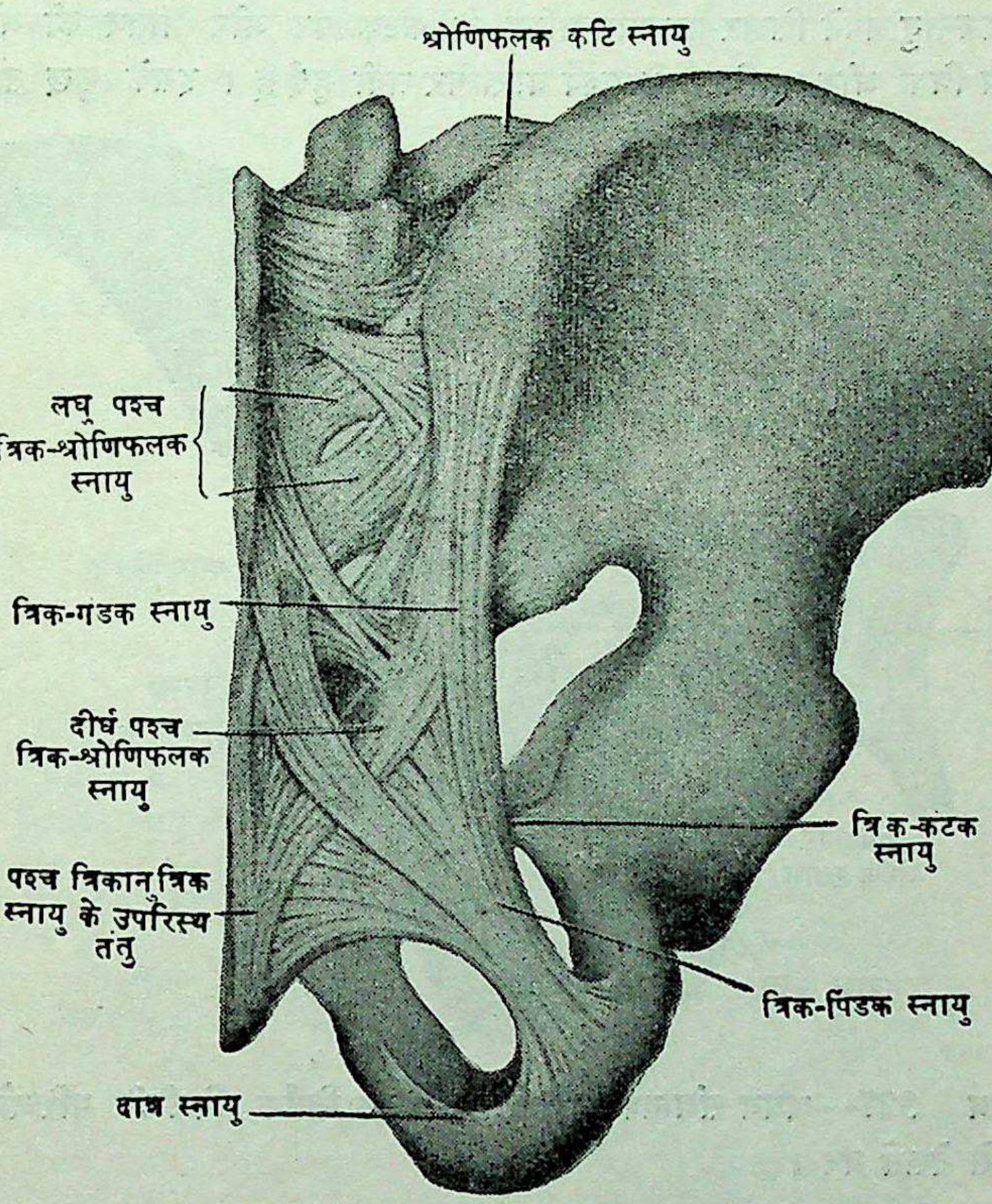
श्रोणिफलक कटि स्नायु
लघु पश्च त्रिक-श्रोणिफलक स्नायु
त्रिक-गंडक स्नायु
दीर्घ पश्च त्रिक-श्रोणिफलक स्नायु
पश्च त्रिकानुत्रिक स्नायु के उपरिस्थ तंतु
दात्र स्नायु
त्रिक-कंटक स्नायु
त्रिक-पिंडक स्नायु

चित्र 326—पांचवीं कटि कशेरुका तथा दक्षिण अर्ध श्रोणि की संधियां एवं स्नायु।

हुए हैं। यहां से तंतु नीचे और बाहर की ओर को अभिविन्दुक (converging) दिशा में जाकर एक संकुचित स्नायु के रूप में आसनास्थि के गंडक (tuberosity of ischium) के अभिमध्य किनारे पर लग जाते हैं और वहां से आसनास्थि की प्रशाखा (ramus) पर दात्र स्नायु (falciform lig.) के रूप में प्रलम्बित हो जाते हैं जिसकी स्वतन्त्र अवतल धारा पर उपस्थ तंत्रिका और आभ्यन्तर उपस्थ वाहिकाओं (internal pudendal vessels) के प्रावरणीकृत पिधानों (sheath) के तंतु लगे रहते हैं। उसके पश्च पृष्ठ से बृहद नितंबिका (glutens maximus) के नीचे के भाग के तंतु निकलते हैं तथा कुछ तंतु ऊरु द्विशिरस्का (Biceps femoris) की उदय कंडरा में भी चले जाते हैं। निम्न नितंबिका धमनी (inferior gluteal a.) की अनुत्रिक (coccygeal) शाखायें, बेधक त्वचा तंत्रिकायें (perforating cutaneous nerves) तथा अनुत्रिक जालिका (coccygeal plexus) के तंतु स्नायु को बेध कर बाहर निकलते हैं।

त्रिक-कंटक स्नायु (sacrospinous lig.)—त्रिक-गंडक स्नायु के सामने स्थित यह त्रिकोणाकार स्नायु अपने शिखर पर आसनास्थि के कंटक पर और भीतर की ओर चौड़े आधार द्वारा त्रिक और अनुत्रिक की पार्श्व धारा पर लगी हुई है। इसके कुछ तंतु त्रिक-गंडक स्नायु के तंतुओं में मिल जाते हैं। सामने की ओर यह अनुत्रिका (coccygeus) पेशी के संपर्क में है।

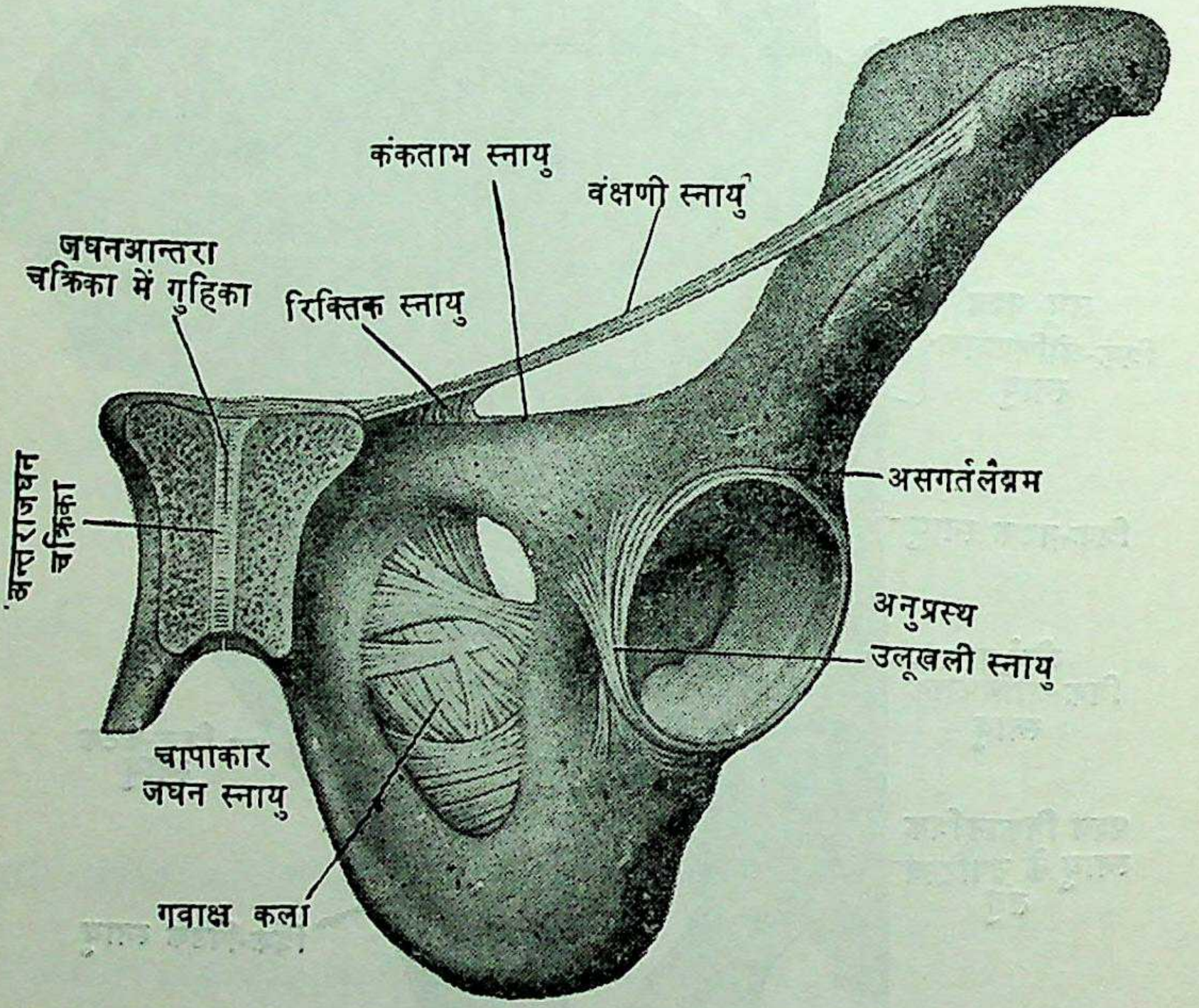
कंकताभ स्नायु
वंक्षणी स्नायु
जघनआन्तरा चक्रिका में गुहिका
रिक्तिक स्नायु
अन्तराजघन चक्रिका
असगर्तलंग्रम
अनुप्रस्थ उलूखली स्नायु
चापाकार जघन स्नायु
गवाक्ष कला

चित्र 327—जघन संधानक का पारगामी एक तिर्यक किरीटी परिच्छेद। अग्र-निम्न रूप से देखने पर।

2. जघन संधानक या तन्तूपास्थि संधि (Symphysis pubic)

शरीर की मध्य रेखा में दोनों ओर की जघनास्थियों के तान्तव उपास्थि के द्वारा

मिलने से जघन-संधानक संधि बनती है। ये अस्थियां ऊर्ध्व जघन स्नायु, चापाकार जघन स्नायु तथा तन्तूपास्थि की अन्तराजघन चक्रिका द्वारा जुड़ी हुई हैं।

ऊर्ध्व जघन स्नायु (superior pubic lig.)—एक ओर की जघन गुलिका से दूसरी ओर की जघन गुलिका (pubic tubercle) तक फैली हुई ऊर्ध्व जघन स्नायु जघनास्थियों को ऊर्ध्व पृष्ठ पर जोड़े हुए है।

चापाकार जघन स्नायु (arcuate pubic lig.)—दोनों जघनास्थियों और उनके बीच उपास्थि पट्टिका के अधः पृष्ठों को जोड़कर जघन चाप (pubic arch) की ऊर्ध्व सीमा बनती है। ऊपर की ओर अन्तराजघन चक्रिका तथा पार्श्व में जघनास्थि की निम्न प्रशाखा पर स्नायु लगी हुई हैं। इसका आधार मुक्त है। इसके और मूत्रजनन मध्यच्छद (urogenital diaphragm) की अग्र धारा के बीच में रन्ध्र है जिससे होकर शिश्न की गंभीर पश्च शिरा (deep dorsal vein) श्रोणि गुहा में जाती है।

अन्तराजघनचक्रिका (interpubic disc)—जघनास्थियों के संधि की ओर के पृष्ठ काचाभ उपास्थि के एक स्तर से ढके रहते हैं। इन स्तरों के बीच में तान्तव उपास्थि की एक चक्रिका स्थित है जिसकी मोटाई में भिन्नता पाई जाती है। कभी-कभी इसके ऊर्ध्व भाग में पीछे की ओर एक गुहा उपस्थित होती है जो दस वर्ष की आयु से पूर्व नहीं मिलती। वह कभी कभी उपास्थि की समस्त लंबाई में विस्तृत होती है। चक्रिका के अग्र पृष्ठ पर तंतुओं के कई स्तर एक दूसरे पर छाये रहते हैं जो ऊपर तिर्यक बाह्य औदरी (obliqus

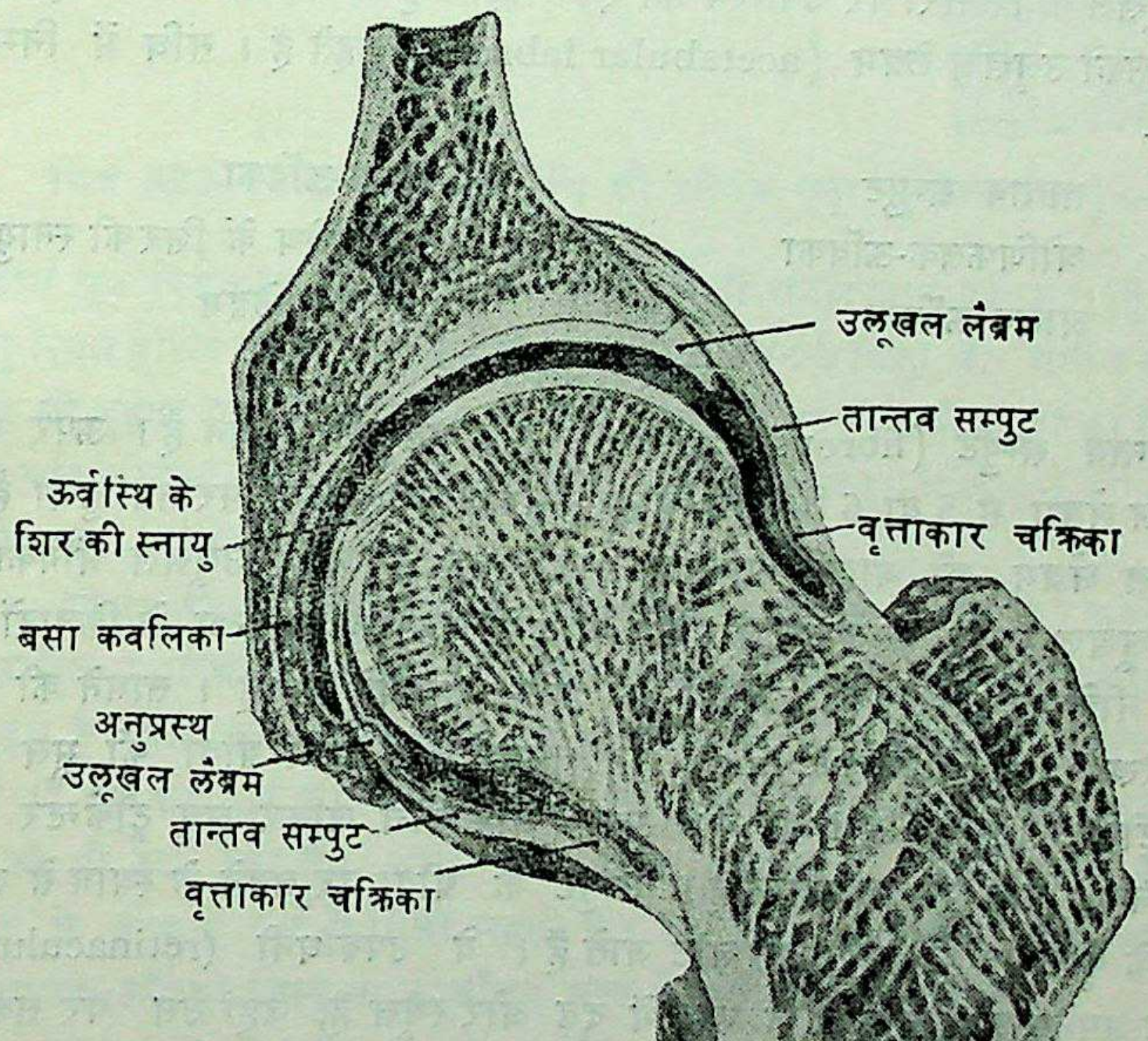

चित्र 328—नितम्ब संधि का पारगामी परिच्छेद।

abdominis externus) की कडराकला (aponeurosis) और समोदरिका (Rectus abdominis) की उदय कंडराओं में मिल जाते हैं।

अधः शाखा की संधियां
(Joints of lower extremity)
1. नितम्ब संधि (Hip joint)

यह उलूखल (Ball and socket) प्रकार की संधि ऊरु अस्थि के गोल शिर के नितंबास्थि के प्याले के समान गहरे उलूखल (acetabulum) में सम्मेलन से बनती है। संधायक पृष्ठ चिकने और एक दूसरे के अनुकूल मुड़े हुए हैं। केवल उस अत्यन्त परिमित गढ़े के अतिरिक्त जिसमें शिर की स्नायु लगती है, शिर पूर्णतया संधायक उपास्थि से ढका हुआ है। बाहर की ओर ग्रीवा के कुछ भाग पर भी उपास्थि छा जाती है। शिर के मध्य भाग पर उपास्थि की स्थूलता अधिक है। यह किनारों पर पतली हो गई है। उलूखल का संधायक अर्ध चन्द्राभ पृष्ठ (lunate surface) एक वलय बनाता है जो नीचे की ओर उलूखल भंगिका (acetabular notch) के कारण अपूर्ण है, किन्तु यह वहां सबसे अधिक चौड़ा है। यह पृष्ठ संधायक उपास्थि से ढका हुआ है जिसकी स्थूलता नीचे के चौड़े भाग पर अधिक है। किन्तु उलूखल की भूमि (floor) पर उपास्थि अनुपस्थित है। उस पर श्लेषक कला से ढकी हुई बर्सा की एक पुटी या कवलिका (pad) स्थित है। स्कंध संधि की भाँति यहां भी उलूखल के किनारों पर उपास्थि की एक चौड़ी पट्टिका लगकर उसकी गहराई को बढ़ा देती है। इसको उलूखल लेब्रम (acetabular labrum) कहते हैं। संधि में निम्नलिखित स्नायु हैं:—

तान्तव सम्पुट
श्रोणिफलक-ऊर्विका
आसन-ऊर्विका
जघन-ऊर्विका
ऊरु अस्थि के शिर की स्नायु
उलूखल लेब्रम
अनुप्रस्थ उलूखल

तान्तव सम्पुट (fibrous capsule)—यह दृढ़ और सघन है। ऊपर की ओर यह उलूखल लेब्रम से 5 या 6 मि०मी० बाहर उलूखल के किनारों पर लगा हुआ है। सामने यह उलूखल लेब्रम की बाहरी परिसीमा पर लगा है और उलूखल भंगिका के नीचे अनुप्रस्थ उलूखल स्नायु पर लगता है। शेष भाग में वह गवाक्ष रन्ध्र के किनारों पर लगा रहता है। नीचे की ओर यह ऊर्वस्थि की ग्रीवा को घेरे हुए है। सामने की ओर यह ट्रोकेन्टर रेखा (trochanteric line) पर लगता है। ऊपर ग्रीवा की मूल पर, पीछे की ओर ट्रोकेन्टर शिखा से 1 से० मी० ऊपर, और नीचे जाकर लघु ट्रोकेन्टर के पास ग्रीवा के निचले भाग पर वह संलग्न है। सम्पुट के ग्रीवा पर लगने के स्थान से उसके कुछ तंतु ग्रीवा के पृष्ठ पर ही ऊपर को लौट जाते हैं। ये उपबन्धनी (retinaculum) बनाते हैं। सम्पुट अपने अग्र और ऊपर के भाग में दृढ़ और स्थूल है, जहां उस पर सबसे अधिक दबाव पड़ता है। यह नीचे और पीछे के भाग में दुर्बल है। इसमें तंतु अनुदैर्घ्य और अनुप्रस्थ दो दिशाओं में स्थित हैं। अनुप्रस्थ तंतु वृत्ताकार स्थित हैं और वृत्ताकार बंधनी (zona orbicularis) बनाते हैं जो ऊर्वस्थि की ग्रीवा को घेरे रहती है। इसके सूत्र अस्थि पर नहीं लगते, यद्यपि वे बाहर की स्नायुओं से कुछ मिले रहते हैं। सम्पुट के अग्र और ऊर्ध्व भाग में

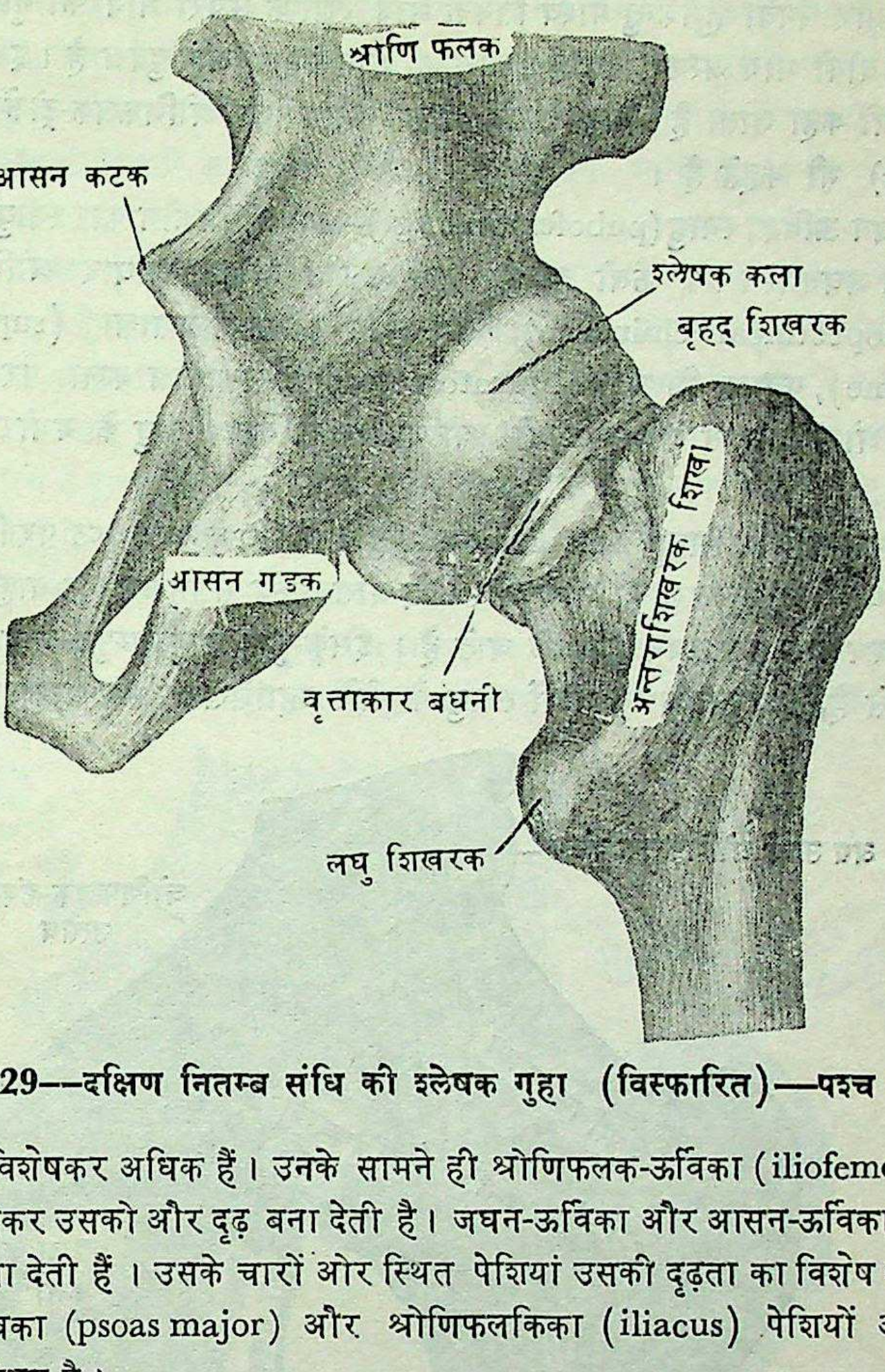

चित्र 329—दक्षिण नितम्ब संधि की श्लेषक गुहा (विस्फारित)—पश्च रूप ।

अनुदैर्घ्य सूत्र विशेषकर अधिक हैं। उनके सामने ही श्रोणिफलक-ऊर्विका (iliofemoral lig.) स्नायु स्थित होकर उसको और दृढ़ बना देती है। जघन-ऊर्विका और आसन-ऊर्विका स्नायु भी सम्पुट को दृढ़ता देती हैं। उसके चारों ओर स्थित पेशियां उसकी दृढ़ता का विशेष कारण हैं। बृहत् कटिलम्बिका (psoas major) और श्रोणिफलकिका (iliacus) पेशियों और सम्पुट के बीच बर्सा स्थित है।

श्लेषक कला (synovial membrane)—यह भी विस्तृत है। ऊर्वस्थि के शिर पर आच्छादित उपास्थि के किनारों से प्रारम्भ होकर वह ग्रीवा के सारे सम्पुटान्तर्गत भाग को ढके हुए है और वहां से सम्पुट के भीतरी पृष्ठ को स्तरित करती हुई उलूखल लेब्रम के दोनों पृष्ठों को ढ़क कर शिर की स्नायु को भी आवृत करती है, तथा उलूखल गुहा में स्थित वसा पुंज को भी ढ़क देती है। कभी कभी संधि गुहा बृहत् कटिलम्बिका की कंडरा और सम्पुट के बीच के वर्से से मिली रहती है। इन दोनों के बीच का रन्ध्र जघन-ऊर्विका और श्रोणिफलक-ऊर्विका स्नायु के ऊर्ध्वाधर भाग के बीच में स्थित है।

श्रोणिफलक-ऊर्विका स्नायु (iliofemoral lig.)—यह अत्यन्त दृढ़ त्रिकोणाकार स्नायु संधि के सामने स्थित है और संपुट से अभिन्नतया मिली हुई है। इसका शिखर ऊपर अग्र-निम्न श्रोणिफलक कंटक पर और चौड़ा आधार ट्रोकेन्टर रेखा (trochanteric line) पर लगा हुआ है। इसका अभिमध्य भाग सीधा नीचे को आकर उपर्युक्त रेखा के

निम्न भाग पर लगता है किन्तु पार्श्व तिर्यक भाग रेखा के ऊपरी भाग की गुलिका पर लगा हुआ है। ये दोनों भाग अत्यन्त दृढ़ हैं। बीच का भाग पतला और दुर्बल है। इसको y-आकार की स्नायु भी कहा जाता है और उसके पार्श्व भाग को श्रोणिफलक-ट्रोकेंटर (iliotrochanteric) भी कहते हैं।

जघन-ऊर्विका स्नायु (pubofemoral lig.)—यह भी त्रिकोणाकार स्नायु है जो ऊर्वस्थि की ग्रीवा से जघनास्थि तक फैली हुई है जहां उसका चौड़ा आधार श्रोणिफलक-कंकत-उत्सेध (iliopectineal eminence), जघनास्थि की ऊर्ध्व प्रशाखा (sup. ramus of pubic bone), गवाक्ष शिखा (obturator crest) और गवाक्ष कला पर लगता है। नीचे की ओर स्नायु संधि सम्पुट और श्रोणिफलक ऊर्विका स्नायु के गभीर भाग में मिल जाती है।

आसन-ऊर्विका स्नायु (ischiofemoral lig.)—संधि के पश्च पृष्ठ पर स्थित है। इसके तंतु अभिमध्य ओर उलूखल के नीचे और पीछे आसनास्थि से निकल कर बाहर ऊर्वस्थि की ग्रीवा के पश्च पृष्ठ पर ऊपर को चले जाते हैं। इसके कुछ तन्तु सम्पुट की वृत्ताकार बंधनी में लग जाते हैं, शेष श्रोणिफल कौर्वी स्नायु के नीचे महाशिखरक पर जाकर लगते हैं।

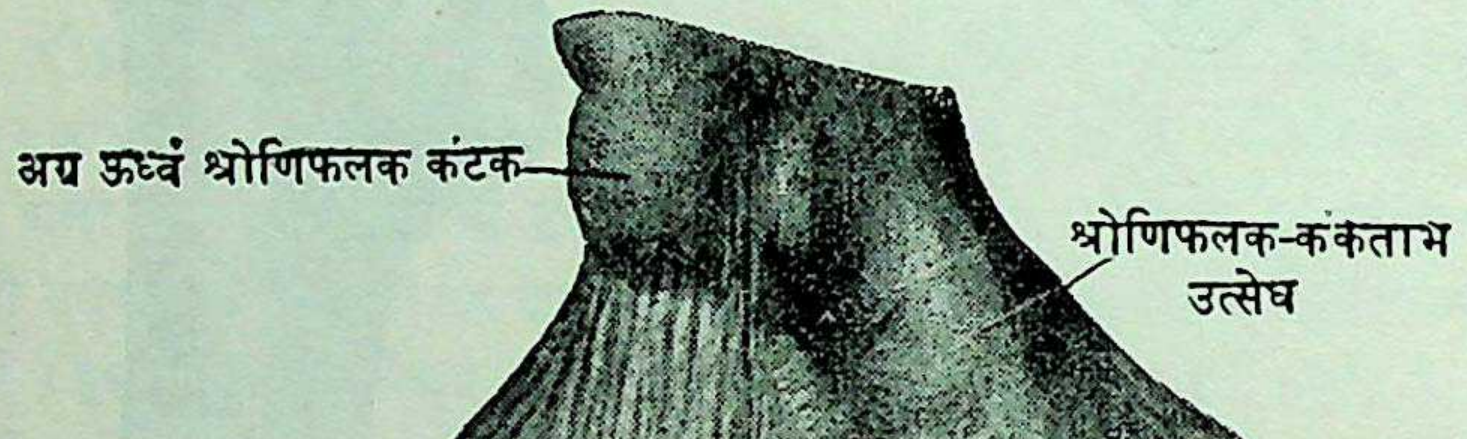
अग्र ऊर्ध्व श्रोणिफलक कंटक
श्रोणिफलक-कंकताभ उत्सेध
श्रोणिफलकौर्वी स्नायु
जघनोर्वी स्नायु
गवाक्ष कला
आसनास्थि का गंडक
अन्तराशिखरक रेखा
लघु शिखरक
ऊर्वस्थि

चित्र 330—दक्षिण नितम्ब संधि—अग्र रूप

ऊर्वस्थि के शिर की स्नायु (ligament of head of femur)—यह त्रिकोणाकार चपटी स्नायु शिर के ऊर्ध्व अग्र भाग पर स्थित गर्तिका में अपने शिखर द्वारा लगी हुई है। यहां से पीछे और नीचे को जाकर स्नायु दो बैन्डों में विभक्त हो गई है जो उलूखल

भंगिका (acetabular notch) के दोनों किनारों पर लगती हैं जहां वे अनुप्रस्थ स्नायु (transverse lig.) के साथ मिल जाती हैं। यह स्नायु श्लेषक पिधानों से आवृत रहती है। कभी-कभी स्नायु के स्थान में केवल पिधान मिलते हैं और कुछ शरीरों में वे भी नहीं होते। ऊरु के अर्धाकुंचन के पश्चात अभिवर्तन करने से स्नायु तन जाती है, किन्तु अपावर्तन में ढीली हो जाती है।

उलूखल लेब्रम (acetabular labrum)--यह तान्तव-उपास्थि का एक चौड़ा वलय या किनारा (rim) है जो उलूखल के किनारों पर लगकर उलूखल गुहा की गहराई बढ़ा देता है। उलूखल भंगिका के किनारों के बीच यह अनुप्रस्थ स्नायु के रूप में वलय को पूर्ण करता है। यह परिच्छेद पर त्रिकोणाकार है। उसका ऊपरी पतला किनारा शिखर है और चौड़ा आधार नीचे उलूखल के किनारों पर लगा हुआ है। उसके ऊपरी किनारे कुछ भीतर की ओर को झुके होने के कारण उलूखल गुहा का द्वार आभ्यन्तर की अपेक्षा छोटा हो गया है जिसमें ऊर्वस्थि का शिर गुहा से निकलने नहीं पाता और लेब्रम के सम्पर्क में रहता है।

उलूखल की अनुप्रस्थ स्नायु (transverse lig. of acetabulum)--यह स्नायु वास्तव में उलूखल लेब्रम का भाग है, किन्तु इसमें उपास्थि कोशिकायें नहीं होतीं। केवल

५५.६
५८.२
पुस्तकालय हरिद्वार
94533

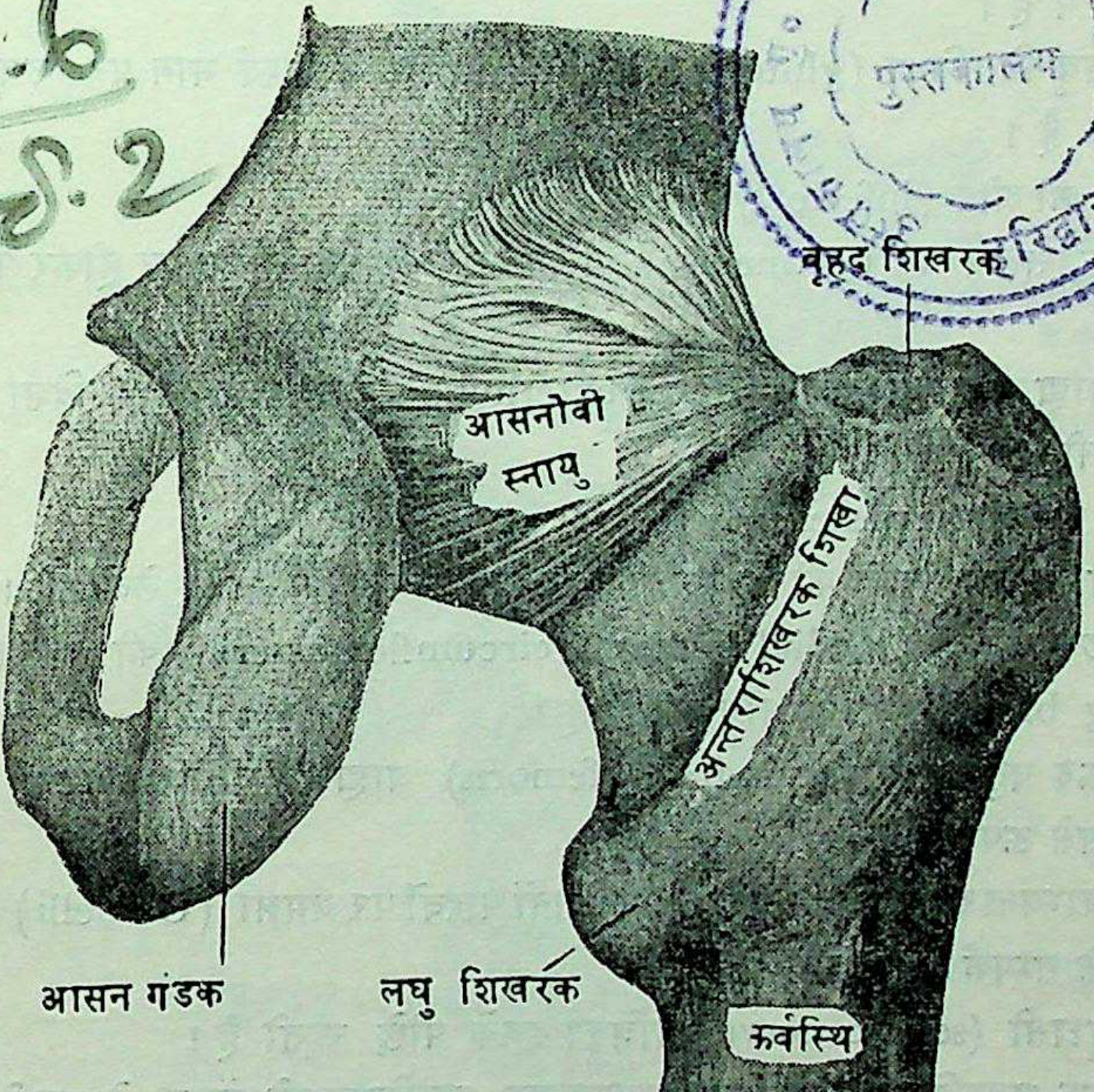

चित्र 331--दक्षिण नितम्ब संधि--पश्च रूप

तान्तव तंतु होते हैं जो उलूखल भंगिका के दोनों किनारों पर लग कर उसको एक रन्ध्र में परिणत कर देते हैं जिसमें होकर वाहिकायें और तंत्रिकायें गुहा में जाती हैं।

नितंब संधि के संबंध (relations of the hip joint)--नितंब संधि पेशियों से घिरी हुई है।

सामने की ओर (anteriorly)—

1. कंकताभिका (pectineus) सम्पुट के अभिमध्य भाग के सामने स्थित है जिसके आगे और्वी शिरा है।

2. बृहत् कटिलम्बिका (psoas major) कंकताभिका के पार्श्व में है और

3. श्रोणिफलकिका (iliacus) की कंडरा बृहत् कटिलम्बिका के पार्श्व में स्थित संधि सम्पुट के सामने से नीचे को जाती है। कंडरा और सम्पुट के बीच में बर्सा है।

4. और्वी धमनी (femoral artery) यहां पर कटिलंबिका की कंडरा के सामने रहती है और और्वी तंत्रिका कंडरा और श्रोणिफलकिका के बीच में गहरी स्थित है।

5. सम और्विका (rectus femoris) का परावर्तित शिर (reflected head) संधि पर से श्रोणिफलकिका से पार्श्व में कुछ दूरी पर जाता है।

6. उसकी पार्श्व धारा के पीछे श्रोणिफलक-अन्तर्जंघिका बंध (iliotibial) संधि सम्पुट से जुड़ा हुआ है।

ऊपर की ओर (superiorly)—

1. सम और्विका (rectus femoris) का परावर्तित शिर सम्पुट के अभिमध्य भाग के संपर्क में है।

2. लघु नितंबिका (gluteus minimus) सम्पुट के पार्श्व भाग पर उससे संलग्न (adherent) है।

नीचे की ओर (inferiorly)—

1. कंकताभिका (pectineus) के पार्श्व भाग के तंतु सम्पुट पर होकर पीछे को जा रहे हैं।

2. बाह्य गवाक्षिका (obturator externus) सम्पुट पर से तिर्यक दिशा में संधि के पश्च ओर चली जाती है।

पीछे की ओर (posteriorly)—

1. बाह्य गवाक्षिका की कंडरा संपुट के निचले भाग को ढक लेती है। अभिमध्य और्वी परिवेष्ठक धमनी (medial femoral circumflex artery) की आरोही शाखा (ascending branch) उसके साथ रहती है।

2. ऊरु चतुरस्रिका (quadratus femoris) बाह्य गवाक्षिका कंडरा के बाहर रहती है। इससे ऊपर

3. आभ्यन्तर गवाक्षिका की कंडरा, दोनों पार्श्वों पर यमला (Gamelli) पेशियों के साथ सम्पुट के सम्पर्क में है और

4. गृध्रसी (sciatic nerve) तंत्रिका इनके पीछे रहती है।

5. ऊरु चतुरस्रिका की तंत्रिका, आभ्यन्तर गवाक्षिका की कंडरा से गहरी, सम्पुट के अत्यन्त अभिमध्य भाग पर होती हुई जाती है।

6. सम्पुट के इस भाग में सबसे ऊपर के भाग पर से लुम्बिका (piriformis) पेशी निकलती है।

धमनियां (Arteries)—गवाक्षिका (obturator), अभिमध्य परिवेष्ठक और्वी (medial circumflex femoral) और ऊर्ध्व और निम्न नितंबिका धमनियों (Superior and inferior gluteal arteries) की शाखायें संधि में जाती हैं।

तंत्रिकायें (Nerves)—औवीं (femoral) सीधे अथवा उसकी पेशी शाखाओं के ज़रिये, सहायक गवाक्षिका (accessory obturator), ऊर्ध्व नितंबिका (sup. gluteal) तथा ऊरु चतुरस्रिका को जाने वाली शाखाएं संधि का तंत्रिका संभरण करती हैं।

गतियां (Movements)—इस संधि में आकुंचन, प्रसारण, अभिवर्तन, अपावर्तन पर्यावर्तन तथा घूर्णन गतियां होती हैं। इन सब गतियों में संधि के भीतर ऊर्वस्थि के शिर की घूर्णन गति होती रहती है। ऊरु के आकुंचन और प्रसारण में शिर अनुप्रस्थ अक्ष पर घूमता है, अभिवर्तन और अपावर्तन में उसका अग्र-पश्च अक्ष पर घूर्णन होता है।

स्कंध की अपेक्षा नितंब संधि बहुत स्थिर है। इसमें शिर भली भांति उलूखल में दृढ़ता के साथ स्थित रहता है। उलूखल लेब्रम शिर को थाम कर रखता है। श्रोणिफलक-ऊर्विका शरीर की सबसे दृढ़ स्नायु है। ऊरु को शरीर की लंब रेखा से पीछे की ओर प्रसारित करते ही वह तन जाती है। इस कारण इस संधि का भ्रंश स्कंध की अपेक्षा बहुत कम होता है।

पेशियां (Muscles)—**आकुंचन** (Flexion) करने वाली विशेष पेशियां बृहत् कटि-लम्बिका (psoas major) और श्रोणिफलकिका (iliacus) हैं जिनकी कंकताभिका (pectineus), सम औविका (rectus femoris) और दीर्घतमा (sartorius) सहायता करती हैं। जानु के आकुंचित होने पर ऊरु के अग्रपृष्ठ और उदर भित्ति के संपर्क से नितंब संधि

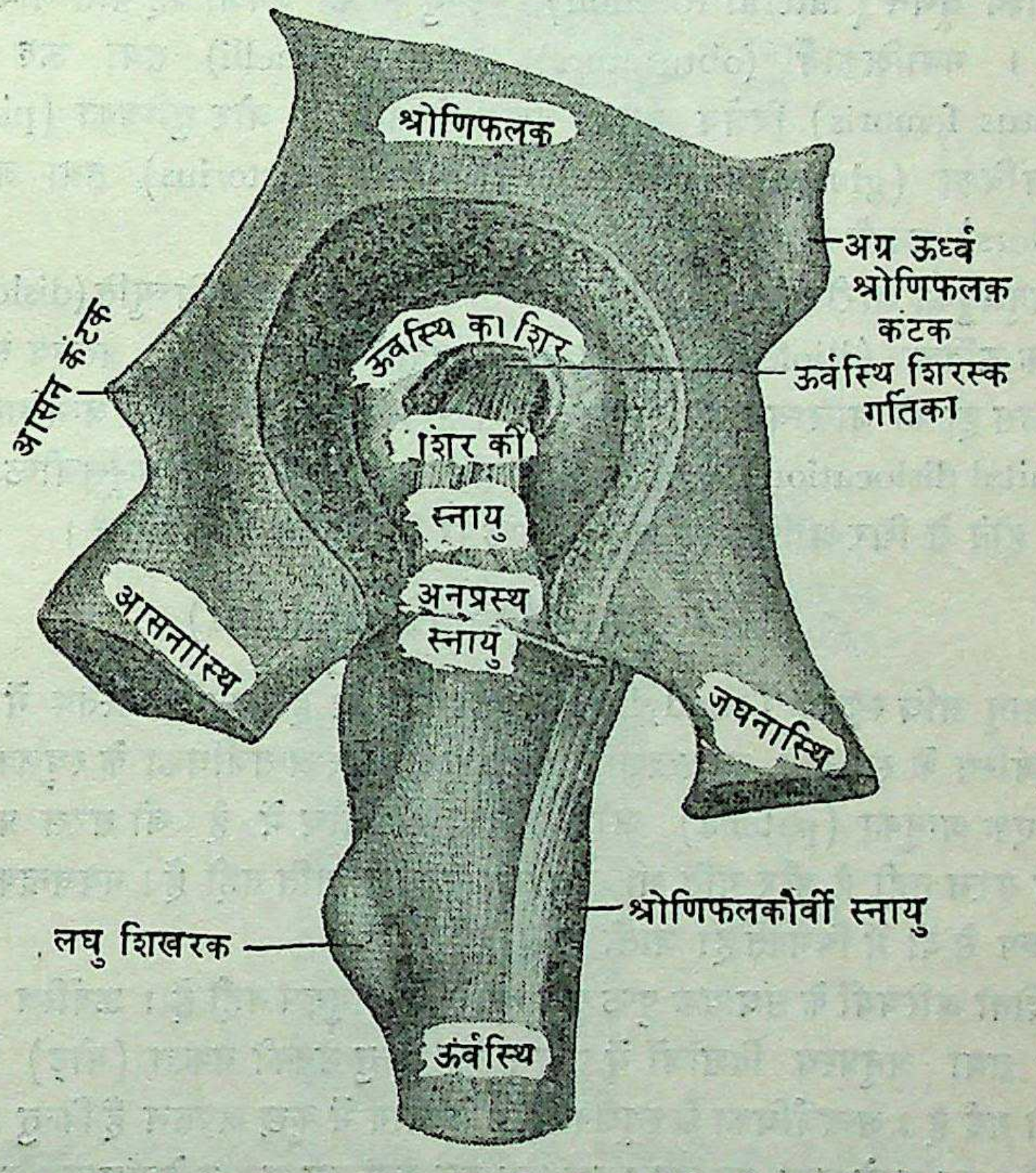
श्रोणिफलक
अग्र ऊर्ध्व श्रोणिफलक कंटक
आसन कंटक
ऊर्वस्थि का शिर
ऊर्वस्थि शिरस्क गर्तिका
शिर की स्नायु
अनुप्रस्थ स्नायु
आसनास्थि
जघनास्थि
श्रोणिफलकौर्वी स्नायु
लघु शिखरक
ऊर्वस्थि

चित्र 332—वाम नितम्ब संधि जिसमें से श्रोणि के अन्दर से उलूखल के तल को अलग कर दिया गया है।

का आकुंचन रुक जाता है। जानु का प्रसारण कर देने पर जंघा पिंडिका पेशियां नितंब के आकुंचन में बाधक होती हैं।

प्रसारण (Extension)--बृहत् नितंबिका पेशी (gluteus maximus) मुख्य प्रसारक है जिसकी कटिलम्बिका और श्रोणिफलकिका मुख्य विरोधी हैं।

अपावर्तन (Abduction)--मध्य नितम्बिका और लघु नितंबिका (gluteus medius and minimus) पेशियां मुख्य अपावर्तक हैं। ऊरु प्रावरणी तानिका (tensor fascia lata) और दीर्घतमा (sartorius) सहायक हैं।

अभिवर्तन (Adduction)--बृहत्, दीर्घ और लघु अभिवर्तनी पेशियां (adductor magnus, longus, brevis) मुख्य अभिवर्तक हैं। कंकताभिका (pectineus) और तनुपेशी (gracilis) सहायता करती हैं।

अभिमध्य घूर्णन (medial rotation)—ऊरु प्रावरणी तानिका तथा मध्य और लघु नितंबिकाओं के अग्र तंतु अभिमध्य घूर्णक हैं। पार्श्व घूर्णक पेशियां तथा आसन-ऊर्विका स्नायु इस गति को सीमित करने वाली हैं।

पार्श्व घूर्णन (lateral rotation)--उपर्युक्त की अपेक्षा यह गति अधिक बलवान होती है। गवाक्षिकायें (obturators), यमला (gamelli) तथा ऊरु चतुरस्रिका (quadratus femoris) विशेष पार्श्व घूर्णक पेशियां हैं और तुम्बिका (piriformis), बृहत् नितंबिका (gluteus maximus), दीर्घतमा (sartorius) तथा अभिवर्तिकायें (adductors) उनकी सहायक हैं।

अनुप्रयुक्त शारीर (Applied anatomy)—नितंब की संधिच्युति (dislocation) में श्रोणिफलक-ऊर्विका (iliofemoral) स्नायु का विदार असाधारण है। अतएव संधिच्युति के संधान में उस ही को आलम्बन बनाया जाता है। अन्य संधियों की अपेक्षा जन्मजात संधिच्युति (congenital dislocation) नितंब संधि में अधिक पाई जाती है। उलूखलोष्ठ में ऊपर की ओर त्रुटि होने से शिर श्रोणिफलक के पश्च पृष्ठ पर विस्थापित हो जाती है।

2. जानु-संधि (Knee joint)

जानु संधि स्थूलक (condylar) प्रकार की संधि है जिसमें वास्तव में तीन संधियां हैं। दो ऊर्वस्थि के स्थूलकों, नवचन्द्रकों, (menisci) और अन्तर्जंघिका के स्थूलकों के बीच में है और एक जानुका (patella) और ऊर्विका के बीच में है जो सरल प्रकार की है, किन्तु पूर्ण सरल नहीं है और गति भी साधारण संसर्पणा गति नहीं हैं। नवचन्द्रकों द्वारा संधि आंशिक रूप से दो में विभक्त हो जाती है।

दोनों अस्थियों के संधायक पृष्ठ एक दूसरे के अनुरूप नहीं हैं। ऊर्वस्थि के स्थूलक अग्र-पश्च तथा अनुप्रस्थ दिशाओं में उत्तल हैं, किन्तु उनकी वक्रता (मोड़) पश्च भाग में अधिक हो गई है। अन्तर्जंघिका के स्थूलक बीच के भाग में कुछ अवतल हैं किन्तु बाहरी भाग में चपटे हैं। उस चपटे भाग पर नवचन्द्रक लग कर वहां इस प्रकार के संधायक पृष्ठ बना देते हैं जो अग्र-पश्च तथा अनुप्रस्थ दोनों दिशाओं में अवतल हैं। इस प्रकार दोनों अस्थियों के संधायक पृष्ठों में बहुत कुछ अनुकूलता आ जाती है। ऊर्वस्थि के पार्श्व स्थूलक के सामने की ओर एक खातिका है जो जानु के पूर्ण प्रसारण पर पार्श्व नवचन्द्रक की परिसरीय धारा से मिल जाती है। अभिमध्य स्थूलक पर भी एक ऐसी ही खातिका है किन्तु वह परिसर

(periphery) तक नहीं पहुंचती : वहां एक पतला लम्बा क्षेत्र चिह्नित है जो जानु के आकुंचन पर जानुका के अभिमध्य संधायक पृष्ठ से संपर्क करता है।

जानुका का संधायक पृष्ठ सामान्यतया ऊर्वस्थि के जानुका पृष्ठ के अनुकूल है। जानुका का यह पृष्ठ एक खड़े कटक (ridge) द्वारा दाहिने और बायें दो भागों में विभक्त हो जाता है। प्रत्येक ओर का भाग फिर दो क्षैतिज कटकों द्वारा तीन पृष्ठकों में विभक्त है, अर्थात् दोनों ओर कुल छै फलक (facets) बन जाते हैं। अभिमध्य और अभिमध्य धारा के पास एक सीधा (ऊर्ध्वाधर) कटक एक छोटे लम्बे भाग को शेष से पृथक कर देता है जो संधि के पूर्ण आकुंचन पर ऊर्वस्थि के अभिमध्य स्थूलक के अग्र प्रान्त के बाहरी भाग से संपर्क करता है। जानु के प्रसारण पर जानुका का मध्य फलक ऊर्वस्थि के स्थूलक के निचले भाग से संपर्क करता है। केवल पूर्ण प्रसारण पर जानुका के सबसे नीचे के पृष्ठक ऊर्वस्थि से सम्मेलन करते हैं।

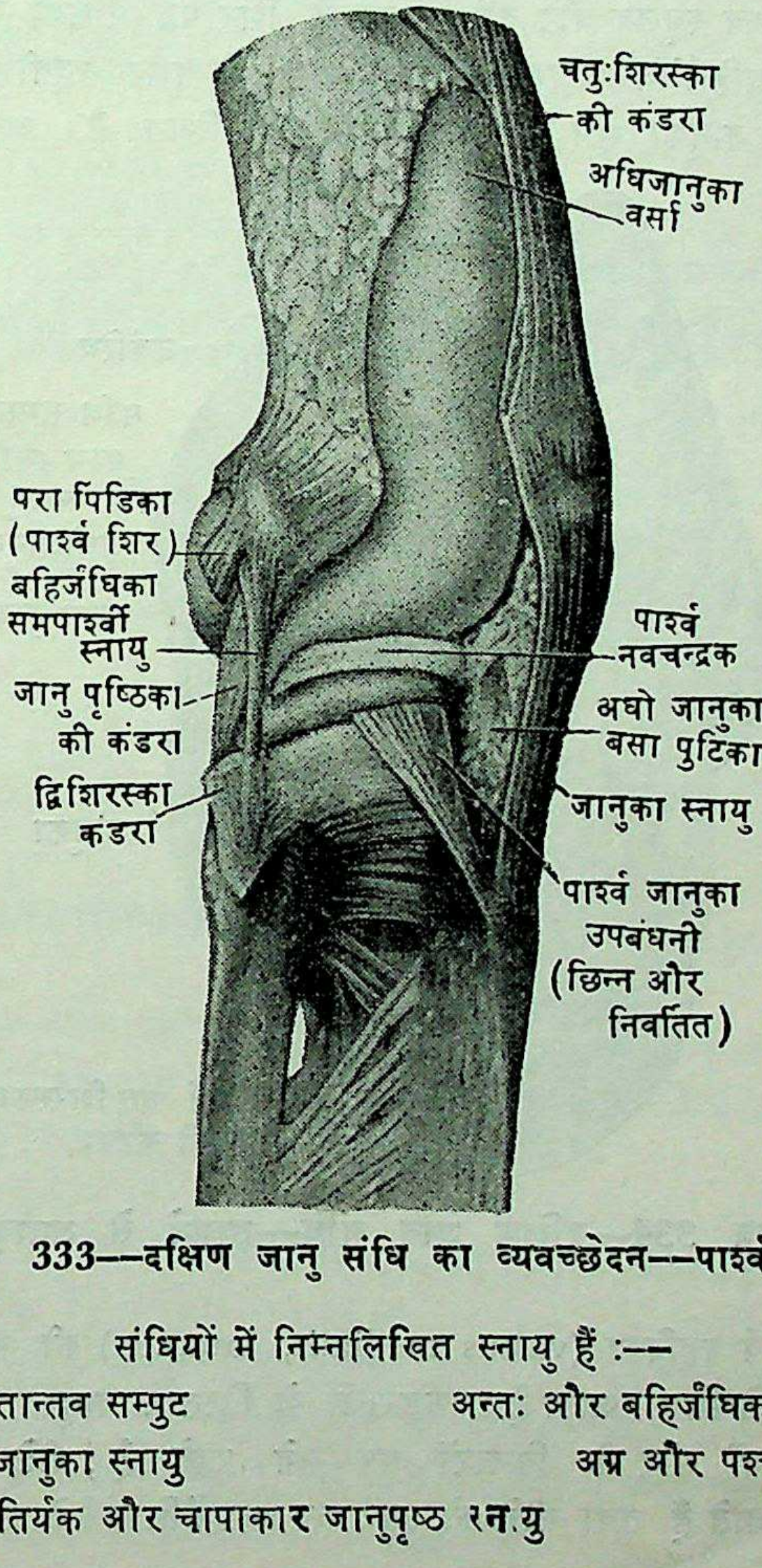
चतु:शिरस्का की कंडरा
अधिजानुका वर्सा
परा पिंडिका (पार्श्व शिर)
बहिर्जंघिका समपार्श्वी स्नायु
जानु पृष्ठिका की कंडरा
द्विशिरस्का कंडरा
पार्श्व नवचन्द्रक
अधो जानुका बसा पुटिका
जानुका स्नायु
पार्श्व जानुका उपबंधनी (छिन्न और निर्वातित)

चित्र 333—दक्षिण जानु संधि का व्यवच्छेदन—पार्श्व रूप।

संधियों में निम्नलिखित स्नायु हैं :—

- तान्तव सम्पुट
- जानुका स्नायु
- तिर्यक और चापाकार जानुपृष्ठ स्नायु
- अन्त: और बहिर्जंघिका समपार्श्वी-स्नायु
- अग्र और पश्च स्वस्तिक स्नायु
- अनुप्रस्थ स्नायु

तान्तव सम्पुट (fibrous capsule)–इसकी बड़ी जटिल संरचना है। सम्पुट कुछ भाग में अपूर्ण है और अन्य भागों में दृढ़ कंडरा विस्तारों (expansions) ने उसका स्थान ले लिया है। **सम्पुट के पश्च भाग में** तंतु ऊपर ऊर्वस्थि के स्थूलकों और अन्तरास्थूलक खात (intercondylar fossa) की पश्च धाराओं पर लगे हुए हैं। वहां से वे सीधे नीचे जाकर अन्तर्जंघिका के स्थूलकों तथा अन्तरास्थूलक क्षेत्र की पश्च धारा पर लग जाते हैं। ऊपर तंतु दोनों ओर की उपरिस्थ-पिंडिका (grastroenemius) पेशियों के उदय होने वाले शिरों से और उनके बीच तिर्यक जानु-पृष्ठ स्नायु (oblique popliteal lig.) उसके मध्य भाग को दृढ़ बनाये हुये हैं। **अभिमध्य** ओर सम्पुट के तंतु ऊर्वस्थि और अन्तर्जंघिका के अभिमध्य स्थूलकों पर संधायक पृष्ठों से तनिक बाहर लगे हुये हैं। यहां सम्पुट अन्तर्जंघिका समपार्श्व स्नायु (tibial collateral lig.) के साथ पीछे की ओर मिल जाता है। **पार्श्व** और सम्पुट के तंतु ऊर्वस्थि पर जानु-पृष्ठिका (popliteus) के उदय स्थान के ऊपर लगे हुए हैं और वहां से नीचे की ओर जाकर अन्तर्जंघिका के पार्श्व स्थूलक और बहिर्जंघिका के शिर पर पेशियों को आच्छादित करते हुए लग जाते हैं। बहिर्जंघिका समपार्श्व स्नायु सम्पुट से पृथक रहती है **सामने** की ओर सम्पुट जानुका या जानुका क्षेत्र से ऊपर सर्वथा अनुपस्थित है। अन्यत्र यह अभिमध्य बृहदिका और पार्श्व बृहदिका (vastus medialis, lateralis) की कंडराओं के विस्तार (expansions) से मिल जाता है। कंडराओं के विस्तार जानुका स्नायु तथा जानुका (अस्थि) के दोनों ओर के किनारों पर लगे रहते है; पीछे की ओर वे समपार्श्व स्नायुओं से मिल जाते हैं तथा नीचे को उतर कर अन्तर्जंघिका के स्थूलकों पर लगते हैं।

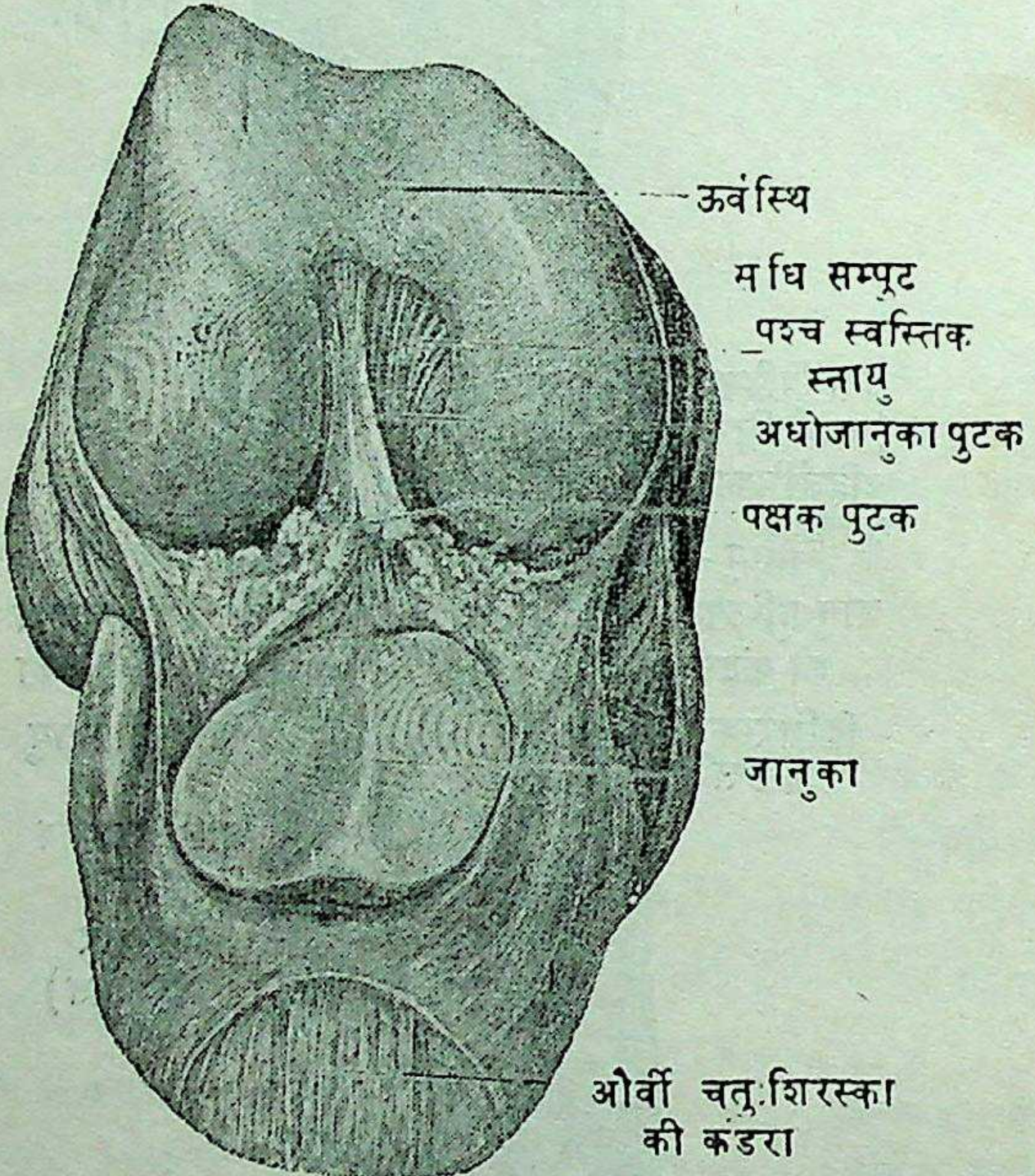

चित्र 334—दक्षिण जानु संधि—सामने से अनावृत।

ष्ठास्थि दोनों अस्थियों के लम्बे अक्ष संधायक पृष्ठों के अनुप्रस्थ अक्षों के समकोण (right angle) नहीं हैं। किन्तु इन दोनों अस्थियों के अनुदैर्घ्य अक्षों और उनके संधायक पृष्ठों के अनुप्रस्थ अक्षों के बीच के कोण समान होने से आकुंचन पर 'वाहक कोण' मिट जाता है और दोनों अस्थियां एक ही रेखा में आ जाती हैं।

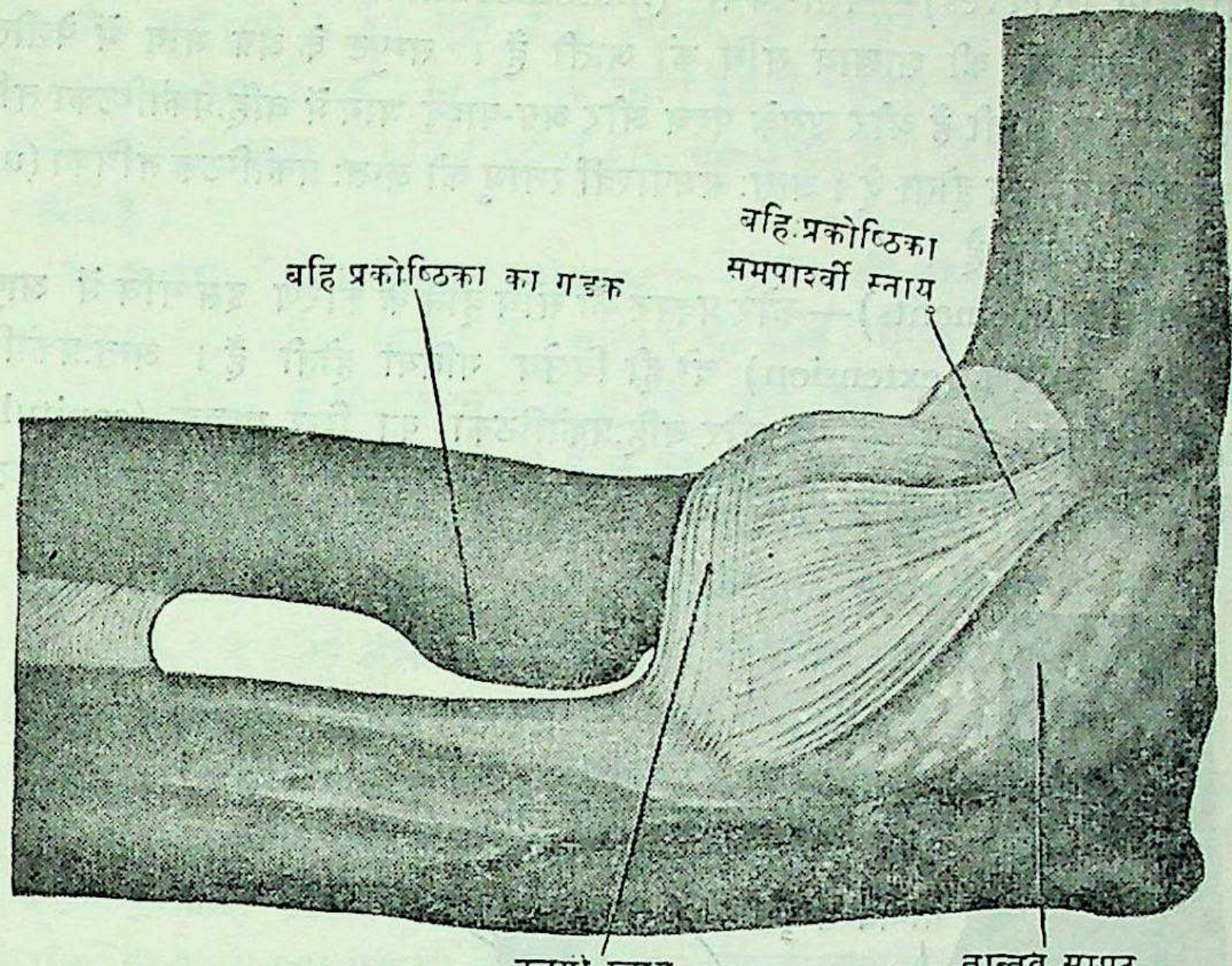

चित्र 318--वाम कूर्पर संधि--पार्श्व पक्ष से देखने पर

इस संधि में अतिरिक्त गतियां (accessory movements) अत्यल्प होती हैं। अन्तः प्रकोष्ठास्थि का थोड़ा अभिवर्तन और अपावर्तन और बहिः प्रकोष्ठास्थि के शिर के मुण्डक (capitulum) पर आगे और पीछे का सरकना संभव है।

3–अन्तरा-प्रकोष्ठक संधियां (Radioulnar joints)

बहिः और अन्तः प्रकोष्ठास्थियों के ऊर्ध्व और अधोप्रान्तों के बीच श्लेषक संधियां हैं, किन्तु दोनों के मध्य भाग अथवा कांड एक दूसरे से अन्तरास्थि कला (interosseous membrane) से तथा एक स्नायु से जुड़े हुए हैं।

(अ) ऊर्ध्व अन्तरा-प्रकोष्ठ सन्धि (Superior radioulnar joint)

यह विवर्तिका (pivot) प्रकार की संधि बहिःप्रकोष्ठास्थि के शिर की परिधि (circumference) तथा अन्तः प्रकोष्ठास्थि की बहिःप्रकोष्ठिक भंगिका (radial notch) और वलयी स्नायु (annular lig.) द्वारा बने हुए घेरे से बनती है। इस घेरे में रेडियस का शिर भंगिका के अवतल पृष्ठक पर घूमा करता है।

धमनियां (Arteries)--संधि के चारों ओर धमनी सम्मिलन (arterial anastomosis) के जाल से संधि सम्पुट को शाखायें जाती हैं।

तंत्रिकायें (Nerves)--पेशी-त्वचा (musculocutaneous) और बहिःप्रकोष्ठिक (Radial) तन्त्रिकाओं की शाखायें संधि को जाती हैं। सम्पुट के अग्र भाग में पेशीत्वचा तन्त्रिका की शाखायें आती हैं और उसके पश्च और अग्र-पार्श्व भाग में बहिःप्रकोष्ठिका तंत्रिका की शाखाओं द्वारा संभरण होता है। अन्तः समपार्श्वी स्नायु को अन्तः प्रकोष्ठिक तंत्रिका (ulnar nerve) शाखा भेजती है।

गतियां (Movements)--कोर प्रकार की संधि होने के कारण इस संधि में **आकुंचन** (flexion) और **प्रसारण** (extension) दो ही विशेष गतियां होती हैं। अन्तःप्रकोष्ठिका प्रगंडास्थि के अधोप्रान्त के चक्रक पर और बहिःप्रकोष्ठिका का शिर मुण्डक (capitulum) के संधायक पृष्ठक पर आगे पीछे घूमते हैं। मुण्डक के अधोपृष्ठ पर स्थित संधायक पृष्ठक के बहिःप्रकोष्ठिका के शिर के ऊर्ध्व पृष्ठ की अपेक्षा छोटा होने से बाहु को फैला देने पर शिर की पीछे की धारा संधि में बाहर और पीछे की ओर प्रतीत होती है।

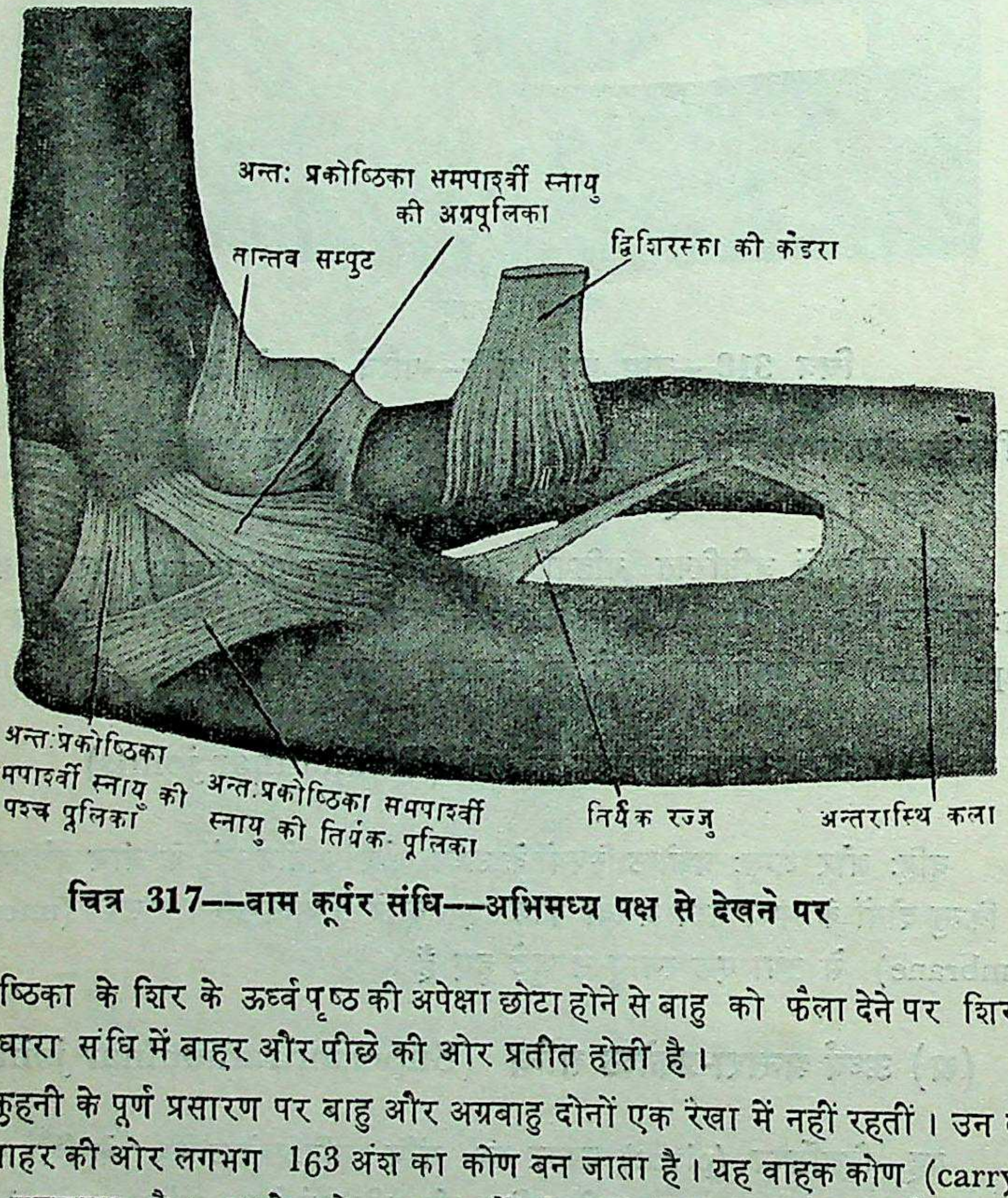
अन्तः प्रकोष्ठिका समपार्श्वी स्नायु की अग्रपूलिका
तान्तव सम्पुट
द्विशिरस्का की कंडरा
अन्तःप्रकोष्ठिका समपार्श्वी स्नायु की पश्च पूलिका
अन्तःप्रकोष्ठिका समपार्श्वी स्नायु की तिर्यक पूलिका
तिर्यक रज्जु
अन्तरास्थि कला

चित्र 317--वाम कूर्पर संधि--अभिमध्य पक्ष से देखने पर

कुहनी के पूर्ण प्रसारण पर बाहु और अग्रबाहु दोनों एक रेखा में नहीं रहतीं। उन दोनों के बीच बाहर की ओर लगभग 163 अंश का कोण बन जाता है। यह वाहक कोण (carrying angle) कहलाता है। इसके दो कारण हैं। प्रथम चक्रक (trochlea) का अभिमध्य किनारा पार्श्विक किनारे से छः मिलीमीटर नीचे को बढ़ा हुआ है। दूसरे, चंचुभ प्रवर्ध के संधायक पृष्ठक का ऊर्ध्व भाग स्वयं टेढ़ा (तिर्यक) है। इस कारण प्रगंडास्थि और अन्तः प्रको-

विस्तारों के ये भाग अभिमध्य और पार्श्व जानुका उपबन्धनी (medial and lateral patellar retinaculum) कहलाते हैं । ऊपर की ओर सम्पुट की त्रुटि के कारण अधिजानुका बर्सा (suprapatellar bursa) संधि गुहा के आभ्यन्तर से संबंधित हो जाता है । पश्च की ओर जानुपृष्ठिका का कुछ भाग सम्पुट के भीतर रहता है । कलाकल्पिका (semimembranosus) इस भाग को दृढ़ बनाये हुए है । भीतर की ओर सम्पुट नवचन्द्रका के किनारों पर लगा रहता है । जिन तंतुओं द्वारा वह लगता है वे किरीटी स्नायु (coronary lig.) बनाते हैं ।

श्लेषक कला (synovial membrane)--शरीर की अन्य संधियों की अपेक्षा इस संधि की श्लेषक कला अधिक विस्तृत है । जानुका की ऊर्ध्व धारा से प्रारम्भ होकर यह ऊपर की ओर ऊर्वस्थि के निचले भाग के सामने और ऊरु चतु:शिरस्का (quadriceps femoris), तीनों बृहदिका और समा के पीछे एक बड़ी बर्सा की थैली या स्नेह पुटी बनाये हुए है जिसको अधिजानुका बर्सा (suprapatellar bursa) कहते हैं । इस पर एक छोटी पेशी जानु संधिका (articularis genu) लगी हुई है जो गति के समय उसको अपने स्थान पर रखती है । जानुका के दोनों ओर कला बृहदिकाओं और विशेषकर अभिमध्य बृहदिका (vasti and vastus medialis) के कला वितानों के नीचे फैली हुई है । जानुका के नीचे इसके और जानुका स्नायु (ligamentum patellae) के बीच में अवजानुफलक कवलिका (infrapatellar pad) है । अवजानुफलक उपधान से यह कला संधि के भीतर चली गई है और दो झालर के समान पुटक (folds) बना देती है जो पक्षक पुटक (alar folds) कही जाती हैं । पीछे की ओर ये दोनों पुटक मिलकर एक हो जाते हैं और अवजानुफलक पुटक (infrapatellar fold) संधि के भीतर ऊर्वस्थि के अन्तरा-स्थूलक खात (intercondyloid fossa) में चले जाते हैं ।

संधि में पार्श्व से कला नीचे उतर कर समस्त तान्तव सम्पुट का अस्तर बनाती हुई नवचन्द्रकों की धाराओं पर पहुंच कर उन पर लग जाती है; यह उनके पृष्ठों को नहीं ढकती जो अनाच्छादित रहते हैं । पार्श्व नवचन्द्रक के पीछे पहुंच कर कला अवजानुपृष्ठ दरी (subpopliteal recess) बना देती है और संधि के भीतर स्थित स्वस्तिक स्नायुओं (cruciate lig.) के अग्र और पार्श्व भागों को यह ढकती है, किन्तु पश्च स्वस्तिक स्नायु के पार्श्व भाग से यह तान्तव सम्पुट पर परावर्तित हो जाती है। इस कारण पश्च ओर सम्पुट के अन्तरा-स्थूलक भाग में श्लेषक कला नहीं होती ।

बहिर्जंघिका समपार्श्व स्नायु (fibular collateral lig.)--यह दृढ़, गोल स्नायु जानुपृष्ठिका (popliteus) की कंडरा की खातिका से ऊपर पार्श्व अधिस्थूलक पर लगी हुई है और नीचे बहिर्जंघिका के शिर पर लगती है। इसका अधिकतर भाग ऊरु द्विशिरस्का की कंडरा से ढका और उसमें लगा रहता है । पार्श्व नवचन्द्रक से यह नहीं जुड़ती ।

जानुका स्नायु (ligamentum patellae)--यह चौड़ी, चपटी, लगभग 8 से.मी. लम्बी स्नायु ऊरु चतु:शिरस्का की साधारण कंडरा का एक भाग है जो जानुका के शिखर से प्रारम्भ होकर नीचे अन्तर्जंघिका के गंडक पर लगी हुई है। कुछ भाग जानुका के पश्च पृष्ठ की अधो धारा पर भी लगे हुए हैं । इसके उपरिस्थ तंतु जानुका पर फैली हुई ऊरु चतु:शिरस्का कंडरा में समा जाते हैं । इस स्नायु के अभिमध्य और पार्श्व भाग गंडक के पार्श्व भागों पर लगकर सम्पुट में चले जाते हैं और अभिमध्य और पार्श्व जानुका उपबन्धनी

(patellar retinaculum) बनाते हैं। इसके पश्च पृष्ठ और श्लेषक कला के बीच अवजानुफलक बसा कवलिका (infrapatellar pad of fat) और एक बर्सा कंडरा और टिबिया के बीच में स्थित है।

तिर्यक जानु-पृष्ठ स्नायु (Oblique popliteal lig.)––यह एक चपटी विस्तृत स्नानु है जो अन्तर्जंघिका पर निवेश स्थान के पास कलाकल्पिका (Semimembranosus) की कंडरा से प्रारम्भ होकर सम्पुट में मिल जाती है और फिर ऊपर और बाहर की ओर अन्तरास्थूलक रेखा (Intercondylar line) के पार्श्व भाग पर और बहिःस्थूलक पर लगती है। इसमें होकर कई वाहिकायें और तंत्रिकायें बाहर निकलती हैं। यह जानुपृष्ठिका खात की भूमि (Floor) बनाती है।

चापाकार जानुपृष्ठ स्नायु (Arcuate popliteal lig.) –Y– आकार के सम्पुट के कुछ तंतु हैं जिनका पश्च लंबा अंग बहिर्जंघिका के शिर पर लगा है और ऊर्ध्वगामी अंग भीतर को मुड़ता हुआ जानुपृष्ठिका की निकलती हुई कंडरा पर से घूम कर अन्तर्जंघिका के अन्तरास्थूलक क्षेत्र की पश्च धारा पर लगता है। दूसरा अग्र भाग ऊर्वस्थि के बहिः स्थूलक पर जाकर लगा हुआ है और उपरिस्थ-पिंडिका (Gastrocnemius) से मिल जाता है।

अन्तर्जंघिकासमपार्श्व स्नायु (Tibial collateral lig.)––यह चौड़ी चपटी स्नायु संधि के पश्च भाग में अभिमध्य ओर स्थित है। ऊपर की ओर अभिवर्तनी गुलिका के नीचे अभिमध्य अधिस्थूलक (medial epicondyle) पर लगी हुई है। इसके अग्र और पश्च दो भाग हैं; अग्र भाग चपटा, 10 से०मी० लम्बा, नीचे और कुछ आगे को जाकर अन्तर्जंघिका के कांड पर अभिमध्य धारा और अभिमध्य पृष्ठ के पश्च भाग पर लगता है। यह भाग सम्पुट से पृथक रहता है। अभिमध्य नवचन्द्रक तथा सम्पुट और स्नायु के इस भाग के बीच में एक या अधिक बर्सा होते हैं। इसके पीछे भी एक बर्सा है जिस पर से दीर्घतमा, तनुपेशी, (Gracilis) और कलाकल्पिका की कंडरायें जाती हैं। स्नायु के दूसरे भाग के तंतु छोटे हैं और नीचे और पीछे की ओर विकीर्ण होते हुए एक पंखे के समान जाकर अन्तर्जंघिका के अभिमध्य स्थूलक पर कलाकल्पिका की खातिका के ऊपर लगते हैं।

स्वस्तिक स्नायु (Cruciate lig.)—ये अग्र और पश्च दो स्नायु संधि के भीतर उसके मध्य में स्थित हैं। ये स्नायु एक दूसरे के ऊपर होकर निकलने से स्वस्तिक कही गई है।

अग्र स्वस्तिक स्नायु (Anterior cruciate lig.)––यह अन्तर्जंघिका के अग्र अन्तरास्थूलक क्षेत्र के अभिमध्य भाग पर लगती है और बहिःनवचन्द्रक के अग्र प्रांत से आंशिक संलग्न है। वहां से यह बल खाती हुई पीछे और बाहर को जाकर ऊर्वस्थि के पार्श्व स्थूलक के अभिमध्य पृष्ठ के पश्च भाग में लग जाती है। वह पश्च स्वस्तिक स्नायु के अग्र-पार्श्व ओर स्थित है।

पश्च स्वस्तिक स्नायु (Posterior cruciate lig.)––यह छोटी और अधिक दृढ़ है। पीछे की ओर अन्तर्जंघिका के अन्तरास्थूलक क्षेत्र के पश्च भाग पर और पार्श्व नवचन्द्रक के पश्च पर लगी हुई है जहां से यह ऊपर, सामने और भीतर की ओर को चली जाती है और चौड़ी होकर ऊर्वस्थि के अन्तः स्थूलक के पार्श्व पृष्ठ पर लग जाती है।

इन स्नायुओं से श्लेषक कला का संबंध पहले ही बताया जा चुका है।

नवचन्द्रक (menisci)––ये उपास्थि निर्मित चौड़े फलक हैं जो अन्तर्जंघिका के

स्थूलकों पर लग कर उनको ऊर्वस्थि के स्थूलकों से सम्मेलन के लिये गहरा बना देते हैं। इनका बाहर (परिसरीय) का किनारा मोटा और उत्तल है किन्तु भीतर का किनारा पतला और अवतल तथा मुक्त है। बाहर के परिसरीय भाग में सम्पुट की रक्त वाहिकायें रक्त संभरण करती हैं, किन्तु भीतर के भाग में रक्त नहीं पहुंचता (avascular)। नवचन्द्रकों के ऊर्ध्व पृष्ठ चिकने और अवतल हैं। वे ऊर्वस्थि के स्थूलकों के सम्पर्क में रहते हैं। उनके अधो पृष्ठ भी चिकने और चपटे हैं और अन्तर्जंघिका के स्थूलकों के ऊर्ध्व पृष्ठों के बाहरी लगभग द्वितृतीयांश को ढके रहते हैं।

अभिमध्य नवचन्द्रक (medial meniscus)––यह अर्धवृत्ताकार है। इसका पीछे का भाग अग्र भाग की अपेक्षा चौड़ा है। इसका अग्र प्रान्त अन्तरास्थूलक क्षेत्र (intercondylar area) पर अग्र स्वस्तिक स्नायु के पीछे लगा है। इस प्रान्त के पश्च तंतु अनुप्रस्थ स्नायु से मिले रहते हैं, पश्च प्रान्त पश्च अन्तरास्थूलक क्षेत्र पर पार्श्व नवचन्द्रक और पश्च स्वस्तिक स्नायु के बीच में लगता है। इसका परिसरीय (peripheral) किनारा तान्तव सम्पुट से जुड़ा हुआ है और अन्तर्जंघिका की समपार्श्व स्नायु से भी घनिष्ठतया जुड़ गया है।

पार्श्व नवचन्द्रक (lateral meniscus)––यह वृत्ताकार है और दूसरे नवचन्द्रक की अपेक्षा संधायक पृष्ठ के अधिक भाग को ढके हुए है। इसकी चौड़ाई भी सारे में समान है। उसके पश्च पार्श्व भाग पर जानुपृष्ठिका (popliteus) की कंडरा की खातिका बन गई है जो बहिर्जंघिका समपार्श्व स्नायु से इसको पृथक् करती है। इसका अग्र प्रान्त

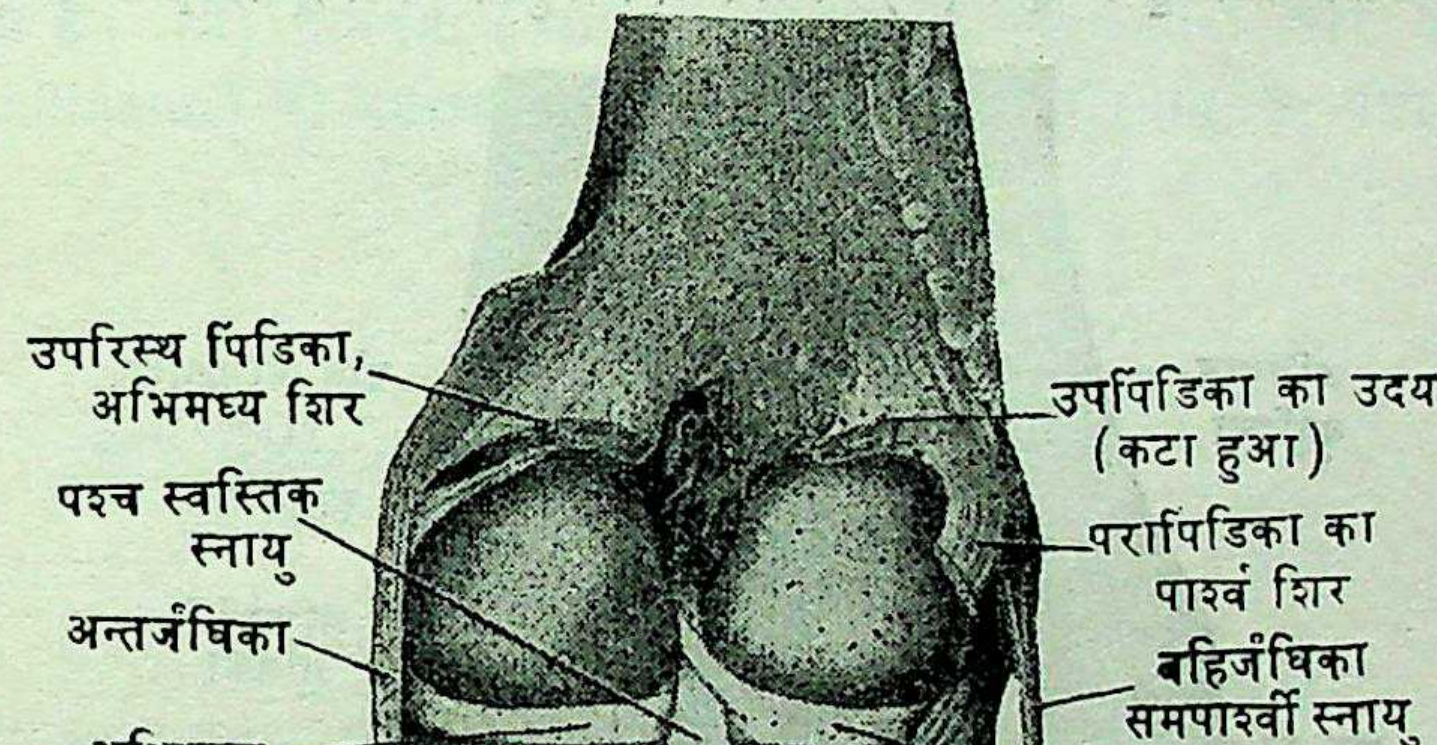
उपरिस्थ पिंडिका, अभिमध्य शिर
पश्च स्वस्तिक स्नायु
अन्तर्जंघिका
अभिमध्य नवचन्द्रक
कलाकल्पा कडरा, कटी हुई
सम्पुट को हटाकर जानु-पृष्ठिका के अभिमध्य तन्तु, कटे हुए
उपपिंडिका का उदय (कटा हुआ)
परापिंडिका का पार्श्व शिर
बहिर्जंघिका समपार्श्वी स्नायु
पार्श्व नवचन्द्रक
जानुपृष्ठिका की कंडरा
पश्च नवचन्द्रकोर्वी स्नायु

चित्र 335––पीछे से दक्षिण जानु संधि का व्यवच्छेदन। तन्तु पुटी को अलग करके अनावृत श्लेषक कला को अभिव्यक्त किया गया है। संधि गुहा को इन्जेक्शन देकर आंशिक रूप से विस्तृत किया गया है।

अन्तर्जंघिका के अन्तरास्थूलक उत्सेध (intercondylar eminence) के आगे अग्र स्वस्तिकस्नायु के पीछे और पार्श्व में लगता है जिसके साथ इसके कुछ तन्तु मिल जाते हैं। इसका पश्च प्रान्त अन्तरास्थूलक उत्सेध के पीछे अभिमध्य नवचन्द्रक के पश्च प्रान्त के सामने लगा हुआ है। यहां से एक दृढ़ तन्तुपूलिका पश्च स्वस्तिक स्नायु के पीछे ऊपर और अभिमध्य ओर जाकर ऊर्वस्थि के अभिमध्य स्थूलक में लग जाती है। यह पश्च नवचन्द्रकौर्वी (posterior meniscofemoral lig.) स्नायु कही जाती है। ऐसी ही एक पूलिका पश्च प्रांत से निकल कर पश्च स्वस्तिक स्नायु के आगे से ऊर्वस्थि के अभिमध्य स्थूलक में लग सकती है। यहां विशेष ध्यान देने योग्य यह है कि जानुपृष्ठिका की कंडरा नवचन्द्रक और बहिर्जंघिका समपार्श्व स्नायु के बीच में रहती है और कंडरा का अभिमध्य भाग नवचन्द्रक में निवेश करता है।

अनुप्रस्थ स्नायु (Transverse lig.)—यह पार्श्व नवचन्द्रक की पार्श्व धारा को अभिमध्य नवचन्द्रक के अग्र प्रान्त के साथ जोड़ती है। यह कभी-कभी अनुपस्थित होती है।

बर्सा (Bursa)—इस सन्धि पर निम्नलिखित बर्सा लगे हुये हैं :—

सामने की ओर चार बर्सा हैं—(1) अधस्त्वक् पुरोजानुका बर्सा (subcutaneous prepatellar bursa) एक बृहद आकार का बर्सा है जो जानुका के अग्र पृष्ठ के अधोभाग के सामने से नीचे तक फैला हुआ है। (2) गभीर अवजानुका बर्सा (deep infrapatellar

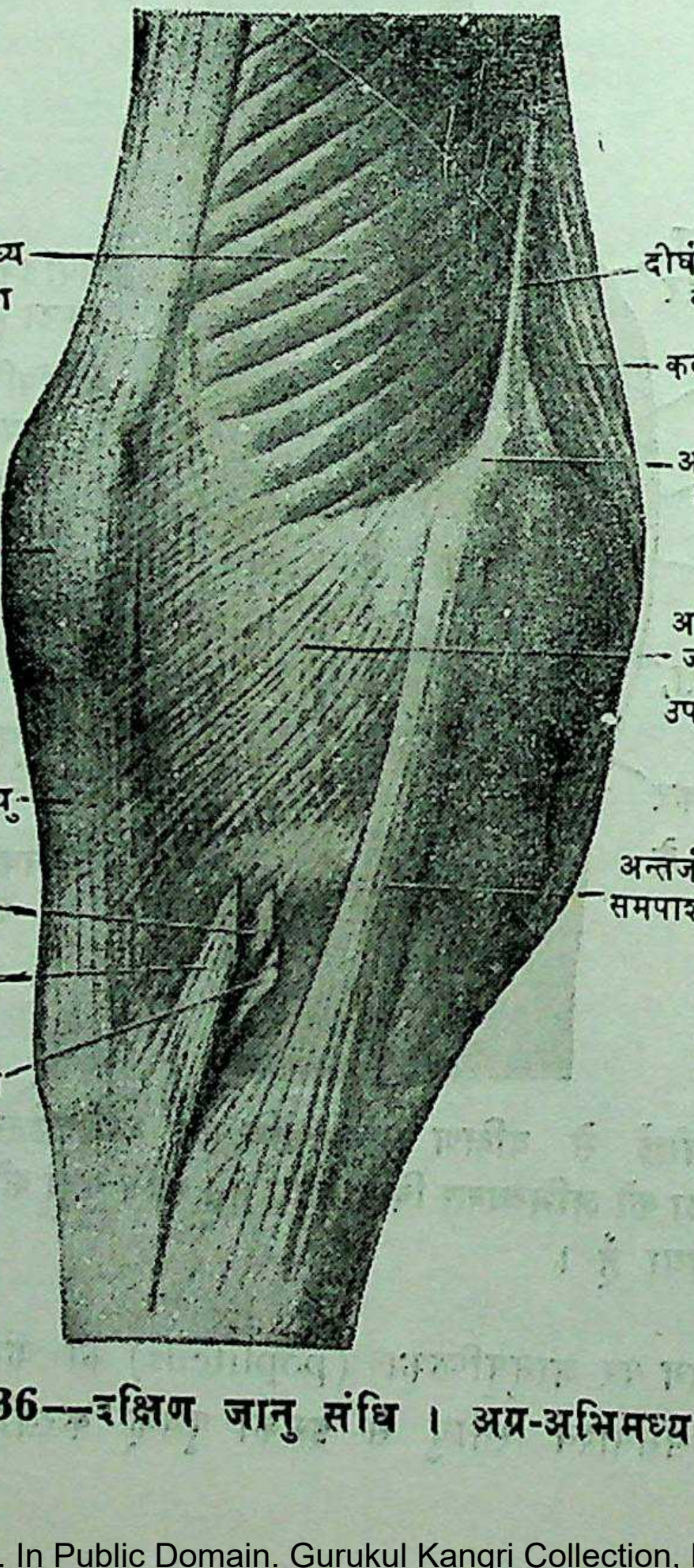
अभिमध्य बृहदिका
जानुका
जानुका स्नायु
तनुपेशी की कंडरा
दीर्घतमा की कंडरा
कंडराकल्पा की कंडरा
दीर्घ अभिवर्तनी की कंडरा
कलाकल्पा
अभिवर्तनी गुलिका
अभिमध्य जानुका-उपबंधनी
अन्तर्जंघिका समपार्श्वी स्नायु

चित्र 336—दक्षिण जानु संधि। अग्र-अभिमध्य रूप।

bursa) अन्तर्जंघिका और जानुका स्नायु के बीच में स्थित है। (3) अधस्त्वक् अवजानुका बर्सा (subcutaneous infrapatellar bursa) त्वचा और अन्तर्जंघिका के गंडक के अधोभाग के बीच में स्थित है। (4) अधिजानुका बर्सा (suprapatellar bursa)—यह बहुत बड़े आकार का वर्सा ऊर्वस्थि के अधोभाग के अग्र पृष्ठ पर ऊरु चतुःशिरस्का (quadriceps femoris) की कंडरा के पीछे स्थित है। यह बालकों में नहीं होता, आयु अधिक होने पर वयस्कों में पाया जाता है।

पार्श्व ओर भी चार बर्सा हैं (1) उपरिस्थपिंडिका (gastrocnemius) के पार्श्व शिर और संपुट के बीच में। यह संधि गुहा से संगम करता है। (2) ऊरु द्विशिरस्का (biceps femoris) और बहिर्जंघिका समपार्श्व स्नायु (fibular collateral lig.) के बीच में। (3) फिबुला समपार्श्व स्नायु और जानुपृष्ठिका की कंडरा के बीच में। (4) जानुपृष्ठिका की कंडरा और पार्श्व स्थूलक के बीच में। यह श्लेषक सम्पुट ही का एक विस्तृत भाग है।

अभिमध्य ओर—(1) उपरिस्थपिंडिका के अभिमध्य शिर और संपुट के बीच में। इसका एक भाग उपरिस्थपिंडिका के अभिमध्य शिर की कंडरा और कलाकल्पिका (semimembranosus) की कंडराओं के बीच में प्रलम्बित है और बहुत बार संधि गुहा से मिला होता है। (2) दीर्घतमा (sartorius), तनुपेशी (gracilis) और कंडराकल्पिका (semitendinosus) की कंडराओं और अन्तर्जंघिका समपार्श्व स्नायु के बीच में। (3)

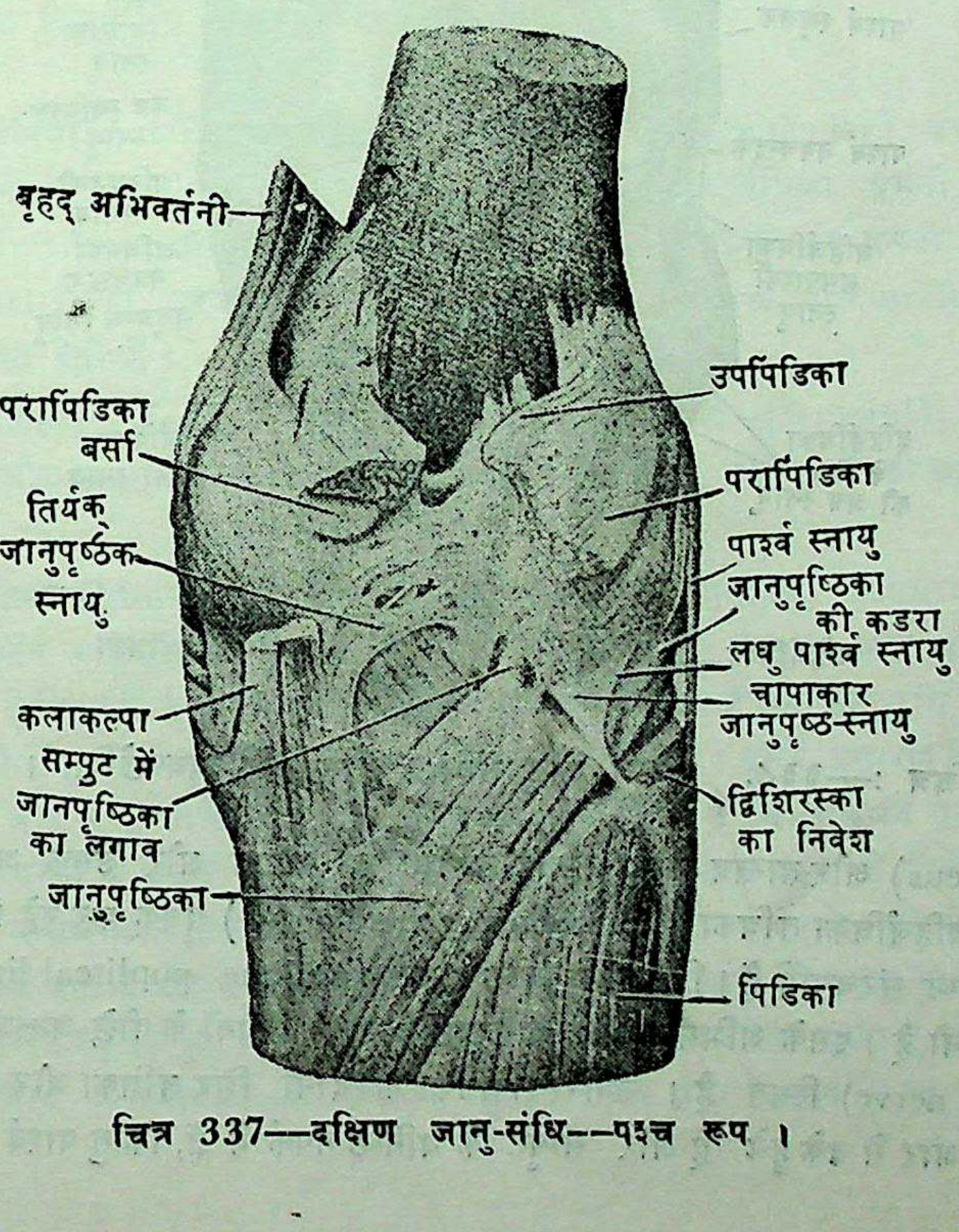
वृहद् अभिवर्तनी
परापिंडिका बर्सा
तिर्यक् जानुपृर्ष्ठक स्नायु
कलाकल्पा सम्पुट में जानपृष्ठिका का लगाव
जानुपृष्ठिका
उपपिंडिका
परापिंडिका
पार्श्व स्नायु
जानुपृष्ठिका की कडरा
लघु पार्श्व स्नायु
चापाकार जानुपृष्ठ-स्नायु
द्विशिरस्का का निवेश
पिंडिका

चित्र 337—दक्षिण जानु-संधि—पश्च रूप।

अन्तर्जंघिका समपार्श्व स्नायु के भीतर उसके और ऊर्वस्थि, संधि सम्पुट, अभिमध्य नवचन्द्रक और अन्तर्जंघिका या कलाकल्पिका की कंडरा के बीच में (4) कलाकल्पिका बर्सा जो कलाकल्पिका की कंडरा और अन्तर्जंघिका के अभिमध्य स्थूलक तथा उपरिस्थपिंडिका के अभिमध्य शिर के बीच में स्थित है। (5) कभी कभी कंडराकल्पिका और कलाकल्पिका की कंडराओं के बीच में।

संधि के चारों ओर की संरचनायें (Structures around the joint)—

अग्र ओर—ऊरु चतुःशिरस्का संधि को सामने की ओर ढके हुये हैं। उसके अभिमध्य और पार्श्व बृहदिका भागों के कंडरा वितान संधि सम्पुट के अग्राभिमध्य और अग्र-पार्श्व भागों को ढकते हुये पीछे को चले जाते हैं और जानुका उपबंधनी (patellar retinaculum) बनाते हैं। पश्चाभिमध्य ओर, दीर्घतमा, पश्च धारा पर स्थित तनुपेशी (gracilis) की कंडरा के साथ संधि पर होती हुई नीचे को जाती है। पश्च-पार्श्व ओर जानुपृष्ठिका (popliteus) और तान्तव सम्पुट को द्विशिरस्का की कंडरा और उसके अभिमध्य ओर सामान्य बहिर्जंघिका तंत्रिका (common peroneal nerve) पृथक् कर रहे हैं। पश्च ओर कई विशिष्ट संरचनायें हैं। तिर्यक् जानुपृष्ठ स्नायु (oblique popliteal lig.) पर जानुपृष्ठ धमनी है। इसके अभिमध्य ओर जानुपृष्ठ शिरा है। दोनों के पीछे अन्तर्जंघिका तंत्रिका (tibial nerve) स्थित है। उपरिस्थपिंडिका के दोनों शिर तंत्रिका और वाहिकाओं को पीछे की ओर से ढके हुये हैं और सम्पुट के घनिष्ठ संपर्क में हैं, किन्तु पार्श्व ओर उपरिस्थ-

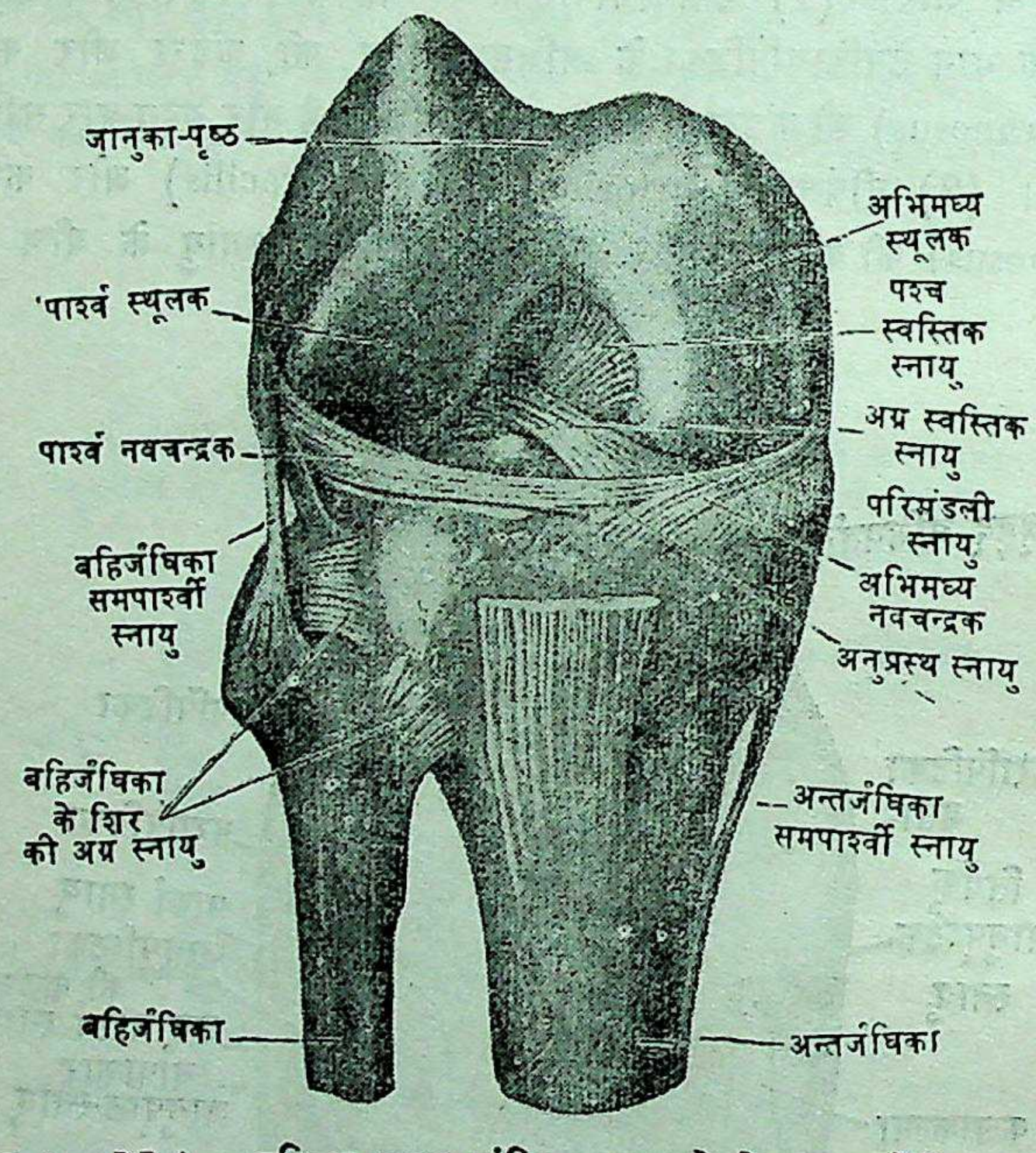
जानुका-पृष्ठ
'पार्श्व स्थूलक
पार्श्व नवचन्द्रक
बहिर्जंघिका समपार्श्वी स्नायु
बहिर्जंघिका के शिर की अग्र स्नायु
बहिर्जंघिका
अभिमध्य स्थूलक
पश्च स्वस्तिक स्नायु
अग्र स्वस्तिक स्नायु
परिमंडली स्नायु
अभिमध्य नवचन्द्रक
अनुप्रस्थ स्नायु
अन्तर्जंघिका समपार्श्वी स्नायु
अन्तर्जंघिका

चित्र :—३३८. दक्षिण जानु संधि । सामने से व्यवच्छेदित ।

पिंडिका के पार्श्व शिर और सम्पुट के बीच में, मनी से कुछ बाहर, अनुपिंडिका (plantaris) पेशी स्थित है । उपरिस्थपिंडिका के अभिमध्य शिर के भीतर की ओर कलाकल्पिका का अभिमध्य शिर सम्पुट और कंडराकल्पिका के बीच में स्थित है ।

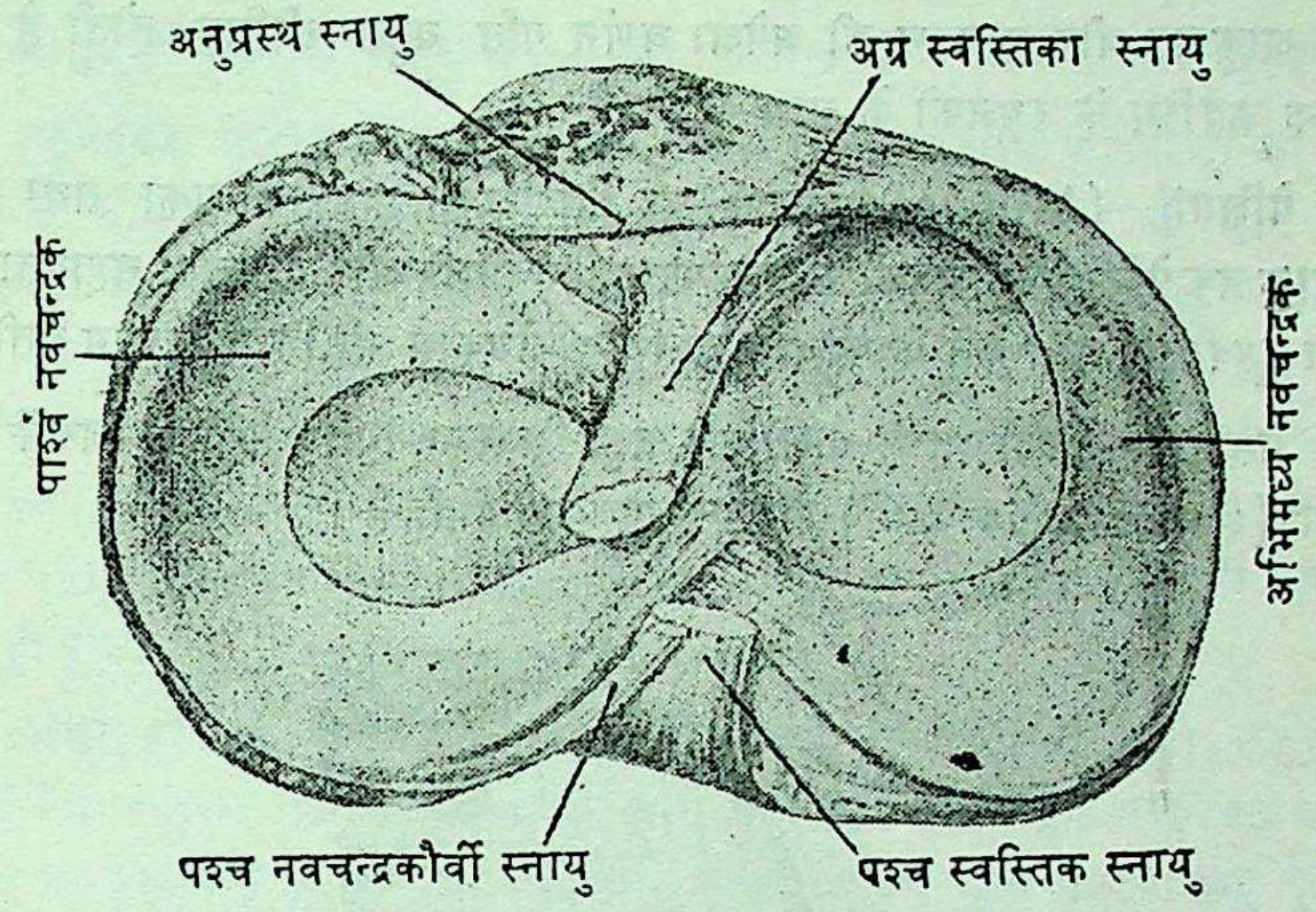

चित्र 339—वाम अंतर्जंघिका का ऊर्ध्व अंत जिसमें नवचन्द्रकों तथा स्वस्तिक स्नायुओं का निम्न अंत दिखाया गया है ।

धमनियां (Arteries)—अवरोही जानु (descending genicular), जानुपृष्ठिका की जानु शाखायें (genicular branches of popliteus), अन्तर्जंघिका धमनी की आवर्तक शाखायें (recurrent branches of tibial art.) और गभीरा ऊरु धमनी (profunda femoris art.) की पार्श्व ऊरु परिवेष्ठक (lateral femoral circumflex) शाखायें संधि को रक्त देती हैं ।

तंत्रिकायें (Nerves)—गवाक्ष (obturator), और्वी (femoral), अन्तर्जंघिका (tibial) और सामान्य बहिर्जंघिका (common peroneal) तंत्रिकाओं की शाखायें संधि में आती हैं ।

गतियां (Movements)—इस संधि में आकुंचन, प्रसारण, अभिमध्य घूर्णन और पार्श्विक घूर्णन गतियां होती हैं । किन्तु अन्य कोर संधियों की आकुंचन और प्रसारण गतियों से यह भेद है कि जहां उनमें ये गतियां एक स्थिर अक्ष पर होती हैं वहां इस संधि में प्रसारण या आकुंचन की सीमा के अनुसार अक्ष आगे पीछे हटता रहता है । दूसरे, प्रसारण के साथ थोड़ा अन्तर्घूर्णन और आकुंचन के साथ कुछ बहिर्घूर्णन भी होता है । पूर्ण आकुंचन पर अन्तर्जंघिका के संधायक पृष्ठों के केवल पश्च भाग ऊर्वस्थि के स्थूलकों के पश्च भाग के संपर्क में आते हैं । प्रसारण में अन्तर्जंघिका के संधायक पृष्ठ नवचन्द्रकों के साथ ऊर्वस्थि के स्थूलकों पर आगे को फिसलते चले जाते हैं और उसी के अनुसार गति का अक्ष भी आगे को बढ़ता जाता है । गति के सम्पूर्ण होने पर स्थूलक का आगे का भाग, जो पिछले भाग की अपेक्षा चपटा है, तथा नवचन्द्रक का अग्र भाग अन्तर्जंघिका के संधायक पृष्ठ के अग्र भाग के संपर्क में रह जाता है और

नवचन्द्रक पीछे के भाग में स्थूलकों से दूर हो जाते हैं। आकुंचन में इससे उल्टा होता है। पीछे के भाग संपर्क करते हैं, और आगे के भाग संपर्क नहीं करते, अर्थात् उनके बीच की दूरी अधिक हो जाती है।

आकुंचन और प्रसारण की अपेक्षा घूर्णन गति बहुत सीमित होती है और उनमें नवचन्द्रक ऊर्वस्थि के स्थूलकों के साथ घूमते हैं।

पेशियां—(Muscles)**आकुंचन**–ऊरु द्विशिरस्का, कंडराकल्पिका तथा कलाकल्पिका मुख्य आकुंचक पेशियां हैं जिनकी जानुपृष्ठिका, तनुपेशी और दीर्घतमा सहायता करती हैं। पांव को पृथ्वी पर जमा लेने के पश्चात् उपरिस्थपिंडिकायें भी क्रिया में भाग लेती हैं।

प्रसारण—क्रिया करने वाली ऊरु चतुः शिरस्का विशेष पेशी हैं जिसमें ऊरु प्रावरणी तानिका (tensor fascia lata) भी कुछ सहायक होती हैं।

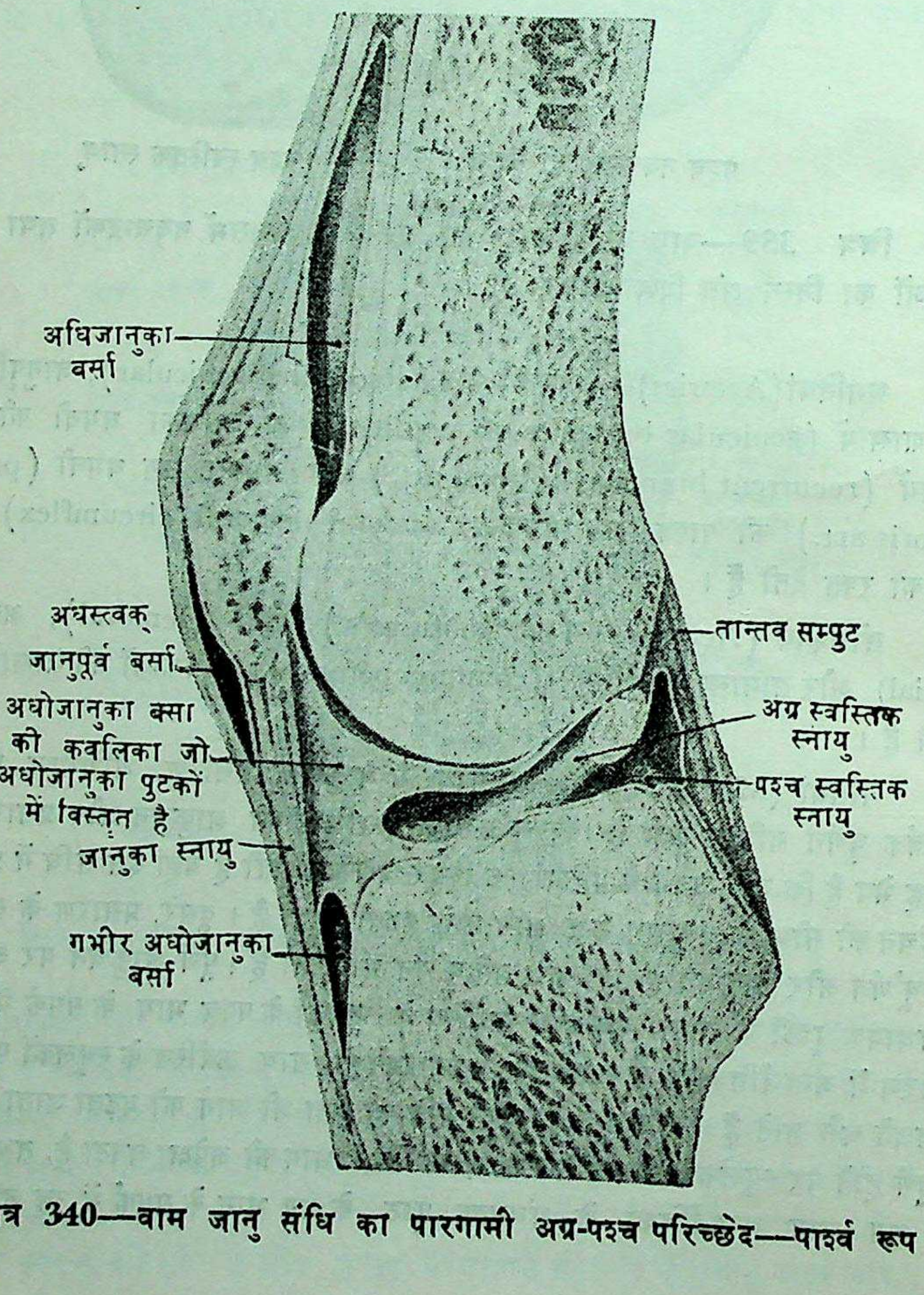
अधिजानुका बर्सा
अधस्त्वक् जानुपूर्व बर्सा
अधोजानुका वसा की कवलिका जो अधोजानुका पुटकों में विस्तृत है
जानुका स्नायु
गभीर अधोजानुका बर्सा
तान्तव सम्पुट
अग्र स्वस्तिक स्नायु
पश्च स्वस्तिक स्नायु

चित्र 340—वाम जानु संधि का पारगामी अग्र-पश्च परिच्छेद—पार्श्व रूप।

आकुंचित ऊरु का अन्तःघूर्णन—जानुपृष्ठिका (popliteus), कंडराकल्पिका (semitendinosus) और कलाकल्पिका (semimembranosus) विशेष पेशियां हैं जिनकी सहायक तनुपेशी और दीर्घतमा (gracilis, sartorius) हैं।

आकुंचित ऊरु का बहिर्घूर्णन—गति करने वाली केवल ऊरु द्विशिरस्का पेशी है।

अनुप्रयुक्त शारीर (Applied anatomy)—जानु संधि शरीर की दो सबसे लम्बी अस्थियों का जोड़ है। यह एक शरीर भार वहन करने वाली संधि है और इसमें बहुत गतियां होती हैं तथा उनकी सीमा भी विस्तृत है। किन्तु रचना में त्रुटि दिखाई देती है। संधायक पृष्ठ अनुकूल नहीं हैं। एक गोल है। दूसरा प्रायः चपटा है। इस कारण संधि दुर्बल दीखती है। वास्तव में संधि अत्यन्त दृढ़ है। उस पर जो स्नायु और पेशियां लगी हुई हैं उनमें से बहुत सी सीधी सम्पुट से जुड़ी हुई हैं और बलवान हैं। इस कारण इस संधि की संधिच्युति (dislocation) असाधारण है। अस्थिभंग (fracture) होने पर भी संधिच्युति नहीं होती।

अधिक काम में आने के कारण इस संधि को अभिघात भी बहुत सहने पड़ते हैं। नवचन्द्रक (menisci) की क्षति प्रायः हो जाती है। अपूर्ण अथवा पूर्ण आकुंचित जानु होने पर नवचन्द्रक का कुछ भाग टूट कर भीतर संधायक पृष्ठों के बीच पहुंच कर संधिग्रह (ankylosis) उत्पन्न कर सकता है। यदि परिसरीय (peripheral) भाग नहीं टूटा है, जो वाहिकामय (vascular) है, तो भीतर का भाग फिर से उत्पन्न हो जाता है। पार्श्व नवचन्द्रक की अपेक्षा अभिमध्य नवचन्द्रक को क्षति पहुंचने की अधिक संभावना रहती है।

स्वस्तिक स्नायुओं में भी, पांव की अपेक्षा अग्र स्नायु की अधिक क्षति होती रहती है। क्षति कुछ तंतुओं के टूटने से लेकर, जो मोच (sprain) कहलाती है, पूर्ण विदार तक हो सकती है जिससे अन्तर्जंघिका की आगे और पीछे सरकने की प्रवृत्ति बढ़ जाती है। यदि दोनों ओर की स्नायुओं को काट दिया जाय तो पार्श्व घूर्णन बहुत बढ़ जाता है किन्तु अन्तर्घूर्णन अप्रभावित रहता है।

श्लेषक कला का उग्र शोथ (acute synovitis) अत्यन्त साधारण घटना है जो अभिघात से अथवा संक्रमण से उत्पन्न हो सकती है। संधि में तरल (fluid) की मात्रा बढ़ जाती है और सूजन या शोथ (inflammation) जानुका स्नायु के दोनों ओर तथा ऊपर ऊर्वस्थि के अधोभाग पर जानुका पृष्ठ से 5 सेन्टीमीटर ऊपर तक बृहदिका (vasti) पेशियों के नीचे नीचे फैल सकती है।

जानु संधि के चारों ओर के बर्सों में से कोई बढ़ सकता है। जानुका के सामने के तथा कलाकल्पिका (semimembranosus) की कंडरा के नीचे के बर्सों में प्रायः यह विकार हो जाता है।

3–अन्तराजंघिका संधियां (Tibiofibular joints)

दोनों अस्थियों के ऊर्ध्व प्रान्त श्लेषक संधियों, अधोप्रांत तान्तव संधियों और बीच के कांड अन्तरास्थि धारा पर लगी हुई अन्तरास्थि कला से जुड़े हुये हैं।

(अ) ऊर्ध्व अन्तराजंघिका संधियां (Upper tibiofibular articulation)

यह बहिर्जंघिका के शिर और अन्तर्जंघिका के पार्श्व स्थूलक के बीच की सरल प्रकार की संधि है। संधायक पृष्ठों के आकार व रूप में प्रायः विभिन्नता पाई जाती है। बहिर्जंघिका के शिर पर का पृष्ठक प्रायः दीर्घवृत्ताकार (elliptical) अथवा वृत्ताकार (circular) होता है। पृष्ठकों पर उपास्थि आच्छादित रहती है। संधि में एक तांतव सम्पुट और अग्र ओर पश्च स्नायु होते हैं।

तान्तव सम्पुट (fibrous capsule)—यह संधायक पृष्ठो के किनारों पर लगा हुआ है। सामनें की ओर यह दृढ़ है। बहुधा इसके भीतर की श्लेषक कला जानु पृष्ठक क्षेत्र के नीचे से जानु संधि की कला से मिल जाती हैं।

अग्र स्नायु (Anterior lig.)—यह दो या तीन चपटी बन्धनियों के रूप में शिर के अग्र भाग से ऊपर और भीतर को अन्तर्जंघिका के बहिः स्थूलक के सामने जाकर लग जाती हैं।

पश्च स्नायु (Posterior lig.)—यह एक दृढ़ बंधनी है जो बहिर्जंघिका के पृष्ठक के पश्च ओर के किनारे से ऊपर और भीतर को जाकर स्थूलक के पीछे लगती है।

(ब) जंघा अन्तरास्थि कला (Crural interosseous membrane)

यह कला दोनों जंघिकाओं की अन्तरास्थि धाराओं को जोड़ती है। एक दूसरे के सामने स्थित अन्तर्जंघिका की पार्श्विक धारा बहिर्जंघिका की अभिमध्य धारा से इस कला के तंतुओं द्वारा जुड़ी हुई है। यह कला ऊर्ध्व प्रांत से अधः प्रांत तक फैली हुई है। इसके तंतु अन्तर्जंघिका से बाहर और नीचे को तिर्यक् जाकर बहिर्जंघिका की सामने की धारा पर लग जाते हैं। इसके ऊपर के भाग में कुछ तंतु बहिर्जंघिका से अन्तर्जंघिका की ओर भी जाते हैं। इन दोनों प्रकार के तंतुओं के बीच में अग्र अन्तर्जंघिका धमनी और शिरा के लिये एक छिद्र होता है। नीचे की ओर कला अन्तराजंघिका संधि की अन्तरास्थि स्नायु से मिल जाती है। यहां भी बहिर्जंघिका धमनी की भेदक शाखाओ (perforating branches of peroneal art.) के लिये एक छिद्र है।

अन्तरास्थि कला अग्र और पश्च ओर की पेशियो को पृथक् करती है। सामने की ओर अग्र अन्तर्जंघिका (tibialis anterior), दीर्घ पादागुंलि प्रसारिणी (extensor digitorum longus), दीर्घ अंगुष्ठ प्रसारिणी (extensor pollicis longus), तृतीय पादविवर्तिका (peroneus tertius) और अग्र अन्तर्जंघिका वाहिकायें तथा गभीर बहिर्जंघिका त्रिकास्थितन्तु है। उसके पीछे की ओर पश्च अन्तर्जंघिका और दीर्घ पादांगुष्ठ आकुंचनी (flexor hallucis longus) पेशियां हैं।

(स) अधो अंतराजंघिका (तान्तव) संधि
(Lower tibiofibular syndesmosis)

यह बहिर्जंघिका के अधो प्रान्त के अभिमध्यपृष्ठ पर स्थित उत्तल पृष्ठक और अन्तर्जंघिका के अधो प्रान्त के पार्श्व पृष्ठ पर की अवतल बहिर्जंघिक भंगिका के बीच की संधि


अन्तराजंघास्थि संधि की पश्च स्नायु
बहिर्जंघिका का शिर
अग्र अन्तर्जंघिका वाहिकाओं के लिए छिद्र
बहिर्जंघिका धमनी की भेदक शाखाओं के लिए द्वार
पश्च अन्तर्जंघिको की कंडरा की खातिका
अधो अनुप्रस्थ स्नायु

चित्र 341—जंघा अन्तरास्थि कला—पश्च रूप

है । इन दोनों पृष्ठों के बीच में थोड़ा अवकाश है जिसमें संधि की श्लेषक कला प्रलम्बित है । यहां अंत पर प्रायः एक सूक्ष्म उपास्थि रहती है । इसमें निम्नलिखित स्नायु हैं :—

अग्र अन्तराजंघिका स्नायु (anterior tibiofibular lig.)—यह चपटी स्नायु संधि के अग्र पृष्ठ पर स्थित है । इसके तंतु तिर्यक् दिशा में ऊपर से नीचे और बाहर को जाकर जंघिकाओं के सन्निकट पृष्ठों को जोड़ते हैं ।

पश्च अन्तराजंघिका स्नायु (Posterior tibiofibular lig.)—यह उपर्युक्त स्नायु की अपेक्षा अधिक दृढ़ और उस ही के समान इसके तंतुसंधि के पश्च पृष्ठ पर स्थित हैं । इसके निम्न गहरे भाग के तंतु अनुप्रस्थ दिशा में बहिर्जंघिका के पार्श्व गुल्फ खात (lateral malleolar fossa) से अन्तर्जंघिका के अधो प्रान्त के संधायक पृष्ठ की पश्च धारा पर लगते हैं जहां वे अभिमध्य गुल्फिका तक पहुँचते हैं । इसको निम्न अनुप्रस्थ स्नायु (inferior transverse lig.) कहा जाता है । यह स्नायु अस्थिभागों के किनारों से भी नीचे को निकली हुई है और गुल्फ संधि में संधायक पृष्ठ की भांति काम करती है । इसमें पीत प्रत्यास्थ तंतु (yellow elastic fibres) भी होते हैं ।

अन्तरास्थि स्नायु (Interosseous lig.)—यह दोनों अस्थियों के बीच लगे हुये तंतुओं से निर्मित ऊपर की ओर अन्तरास्थि कला से मिली हुई है । इसकी छोटी दृढ़ तन्तु पूलिकायें दोनों अस्थियों के अधो भागों के जुड़े रहने का विशेष कारण है ।

गतियां (Movements)—इन संधियों में अत्यल्प गति संभव है । घुटिकास्थि (टेलस) और बहिर्जंघिका के पृष्ठकों की असमानता के कारण पांव के आकुंचन में बहिर्जंघिका का कुछ बहिर्घूर्णन भी होता है ।

4–घुटिका-जंघिका (गुल्फ) संधि
(Talocrural (Ankle) joint)

यह कोर प्रकार की संधि है। अन्तर्जंघिका का अधःप्रान्त और उसका गुल्फ प्रवर्ध (malleolar process), बहिर्जंघिका के गुल्फ प्रवर्ध और निम्न अनुप्रस्थ स्नायु से मिल कर इस संधि को एक कूड़ी (mortice) के समान बना देते हैं जिसमें सोटे के समान घुटिका की काय (body of talus) रहती है। यही गुल्फ (ankle joint) संधि कहलाती है। संधि में अस्थियों के संधायक पृष्ठ एक दूसरे के अनुकूल हैं। अन्तर्जंघिका के निम्न प्रांत के अधःपृष्ठ का पृष्ठक अग्र ओर चौड़ा और पीछे की ओर संकुचित है। घुटिका की काय के ऊर्ध्व पृष्ठ का पृष्ठक भी आगे चौड़ा और पीछे संकुचित है। अभिमध्य गुल्फ के पार्श्व पृष्ठ का पृष्ठक, कुछ ऊपर को स्थित अंग्रेजी के कोमा (,) आकार का है। घुटिका के अभिमध्य पृष्ठ पर भी इसी आकार का पृष्ठक स्थित है। घुटिका का पृष्ठक आगे से पीछे को उत्तल है किन्तु पार्श्व दिशा में हलका अवतल है। इस संधि में जो पृष्ठक बनता है वह आगे से पीछे को अवतल किन्तु पार्श्व दिशा में थोड़ा उत्तल है।

संधि में निम्न स्नायु हैं :—

तान्तव सम्पुट
त्रिकोणिक स्नायु
अग्र घुटिका–बहिर्जंघिका स्नायु
पश्च घुटिका–बहिर्जंघिका स्नायु
पार्ष्णिबहिर्जंघिका स्नायु

तान्तव सम्पुट (fibrous capsule)—यह संधि को घेरे हुये हैं। ऊपर की ओर यह अन्तर्जंघिका और गुल्फों के संधायक पृष्ठों के किनारों पर लगा है, नीचे की ओर यह घुटिका के चक्रक पृष्ठ (trochlear surface) के किनारों के पास लगता है, किन्तु सामने की ओर इस संधायक पृष्ठ से घुटिका की ग्रीवा पर चला जाता है। सम्पुट के पश्च भाग में मुख्यतया अनुप्रस्थ तंतु होते हैं। पार्श्वों पर स्थित समपार्श्व स्नायु सम्पुट को दृढ़ता देती है। नीचे की ओर यह निम्न अनुप्रस्थ स्नायु से मिला रहता है। पार्श्व में वह गुल्फ खात (malleolar fossa) तक पहुंच जाता है।

त्रिकोणिक स्नायु (Deltoid lig.)—यह दृढ़ त्रिकोणाकार स्नायु ऊपर अभिमध्य गुल्फ और उसके पास अग्र और पश्च धाराओं पर लगी हुई है। इसके तंतु उपरिस्थ (superficial) और गभीर दो स्तरों में स्थित हैं। उपरिस्थ भाग के आगे की ओर के तंतु नीचे और सामने की ओर जाकर नौकाभ (navicular) के गंडक (tuberosity) पर लगे हुये हैं और वहां पीछे की ओर पदतल पार्ष्णिनौकाभ (calcaneonavicular) स्नायु के साथ मिल जाते हैं। बीच के भाग के सूत्र सीधे नीचे जाकर पार्ष्णि के घुटिका धारक (sustentaculum tali) में की समस्त लम्बाई में लगते हैं। पश्च भाग के तंतु नीचे और पीछे जाकर घुटिका के अभिमध्य पृष्ठ और अभिमध्य गुलिका पर लगते हैं। गभीर भाग सुदृढ़ हैं। इसके तंतु ऊपर अभिमध्य गुल्फ की नोक पर लगे हुये हैं और नीचे घुटिका के अभिमध्य पृष्ठ के असंधायक भाग पर लग जाते हैं। दीर्घ पादांगुलि आकुंचनी (flexor digitorum longus) और पश्च अन्तर्जंघिका (tibialis posterior) पेशियों की कंडरायें इस स्नायु के ऊपर से जाती हैं।

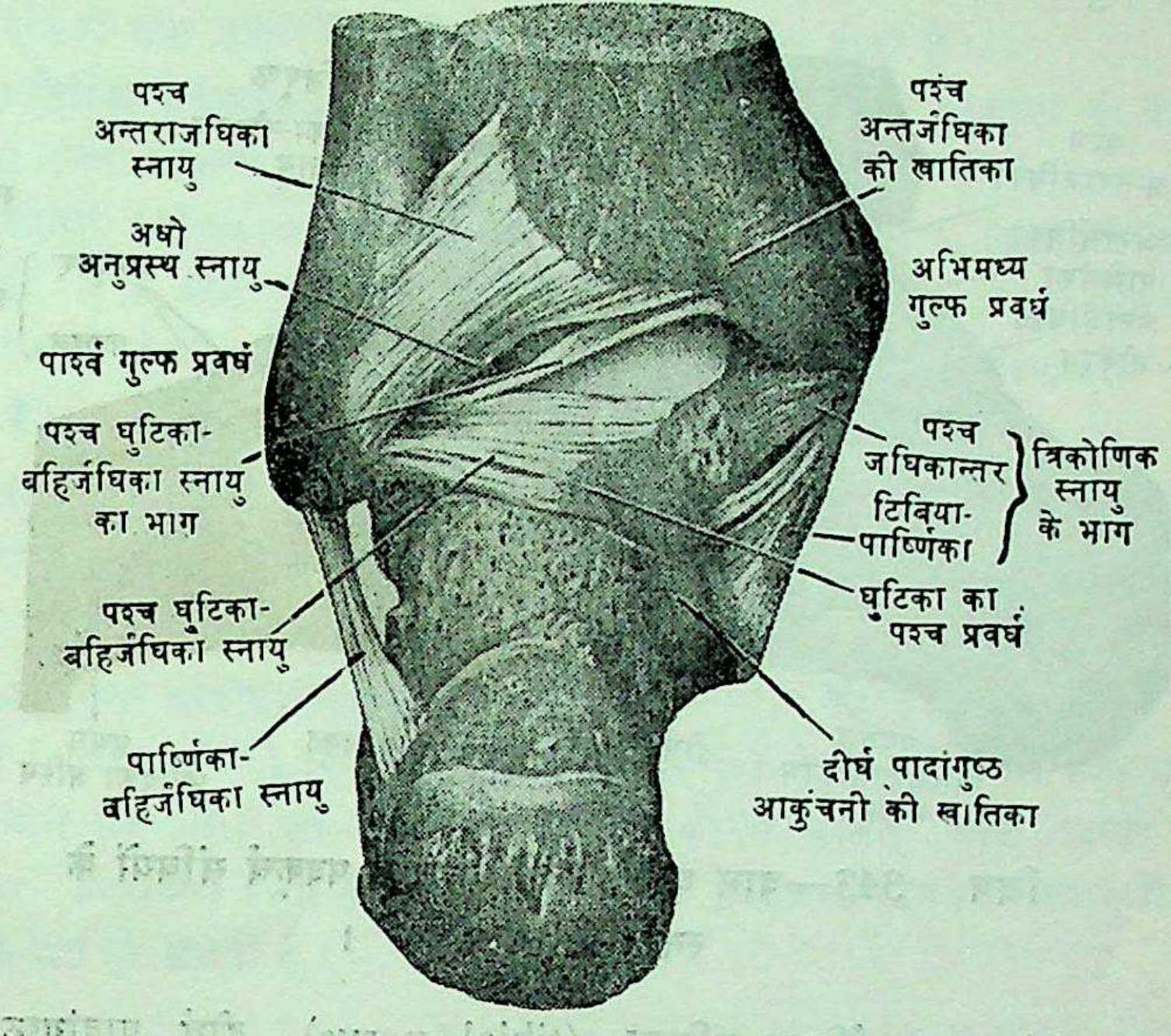
पश्च अन्तराजघिका स्नायु
अधो अनुप्रस्थ स्नायु
पार्श्व गुल्फ प्रवर्ष
पश्च घुटिका-बहिर्जंघिका स्नायु का भाग
पश्च घुटिका-बहिर्जंघिका स्नायु
पार्ष्णिका-बहिर्जंघिका स्नायु
पश्च अन्तर्जंघिका की खातिका
अभिमध्य गुल्फ प्रवर्ध
पश्च जंघिकान्तर
टिबिया-पार्ष्णिका
त्रिकोणिक स्नायु के भाग
घुटिका का पश्च प्रवर्ध
दीर्घ पादांगुष्ठ आकुंचनी की खातिका

चित्र 342--वाम घुटिका-जंघिका संधि । पश्च रूप ।

अग्र घुटिका-बहिर्जंघिका स्नायु (Anterior talofibular lig.)--यह बहिर्जंघिका के गुल्फ प्रवर्ध की अग्र धारा से सामने और भीतर को जाकर घुटिका की ग्रीवा के पार्श्व पृष्ठ और संधायक पृष्ठक के सामने की ओर लगती है।

पश्च घुटिका-बहिर्जंघिका स्नायु (Post. talofibular lig.)--यह दृढ़ गहरी लगभग क्षैतिज दिशा में स्थित है। पार्श्व गुल्फ खात से यह सीधी और समतल घुटिका के पश्च प्रवर्ध के पार्श्व पृष्ठ तक चली गई है। कुछ तंतु उससे पृथक् होकर अभिमध्य गुल्फ पर लग जाते हैं।

पार्ष्णि-बहिर्जंघिका स्नायु (Calcaneofibular lig.)—यह एक दृढ़ लम्बी गोल रज्जु के समान स्नायु है जो पार्श्व गुल्फ प्रवर्ध के सिरे पर सामने की ओर जो गर्तिका या खातिका है उससे निकल कर सीधी पीछे जाकर पार्ष्णि के पार्श्व पृष्ठ की गुलिका पर लगती है। इस पर से दीर्घ और लघु पादविवर्तिकाओं (peroneus longus et brevis) की कंडरायें निकलती हैं।

उपर्युक्त तीनों स्नायु मिलकर इस संधि की पार्श्व स्नायु (lateral ligament of talocrural joint) कही जाती है।

संबंध (Relations)–सामने की ओर अभिमध्य ओर से अग्र अन्तर्जंघिका (tibialis anterior), दीर्घ पादांगुष्ठ प्रसारिणी (Extensor hallucis longus), अग्र बहिर्जंघिका वाहिकायें, गभीर बहिर्जंघिका तंत्रिका (deep peroneal nerve), दीर्घ पादांगुलि प्रसारिणी

(extensor digitorum longus) और तृतीय पादविर्वतिका (peroneus tertius) स्थित हैं। **पीछे की ओर** अभिमध्य ओर से पश्च अन्तर्जंघिका (tibialis posterior), दीर्घ पादांगुलि आकुंचनी (flexor digitorum longus), पश्च अन्तर्जंघिका वाहिकायें (post. tibial vessels), अन्तर्जंघिका तंत्रिका (tibial nerve), दीर्घ पादांगुष्ठ आकुंचनी (flexor hallucis longus) और दीर्घ और ह्रस्व पादविर्वतिकाओं (peroneus longus et brevis) की कंडरायें पार्श्व गुल्फ की खातिका में रहती हैं।

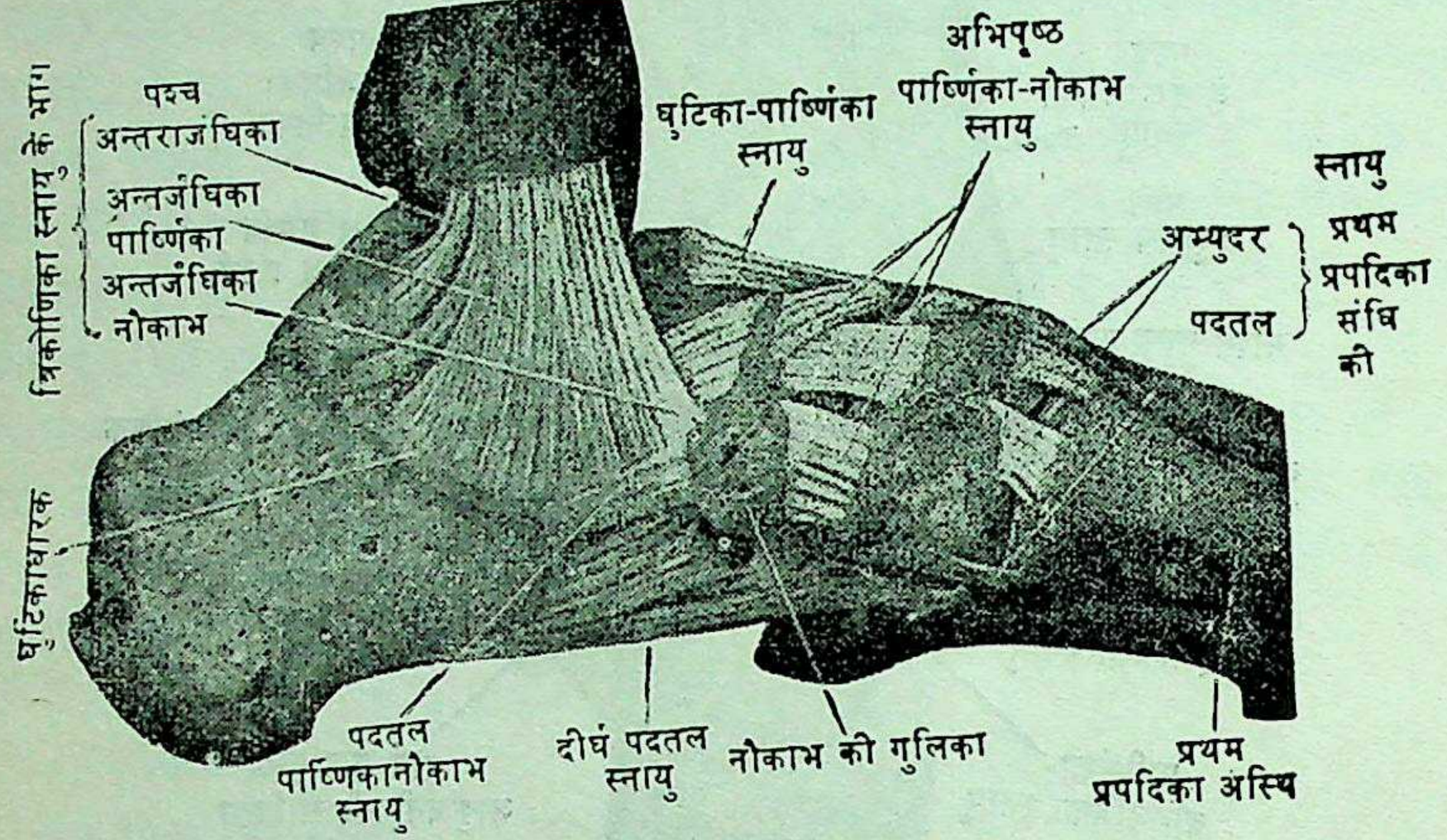
त्रिकोणिका स्नायु के भाग
पश्च अन्तराजंघिका
अन्तर्जंघिका पार्ष्णिका
अन्तर्जंघिका नौकाभ
घुटिकाधारक
घुटिका-पार्ष्णिका स्नायु
अभिपृष्ठ पार्ष्णिका-नौकाभ स्नायु
अभ्युदर
पदतल
स्नायु प्रथम प्रपदिका संधि की
पदतल पार्ष्णिकानौकाभ स्नायु
दीर्घ पदतल स्नायु
नौकाभ की गुलिका
प्रथम प्रपदिका अस्थि

चित्र 343—वाम घुटिका-जंघिका तथा पदकूर्च संधियों के स्नायु-अभिमध्य रूप ।

धमनियां (Arteries)—अग्र अन्तर्जंघिका (anterior tibial) और बहिर्जंघिका (peroneal) धमनियां की गुल्फ शाखायें सन्धि में आती हैं।

तंत्रिकायें (Nerves)—गभीर बहिर्जंघिका (deep peroneal n.) और अन्तर्जंघिका (tibial) तंत्रिकाओं की शाखायें सन्धि में पहुंचती हैं।

गतियां (Movements)—खड़े होने के समय पांव जंघा के समकोण पर रहता है। दोनों ओर के गुल्फ और पीछे की अनुप्रस्थ स्नायु घुटिका के संधायक पृष्ठों को भली भांति धारण किये रहते हैं। पांव की इस संधि पर पदपृष्ठ आकुंचन (dorsiflexion) और पदतल आकुंचन (plantar flexion) गतियां होती हैं। पदपृष्ठ आकुंचन में पांव ऊपर की ओर खिंच जाता है जिससे पादपृष्ठ और जंघा के बीच का कोण छोटा हो जाता है। पदतल आकुंचन में इससे विरुद्ध दिशा में गति होती है। पांव नीचे को झुक जाता है और पांव और जंघा के बीच का कोण और बढ़ जाता है। इस संधि में पार्श्व दिशाओं की ओर कोई विशेष गति नहीं होती। इस दिशा में थोड़ी सी भी गति होने पर घुटिका-बहिर्जंघिका स्नायु (talofibular lig.) खिंच जाती है और बहिर्जंघिका कुछ बाहर की ओर घूम जाती है। घुटिका के संधायक पृष्ठ के अग्र भाग के अधिक चौड़े होने के कारण यह पांव के पदपृष्ठ आकुंचन में भी होता है। इस संधि की त्रिकोणिक स्नायु इतनी दृढ़ है कि अधिक बल लगाने से जिस अस्थि भाग पर स्नायु लगी हुई है उस का भंग हो जाता है, किन्तु स्नायु क्षत नहीं होती। इस स्नायु का मध्य

भाग जंघा की अस्थियों को दृढ़तापूर्वक पांव के साथ बांधे हुये है। पश्च घुटिका-बहिर्जंघिका और पार्ष्णि-बहिर्जंघिका स्नायु पांव को पीछे की ओर को भ्रंश या च्युत (dislocation) नहीं होने देती। अग्र घुटिका-बहिर्जंघिका स्नायु आगे की ओर भ्रंश को रोकती है। ये गतियां विरोधी पेशियों तथा दूसरी ओर की स्नायुओं द्वारा सीमित होती हैं।

अतिरिक्त गतियां (Accessory movements)—पदपृष्ठ आकुंचन की दशा में पांव का हलका घूर्णन, अभिवर्तन और अपावर्तन हो सकते हैं।

पेशियां (Muscles)–**पदपृष्ठ आकुंचन**–अग्र अन्तर्जंघिका (tibialis anterior) मुख्य पेशी है। दीर्घ पादांगुलि प्रसारिणी (ext. digit. long.), दीर्घ पादांगुष्ठ प्रसारिणी (ext. hallucis longus) और तृतीय पदविवर्तिका (peroneus tertius) सहायक हैं।

पदतल आकुंचन—उपरिस्थ-पिंडिका (gastrocnemius) और पिंडिका (soleus) विशेष पेशी हैं। अनुपिंडिका (Plantaris) और दीर्घ पादांगुलि प्रसारिणी, दीर्घ पादांगुष्ठ प्रसारिणी (ext. digitorum long, ext. hall. long.) सहायक हैं।

अनुप्रयुक्त शारीर (Applied anatomy)—संधि की दृढ़ता के कारण इस संधि की च्युति (dislocation) बिना गुल्फ के भंग (fracture) के नहीं होती। किन्तु कितनी ही बार मोच (sprain) आ जाती है जिसका कारण बलात् अति पदतल आकुंचन (plantar flexion) होता है। इससे संधि सम्पुट तथा अन्य सामने की स्नायुओं में से एक या अधिक क्षत हो सकती है।

5. अन्तरापदकूर्च संधियां (Intertarsal joints)

(अ) अधोघुटिका या घुटिका-पार्ष्णि-संधि
(Subtellar or Talocalcaneal joint)

घुटिका और पार्ष्णिका के बीच में अग्र और पश्च दो संधियां हैं जिनकी क्रिया साथ होती है। यहां केवल पश्च संधि का विचार किया गया है। अग्रसंधि को घुटिका-पार्ष्णिका-नौकाभ (talocalcaneonavicular joint) संधि का भाग मान कर उसके साथ विचार किया जायगा।

अधोघुटिका संधि घुटिका के अधः पृष्ठ पर पश्च पार्ष्णिक संधायक पृष्ठक (posterior calcaneal facet) और पार्ष्णिका के ऊर्ध्व पृष्ठ पर स्थिति उत्तल पश्च पृष्ठक के सम्मेलन से बनती है। दोनों पृष्ठकों के बीच एक तान्तव सम्पुट बना हुआ है। संधि में निम्नलिखित स्नायु हैं:—

तान्तव सम्पुट (fibrous capsule)—यह संधि पर आवृत है। इसमें दो दृढ़ तन्तु-पूलिकाओं के बीच में दुर्बल तान्तव आवरण है। इसके भीतर श्लेषक कला छाई हुई है। इस संधि गुहा का अन्य संधि गुहाओं से संबंध नहीं है।

पार्श्व घुटिका-पार्ष्णिका स्नायु (lateral talocalcaneal lig.)—एक छोटी, चपटी तन्तु पूलिका है जो घुटिका के पार्श्व प्रवर्ध से नीचे और पीछे को जाकर पार्ष्णिका के पार्श्व पृष्ठ पर पार्ष्णिका-बहिर्जंघिका (calcaneofibular) स्नायु के सामने लगती है।

अभिमध्य घुटिका-पार्ष्णिका स्नायु (medial talocalcaneal lig.)--घुटिका की अभिमध्य गुलिका को पार्ष्णिका के घुटिकाधारक (sustantaculum tali) के पीछे और उससे पीछे के अभिमध्य पृष्ठ से जोड़ती है। इसके तन्तु त्रिकोणिका स्नायु के तन्तुओं से मिल जाते हैं और उसके पश्चतम भाग के तन्तु घटिका और पार्ष्णिका के सम्मेलन में से जो खातिका बनती है तथा जिसमें होकर दीर्घ पादांगुष्ठ आकुंचनी (flexor hallucis longus) की कंडरा निकलती है उसका अस्तर (lining) बनाती हैं।

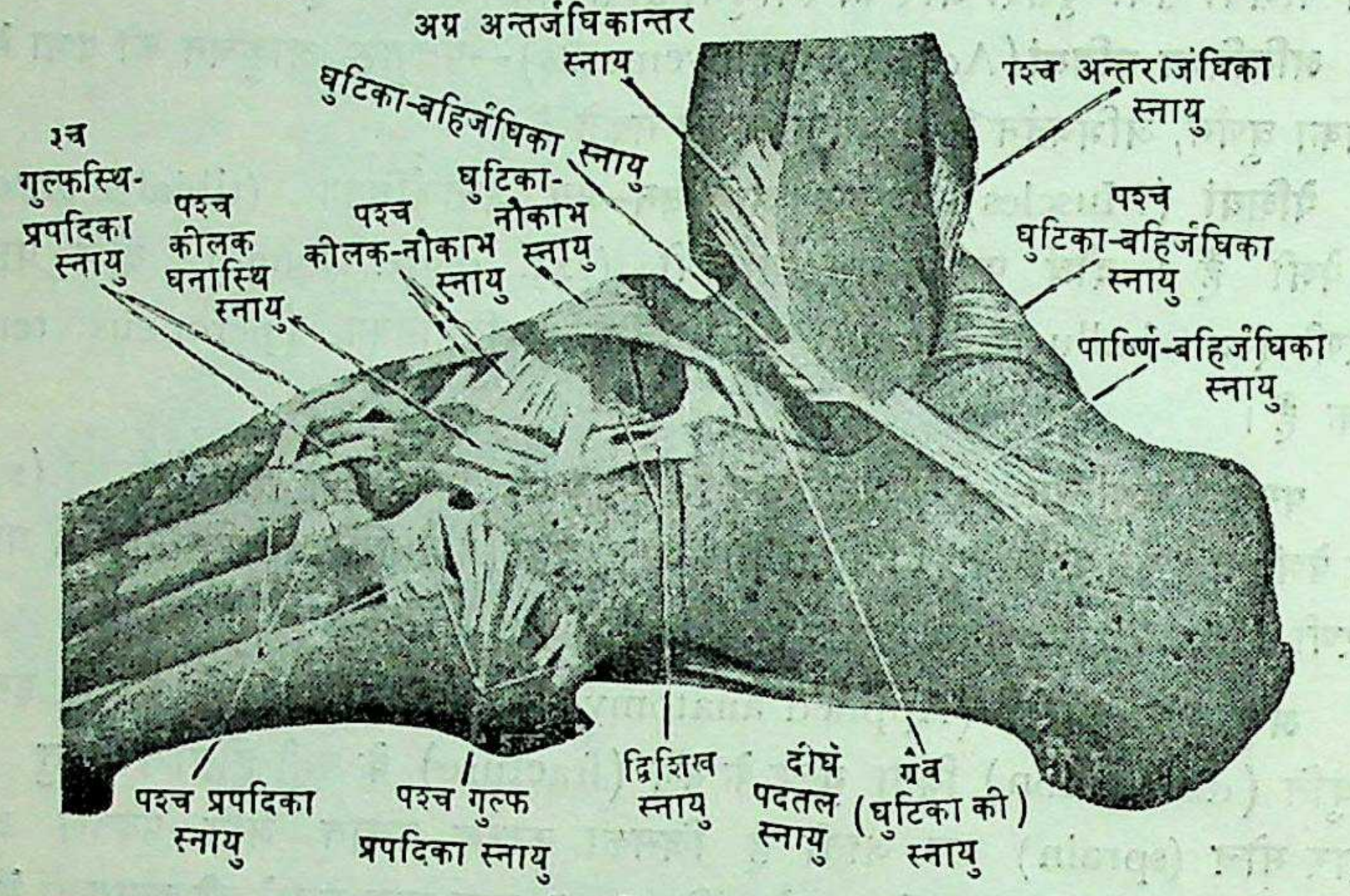
अग्र अन्तर्जंघिकान्तर स्नायु
घुटिका-बहिर्जंघिका स्नायु
रश्च अन्तराजंघिका स्नायु
२च गुल्फस्थि-प्रपदिका स्नायु
पश्च कीलक घनास्थि स्नायु
पश्च कीलक-नौकाभ स्नायु
घुटिका-नौकाभ स्नायु
पश्च घुटिका-बहिर्जंघिका स्नायु
पार्ष्णि-बहिर्जंघिका स्नायु
पश्च प्रपदिका स्नायु
पश्च गुल्फ प्रपदिका स्नायु
द्विशिख स्नायु
दीर्घ पदतल स्नायु
ग्रैव (घुटिका की) स्नायु

चित्र 344--वाम घुटिका-जंघिका तथा पदकूर्च संधियो के स्नायु--पार्श्व रूप

अन्तरास्थि घुटिका-पार्ष्णिका स्नायु (Interosseous talocalcaneal lig.)--घुटिका की ग्रीवा के अधोपृष्ठ और पार्ष्णिका के घुटिकाधारक के पीछे स्थित खातिकाओं के मिलने से बने हुए पदकूर्च विवर (sinus tarsi) में यह चौड़ी चपटी स्नायु दोनों खातिकाओं को बांधे हुए है। पांव के बहिर्वर्तन (eversion) से यह स्नायु तन जाती है।

ग्रैव स्नायु (cervical lig.)--यह ऊपर घुटिका की ग्रीवा के अधोपृष्ठ की गुलिका पर लगी हुई है जहां से तन्तु नीचे और बाहर को जाकर पार्ष्णिका के ऊर्ध्वपृष्ठ पर पदकूर्च विवर के पार्श्व में लगते हैं। यह पांव के अन्तर्वर्तन (inversion) पर तनतीं है।

(ब) घुटिका-पार्ष्णिका-नौकाभ संधि
(Talocalcaneonavicular joint)

इस संधि में घुटिका का गोल शिर नौकाभ के पश्च पृष्ठ, पार्ष्णिका पर घुटिका के लिए अग्र और मध्य पृष्ठकों और पदतल पार्ष्णि-नौकाभ स्नायु (calcaneonavicular lig.) के ऊर्ध्व पृष्ठ इन संरचनाओं द्वारा बनी हुई अवतलता (concavity) में लगता है। अस्थियों के संधायक भाग तान्तव सम्पुट से ढके हुए हैं। इसके अतिरिक्त संधि पर घुटिका-नौकाभ (talonavicular), पदतल पार्ष्णि-नौकाभ (planter calcaneonavicular)

और द्विशाखित स्नायु (bifurcated lig.) के पार्ष्णि-नौकाभ भाग लगे हुए हैं। इस अंतिम स्नायु का उल्लेख अगली संधि के साथ किया जायगा।

तान्तव सम्पुट (fibrous capsule)––यह पश्च ओर के अतिरिक्त अपूर्ण है, जहां यह मोटा हो गया है, और अन्तरास्थि स्नायु का अग्र भाग बनाता है जो पदकूर्च विवर को भरे हुए है।

घुटिका-नौकाभ स्नायु (Talonavicular lig.)––यह चौड़ी बारीक स्नायु घुटिका की ग्रीवा से नौकाभ के पश्चपृष्ठ पर लगी हुई है। प्रसारक कंडरायें इसको ढके रहती हैं।

पदतल पार्ष्णिनौकाभ स्नायु पदतल पर स्थित है। नौकाभ और पार्ष्णिका के स्नायुओं के साथ उसका विचार किया गया है।

गतियां (Movements)—घुटिका-पार्ष्णि और घुटिका-पार्ष्णि-नौकाभ संधियों पर कई प्रकार की संसर्पण गतियां तथा घूर्णन संभव है। घुटिका के पीछे की ओर पार्ष्णिका और आगे की ओर नौकाभ पांव के सहित घुटिका के शिर पर कई दिशाओं में संसर्पण करती है। जब वे पार्श्व ओर घूमती हैं तो पांव की अभिमध्य धारा बाहर को मुड़ जाती है और पांव का पदतल पृष्ठ भीतर की ओर घूम जाता है। यह अन्तर्वर्तन (inversion) कहा जाता है। पांव के पदतल आकुंचन पर यह गति बढ़ जाती है। इससे विपरीत दिशा में गति, पदतल पृष्ठ का बाहर को मुड़ जाना और पांव की बहिर्धारा का ऊंचा उठना, बहिर्वर्तन (eversion) कहलाता है। अन्तर्वर्तन पादविवर्तिका पेशियों (peronei) के तनाव और दृढ़ अन्तरास्थि तथा घुटिका-पार्ष्णिका स्नायु द्वारा सीमित होता है। अग्र और पश्च अन्तर्जंघिकायें (ant. and post. tibialis) और त्रिकोणिका स्नायु बहिर्वर्तन के विरोधी हैं।

ये अन्तः और बहिर्वर्तन गतियां पांव को पृथ्वी से उठा लेने पर होती हैं किन्तु वे खड़े रहने पर पांव के पृथ्वी पर लगाये रखने पर भी हो सकती हैं। किन्तु उस समय अन्तर्जंघिका के द्वारा शरीर भार का घुटिका पर और उसके द्वारा पार्ष्णिका और नौकाभ पर पड़ना उनका विशेष कारण होता है।

पेशियां (muscles)––**अन्तर्वर्तन**––अग्र और पश्च अन्तर्जंघिकायें
बहिर्वर्तन––दीर्घ और लघु पाद विवर्तिकायें

(स) पार्ष्णिका-घनास्थि संधि (Calcaneocuboid joint)

इस संधि के संधायक पृष्ठों का ऐसा आकार है कि उनके बीच पर्याण प्रकार की संधि (saddle joint) बनती है। पांचवीं प्रपदास्थि के आधार के पार्श्व की गुलिका से यह संधि 2 सेन्टीमीटर पीछे स्थित है। इसमें निम्न स्नायु हैं :

तान्तव सम्पुट, द्विशाखित स्नायु, दीर्घ पदतल स्नायु, पदतल-घुटिका-घनास्थि स्नायु

तान्तव सम्पुट (fibrous capsule)––यह पश्च ओर दृढ़ हो गया है (पश्च पार्ष्णिका घनास्थि स्नायु)। अन्य प्रपद संधियों से इसकी श्लेषक कला पृथक् है।

द्विशाखित स्नायु (bifurcated lig.)—यह दृढ़ स्नायु पीछे की ओर पार्ष्णिका के ऊर्ध्व पृष्ठ के अग्र भाग पर लगी है। यहां से आगे जाकर यह y के समान आकार के भागों में विभक्त हो जाती है। भीतर का भाग सामने और भीतर को जाकर नौकाभ के पश्च-

पार्श्व पृष्ठ पर लग जाता है जो पार्ष्णिका-घुटिका (calcaneocuboid) स्नायु कहलाती है। दूसरा भाग सामने और बाहर जाकर घनास्थि के अभिमध्य पृष्ठ पर तनिक ऊपर (पद पृष्ठ) की ओर लगता है। यह पार्ष्णिका–घुटिका स्नायु कहलाती है।

दीर्घ पदतल स्नायु (Long plantar lig.)—यह पदतल की सबसे लम्बी और अत्यन्त दृढ़ स्नायु है। पीछे यह पार्ष्णिका के पदतल पृष्ठ पर अभिमध्य और पार्श्व गुलिकाओं के सामने लगी है। यहां से सीधे आगे की ओर जाकर उसके गहरे तन्तु घनास्थि के पदतल पृष्ठ पर कटक (ridge) और गंडक (tuberosity) पर लग जाते हैं। इसके उपरिस्थ तन्तु और आगे तक चले जाते हैं और दूसरी, तीसरी, चौथी और प्रायः पांचवीं प्रपदास्थि के आधारों पर लगते हैं। यह स्नायु पार्श्व अनुदैर्ध्य पदचाप (lateral longitudinal arch of foot) को चपटा नहीं होने देती।

पदतल पार्ष्णिका-घनास्थि स्नायु (Plantar calcaneocuboid lig.)——इस को लघु पदतल स्नायु (short plantar lig.) भी कहते हैं। यह छोटी चौड़ी अत्यन्त दृढ़ स्नायु उपर्युक्त दीर्घ पदतल स्नायु के ऊपर अस्थियों पर लिपटी रहती है। दोनों के बीच में केवल थोड़ा व अवकाशी ऊतक स्थित होता है। यह पार्ष्णिका की अग्र गुलिका और सामने की गर्तिका से घनास्थि के पदतल पृष्ठ पर लगती है और यहां भी पदचाप की रक्षा करती है।

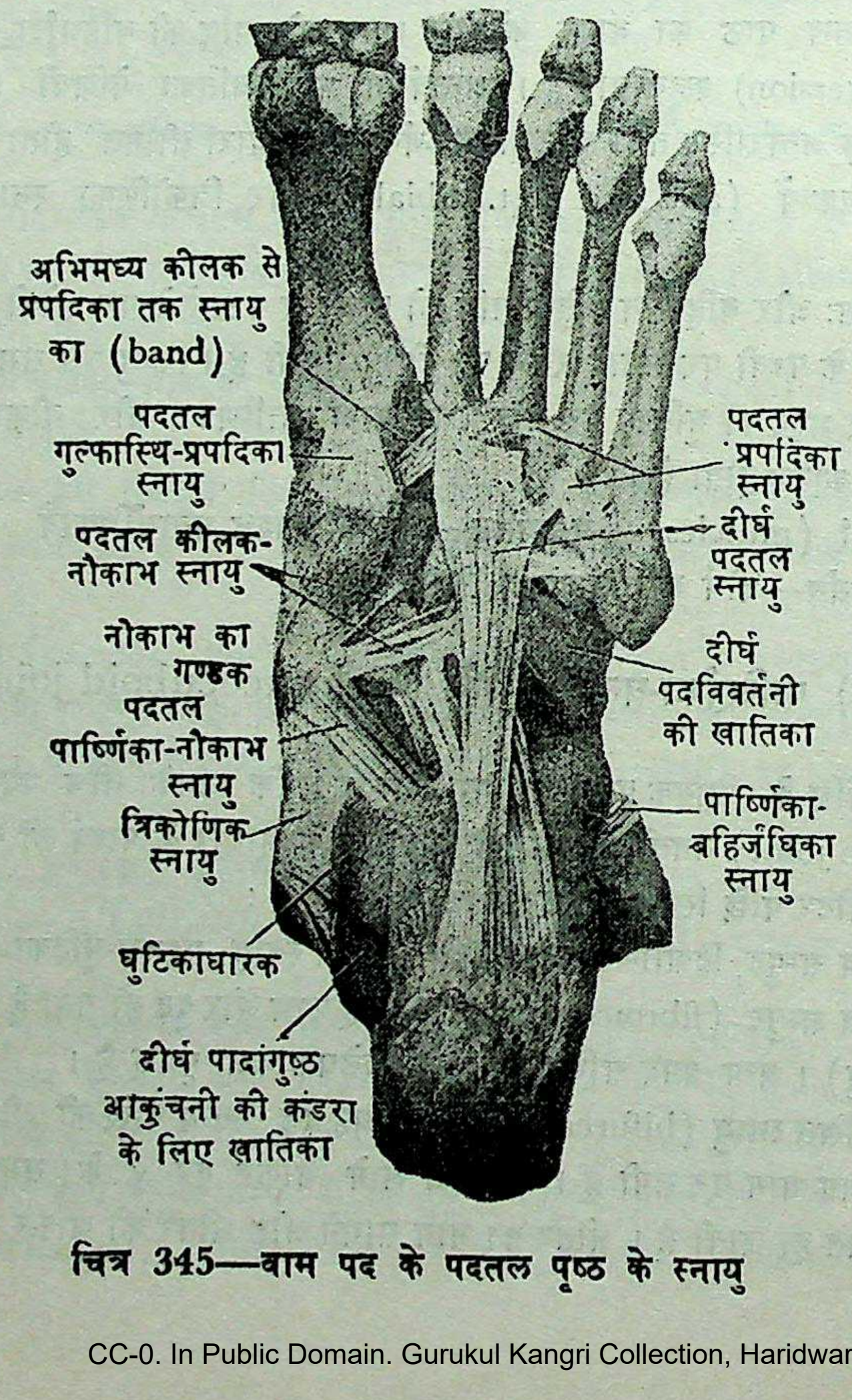
अभिमध्य कीलक से प्रपदिका तक स्नायु का (band)
पदतल गुल्फास्थि-प्रपदिका स्नायु
पदतल कीलक-नौकाभ स्नायु
नोकाभ का गण्डक
पदतल पार्ष्णिका-नौकाभ स्नायु
त्रिकोणिक स्नायु
घुटिकाधारक
दीर्घ पादांगुष्ठ आकुंचनी की कंडरा के लिए खातिका
पदतल प्रपदिका स्नायु
दीर्घ पदतल स्नायु
दीर्घ पदविवर्तनी की खातिका
पार्ष्णिका-बहिर्जंघिका स्नायु

चित्र 345—वाम पद के पदतल पृष्ठ के स्नायु

गतियां (movements)—पार्ष्णिका और घनास्थि के बीच पांव के बहिः या अन्तर्वर्तन के समय थोड़ी संसर्पण और घूर्णन गति होती है।

(ड) पार्ष्णिका और नौकाभ को जोड़ने वाली स्नायु
(Ligaments connecting the calcaneus and navicular)

पार्ष्णिका और नौकाभ का सम्मेलन सीधे नहीं होता, किन्तु दोनों अस्थियां पार्ष्णिका-नौकाभ और पदतल पार्ष्णिका-नौकाभ स्नायुओं द्वारा जुड़ी हुई हैं।

पार्ष्णिका-नौकाभ स्नायु (Calcaneonavicular lig.)—इसका द्विशाखित स्नायु के रूप में वर्णन किया जा चुका है।

पदतल पार्ष्णिका-नौकाभ स्नायु (Plantar calcaneonavicular lig.)—इसको उत्प्लावक स्नायु (spring lig.) भी कहा जाता है। यह चौड़ी, मोटी स्नायु पार्ष्णिका के घुटिका धारक प्रवर्ध की अग्रधारा और नौकाभ के पदतल पृष्ठ को जोड़े रहती है। यह घुटिका के शिर के नीचे स्थित है। इसके ऊर्ध्व (पदपृष्ठ) पृष्ठ पर एक त्रिकोणाकार तान्तव उपास्थिका पृष्ठक बन जाता है जिस पर घुटिका का शिर आश्रित रहता है। शिर के धारण के लिए अवतलता (concavity) बनाने में यह भाग लेती है। यह अभिमध्य अनुदैर्घ्य पद चाप को दृढ़ बनाती है, उसको विकृत नहीं होने देती। इसके पदतल पृष्ठ को अभिमध्य ओर पश्च अन्तर्जंघिका (tibialis posterior) की कंडरा और पार्श्व ओर दीर्घ पादांगुष्ठ-आकुंचनी और दीर्घ पादांगुलि आकुंचनी पेशियों की कंडरायें इसको नीचे से आश्रित करती हैं। अभिमध्य किनारे पर यह त्रिकोणिका स्नायु में मिल जाती हैं।

(ई) कीलक-नौकाभ संधि (Cuneonavicular joint)

नौकाभ तीनों कीलकों में सामने की ओर सम्मेलन करती है। यह सरल प्रकार की संधि है। अन्तराकीलक संधि, कीलक-घनास्थि संधि तथा इस संधि का एक ही तान्तव सम्पुट है। इन सब संधियों की श्लेषक गुहायें भी आपस में मिली हुई हैं तथा दूसरी और तीसरी कीलक-प्रपदास्थियों की तथा दूसरी और तीसरी तथा दूसरी और चौथी प्रपदास्थियों के आधारों के बीच की श्लेषक गुहायें भी इन गुहाओं से मिली रहती हैं।

पदपृष्ठ और पदतल स्नायु इन अस्थियों को जोड़े रहती हैं। **पदपृष्ठ स्नायु** (dorsal ligament) तीन छोटी छोटी तन्तु पूलिकायें हैं जो कीलकों को आपस में बांधे रहती हैं। अभिमध्य कीलक को नौकाभ से जोड़ने वाली पूलिका संधि के अभिमध्य ओर से होती हुई नीचे जाकर पदतल स्नायु में मिल जाती है जो इन दोनों अस्थियों को जोड़े हुए है। पदतल स्नायुओं का क्रम ठीक पदपृष्ठ स्नायुओं के समान है। पश्च अन्तर्जंघिका पेशी (tibialis posterior) की कंडरा के तन्तु इन स्नायुओं में लगकर उनको दृढ़ता देते हैं।

(फ) घनास्थि-नौकाभ संधि (Cuboideonavicular joint)

घनास्थि अपने अभिमध्य पृष्ठ के केवल पश्च भाग में नौकाभ से तान्तव संधि द्वारा सम्मेलन करती है। दोनों अस्थियां पदपृष्ठ, पदतल तथा अन्तरास्थि स्नायुओं द्वारा जुड़ी

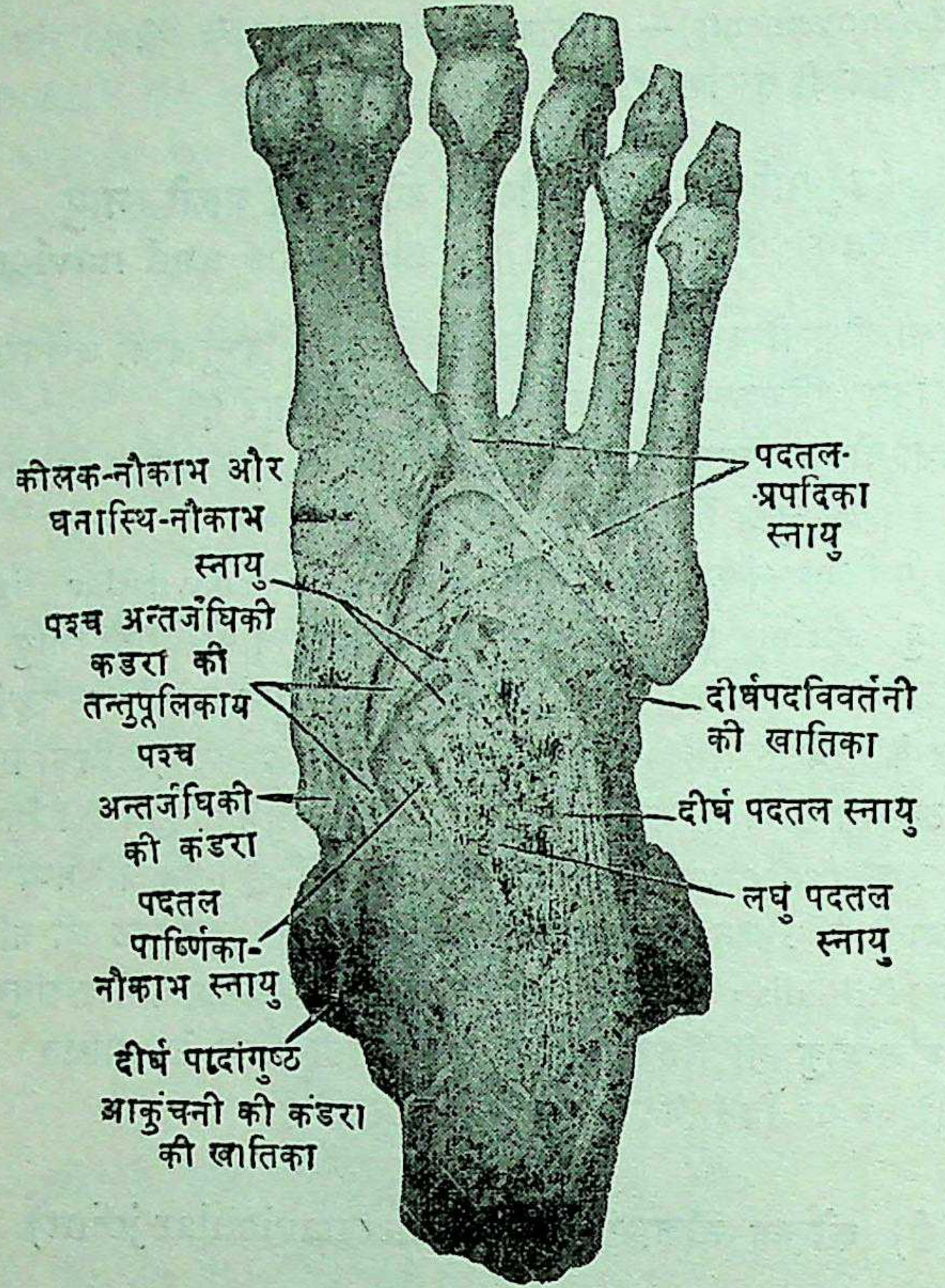
कीलक-नौकाभ और घनास्थि-नौकाभ स्नायु
पश्च अन्तर्जंघिकी कडरा की तन्तुपूलिकायें
पश्च अन्तर्जंघिकी की कंडरा
पदतल पार्ष्णिका-नौकाभ स्नायु
दीर्घ पादांगुष्ठ आकुंचनी की कंडरा की खातिका
पदतल-प्रपदिका स्नायु
दीर्घपदविवर्तनी की खातिका
दीर्घ पदतल स्नायु
लघु पदतल स्नायु

चित्र 346—वाम पद के पदतल पृष्ठ के ऊपर के स्नायु । दीर्घ पदतल स्नायु अलग कर दिया गया है।

हुई हैं। **पदपृष्ठ स्नायु** (dorsal lig.) तिर्यक् दिशा में बाहर को जाकर घनास्थि पर लगती है। **पदतल स्नायुओं** (plantar lig.) के तन्तु अनुप्रस्थ दिशा में घनास्थि से जाकर नौकाभ में लग जाते हैं। **अन्तरास्थि स्नायु** दृढ़ अनुप्रस्थ स्नायु हैं जो अस्थियों के सन्निकट पृष्ठों के असंधायक भागों पर लगी हैं।

कभी कभी यह श्लेषक संधि पाई जाती है।

(ज) अन्तराकीलक और कीलक-घनास्थि संधियां
(Intercuneiform and cuneocuboid joints)

ये तीनों कीलकों और पार्श्व कीलक तथा घनास्थि के बीच की श्लेषक संधियां हैं जो सरल प्रकार की हैं। इनके तान्तव सम्पुट तथा श्लेषक गुहा कीलक और घनास्थि के सम्पुट तथा श्लेषक गुहा से मिले रहते हैं। अस्थियां पदपृष्ठ और पदतल स्नायुओं तथा अन्तरास्थि स्नायुओं द्वारा जुड़ी रहती हैं।

पदतल और पदपृष्ठ स्नायु तीन अनुप्रस्थ तन्तु पूलिकायें हैं। प्रथम अभिमध्य और मध्य कीलकों के सन्निकट पृष्ठों पर लगी हुई है, दूसरी मध्य और पार्श्व कीलकों को जोड़ती है और तीसरी पार्श्व कीलक और घनास्थि को जोड़ रही है। पदपृष्ठ स्नायु अस्थियों को पदपृष्ठ की ओर और दूसरी स्नायु पदतल की ओर जोड़े हुए हैं। पदतल स्नायुओं में पश्च अन्तर्जंघिका (tibialis posterior) की कंडरा के सूत्र लगकर उनको दृढ़ बनाते हैं। **अन्तरास्थि स्नायु** छोटी और दृढ़ स्नायु हैं जो अस्थियों के सन्निकट पृष्ठों के असंधायक भागों को जोड़ती हैं। ये पांव की अनुप्रस्थ चापों को संभालती हैं।

गतियां (Movements)–कीलक–नौकाभ, घनास्थि-नौकाभ तथा अन्तराकीलक संधियों में उस समय हल्की संसर्पण गति होती है जब पांव के अगले भाग पर दबाव पड़ता है, जैसे, दौड़ने या कूदने की क्रिया के प्रारम्भ में पड़ता है। ये पद चाप की लचक को बढ़ाती हैं। पांव को भूमि पर से उठा लेने पर ये गतियां नहीं की जा सकतीं।

(6) पदकूर्च–प्रपदास्थि संधियां (Tarsometatarsal joints)

पदकूर्चास्थियों और प्रपदिकाओं के बीच की श्लेषक संधियां सरल प्रकार की हैं। प्रथम प्रपदिका अपने आधार के पश्चपृष्ठ पर अभिमध्य कीलक से संधि करती है। दूसरी प्रपदिका का आधार दूसरी और तीसरी कीलकास्थियों के बीच रहता है और दोनों से सम्मेलन करता है। तीसरी प्रपदिका तीसरी कीलक से मिलती है। चौथी और पांचवीं घनास्थि से मिली हुई हैं। चौथी प्रपदिका के आधार का एक कोना तीसरी कीलक पर भी लगता है। प्रथम संधि का स्वतन्त्र तान्तव सम्पुट तथा श्लेषक गुहा है। दूसरी और तीसरी का सम्पुट तथा श्लेषक गुहा अन्तराकीलक तथा कीलक-नौकाभ संधियों के सम्पुट तथा श्लेषक गुहा से मिले हुए हैं किन्तु वे चौथी और पांचवीं प्रपदास्थियों की गुहा से अन्तरास्थि स्नायु द्वारा पृथक् हैं जो पार्श्व कीलक और चौथी प्रपदिका के आधार के बीच में लगी हुई है।

अस्थियां, पदपृष्ठ तथा पदतल पदकूर्च-प्रपद तथा अन्तरास्थि कीलक-प्रपद स्नायुओं द्वारा जुड़ी हुई हैं।

पदपृष्ठ स्नायु (dorsal lig.) दृढ़ और चपटी हैं। प्रथम प्रपदिका अभिमध्य कीलक के साथ तान्तव सम्पुट द्वारा जुड़ी हुई है। दूसरी प्रपदिका में प्रत्येक कीलक से एक स्नायु पट्टिका आकर लगती है। तीसरी और चौथी में पार्श्व कीलक से एक एक पट्टिका आकर लगी हुई है। चौथी में घनास्थि से भी एक पट्टिका आती है। पांचवीं में घनास्थि से केवल एक पट्टिका आकर लगती है।

पदतल स्नायु (plantar lig.)—यह पदपृष्ठ की अपेक्षा क्रमहीन हैं। इनमें अनुदैर्ध्य और अनुप्रस्थ दोनों प्रकार के तन्तु होते हैं। प्रथम और दूसरी प्रपदिका पर लगने वाले तन्तु अन्य की अपेक्षा दृढ़ हैं। दूसरी और तीसरी में अभिमध्य कीलक् से आये हुए तिर्यक् तन्तु लगे हुए हैं। चौथी और पांचवीं प्रपदिकायें घनास्थि से कुछ तन्तु द्वारा जुड़ी हैं।

अन्तरास्थि कीलक–प्रपदिका स्नायु (Interosseous cuneometatarsal ligs.)—ये तीन स्नायु हैं। प्रथम दृढ़ स्नायु अभिमध्य कीलक को प्रथम प्रपदिका के कोण से जोड़ती है। दूसरी स्नायु पार्श्व कीलक को दूसरी प्रपदिका के कीलक के पास के कोण को जोड़ रही है। तीसरी प्रपदिका में भी पार्श्व कीलक ही से आकर तन्तु लगते हैं। तीसरी स्नायु पार्श्व कीलक के बहिः कोण को चौथी प्रपदिका के सन्निकट पृष्ठ से जोड़े हुए है।

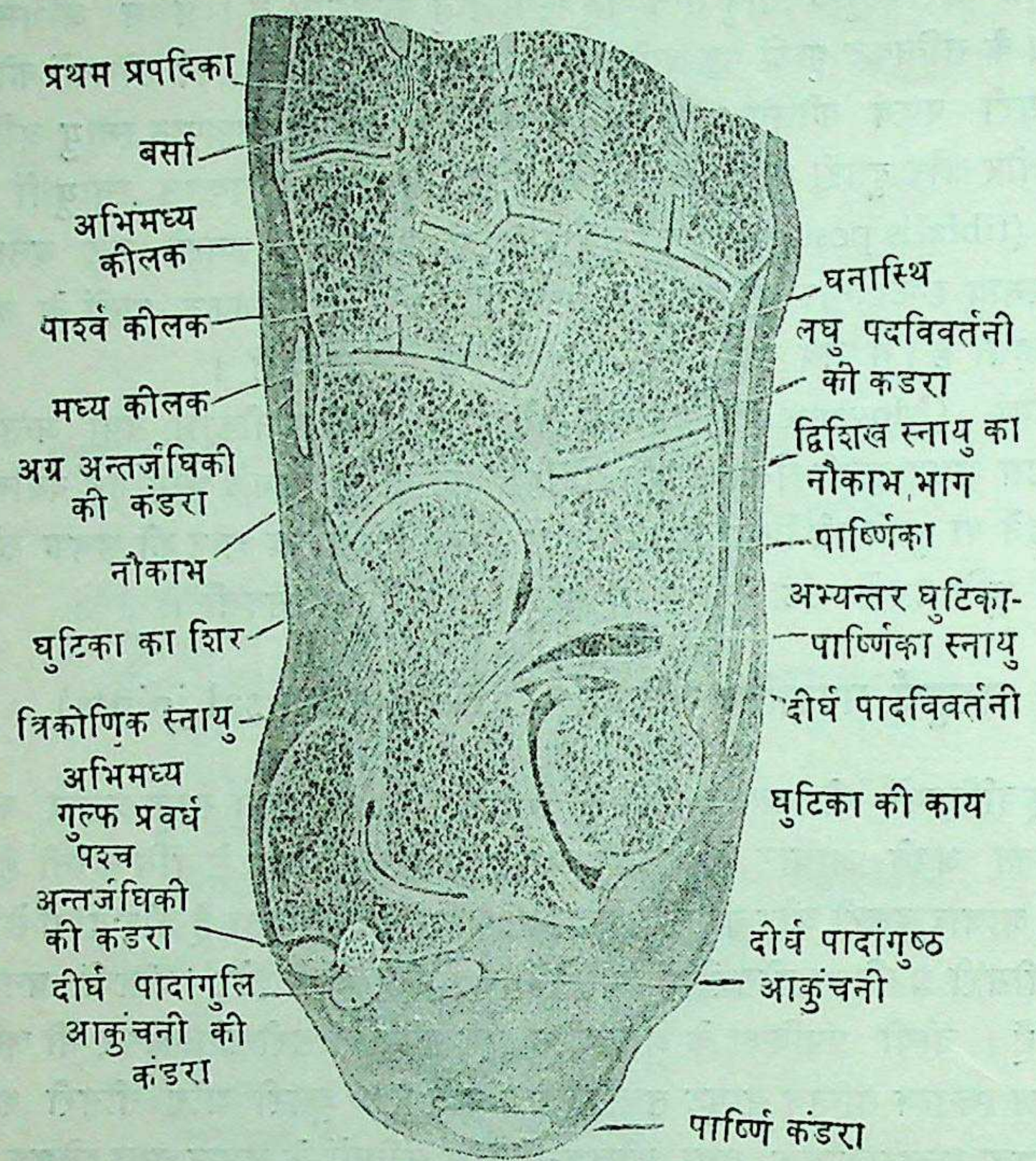
प्रथम प्रपदिका
बर्सा
अभिमध्य कीलक
पार्श्व कीलक
मध्य कीलक
अग्र अन्तर्जंघिकी की कंडरा
नौकाभ
घुटिका का शिर
त्रिकोणिक स्नायु
अभिमध्य गुल्फ प्रवर्ध पश्च
अन्तर्जंघिकी की कंडरा
दीर्घ पादांगुलि आकुंचनी की कंडरा
घनास्थि
लघु पदविवर्तनी की कंडरा
द्विशिख स्नायु का नौकाभ भाग
पार्ष्णिका
अभ्यन्तर घुटिका-पार्ष्णिका स्नायु
दीर्घ पादविवर्तनी
घुटिका की काय
दीर्घ पादांगुष्ठ आकुंचनी
पार्ष्णि कंडरा

चित्र 347—दक्षिण पद का पारगामी तिर्यक् परिच्छेद जिसमें अंतरागुल्फिक तथा पदकूर्च-प्रपद संधियों की श्लेषक गुहा दिखाई गई हैं। ऊपर से देखने पर

गतियां (Movements)—गुल्फास्थियों और प्रपदिकाओं के बीच संसर्पण और घूर्णन गतियां संभव हैं। ये गतियां प्रथम संधि के अतिरिक्त शेष में अत्यन्त परिमित हैं। प्रथम संधि में पांव को उठा लेने पर ऊपर और नीचे की ओर की गतियां भली प्रकार की जा सकती हैं।

(7) अन्तराप्रपदिका संधियां (Intermetatarsal joints)

प्रथम प्रपदास्थि का आधार, अंगुष्ठ की भांति, दूसरी प्रपदास्थि से स्नायु द्वारा नहीं जुड़ा हुआ है। दूसरी, तीसरी, चौथी और पांचवीं **प्रपद**ास्थियों के आधार पदपृष्ठ, पदतल तथा अन्तरास्थि स्नायुओं द्वारा जुड़े हुए हैं।

पांचों प्रपदास्थियों के शिर अप्रत्यक्ष रूप में अनुप्रस्थ स्नायुओं (पद) द्वारा जुड़े हुए हैं।

पदपृष्ठ और पदतल स्नायु प्रपदिकाओं के आधारों को अनुप्रस्थ दिशा में दोनों पृष्ठों पर जोड़े हुए हैं। अन्तरास्थि दृढ़ स्नायु प्रपदिकाओं के सन्निकट पृष्ठों के असंधानिक भागों को जोड़ती है।

गतियां (Movements)—इन संधियों में भी दबाव पड़ने के समय केवल संसर्पण गतियां होती हैं।

पनकूर्च तथा प्रपद प्रान्तों की श्लेषक गुहिकाएं (Synovial cavities of the Tarsus and Metatarsus)

इन प्रान्तों में 6 श्लेषक गुहिकाएं निम्न प्रकार स्थित है :—

1. अधोघुटिका संधि में
2. घुटिका–पार्ष्णिका–नौकाभ संधि में
3. नौकाभ–घनास्थि संधि में
4. एक श्लेषक गुहिका कीलक–नौकाभ, अन्तराकीलक, कीलक–घनास्थि संधियां, मध्य और पार्श्व कीलकास्थियों तथा दूसरी, तीसरी और चौथी प्रपदिकाओं के आधारों के बीच की सन्धियों के लिए।
5. अभिमध्य कीलकास्थि और प्रथम (अंगुष्ठ की) प्रपदास्थि की संधि में, और
6. घनास्थि और चौथी तथा पांचवीं प्रपदास्थियों के बीच की संधि में।

नौकाभ और घनास्थि के सन्निकट पृष्ठों के बीच भी कभी कभी एक श्लेषक गुहिका मिलती है जो प्रायः घनास्थि और पार्श्व कीलक की गुहिका से मिली होती है।

(8) प्रपद-अंगुलास्थि संधियां (Metatarsophalangeal joints)

प्रपदास्थियों के गोल शिरों और प्रथम अंगुलास्थियों के अवतल आधारों के बीच में ईलिप्साइड प्रकार की संधियां हैं जिनमें प्रपदिकाओं के गोल शिर प्रथम अंगुलास्थि के अल्प अवनत आधार के पृष्ठक से सम्मेलन करते हैं। प्रपदिकाओं के शिर के पृष्ठक शिर के अग्र भाग को ढके हुए हैं तथा पदतल पृष्ठ पर भी प्रलंबित हैं किन्तु वे पदपृष्ठ पर नहीं पहुँचते।

इन संधियों में तान्तव सम्पुट, पदतल, गम्भीर अनुप्रस्थ प्रपदिका तथा समपार्श्व स्नायु हैं।

तान्तव सम्पुट (fibrous capsule)—ये संवायक पृष्ठों के किनारों पर लगे हुए हैं। पदपृष्ठ ओर ये पतले हैं और प्रसारक कंडराओं से प्रायः लघु बर्साओं द्वारा पृथक् रहते हैं। किन्तु पदतल और समपार्श्व स्नायुओं से ये अभिन्न तथा मिले रहते हैं।

पदतल स्नायु (Plantar ligs.)—ये मोटी, सघन और दृढ़ स्नायु संधियों के पदतल पृष्ठों पर समपार्श्व स्नायुओं के बीच में स्थित हैं जिनसे ये पार्श्वों पर मिल जाते हैं। इनके किनारे गभीर अनुप्रस्थ प्रपदिका स्नायुओं से जुड़े हुए हैं। प्रपदिकाओं के साथ इनका घनिष्ठ संबंध नहीं होता किन्तु प्रथम अंगुलास्थि के आधार के साथ ये दृढ़ता से जुड़े रहते हैं। इनके पदतल पृष्ठों पर आकुंचक कंडराओं के लिए खातिकायें बन गई हैं जिनके किनारों से कंडराओं के पिधान जुड़े रहते हैं।

गभीर अनुप्रस्थ प्रपदिका स्नायु (Deep transverse metatarsal ligs.)—ये चार लघु, चौड़ी और चपटी बंधनी हैं जो समीप स्थित प्रपद-अंगुलि संधियों की पदतल स्नायुओं को जोड़ती हैं। उनके पदपृष्ठ पर अन्तराशलाकिकायें (interossei) स्थित हैं और उनके पदतल पृष्ठ अनुकंडरिकाओं से संपर्क करते हैं।

समपार्श्वी स्नायु (Collateral ligs)—दो गोल दृढ़ रज्जु के समान बंधनी हैं

जो संधि के दोनों ओर प्रपदिका के शिर के पार्श्व की गुलिका से सामने और नीचे को तिरछी दिशा में जाकर अंगुलि के आधार के पार्श्व में लग जाती हैं।

गतियां (Movements)—हाथ की समान संधियों की भांति इन संधियों में भी आकुंचन, प्रसारण, अभिवर्तन अपावर्तन तथा प्रत्यावर्तन गतियां होती हैं, किन्तु इनकी सीमा परिमित है। आकुंचन की अपेक्षा प्रसारण अधिक हो सकता है, विशेषकर अंगुष्ठ की संधि में जहां आकुंचन 5 डिग्री से अधिक नहीं हो पाता, किन्तु प्रसारण 25 डिग्री तक हो जाता है। अभिवर्तन के साथ सदा आकुंचन भी होता है और अपावर्तन के साथ प्रसारण।

हाथ के समान अतिरिक्त गतियां संसर्पण और अंगुलिओं का उनके लम्बे अक्ष में घूर्णन है।

पेशियां (Muscles)—**आकुंचन**-लघु पादांगुलि आकुंचनी (Flexor digitorum brevis), अनुकंडरिकायें (lumbricales) और अन्तराशलाकिकायें (interossei) विशेष आकुंचक पेशियां हैं। दीर्घ पादांगुलि आकुंचनी (flex. digit. long.) सहायता करती है। कनिष्ठा में लघु कनिष्ठा आकुंचनी (flex. digiti minimi brevis) मुख्य सहायिका पेशी है। पादांगुष्ठ में केवल दीर्व और लघु पादांगुष्ठ आकुंचनी (flexor hallucis longus et brevis) गति करने वाली पेशियां हैं।

प्रसारण—दीर्घ पादांगुष्ठ प्रसारणी (ext. hallucis long.) तथा दीर्घ और लघु पादांगुलि प्रसारणी (ext. digit. long. et brevis)

अभिवर्तन तथा अपावर्तन—पादांगुलि तथा पादांगुष्ठ की अभिवर्तक और अपवर्तकों द्वारा ये क्रियायें की जाती हैं जिनमें पदपृष्ठ और पदतल की अन्तरास्थि पेशियां सहायता देती हैं।

(9) अन्तरांगुलि संधियां (Interphalangeal joints)

अंगुलास्थियों के बीच की संधियां जिनके द्वारा प्रत्येक अंगुलि की तीनों अस्थियां और अंगुष्ठ की दोनों अस्थियां आपस में जुड़ी हैं। उनमें से प्रत्येक में एक तान्तव सम्पुट और दो समपार्श्व स्नायु हैं। उनकी स्थिति तथा विन्यास ठीक प्रपद-अंगुलि संधि के समान है। तान्तव सम्पुट का पदतल पृष्ठ विशेषतया दृढ़ हो गया है जो पदतल स्नायु भी कहा जाता है।

गतियां (Movements)—इन संधियों में केवल आकुंचन तथा प्रसारण की गति होती है। प्रसारण की अपेक्षा आकुंचन की सीमा बहुत अधिक है। प्रसारण को आकुंचक कंडरायें और पदतल स्नायु रोक देती हैं।

अतिरिक्त गतियां (Accessory movements)—अभिवर्तन, अपावर्तन और घूर्णन।

पेशियां (Muscles)—**आकुंचन** (Flexion)—पादांगुलि आकुंचनी, दीर्घ, लघु और सह; दीर्घ पादांगुष्ठ आकुंचनी।

प्रसारण (Extension)—दीर्घ पादांगुष्ठ प्रसारणी, पादांगुलि प्रसारणी, दीर्घ और लघु।

समस्त पांव की गतियां
(Movements of the foot as a whole)

पांव की गतियों का विचार दो स्थितियों में करना आवश्यक है। एक, जब पांव भूमि से ऊपर उठा हो और उस पर कोई भार न पड़ रहा हो; दूसरा, जब वह पृथ्वी पर रखा हो और खड़ा होने से उस पर शरीर का भार पड़ रहा हो।

पहली दशा में जब वह भार से मुक्त होता है तो घुटिका-जंघा संधि (talocrural joint)पर केवल आकुंचन और प्रसारण की गतियां होती हैं किन्तु अधोघुटिका तथा घुटिका-पार्ष्णि-नौकाभ संधि पर अन्तर्वर्तन (inversion) और बहिर्वर्तन (eversion) गतियां एक तिर्यक् अक्ष पर होती हैं जिससे अन्तर्वर्तन के साथ अभिमध्य घूर्णन और बहिर्वर्तन के साथ बहिर्घूर्णन भी होता है अर्थात् अन्तर्वर्तित पांव अभिमध्य ओर तथा बहिर्वर्तित पांव बाहर की ओर घूम जाता है।

चित्र : 348—वाम पद का कंकाल—अभिमध्य रूप।

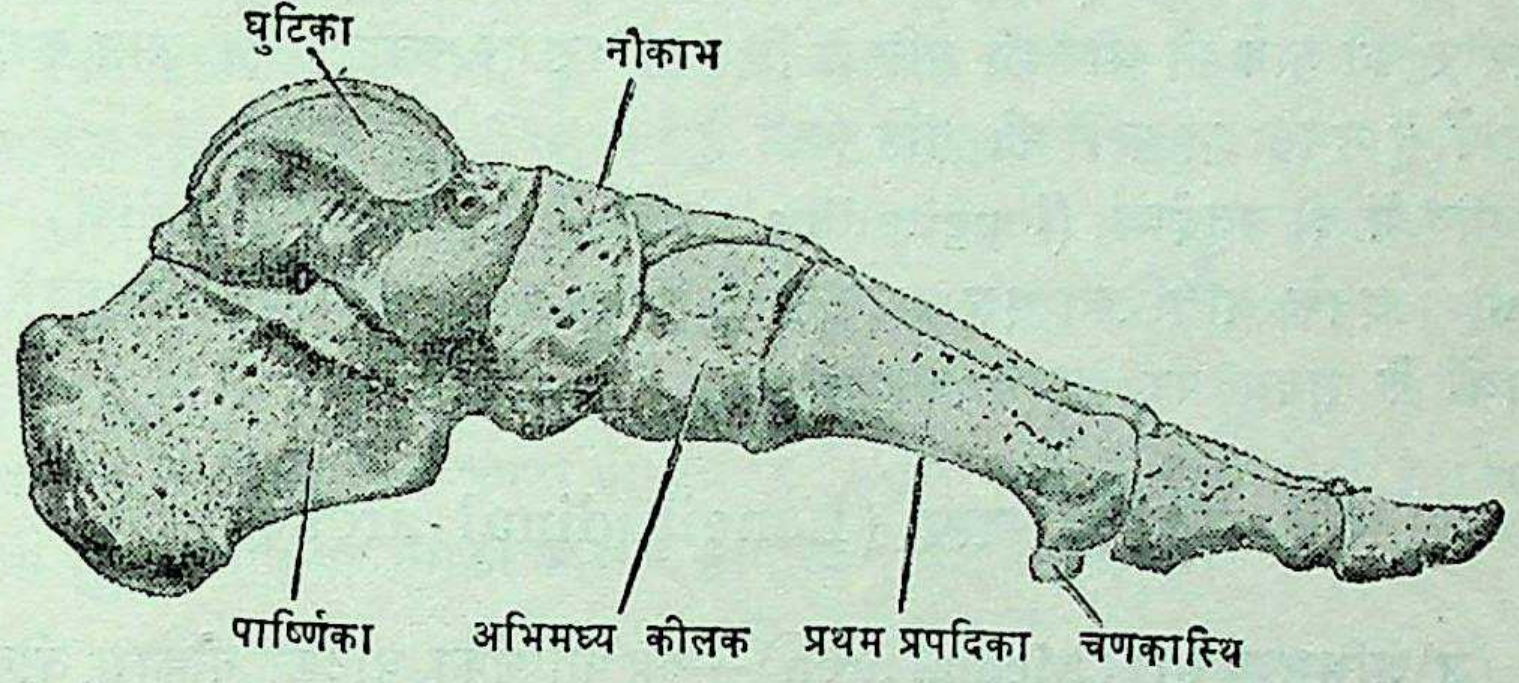
घुटिका
नौकाभ
पार्ष्णिका
अभिमध्य कीलक
प्रथम प्रपदिका
चणकास्थि

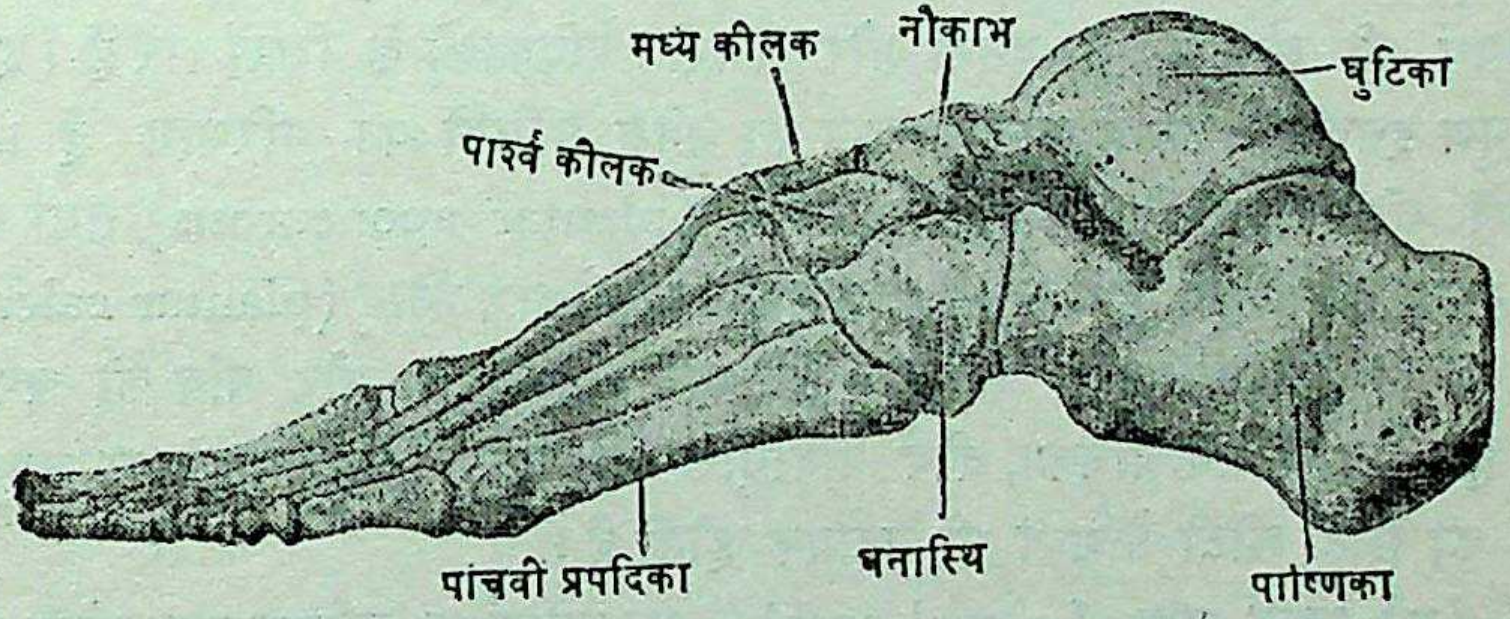
मध्य कीलक
नौकाभ
घुटिका
पार्श्व कीलक
पांचवी प्रपदिका
घनास्थि
पार्ष्णिका

चित्र : 349—वाम पद का कंकाल—पार्श्व रूप

खड़े होने पर भार से दबे हुए पांव में स्वतन्त्र गति नहीं हो पाती। गतियां परिमित हो जाती हैं। वे शरीर भार द्वारा उत्पन्न होती हैं जो पांव पर ऊर्वस्थि, अन्तर्जंघिका और घुटिका अस्थियों द्वारा पहुंचता है। ऐसी दशा में पांव का बहिर्वर्तन हो जाता है और अनुदैर्घ्य चाप दबी हुई या चपटी सी प्रतीत होती है। भार को उठाने की दशा में पांव के अग्र भाग पर लगभग तृतीयांश भार प्रथम प्रपदिका का शिर वहन करता है। जब क्रिया

या गति, जैसे चलने या दौड़ने की गति, प्रारम्भ होती है तो पांव अन्तर्वर्तित हो जाता है जिससे प्रथम प्रपदिका का शिर (और कुछ दूसरी का भी) दबता है और अनुदैर्घ्य चाप अपनी पूर्णतम ऊंचाई पर पहुंच जाती है।

इसी प्रकार ऊर्वस्थि के घूर्णन से भी पांव की गतियां उत्पन्न हो सकती हैं। ऊर्वस्थि के बहिर्घूर्णन की गति अन्तर्जंघिका द्वारा घुटिका पर पहुंच कर पांव को घुटिका-पार्ष्णि-नौकाभ तथा अधोघुटिका संधियों पर अन्तर्वर्तित कर देती है। ऊर्वस्थि के अन्तर्घूर्णन का उलटा प्रभाव होता है।

पांव की चापें (पदचाप) (Arches of foot)

पांव के दो कर्म हैं: (1) शरीर के भार का खड़े होने पर संवहन करना और (2) शरीर की आगे की ओर की गति के लिए लीवर या उत्तोलक का काम करना। पांव में जो चापें हैं उनसे इन कर्मों की पूर्ति होती है।

पांव में दो अनुदैर्घ्य (longitudinal) चापें हैं। अभिमध्य (medial) और पार्श्व (lateral)। इनके अतिरिक्त एक अनुप्रस्थ (transverse) चाप है जो पदकूर्चास्थियों और प्रपदिकाओं के संगम पर अत्यन्त स्पष्ट है।

अनुदैर्घ्य चाप (Longitudinal arches)

(अ) अभिमध्य चाप (Medial arch)—यह पार्ष्णिका, घुटिका, नौकाभ, तीनों कीलकास्थियां और प्रथम, दूसरी और तीसरी प्रपदिकाओं से बनती है। इसका शिखर घुटिका के ऊर्ध्व संधायक पृष्ठ पर है और इसके पीछे और आगे के सिरे (piers) या स्तंभ पीछे पार्ष्णिका पर और आगे की ओर प्रथम, दूसरी और तीसरी प्रपदिकाओं के शिरों पर हैं। इस चाप का विशेष गुण इसकी लचक है जो इस चाप की अनेक संधियों का परिणाम है। इस चाप को नीचे की ओर से पदतल कंडराकला (plantar aponeurosis) तथा संधियों की पदतल स्नायु संभाले हुए हैं जिनमें पदतल पार्ष्णिका-नौकाभ स्नायु (plantar calcaneonavicular lig.) सम्मिलित हैं जो चाप को दबने नहीं देतीं और पांव को चपटा होने से रोकती हैं। पश्च अन्तर्जंघिका, दीर्घ पादांगुलि आकुंचनी, दीर्घ पादांगुष्ठ आकुंचनी तथा पदतल की छोटी छोटी पेशियां भी सहायक होती हैं।

(ब) पार्श्व चाप (Lateral arch)—यह पार्ष्णिका, घुटिका तथा चौथी और पांचवीं प्रपदास्थियों से बनी हुई है। इसका शिखर अधोघुटिका संधि पर है जिसका विशेष बिन्दु पार्ष्णिका और घनास्थि के संगम पर स्थित है, जिसमें अत्यल्प गति संभव है। यह बहुत दृढ़ चाप है; दृढ़ता इसका विशेष गुण है। यह बहुत थोड़ी सी ऊपर को उठी हुई है जिससे दृढ़ता बढ़ती है। दीर्घ पदतल तथा पार्ष्णि-घनास्थि स्नायु इस चाप के विशेष आश्रयदाता हैं जो उसको बिगड़ने नहीं देतीं। दीर्घ पादविवर्तिका (peroneus longus) और पदतल की छोटी पेशियां भी चाप को आश्रय देती हैं।

अनुप्रस्थ चाप (Transverse arch)—यह पांव की चौड़ाई की दिशा में बनी हुई है। पांव को भूमि पर रखने से पांव का अभिमध्य किनारा पार्श्व किनारे से ऊंचा रहता है। जैसा कहा गया है, ये चाप गुल्फास्थियों और प्रपदास्थियों के संगम पर सबसे प्रमुख हैं। दीर्घ पाद

विर्वतिका (peroneus longus) और पादांगुष्ठाभिवर्तनी (adductor hallucis) इन चापों को संभालती हैं।

खड़ा होने पर पांव का पार्श्व किनारा भूमि के साथ लग जाता है। प्रत्येक पांव की आधे गुम्बद से समता दी जाती है। यदि दोनों ओर के पांवों को अभिमध्य किनारों पर मिला दिया जाय तो उनके नीचे एक पूर्ण गुम्बद बन जाता है। खड़े होने पर पदतल की कंडराकला तथा अन्य स्नायु भी तन जाती हैं। शीघ्र चलने या दौड़ने के लिए एड़ी उठाने पर पांव अंगुलियों के सिरों से भूमि पर लगा रहता है। तब पदतल कंडराकला का तनाव और भी बढ़ जाता है, किन्तु पांव के अधिक मुड़ जाने के कारण गभीर पदतल स्नायु ढीली पड़ जाती हैं।

अनुप्रयुक्त शारीर (Applied anatomy)––चपटा पांव (flat foot) अनेक व्यक्तियों में पाया जाता है। वह दो प्रकार का होता है। एक स्नायुओं के ढीले होने तथा पेशियों के पूर्णतया न बनने का परिणाम होता है। पांव की आकृति सामान्य होती है। बैठने पर पांव की अभिमध्य अनुदैर्ध्य चाप पूर्ण हो जाती है। पांव सामान्य दीखता है, किन्तु खड़ा होने पर पांव दबने से वह चपटा हो जाता है। दूसरे प्रकार में स्नायुओं के ढीले पड़ जाने से और दीर्घकाल में उसके परिणाम स्वरूप अस्थियों के विरूप हो जाने से चाप वास्तव में दब कर नीची या लुप्त हो जाती है। बच्चा जब चलना प्रारम्भ करता है तो चाप के नीचे वसा एकत्र होने से उसका पाव चपटा दीखता है, यद्यपि चाप सामान्य होती है। आगे चल कर वसा के दूर हो जाने पर उसका आकार सामान्य दीखने लगता है।

मांसपेशी प्रकरण

(Myology)

जिसको साधारणतः मांस कहा जाता है वह मांस पेशियों के टुकड़े होते हैं। ये **तीन प्रकार की होती हैं: 1. ऐच्छिक या रेखित** (रेखांकित) (voluntary, striped)। इनको कंकाली या दैहिक (skeletal or somatic) मांस पेशियां भी कहते हैं। 2. अनैच्छिक, अरेखित, अरेखांकित, सरल या आशयिक (involuntary, unstriped, plain, or visceral) और 3. हृदय की पेशी या हृत्पेशी (cardiac)। इनकी सूक्ष्म रचना का वर्णन प्रथम परिच्छेद में किया जा चुका है। इस प्रकरण में ऐच्छिक मांस पेशियों का वर्णन किया गया है।

मांसपेशी पेशी तन्तुओं का एक गुच्छा या बंडल होता है। प्रत्येक तंतु पर एक सूक्ष्म आवरण चढ़ा रहता है जो सारकोलेमा (sarcolemma) कहलाता है। तंतुओं की पूलिकाओं पर चढ़े हुए आवरण को अन्तःपेशिका (endomysium) कहा जाता है। फिर कई छोटी पूलिकाओं के मिलने से बड़ी पूलिकाये बन जाती हैं जिन पर अधिपेशिका (epimysium) चढ़ी हुई है। इन बड़ी पूलिकाओं या तंतुसमूहों से सारी मांसपेशी निर्मित होती है जिस पर परिपेशिका (perimysium) ढकी रहती है। इन पर प्रावरणी आच्छादित होती है। सब मांसपेशियों में संकुचनशीलता (contractility) का गुण होता है। मांसपेशियों के एक समूह के संकोच का परिणाम शरीर के अंग की गति होती है।

मांसपेशी तन्तुओं के प्रकार (Types of muscle fibres)—ये दो प्रकार के होते हैं; लाल और श्वेत। लाल पेशी का रंग हीमोग्लोबिन के समान वस्तु मायोग्लोबिन के कारण गहरा लाल होता है। श्वेत की अपेक्षा इसमें पेशी-तन्तुकों (myofibrils) की संख्या कम होती है और उनमें पेशी द्रव्य (sarcoplasm) अधिक और कणमय (granular) होता है; पार रेखांकन (cross striation) क्रमबद्ध नहीं होता और कणों से बहुत कुछ छिप जाता है। बहुत से केन्द्रक भी सारकोलेमा के नीचे न स्थित होकर सारकोलेमा में जहां तहां स्थित होते हैं। मनुष्य में लाल और श्वेत तंतुओं का भेद इतना स्पष्ट नहीं होता जितना कुछ जन्तुओं में, जिनमें पेशी एक ही प्रकार की होती हैं। तो भी उपरिस्थ-पिंडिका (gastrocnemius) तथा कुछ अन्य पेशियों में श्वेत तन्तुओं की संख्या अधिक बताई जाती है। किन्तु अन्य में जैसे पिंडिका (soleus) पेशी में लाल तन्तु अधिक होते हैं। श्वेत तन्तुओं में चयापचय अधिक तीव्र होता है और उनमें संकुचन की गति भी तीव्र होती है, अर्थात् वे अति शीघ्रता से संकोच कर सकती हैं। किन्तु लाल तंतुओं की क्रिया अधिक चिरस्थायी होती है। इस कारण वे शरीर की स्थिति को बनाये रखने (maintenance of position) से अधिक संबन्धित हैं। पार्श्व बृहदिका पेशी में लाल तंतु अधिक होते हैं, किन्तु अभिमध्य बृहदिका में श्वेत तंतुओं की संख्या अधिक होती है। इससे

प्रगट है कि एक समूह में केवल एक पेशी में लाल तंतुओं की प्रधानता स्थिति को बनाये रखने के लिए पर्याप्त है।

पेशियों के संलाग (Attachments)—पेशी दोनों सिरों पर अस्थियों पर लगी होती है। संकोच के समय उसका एक सिरा दूसरे की अपेक्षा अधिक स्थिर रहता है। जिस अस्थि पर जहां यह सिरा लगा होता है उस स्थान से पेशी का उदय (origin) या प्रारम्भ कहा जाता है। पेशी के संकोच पर दूसरी अस्थि, जहां उसका दूसरा सिरा लगा रहता है, खिंच कर पहली अस्थि के पास आ जाती है, अथवा यदि पास होती है तो दूर चली जाती है। यह पेशी का निवेश (insertion) कहलाता है। अंगों में प्रायः पेशी के संकोच से पेशी का निवेश स्थान उसके उदय के पास खिंच आता है। किन्तु क्रियाओं में इससे विपरीत भी होता है। उदय निवेश के पास खिंच सकता है। शरीर के नितंब पर आगे की ओर झुके होने की दशा में लघु नितंबिका के संकोच पर जब शरीर सीधा होता है तो पेशी का उदय निवेश के समीप आता है।

ऐच्छिक पेशी अस्थियों, उपास्थियों, स्नायुओं, त्वचा तथा अन्य पेशियों में स्वतः या तान्तव संरचनाओं द्वारा लगी रहती हैं जिनको कंडरा (tendon) कहते हैं अथवा वे कंडराकला (aponeurosis) का रूप ले सकती हैं। लगने के समय पेशी की परिपेशिका (perimysium) अस्थि या उपास्थि पर आच्छादित पर्यस्थि (periosteum) या पर्युपास्थि (perichondrium) में मिल जाती है। इस प्रकार मांसपेशी के तंतु स्वयं अस्थि या उपास्थि के सम्पर्क में नहीं आते, यद्यपि वे उन पर लगे दीखते हैं। जहां पेशियां त्वचा में निवेश करती हैं, जैसे आनन में भावदर्शी पेशियां, वहां उनकी तन्तु गुच्छिकायें त्वचा के अन्तः पृष्ठ पर चिपटी हुई स्थित होती हैं (और उनकी अधिपेशिका त्वचा के अवकाशी ऊतक में मिली रहती है)। इन पेशियों के संकोच से त्वचा भीतर को खिंचती है। मुख पर जो भावों का प्रदर्शन होता है वह इन पेशियों के संकोच का परिणाम होता है जिससे पेशियों के निवेश अर्थात् त्वचा, उनके अस्थि पर उदय स्थान के पास खिंच आती है।

अधिकतर पेशियों का निवेश तान्तव ऊतक के लम्बे तंतुओं से निर्मित रज्जु के समान संरचनाओं द्वारा होता है जिनको कंडरा (tendon) कहा जाता है। कुछ पेशियों का उदय भी कंडराओं द्वारा होता है। पतली चपटी पेशियों में कंडराओं का स्थान कंडराकला ले लेती हैं जो तान्तव ऊतक की बारीक फैली हुई प्रतान (expansions) मात्र होती हैं। कुछ पेशियों में कंडरा या कंडराकला नहीं होती। उनके तन्तु सीधे अस्थि या उपास्थि पर लगे दीखते हैं, किन्तु उनकी परिपेशिका पर्यस्थि या पर्युपास्थि से मिली रहती है, उसी में संश्लिष्ट हो जाती है।

जहां एक पेशी दूसरी पेशी में लगती है वहां उनका संयोग कंडरा या कंडराकला अथवा पेशी तन्तुओं द्वारा होता है। (1) दोनों के तन्तु अन्तर्मिश्रित हो जाते हैं। इनके बीच में एक राफे (raphe) बन सकती है। तन्तुओं की परिपेशिकायें एक दूसरे से मिल जाती हैं, जैसे चिबुक-कंठिका (mylohyoid) पेशी में। (2) दो पेशियों के बीच में एक कंडरा बनकर उनको जोड़ती है। ऐसी द्विपिंडिका पेशियां कहलाती हैं। दोनों के मोटे भागों के बीच में एक कोण बन जाता है, जहां कंडरा अस्थि के किसी भाग पर तान्तव ऊतक के एक बंध द्वारा लगी रहती है। (3) पेशियों की कंडराकला आपस में तंतुओं के अन्तःमिश्रण से जुड़ सकती हैं, जैसे उदर भित्ति की पेशियां।

पेशियों के संलाग या संलगाव का अस्थियों के रूप पर विशेष प्रभाव पड़ता है। जहाँ पेशियां कंडरा द्वारा निवेश करती हैं वहाँ अस्थि में प्रवर्ध, चिन्ह या कहीं कहीं गढ़े बन जाते हैं। जब स्वयं पेशीतन्तु ही निवेश करते हैं तो प्राय: अस्थिपृष्ठ समतल हो जाते हैं।

मांस पेशियों का रूप (Muscular form)—पेशी का आकार उसमें तंतुओं की संख्या तथा उनके विन्यास पर निर्भर करता है। यदि तंतु पेशी के कर्ष (pull of muscle) की रेखा के समानान्तर या प्राय: समानान्तर स्थित होते हैं तो पेशी की पूर्ण क्रिया होती है। पेशी चरम सीमा तक कर्षण कर सकती है। ऐसी पेशियां 1. चतुर्भुज (quadrilateral) हो सकती हैं, जैसे अवटुकंठिका (thyrohyoideus) या वे २. तर्कुरूपी (fusiform) अर्थात् तकली के समान रूप ले लेती हैं, जैसे बहि: मणिबंध आकुंचनी (flexor carpi-radialis) 3. या वे फीते (strap like) के आकार की भी हो सकती हैं, जैसे दीर्घतमा (sartorius)। दूसरे प्रकार की पेशियों में तंतु पेशी की कर्ष रेखा के तिर्यक् स्थित होते हैं। इनमें पेशी की कर्षण सीमा घट जाती है, क्योंकि तिर्यक् तन्तु कर्ष रेखा के समकोण पर खींचते हैं जो वृथा होता है। इस प्रकार की पेशी (1) एकपक्षक (unipennate) (2) द्विपक्षक (bipennate) और (3) बहुपक्षक (multipennate) हो सकती हैं। एकपक्षक में केवल एक कंडरा पेशी के एक किनारे पर ऊपर को चली जाती है। द्विपक्षक में कंडरा की दो शाखायें हो जाती हैं और पेशी में होकर ऊपर को जाती हैं। दोनों में पेशी तन्तु लगे रहते हैं। सम और्विका (rectus femoris) बहुपक्षक, जैसे त्रिकोणिका (deltoideus) में, कंडरा की पेशी में कई शाखायें हो जाती हैं और प्रत्येक में तंतु लगे होते हैं। (4) कुछ पेशियां त्रिभुजाकार (triangular) होती हैं। उनमें भी तन्तुओं का ऐसा ही विन्यास होता है। वे शिखर की ओर जाकर कंडरा में लगती हैं। ऐसी पेशियों में तर्कुरूपी, चतुर्भुज अथवा फीताकार पेशियों से अधिक तन्तु होते हैं और इस कारण वे अधिक बलवान होती हैं। इसी कारण ऐसी पेशियां शरीर में उन स्थानों में स्थित हैं जहां अधिक बल की आवश्यकता होती है।

पेशी का संकुचन (Muscular contraction)—पेशी के संकोच से उसकी लम्बाई घट जाती है जिसका परिणाम अंग की गति होती हैं। पेशी का संकोच वास्तव में उसके तंतुओं का संकोच होता है। किन्तु संकोच होने पर पेशी के सब तन्तु संकोच नहीं करते; जितनी आवश्यकता होती है उतने ही तंतु संकोच करते हैं। तंतुओं का एक सिरा उदय कंडरा के तन्तुओं में और दूसरा निवेश कंडरा में लगा रहता है। संकोच के समय तन्तु की लम्बाई 40 प्रतिशत कम हो जाती है। तन्तु का संकोच सदा संपूर्ण होता है, अधूरा नहीं होता। उसका 'सर्व अथवा शून्य' (all or none) का नियम है। इस कारण जितने अधिक तंतु संकोच करते हैं संकोच उतना ही अधिक प्रबल होता है। जब तंतु पेशी कर्ष की रेखा के समानान्तर स्थित होते हैं तो पेशी का उदर (belly) छोटा होता है, किन्तु उसकी कंडरा लम्बी होती है। इससे ऊर्जा का व्यय कम होता है, क्योंकि पेशी ऊतक की 'चयापचय दर' (rate of metabolism) अति उच्च होती है। तान्तव ऊतक में चयापचय इतना तीव्र नहीं होता।

पेशियों की क्रिया (Muscular actions)—सैद्धांतिक रूप से पेशी जिस संधि पर होकर निकलती है उस पर क्रिया कर सकती है और जो भी गति उसके द्वारा उत्पन्न होती हैं वह पेशीकर्ष की रेखा और संधि की गति के अक्षों के संबंध पर निर्भर करती हैं। यदि पेशी

संधि के अनुप्रस्थ अक्ष के सामने से जाती है तो वह संधि के आकुंचन में भाग लेती है। यदि वह संधि के नीचे पहुंच कर निवेश करती है तो अभिवर्तन में भी सहायक होगी। मस्तिष्क के प्रान्तस्था में गतियों का प्रतिनिधित्व है, न कि पेशियों का। इस कारण केवल स्थिति और संलाग के कारण कोई पेशी विशिष्ट गति नहीं उत्पन्न कर सकती।

गति कई पेशियों के समूह द्वारा होती है जिनमें से एक पेशी प्रधान प्रेरक (prime mover) होती है। विरोधक पेशी समूह (antagonistic group of muscles) का शिथिल होना उसकी क्रिया के लिए आवश्यक है। दूसरे उस पेशी का उदय स्थान भी स्थिर (fixed) होना चाहिये। यह स्थिरकारी पेशियों (fixation muscles) की क्रिया का फल होता है। त्रिकोणिका (deltoideus) बाहु के अपावर्तन की प्रधान पेशी है किन्तु उसकी क्रिया के समय उसके जत्रुक और अंसफलक के उदय बिन्दु स्थिर रहने चाहियें। तब ही पेशी पूर्ण क्रिया कर सकती है। यह काम अंसफलक और जत्रुक पर लगी हुई पेशियों का है जो त्रिकोणिका की क्रिया के समय इन अस्थियों को स्थिर रखती हैं। इस कारण त्रिकोणिका की क्रिया के समय इन स्थिरकारी पेशियों का भी संकोच होता है। अतएव इस गति की वे स्थिरकारी पेशियां हैं।

सहकारी पेशियां (Synergic muscles) उनको कहते हैं जो प्रधान प्रेरक के साथ अपनी क्रिया करके उसके संकोच के संपूर्ण होने में सहायता देती हैं। स्कंध संधि के समान जब संधि दुर्बल या अस्थिर (unstable) होती है तब यह क्रिया अधिक होती है। जब एक या अधिक संधियों पर होकर पेशी संधि के नीचे जाकर लगती है तब भी ऐसी क्रिया स्पष्ट होती है। स्कंध संधि की अस्थिरता या दुर्बलता के कारण बाहु की गति में स्कंध संधि की सहकारी पेशियों को सदा क्रियावान होना पड़ता है। बाहु के अपावर्तन के प्रारम्भ में प्रगंडास्थि के शिर के ऊपर की ओर को, त्रिकोणिका के कर्ष के कारण, सरक जाने की प्रवृत्ति को अधोअंसफलकिका (subscapularis) और अधःअंसपृष्ठिका (infraspinatus) संकोच करके दबा देती हैं जिससे अस्थि का शिर नीचे को खिंचता है। इसी प्रकार जब बाहु को पार्श्व से ऊपर को उठाया जाता है तो शिर की अंसगर्त गुहा से नीचे की ओर को सरकने की प्रवृत्ति होती है। उसको अधोजत्रुका (subclavius) अपनी सहक्रियता (synergistic action) अर्थात् उसी समय संकोच करके दूर करती है और अस्थि के शिर को अंसगर्त गुहा में स्थिर रखती है। यह समझ लेना चाहिए कि सहकारी और स्थिरकारी पेशियां एक ही होती हैं। दोनों क्रियाओं का एक ही फल होता है और दोनों के कारण भी एक ही हैं। दोनों प्रधान प्रेरक की क्रिया की सहायक हैं।

कुछ दशाओं में गुरुत्व पेशियों की क्रिया को प्रभावित करता है। खड़े होने पर धड़ का आकुंचन (सामने को झुकना) अभ्युदर पेशियां (ventral muscles) प्रारंभ करती हैं। किन्तु उसके पश्चात् केवल गुरुत्व के कारण गति होती रहती है। कंटकोत्थापिका (erector spinae) उसका नियन्त्रण करती है। इसी प्रकार बाहु के अपावर्तन के पश्चात् ऊपर उठी बाहु गुरुत्व के कारण नीचे को खिंच आती हैं और त्रिकोणिका उसका नियन्त्रण करती हैं।

ऊपर के कथन से स्पष्ट है कि किसी अंग या संधि की गति की सम्पूर्णता प्रधान प्रेरक तथा विरोधी, स्थिरकारी और सहकारी पेशियों की क्रियाओं के समन्वय (coordination) पर निर्भर करती है जिसका सम्पादन मस्तिष्क में होता है, जहां केन्द्रों के बीच में अनेक संबंध स्थापित हैं।

पेशी तान (muscle tone)—स्वस्थ पेशी तंतु कर्ष का सदा प्रतिरोध करता है। यह पेशी तान कहलाती है। यह सक्रिय और निष्क्रिय तान (active and passive tone) दोनों का फल होती हैं। सक्रिय तान पेशी तंतुओं के संकोच का परिणाम होती है जो तंत्रिका-पेशी तर्कु (neuromuscular spindle) द्वारा सम्पादित होती है। यह एक प्रतिवर्त है जो पेशी के खिंचने के प्रयत्न के प्रतिरोध में उत्पन्न होता है। निष्क्रिय तान पेशी ऊतक के भीतर और उसको आच्छादित किये हुए तान्तव ऊतक के तनाव के कारण सदा बनी रहती है। इस तान के कारण पेशी सदा क्रिया करने के लिये तैयार दशा में रहती है।

रक्त संभरण (Blood supply)—पेशियों में पास की बड़ी धमनियों की शाखाओं द्वारा रक्त आता है जो तंत्रिका की शाखा के साथ एक विशेष निश्चित मार्ग द्वारा पेशी में प्रवेश करती हैं, जिसको तंत्रिका-वाहिका द्वार (neurovascular hilum) या हाइलम कहते हैं। और भी धमनियां पेशी के परिसर (periphery) या सीमा पर उस में प्रवेश करती हैं। वे परिपेशिका के नीचे मिल कर सम्मिलन (anastomosis) बनाती हैं और उनकी कोशिकायें पेशी तंतुओं के बीच में अन्तःपेशिका के भीतर समानान्तर फैली रहती हैं। इनसे भी शाखा निकल कर तंतु को पार करके दूसरे ओर की शाखा से मिल जाती हैं। धमनियों का वितरण तथा उनके सम्मिलन में भिन्न-भिन्न पेशियों में भिन्नता पाई जाती है।

तंत्रिका संभरण (Nerve supply)—प्रत्येक ऐच्छिक पेशी में एक या अधिक तंत्रिकायें आती हैं। अंगों तथा शिर, ग्रीवा और आनन की पेशियों में प्रायः एक तंत्रिका आती है। किन्तु जिन पेशियों का खंडानुसार विन्यास (segmental arrangement) है, जैसे उदर पेशियों में, उनमें, तंत्रिकाओं के खंडानुसार वितरण होने के कारण, कई तंत्रिकायें आती हैं। प्रत्येक पेशी में तंत्रिका का प्रवेश स्थान प्रायः निश्चित है। तंत्रिका, पेशी के उदय स्थान के पास ही कई शाखाओं में विभक्त होकर पेशी के अधः पृष्ठ द्वारा भीतर प्रविष्ट होती है और वह अन्तर्पेशी जालिकायें (intramuscular plexus) बनाती हैं जिनसे तंतु निकल कर पेशी तंतुओं में जाते हैं। एक तंत्रिका तंतु का संबंध कई पेशी तंतुओं से प्रेरक अन्तः पट्टिकाओं (motor end plates) द्वारा होता है। एक तंतु से कई अन्ताग्र (terminals) निकलते हैं। उनके मायलिन पिधानों का पेशी तंतु के सारकोलेमा में प्रविष्ट होने से पूर्व लोप हो जाता है और पेशीद्रव में पहुंचने पर सारकोलेमा के नीचे ही उनके सिरे पर कुछ कणमय द्रव्य एकत्र हो जाता है। यही प्रेरक अन्तःपट्टिका कही जाती है। अन्ताग्रों द्वारा एक जालिका के एक तंतु का 150 पेशी तंतुओं तक से संबंध पाया गया है। यह स्थान तंतु पर थोड़ा उत्सेधित हो सकता है।

अनेक पेशियों में सांवेदनिक तंत्रिका संभरण भी पाया जाता है। ये तंतु प्रायः प्रेरक तंतु के साथ ही रहते हैं; एक ही तंत्रिका में दोनों प्रकार के तंतु उपस्थित होते हैं। इनके अन्ताग्र तंत्रिका-पेशी तर्कु तथा तंत्रिका-कंडरान्तों (neurotendinous endings) से मिले रहते हैं।

पेशियों का पारस्परिक तंत्रिका भरण (Reciprocal innervation of muscles)—यह कहा जा चुका है कि सामान्य दशाओं में प्रधान प्रेरक पेशी समूह के संकोच के साथ ही विरोधी पेशी समूह का शिथिलन हो जाता है। इसी को पारस्परिक तंत्रिका भरण कहा जाता है, क्योंकि यह क्रिया तंत्रिका संबंधों द्वारा होती है। न केवल मेरुरज्जु में, किन्तु मस्तिष्क के प्रान्तस्था तक में ऐसे अनेक मार्ग हैं जिनके द्वारा संवेग एक कोशिका समूह से दूसरे में जा सकता है। मेरुरज्जु में एक अभिवाही संवेग (afferent impulse) प्रेरक (संचालक) और उसके विरोधी दोनों समूहों के संकोच को प्रेरित कर सकता है। तंत्रिका तंत्र के उच्च भागों में भी ऐसा होना संभव है।

कण्डरा, कंडराकला और प्रावरणी
(Tendons, Aponeuroses and Fasciae)

कण्डरा(Tendon)—ये दृढ़, श्वेत, चमकती हुई, रज्जुवत्, अप्रसारणीय संरचनायें होती हैं जिनकी लम्बाई तथा मोटाई में भिन्नता पाई जाती है। यह कोलेजन तंतुओं की पूलिकाओं तथा तंतुजनक कोशिकाओं की बनी होती हैं जो तान्तव-अवकाशी ऊतक (fibroareolar tissue) से आवृत रहती हैं। यह ऊतक उनको आपस में बांधे रहता है और अन्तरापूलिकी ऊतक (interfascicular tissue) अथवा ऐन्डोटेनोन (endotenon) कहा जाता है। कंडरा की रक्तवाहिकायें और तंत्रिकायें इसी में रहती हैं। कंडरा के पृष्ठ पर यह ऊतक घनीभूत होकर एक तान्तव-प्रत्यास्थ पिधान (fibroelastic sheath) बन कर कंडरा पर छा जाता है और अधिकंडरिका वा परिकंडरिका (epitendineum, peritendineum) कहा जाता है। जहां कंडरा पेशी से बाहर निकलती है वह स्तर पेशी तंतुसमूह की परिपेशिका से मिल जाता है और पेशी तंतुओं के सारकोलेमा पिधान कोलेजन तंतुओं से मिल जाते हैं। जब कंडरा अस्थि पर पहुंच कर उस पर लगती है तो कोलेजन तंतु अस्थि के संहत स्तर में होकर शार्पे के भेदक तंतु के रूप में उसमें प्रविष्ट हो जाते हैं और अन्तरापूलिका ऊतक पर्यस्थि (periosteum) में समा जाता है।

कंडरा की रक्त वाहिकायें परिपेशिकाओं की वाहिकाओं की शाखायें होती हैं जो पूलिकाओं के बीच में अनुदैर्घ्य दिशा में चली जाती है और आपस में स्वतंत्रतया सम्मिलन (anastomose) करती हैं। प्रत्येक के साथ दो सहगामिनी शिरायें और चार लसीका वाहिनियां होती हैं। जहां कंडराओं पर श्लेषक पिधान (synovial sheaths) नहीं होते वहां उन पर विच्छिन्न अवकाशी ऊतक चढ़ा रहता है जिसके द्वारा पास की वाहिकायें अन्तरापूलिका वाहिकाओं को शाखायें भेज कर उनके रक्त संचार को सहायता देती हैं। जिन पर पिधान चढ़े होते हैं वे शाखायें बन्धनियों (vinculae) को भेद कर अन्तरापूलिका वाहिकाओं से मिल जाती हैं तथा पिधान में की वाहिकाओं से भी संबंधित हो जाती हैं। जहां तक मालूम है ये वाहिकायें अन्तरापूलिका ऊतक और कंडरा कोशिकाओं ही का पोषण करती हैं। कोलेजन तंतु का चयापचय इतना अल्प होता है कि वे प्रकृति का शरीर में मितव्ययता का विशेष साधन हैं।

कंडराकला (Aponeuroses)—ये श्वेत तान्तव ऊतक के विस्तृत चपटे, बारीक मोती के समान श्वेत चमकते रंग की आच्छादन होती हैं जो कुछ स्थानों में पेशियों को अस्थि से जोड़ती हैं।

कंडरा और कंडराकलाओं का कार्य बहुत कुछ समान है। कहीं कहीं कंडराकला पेशियों को अन्य रचनाओं से भी संयुक्त करती हैं।

पेशी तंतुओं के अन्त से कंडरा तंतु प्रारम्भ होते हैं। जहाँ पेशी सीधी कंडरा में अंत होती है वहां दोनों का संगम स्पष्ट होता है। किन्तु जहां कंडरा तिर्यक् लगी होती है वहां कंडरा के तंतु कुछ दूर तक पेशी तंतुओं में फैले रहते हैं। इस कारण संगम पर दोनों तंतु कुछ दूर तक साथ रहते हैं। इस कारण संगम स्पष्ट नहीं होता। प्रत्येक पेशी के अन्त पर सारकोलेमा कंडरा तंतु में लग जाता है, क्योंकि कंडरा भी तंतुओं की पूलिकाओं का समूह मात्र है।

जहां कंडरा को किसी अस्थि पर मुड़ना पड़ता है या अस्थि भाग के नीचे से निकलना पड़ता है तो मांस तंतु पहले ही समाप्त हो जाते हैं जिससे केवल कंडरा पर दबाव पड़ता है। वहां कंडरा पर, घर्षण को कम करने के लिये, एक श्लेषक पिधान या वर्सा या कंडरास्थि (sesamoid bone) बन जाती हैं।

प्रावरणी (Fasciae)—यह तान्तव-अवकाशी तंतु निर्मित, कोमल, सूक्ष्म कलावत आच्छादन होती हैं जो शरीर के प्रत्येक भाग में कोमल अंगों को ढके रहती हैं। ये दो प्रकार की होती हैं जिनको उपरिस्थ और गभीर कहते हैं।

उपरिस्थ प्रावरणी (Superficial fascia)—यह सारे शरीर में त्वचा के नीचे पाई जाती है। यह तान्तव-अवकाशी ऊतक द्वारा निर्मित होती है जिसके जालाकार अवकाशों में वसा के कण भरे रहते हैं। भिन्न-भिन्न स्थानों तथा व्यक्तियों में वसा की मात्रा में भिन्नता पाई जाती है। स्त्रियों में वसा अधिक और समान रूप से शरीर में वितरित रहती है। वसा का स्तर त्वचा के लिये एक स्निग्ध आश्रय बनाता है। रक्त वाहिकायें तथा तंत्रिकायें उसमें होकर आती जाती हैं और शरीर की उष्मा को सुरक्षित करती हैं, क्योंकि वह ताप की मन्द वाहक हैं। वंक्षण (groin) प्रान्त में, विशेषतया स्थूलकायों में, इसके दो पृथक् स्तर पाये जाते हैं। ऊपर के वसा के स्तर के नीचे इस प्रावरणी का दूसरा पृथक् स्तर है जिसमें वसा कण नाम मात्र को हैं और जिसमें होकर रक्त वाहिकायें तथा तंत्रिकायें आती जाती हैं तथा लसीका पर्व (lymph nodes) भी स्थित हैं। कुछ त्वग्पेशियां (cutaneous muscles) भी इस प्रावरणी में स्थित हैं जैसे ग्रीवा-पार्श्वच्छदिका (Platysma) अथवा आनन की भावोत्पादक पेशियां। यह स्तर अग्र उदर भित्ति के निम्न भाग में अत्यन्त स्पष्ट है, किन्तु हाथों के पृष्ठों पर अत्यल्प है। आनन तथा ग्रीवा पार्श्व पर भी इसकी न्यूनता है। शिर की त्वचा के नीचे, हथेली तथा पदतल में यह प्रावरणी अत्यन्त सघन हो गई है और त्वचा को उसके नीचे की संरचनाओं से दृढ़ता से बांधे हुये है।

गभीर प्रावरणी (Deep fascia)—यह एक दृढ़ कला है जो पेशियों को आवृत किये रहती है और प्रान्त के पेशी समूहों को आपस में बांधे रहती है। इससे फलक निकल कर पेशियों के बीच में चले जाते हैं और भीतर अस्थि पर लग जाते हैं। इस प्रकार यह प्रावरणी प्रत्येक पेशी का पूर्ण आच्छादन बना देती है और उनके समूह को भी आच्छादित करती है। अन्य संरचनाओं, वाहिकाओं तथा तंत्रिकाओं या वाहिनियों को भी आच्छादित करके यह उनको यथास्थान रखती है। इसके विस्तृत पृष्ठ पर कई स्थानों में पेशियां लगी हुई हैं। कुछ पेशियां इसमें निवेश करती हैं, जैसे ऊरु प्रावरणी तानिका (tensor fascia lata), बृहत् नितम्बिका या दीर्घ करतलिका (gluteus maximus, palmaris longus)।

यह प्रावरणी श्वेत तान्तव ऊतक की बनी हुई है जिसके तंतुसमूह समानान्तर स्थित होते हैं। उनको जोड़ने वाले तंतु उनके बीच में जालवत् फैले रहते हैं। इस प्रावरणी से जो फलक निकल कर पेशियों को एक दूसरे से पृथक् करते हैं वे अन्तरापेशी पट (intermuscular septum) कहे जाते हैं।

उपबन्धनी (Retinaculum)—यह गभीर प्रावरणी ही से बनती है। कई स्थानों में, विशेषतया मणिबंध और पदकूर्च संधियों पर इसके तंतु सघन हो कर अनुप्रस्थ दिशा में स्थित हो जाते हैं। ये ही उपबंधनी कहलाती हैं। ये पास की अस्थि के किसी भाग पर लगी रहती हैं और कंडराओं को बांधे रहती हैं जिससे विस्थापित नहीं होने पाती। अस्थि पर लगकर इनके द्वारा कंडरा के जाने के लिये नलिका बन जाती है जिससे कंडरा अस्थि से रगड़ने नहीं पाती। पेशी के संकोच के समय कंडरा के लिये ये एक पुली (pulley) या घिर्री की भांति काम करती हैं। करतल तथा पदतल में अंगुलिओं के आकुंचन पृष्ठों पर भी ऐसी उपबंधनी बन गई हैं।

श्लेषक बर्सा तथा पिधान (Synovial bursae and sheaths)—जहां घर्षण की संभावना होती है, जैसे कंडरा के अस्थि पर होकर निकलने के स्थान पर या अधस्त्वक् अस्थि भाग को रगड़ से बचाने के लिये, वहाँ एक बसा की पुटिका बन जाती है जिसके कोश की रचना ठीक संधि की श्लेषक कला के समान होती है। इसको बर्सा कहा जाता है। ये संधि के पास बन जाते हैं और कुछ बर्सा संधि गुहा से संबंधित होते हैं। इनकी उत्पत्ति गर्भ काल ही में हो जाती है। अधिकतर बर्सा कंडरा और अस्थि, कंडरा और स्नायु अथवा दो कंडराओं के बीच स्थित होते हैं। इनको अवकंडरीय (subtendinous) श्लेषक बर्सा कहते हैं। इसी प्रकार अवपेशीय (submuscular) पेशी और अस्थि के बीच में, प्रावरणी या कंडराकला के नीचे अवप्रावरणी या अवकंडराकला (subfascial, subaponeurotic) बर्सा तथा अन्तरास्नायु (interligamentous) और त्वचा और अस्थि उत्सेध के बीच में अवत्वक् (subcutaneous) बर्सा भी होते हैं।

कंडराओं के श्लेषक पिधान (Tendon synovial sheaths)—जहां कंडरा किसी स्नायुबंध (ligamentous bands), अस्थि-तान्तव ऊतक द्वारा निर्मित नलिकायें अथवा प्रावरणी की बंधनियों के नीचे से निकलती है वहां कंडराओं पर श्लेषक पिधान बन जाते हैं। ये श्लेषक कला के दो स्तरों के बने होते हैं जो दोनों सिरों पर जुड़े रहते हैं। दोनों स्तरों के बीच में श्लेषक द्रव (synovial fluid) भरा रहता है। स्तरों के चिकने पृष्ठ भीतर की ओर और अस्निग्ध पृष्ठ बाहर की ओर रहते हैं। भीतर का पृष्ठ आशयिक स्तर (visceral layer) और बाहर का बहिः या भित्तिक स्तर (parietal layer) कहा जाता है। भीतर का स्तर कंडरा से विच्छिन्न (loose) प्रकार से जुड़ा रहता है। बहिः स्तर अस्थि या अन्य बाहर की ओर स्थित रचना अथवा अस्थि-तान्तव नलिका को आच्छादित करता है। अनेक बार दोनों स्तरों के बीच परावर्तित श्लेषक कला के जोड़ बन जाते हैं जिनको मेसोटेनन (mesotenon) या कंडरा-योजनी कहते हैं। इस प्रकार की रज्जुवत् योजनी अंगुलियों के श्लेषक पिधानों में पाई जाती है और कंडरा बंधनी (vinculae tendinae) कही जाती है। जहां कंडरा पर पिधान नहीं होता वहां उस को कुछ विच्छिन्न ऊतक घेरे रहता है।

शिर की प्रावरणी और पेशियाँ
(Fascia and Muscles of the Head)

1. आनन की भावदर्शक पेशियां
(Muscles of Facial Fxpression)

(अ) शिरोवल्क की पेशियाँ-अधिकपाल
(Muscles of the Scalp—Epicranius)

अधिकपाल में दो मुख्य भाग होते हैं :

पश्चकपाल-ललाटिका (Occipitofrontalis) शंख-पार्श्विका (Temporoparietalis)

उपरिस्थ प्रावरणी (Superficial fascia)—यह बसा युक्त तान्तव ऊतक का दृढ़ सघन स्तर है जो शिरोवल्क में ऊपर की ओर त्वचा और नीचे की ओर अधिकपाल तथा उसकी कंडराकला से संलग्न है। पीछे की ओर वह ग्रीवा पृष्ठ की प्रावरणी से मिल जाती है, पार्श्व में वह शंख प्रान्त में प्रलम्बित है जहां इसकी रचना सघन नहीं है।

पश्चकपाल-ललाटिका (Occipitofrontalis)—यह एक विस्तृत पेशी और तान्तव ऊतक का स्तर है जो पीछे की ओर मन्या रेखाओं से लेकर आगे नेत्र भ्रू तक करोटि को ऊपर की ओर ढके हुए हैं। इसमें पश्चकपालिका (occipitalis) और ललाटिका (frontalis) पेशियों के दो दो पिंड (bellies) हैं। ललाटपिंड सामने की ओर और पश्च-कपाल पिंड पीछे की ओर हैं, दोनों के बीच में अधिकरोटि कंडराकला (galea aponeurotica) फैली हुई है।

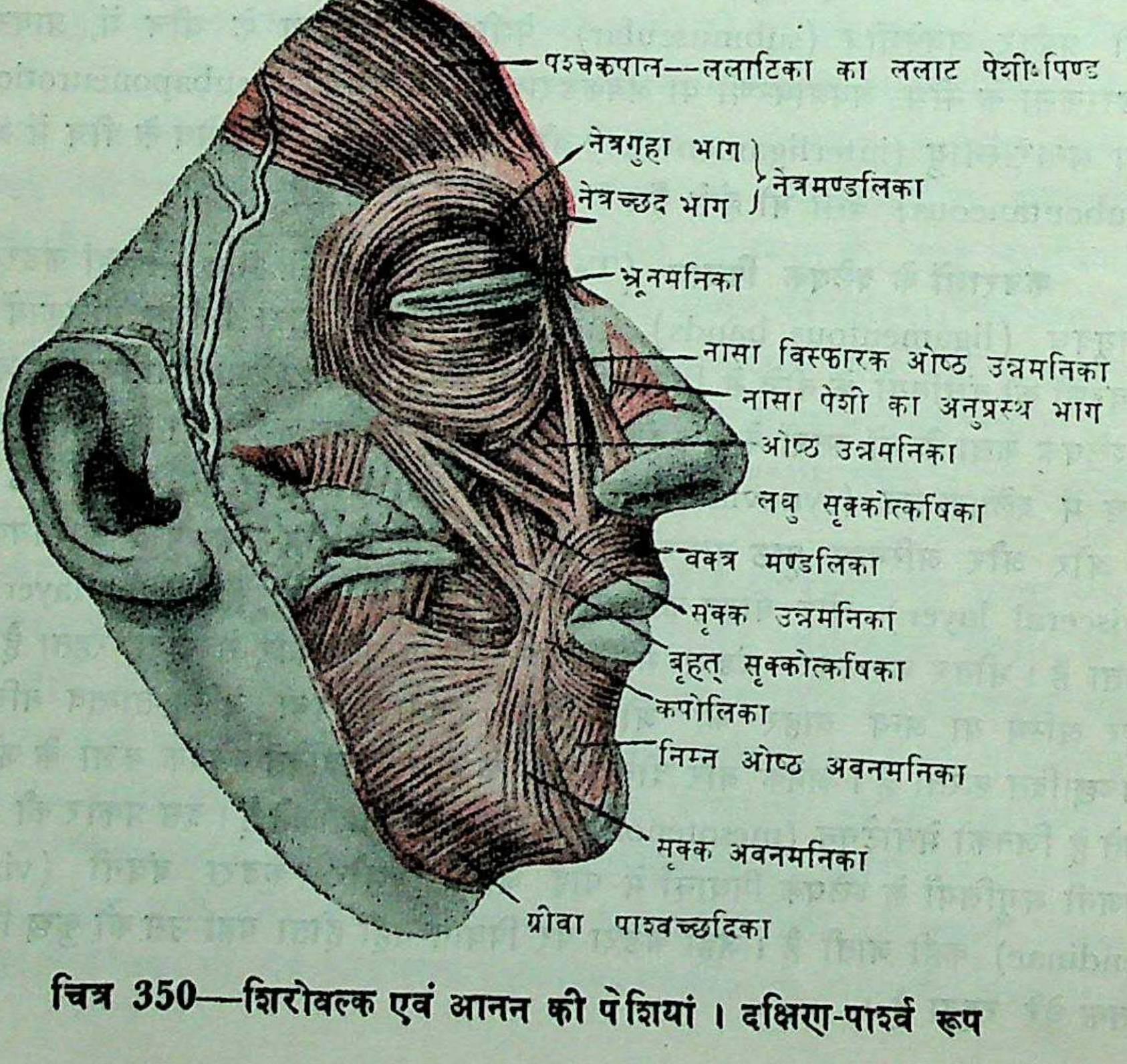
पश्चकपाल—ललाटिका का ललाट पेशीःपिण्ड
नेत्रगुहा भाग
नेत्रच्छद भाग
नेत्रमण्डलिका
भ्रूनमनिका
नासा विस्फारक ओष्ठ उन्नमनिका
नासा पेशी का अनुप्रस्थ भाग
ओष्ठ उन्नमनिका
लघु सृक्कोत्कर्षिका
वक्त्र मण्डलिका
सृक्क उन्नमनिका
बृहत् सृक्कोत्कर्षिका
कपोलिका
निम्न ओष्ठ अवनमनिका
सृक्क अवनमनिका
ग्रीवा पार्श्वच्छदिका

चित्र 350—शिरोवल्क एवं आनन की पेशियां। दक्षिण-पार्श्व रूप

पश्च-कपाल पिंड (Occipital belly)--यह पतला और चतुष्कोणाकार है। इसका उदय कंडरायुक्त पेशी तंतुओं द्वारा पश्चकपाल की उर्ध्व मन्यारेखा के बहिः द्वितृतीयांश और शंखास्थि के कर्णमूल भाग से होता है। यह आगे की ओर आकर अधिकरोटि कंडराकला में लग जाता है।

ललाट पिंड (frontal belly)--यह भी पतला और चतुष्कोणाकार है किन्तु यह अधिक चौड़ा है और इसके तंतु लंबे भी अधिक हैं। भीतर की ओर इसके तंतु भ्रू-नमनिका (procerus) से मिल जाते हैं। इसके मध्य भाग के तन्तु भ्रूभंगिका (corrugator supercili) और नेत्रमंडलिका (orbicularis oculi) के तंतुओं से मिले रहते हैं और पार्श्व तंतु ललाटास्थि के गंड प्रवर्ध (Zygomatic process) पर नेत्र-मंडलिका से मिल जाते हैं। यहां से तंतु ऊपर की ओर जाकर किरीटी सीवन (coronal suture) के सामने अधिकरोटि कंडराकला में लगते हैं। भ्रू के समीप या नासिका से ऊपर दोनों ओर के ललाट पिंड के अभिमध्य किनारे मिल जाते हैं, किन्तु पश्च-कपाल पिंडों के बीच में अधिक अन्तर रहता है।

शंख-पार्श्विका (temporoparietalis)—इस पेशी स्तर का विकास अनिश्चित है। यह अग्र और ऊर्ध्व बहिष्कर्ण पेशियों और पश्चकपाल-ललाटिका के पिंड के बीच में स्थित है।

अधिकरोटि कंडराकला (galea aponurotica, epicranial aponurosis)—यह मांस तंतु और तान्तव ऊतक निर्मित आच्छादन पश्चकपाल की मन्या रेखाओं से आगे की ओर नेत्र भ्रूओं तक फैला हुआ है। पश्च-कपाल पिंडों के बीच का आच्छादन का भाग पश्च-कपालोत्सेध और ऊर्ध्व मन्यारेखा पर लगा हुआ है। आगे की ओर यह दो स्तरों में विभक्त होकर ललाट पिंडों को आवृत करता है जिनके बीच से उस का भाग आगे को पिराभिदवत् हो जाता है। पार्श्व में इससे बहिःकर्ण की अग्र और ऊर्ध्व पेशियों (auricularis ant. et sup.) का उदय होता है। इस प्रान्त में कला बारीक हो जाती है और शंख प्रावरणी (temporal fascia) पर होती हुई गंड चाप तक चली जाती है। ऊपर की ओर यह त्वचा से वसामय तान्तव ऊतक द्वारा दृढ़तया जुडी रहती है। नीचे की ओर कला परिकपाल (pericranium) से विच्छिन्न कोशिका ऊतक (loose cellular tissue) द्वारा जुड़ी रहती है जिससे अधिकरोटि कंडराकला करोटि पर सहज में चलायमान होती हैं जिसके साथ त्वचा भी चालित होती है।

तंत्रिका संभरण (Nerve supply)—ललाट पिंडों में आनन तंत्रिका की शंख शाखाएं (temporal branches of facial nerve) और पश्च-कपाल पिंड में पश्च बहिष्कर्ण शाखा आती हैं।

क्रिया (Actions)--पश्च-कपाल पिंड शिरोवल्क (scalp) को पीछे की ओर खींचता है; ललाट पिंड ऊपर की ओर से क्रिया करके भ्रू को ऊपर की ओर खींचता है जिस से आश्चर्य का भाव प्रगट होता है; नीचे की ओर से क्रिया करने पर त्वचा नीचे को खिचती है जिससे ललाट पर सिलवटें पड़ जाती हैं, जैसा क्रोध के समय में होता है। भ्रू के ऊपर की ओर अत्यधिक खिचने से भी सिलवटें उत्पन्न हो जाती हैं।

(ब) नेत्रच्छदों की पेशियाँ (Muscles of the eyelids)

ऊर्ध्व नेत्रच्छद उन्नमनिका (Levator palpebrae superioris)

नेत्रमंडलिका (Orbicularis oculi)

भ्रूभंगिका (Corrugator supercili)

ऊर्ध्व नेत्रच्छद उन्नमनिका का वर्णन नेत्र शारीर के साथ किया गया है।

नेत्रमंडलिका (orbicularis oculi)—यह एक चौड़ी, चपटी, दीर्घ वृत्ताकार पेशी है जो नेत्रच्छदों में स्थित होकर नेत्र गुहा को घेरे रहती है तथा शंख प्रान्त और कपोल में भी फैली रहती है। इसके तीन भाग कहे जाते हैं, नेत्र-गुहा भाग, नेत्रच्छद भाग और अश्रु भाग।

नेत्र-गुहा भाग (pars orbitalis)—इसके लाल मोटे तंतु ललाटास्थि के नासा भाग (nasal part of frontal), ऊर्ध्व हन्वस्थि के ललाट प्रवर्ध और अभिमध्य नेत्रच्छद स्नायु (medial palpebral lig.) से उदय होते हैं। ये तंतु पूर्ण दीर्घ वृत्ताकार रूप में नेत्र गुहा के किनारों पर स्थित होते हैं। ऊपरी भाग के तंतु पश्चकपाल-ललाटिका और भ्रूभंगिका तंतुओं से मिल जाते हैं। इस भाग के कितने ही तंतु नेत्र भ्रूओं की त्वचा और अवत्वक् ऊतक में निवेश करते हैं।

नेत्रच्छद भाग (pars palpebralis)—नेत्र मंडलिका के इस भाग के तंतु हलके लाल या कुछ पीले से दीखते हैं। ये तंतु अभिमध्य नेत्रच्छद स्नायु के उपरिस्थ और गभीर भागों से तथा पास की अस्थि से उदय होते हैं (निम्न भाग से नहीं)। तंतु वृत्ताकार रूप में बाहर को चले जाते हैं और पार्श्व संयोजिका (lateral commissure) पर पहुँच कर अन्तर्मिश्रित होकर पार्श्व नेत्रच्छद राफे (lateral palpebral raphe) बनाते हैं; नेत्रच्छदों के किनारे के पास एक अतिसूक्ष्म तंतुओं की पूलिका स्थित है जो रोमक पूलिका (ciliary bundle) कहलाती है।

अश्रुभाग (pars lacrimalis)—अश्रुकोश के पीछे की ओर स्थित इस भाग के तंतु अश्रुकोश को आच्छादित करने वाली प्रावरणी, अश्रु अस्थि की शिखा (crest of lacrimal bone) तथा अस्थि की शिखा के पास पृष्ठ से उदय होकर बाहर को चले जाते हैं। कुछ नेत्रच्छद के टार्सस (tarsus) में लग जाते हैं, किन्तु अधिकतर टार्सस के सामने होते हुए बाहर को जाकर बहिः नेत्रच्छद राफे में एक दूसरे में मिल जाते हैं।

अभिमध्य नेत्रच्छद स्नायु (medial palpebral lig.)—यह २ मिलीमीटर चौड़ी और 4 मि०मी० लम्बी स्नायु ऊर्ध्व और अधो टार्ससों के अभिमध्य सिरों से नासाश्रु खातिका (nasolacrimal groove) तक विस्तृत है। अश्रुकोश को पार करके यह दो भागों में विभक्त हो जाती है। ऊपर का भाग ऊर्ध्व टार्सस और नीचे का भाग नीचे के टार्सस के अभिमध्य सिरों पर लगा हुआ है। स्नायु और कोष के बीच में अश्रु प्रावरणी (lacrimal fascia) स्थित है।

पार्श्व नेत्रच्छद राफे (lateral palpebral raphe)—यह उपर्युक्त स्नायु की अपेक्षा कहीं दुर्बल है। वह नेत्र मंडलिका के नेत्रच्छद भाग के तंतुओं के केवल अन्तर्मिश्रण से बनी है और उसके पश्च भाग में नेत्रगुहा पट (orbital septum) के तंतुओं से मिल जाने से

कुछ दृढ़ हो गई है। इसके पीछे की ओर पार्श्व नेत्रच्छद स्नायु है। दोनों के बीच में कुछ वसा खंडक या कभी कभी अश्रुग्रन्थि की कुछ खंडिकाएं रहती हैं।

तंत्रिका संभरण (Nerve supply)—आनन तंत्रिका की शंख और गंड (temporal and zygomatic) शाखायें नेत्र मंडलिका में आती हैं।

क्रिया (Actions)—यह नेत्रच्छद की संवरणी पेशी है जो पलकों को बंद कर देती है। इसका नेत्र-गुहा भाग इच्छा करने पर क्रिया करता है, किन्तु नेत्रच्छद-भाग बिना इच्छा के भी क्रिया करता है, जैसे सोने के समय अथवा आँखों को मिचमिचाने में होता है। समस्त पेशी क्रिया करके ललाट, शंख प्रान्त तथा कपोल की त्वचा को नेत्र-गुहा के अभिमध्य कोण की ओर खींच लेती है जिससे त्वचा में झुर्रियां पड़ जाती हैं। पलकों को वेग से बंद करने में यही क्रिया होती है। झुर्रियां गुहा के बहिःकोण पर केन्द्रित होती हैं। ऊर्ध्व नेत्रच्छद उन्नमनिका इसकी प्रत्यक्ष विरोधी पेशी है जो नेत्र को खोलती है।

भ्रू भंगिका (corrugator supercili)—यह एक छोटी पिरामिड के आकार की पेशी है जो अभिमध्य सिरे पर ललाटिका (पश्चकपाल-ललाटिका का ललाट पिंड) और नेत्र मंडलिका के नीचे स्थित है। इसके तंतु अधिभ्रू-चाप (superciliary arch) के अभिमध्य सिरे पर से निकल कर ऊपर और बाहर की ओर जाकर अधिनेत्र-गुहा धारा (supraorbital margin) के लगभग मध्य से ऊपर त्वचा में निवेश करते हैं।

तंत्रिका संभरण (Nerve supply)— आनन तंत्रिका की शंख शाखायें इस पेशी में आती हैं।

क्रिया (Actions)— इसके संकोच से भ्रू अभिमध्य और नीचे की ओर खिंचती है। ललाट पर खड़ी सिलवटों का पड़ने का कारण यही पेशी होती है। जिसको त्यौरी चढ़ाना कहा जाता है, उस भाव की यह पेशी प्रदर्शक है। दुख का भाव भी यही पेशी प्रदर्शित करती है।

(स) नासिका की पेशियां (Muscles of the Nose)

भ्रूनमनिका (Procerus)
नासाकर्षणी (Nasalis)
नासापट अवनमनिका (Depressor septi)

भ्रूनमनिका (Procerus)—यह छोटी पिरामिड आकार की पेशी पश्चकपाल-ललाटिका के ललाट पिंड के अभिमध्य तंतुओं से मिली रहती है। इसके तंतु नासास्थि के निम्न भाग तथा नासा उपास्थि के ऊर्ध्व भाग से निकल कर सीधे ऊपर को जाकर दोनों ओर की नेत्रभ्रू के मध्य में ललाट के निम्न भाग की त्वचा में निवेश करते हैं।

क्रिया (Actions)—इसके संकोच से दोनों ओर की नेत्रभ्रू के अभिमध्य भाग नीचे को खिंचते हैं जिससे नासा सेतु पर झुर्रियां पड़ जाती हैं।

नासाकर्षणी (Nasalis)—इसके दो भाग हैं, अनुप्रस्थ (transverse) और पक्षक (alar)। अनुप्रस्थ भाग (नासा संपीडनी-compressor nasi) ऊर्ध्व हन्वस्थि से नासा भंगिका (nasal notch) के तनिक बाहर की ओर से उदय होता है। यहां से इसके तंतु फैलते हुए ऊपर और अभिमध्य ओर जाकर नासा सेतु पर एक कंडराकला बना देते हैं जो दूसरे ओर की पेशी तथा भ्रूनमनिका की कला के साथ जुड़ जाते हैं। दूसरा पक्षक भाग

(नासा विस्फारिका-dilator narsi) अनुप्रस्थ भाग के नीचे तथा अभिमध्य ओर से निकलता है और नासापक्षक में निविष्ट होता है।

क्रिया (Actions)--पेशी का अनुप्रस्थ भाग नासारंध्र का संपीडन करता है। पक्षक भाग नासापक्षकों को बाहर को खींच कर नासा द्वारों को चौड़ा कर देता है।

नासापट अवनामिका (Depressor septi)--ऊर्ध्व हन्वस्थि से मध्य छेदक दांत के ऊपर से निकलकर इसके सूत्र ऊपर को जाकर नासा पट (nasal septum) के आगे के चलायमान भाग में लग जाते हैं। इसको बहुधा नासाविस्फारिका का भाग समझा जाता है।

तंत्रिका संभरण (Nerve snpply)--इस समूह की सब पेशियों में आनन तंत्रिका की ऊर्ध्व कपोल शाखायें (upper buccal branches) आती हैं।

क्रिया (Actions)—यह नासा द्वारों को चौड़ाने में सहायक है।

(ड) मुख (वक्त्र) की पेशियां (Muscles of the Mouth)

नासाविस्फारिका-ऊर्ध्वोष्ठ उन्नमनिका
ऊर्ध्वोष्ठ उन्नमनिका
लघु सृक्कोत्कर्षिका
सृक्क उन्नमनिका
बृहद् सृक्कोत्कर्षिका
अधर उन्नमनिका
निम्न ओष्ठ अवनमनिका
सृक्क अवनमनिका
कपोलिका
वक्त्र मंडलिका
सृक्कापकर्षिणी

नासाविस्फारिका-ऊर्ध्वोष्ठ उन्नमनिका (Levator labi superioris alequenasi)--यह ऊर्ध्व हन्वस्थि के ललाट प्रवर्ध के ऊपरी भाग से निकलती है। यहां से इसके तंतु नीचे और बाहर को जाकर दो भागों में विभक्त हो जाते हैं। अभिमध्य भाग नासा की बृहद् पक्षक उपास्थि (greater alar cartilage) पर निवेश करता है। पार्श्व भाग और नीचे को चला जाता है और वक्त्र मंडलिका तथा ऊर्ध्वोष्ठ उन्नमनिका के तंतुओं के साथ मिल जाता है।

क्रिया (Actions)--अभिमध्य भाग नासा द्वार को चौड़ाता है। पार्श्व भाग ऊर्ध्वोष्ठ को ऊपर को उठाता और उसका बहिर्वर्त्तन (eversion) करता है।

ऊर्ध्वोष्ठ उन्नमनिका (Levator labii superioris)--नेत्र गुहा द्वार की निम्न धारा से, अवनेत्रगुहा रन्ध्र (infraorbital foramen) के तनिक ऊपर से निकलती है। इसके कुछ तंतु ऊर्ध्व हन्वस्थि से तथा गंडास्थि से भी उदय होते हैं। ये सूत्र नीचे और अभिमध्य को एक दूसरे के समीप होते चले जाते हैं और ऊर्ध्वोष्ठ में नासाविस्फारिका-ऊर्ध्वोष्ठोन्नमनिका और वक्त्र-मंडलिका के तंतुओं के बीच में निवेश करते हैं।

क्रिया (Actions)—यह पेशी ऊर्ध्वोष्ठ को ऊपर को खींचती और बहिर्वर्तन करती है। नासा के पार्श्व की खाई या सीता सृक्कोत्कर्षणी और इस पेशी की क्रिया से उत्पन्न

होती है जो नासा के पार्श्व से ऊर्ध्वोष्ठ तक चली जाती है और मुख पर विषाद का भाव उत्पन्न करती है।

लघु सृक्कोत्कर्षिका (Zygomaticus minor)—यह गंडास्थि के पार्श्व पृष्ठ से गंड-ऊर्ध्वहनु सीवन के पास में उदय होकर नीचे अभिमध्य ओर जाकर ऊर्ध्वोष्ठ के मांसल भाग में निवेश करती है। ऊर्ध्वोष्ठ उन्नमनिका और इसके तंतुओं के बीच थोड़ा अन्तर रहता है।

क्रिया (Actions)—यह ऊर्ध्वोष्ठ को ऊपर उठाने और नासोष्ठ खातिका (furrow) को बनाने में सहायता देती है। नासाविस्फारिका-ऊर्ध्वोष्ठ उन्नमनिका, ऊर्ध्वोष्ठ उन्नमनिका तथा लघु सृक्कोत्कर्षिका तीनों की क्रिया से मुख पर दृढ़ता का भाव उत्पन्न होता है।

सृक्क उन्नमनिका (Levator anguli oris)—यह अवनेत्र-गुहा रन्ध्र के नीचे रदनक खात (canine fossa) से उदय होती है और नीचे की ओर जाकर मुख के कोण पर निवेश करती हुई वृहद् सृक्कोत्कर्षिका, सृक्क अवनमनिका और वक्त्र मंडलिका के तंतुओं से मिल जाती है। सृक्क उन्नमनिका और ऊर्ध्वोष्ठ उन्नमनिका के बीच में अवनेत्रगुहा वाहिकायें और तंत्रिका जालिकायें (infraorbital vessels and plexus of nerves) स्थित हैं।

क्रिया (Actions)—यह पेशी सृक्क का उन्नमन करती है और नासोष्ठ खातिका (nasolabial furrow) की उत्पत्ति में सहायता देती है।

बृहद् सृक्कोत्कर्षिका (Zygomaticus major)—गंडास्थि और शंखास्थि की सीवन के सामने, गंडास्थि से यह पेशी उदय होती है और सृक्क में निवेश करती है जहां उसके तंतु सृक्क उन्नमनिका, वक्त्र मंडलिका और सृक्क अवनमनिका पेशियों के तंतुओं से मिल जाते हैं।

तंत्रिका संभरण (Nerve Supply)—उपर्युक्त पांचों पेशियों में आनन तंत्रिका की कपोल शाखायें आती हैं।

क्रिया (Actions)—सृक्क को बाहर और ऊपर को खींचती है, जैसे हंसने में।

अधर-उन्नमनिका (Mentalis)—यह शंकु के आकार की छोटी पेशी निम्न ओष्ठ फ्रीनम (frenum labi) के पास स्थित है। अधोहनु के कृन्तक खात से उदय होकर पेशी नीचे की ओर जाकर चिबुक की त्वचा में निवेश करती है।

क्रिया (Actions)—इस की क्रिया से निम्न ओष्ठ ऊपर और सामने को खिंच जाता है और चिबुक की त्वचा में झुर्रियां पड़ जाती हैं जिससे संदेह या घृणा का भाव प्रदर्शित होता है।

निम्न ओष्ठ अवनमनिका (Depressor labi inferioris)—यह एक चतुर्भुज पेशी है जो अधोहनु की तिर्यक् रेखा (oblique line) से चिबुक संधानक ओर चिबुक रन्ध्र के बीच से उदय होती है, जहां से तंतु ऊपर और भीतर की ओर जाकर दूसरी ओर की पेशी तथा वक्त्र मंडलिका के तंतुओं से मिल जाते हैं। उदय के समीप यह ग्रीवा पार्श्वच्छदिका (platysma) के तंतुओं से मिल जाते हैं।

क्रिया (Actions)—निम्न ओष्ठ नीचे और कुछ बाहर को खिंच जाता है जिससे व्यंग का भाव प्रगट होता है।

सृक्क अवनमनिका (Depressor anguli oris)––इसके तंतु निम्न ओष्ठ अवनमनिका से नीचे अधोहनु की तिर्यक् रेखा से उदय होते हैं और अभिसरण करते हुए (converging) एक पूलिका के रूप में सृक्क में निवेश करते हैं। उदय के समीप तंतु पार्श्वच्छदिका, वक्त्र

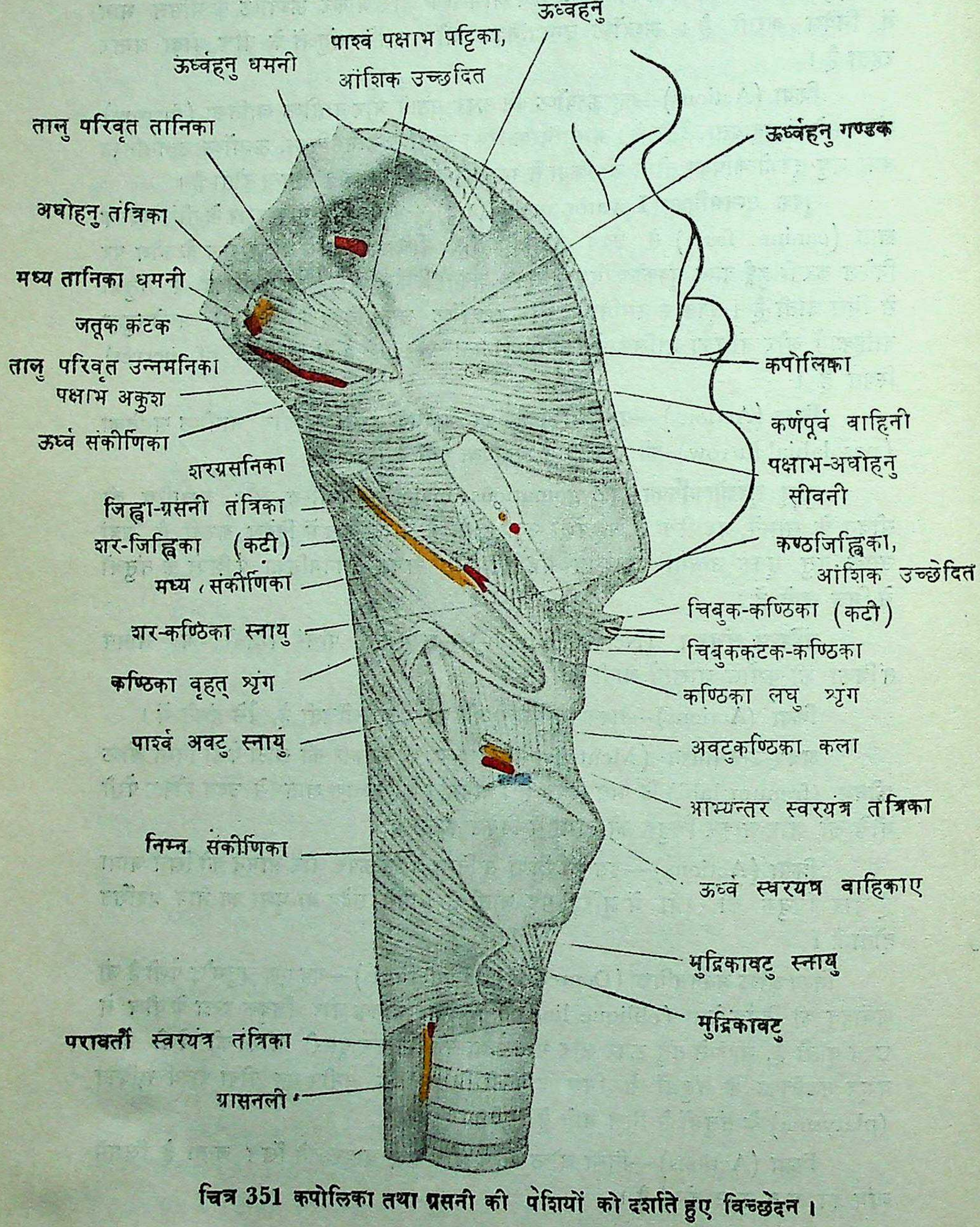
ऊर्ध्वहनु
पार्श्व पक्षाभ पट्टिका, आंशिक उच्छदित
ऊर्ध्वहनु धमनी
तालु परिवृत तानिका
अधोहनु तंत्रिका
मध्य तानिका धमनी
जतूक कंटक
तालु परिवृत उन्नमनिका
पक्षाभ अकुश
ऊर्ध्व संकीर्णिका
शरग्रसनिका
जिह्वा-ग्रसनी तंत्रिका
शर-जिह्विका (कटी)
मध्य संकीर्णिका
शर-कण्ठिका स्नायु
कण्ठिका वृहत् शृंग
पार्श्व अवटु स्नायु
निम्न संकीर्णिका
परावर्ती स्वरयंत्र तंत्रिका
ग्रासनली
ऊर्ध्वहनु गण्डक
कपोलिका
कर्णपूर्व वाहिनी
पक्षाभ-अधोहनु सीवनी
कण्ठजिह्विका, आंशिक उच्छेदित
चिबुक-कण्ठिका (कटी)
चिबुककंटक-कण्ठिका
कण्ठिका लघु शृंग
अवटुकण्ठिका कला
आभ्यन्तर स्वरयंत्र तंत्रिका
ऊर्ध्व स्वरयंत्र वाहिकाए
मुद्रिकावटु स्नायु
मुद्रिकावटु

चित्र 351 कपोलिका तथा ग्रसनी की पेशियों को दर्शाते हुए विच्छेदन।

मंडलिका और सृक्कापकर्षिणी (risorius) से मिल जाते हैं। कुछ तंतु एक ओर से दूसरे ओर को चले जाते हैं। इनको चिबुक अनुप्रस्थिका (transversus menti) कहा गया है।

तंत्रिकासंभरण (Nerve supply)—उपर्युक्त तीनों पेशियों में आनन तंत्रिका के अधोहनु उपान्त शाखा के तंतु आते हैं।

क्रिया (Actions)--सृक्क नीचे और बाहर को खिच कर शोक का भाव उत्पन्न करता है।

कपोलिका (Buccinator)--यह पतली चतुर्भुज पेशी आनन के पार्श्व में ऊर्ध्व और अधोहन्वस्थियों के बीच के अवकाश में स्थित है। इसका उदय दोनों अस्थियों के दन्तउलूखल प्रवर्धों (alveolar processes) से तीनों चर्वणक दांतों के सामने से, पीछे की ओर पक्षाभिका-अधोहनु राफे (pterygomandibular raphe) से होता है जो इस पेशी को ग्रसनी की ऊर्ध्व ग्रसनी संकीर्णिका (superior pharyngeal constrictor) से पृथक् करती है। कुछ तंतु ऊर्ध्वहनु और पक्षाभिका अंकुश (maxilla, pterygoid hamulus) के बीच लगी हुई कंडराबंधनी से भी निकलते हैं। ये तंतु मुख के कोण या सृक्क की ओर सिमटते हुये चले जाते हैं जहां उनका पुनर्विन्यास होता है। पेशी के मध्य भाग के तंतु एक दूसरे को पार करके, ऊपर के तंतु निम्नओष्ठ में और नीचे के तंतु ऊर्ध्वोष्ठ में जाकर वक्त्र मंडलिका के ऊर्ध्व और निम्न तंतुओं में मिल जाते हैं, किन्तु पेशी के ऊर्ध्व या निम्न भागों के तंतु सीधे ऊर्ध्व और निम्न ओष्ठों में चले जाते हैं। ये ऊपर से नीचे या नीचे से ऊपर को पार नहीं जाते। तालु छदन तानिका (tensor veli palatini) की कंडरा इस पेशी को वेध कर कोमल तालु तक पहुंचती है।

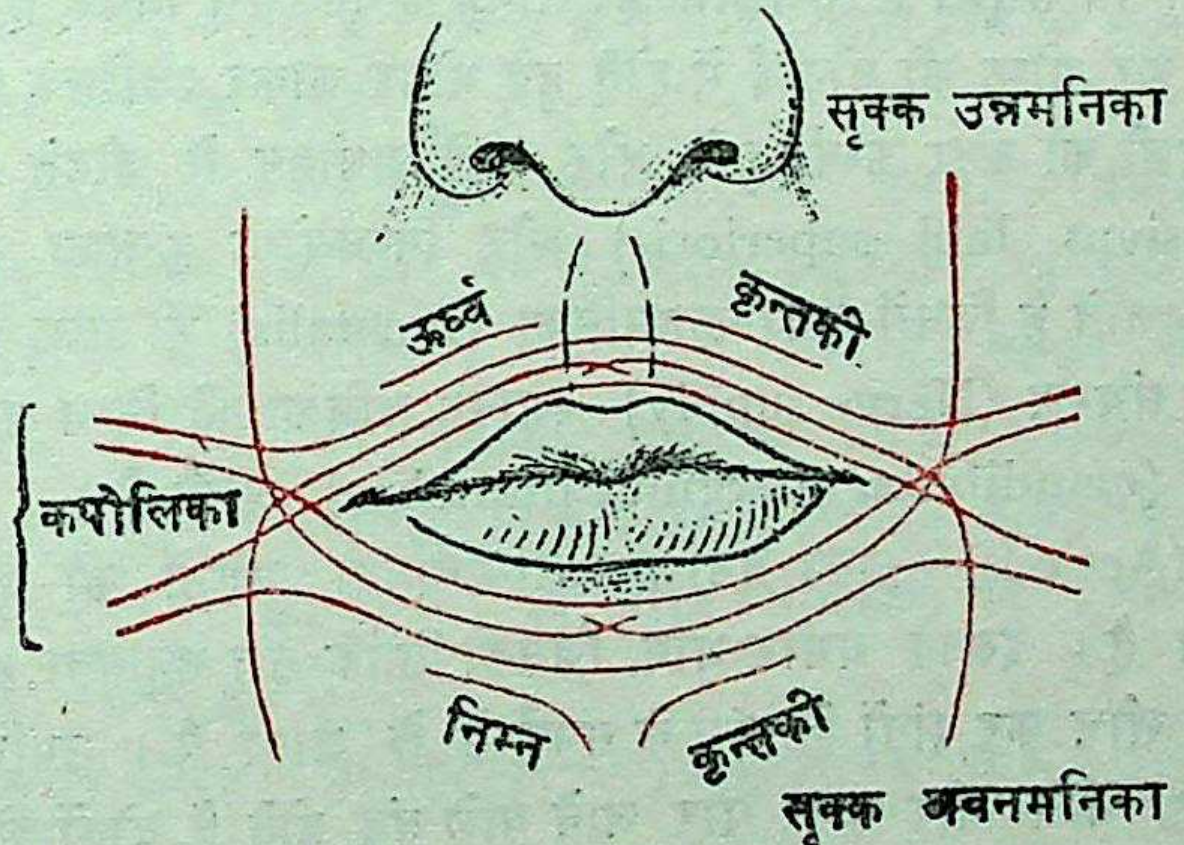

चित्र 352--वक्त्र मंडलिका के तन्तुओं के विन्यास को दर्शाती हुई एक स्कीम

तंत्रिका संभरण (Nerve supply)—आनन तंत्रिका की निम्न कपोल शाखायें पेशी में आती हैं।

क्रिया (Actions)—यह पेशी कपोलों को दांतों के संपर्क में रखती है। भोजन चबाने के समय उसको यह पेशी दांतों से बाहर नहीं निकलने देती। गाल फुलाने के पश्चात् यह पेशी उनको दबा कर मुख द्वारा वायु को बाहर निकालती है, जैसे नफीरी या

शहनाई बजाने के समय होता है। इसी से इस पेशी का नाम अंग्रेजी में बक्सीनेटर पड़ा है। बक्सीना (buccina) का अर्थ नफीरी या तुरही (trumpet) है।

पक्षाभ-अधोहनु राफे (Pterygomandibular raphe)—यह कंडरा तंतुमय बन्धनी है जो जतूकास्थि के अभिमध्य पक्षाभ पट्ट के अंकुश प्रवर्ध पर ऊपर की ओर और नीचे की ओर अधोहनु की चर्वक-कंठिका रेखा (mylohyoid line) पर लगी हुई है। इसके अग्र ओर कपोलिका के तंतु और पश्च ओर ग्रसनी की ऊर्ध्व संकीर्णिका (superior constrictor) पेशी लगी हुई है। अभिमध्य ओर इस पर मुख के भीतर की श्लेष्मिक कला आच्छादित है। पार्श्व ओर अधोहनु की प्रशाखा (ramus) और इसके बीच कुछ बसा स्थित है।

वक्त्र मंडलिका (Orbicularis oris)—नेत्रमंडलिका के समान यह साधारण पेशी नहीं है। इसमें कई पेशियों के तंतु कई स्तरों में स्थित हैं जिनकी दिशायें भी भिन्न हैं। पेशी के कुछ तंतु अन्य पेशियों से आते हैं जो मुख के कोण पर आकर लगते हैं। कुछ तंतु स्वयं ओष्ठों में स्थित हैं। पहले प्रकार के तंतुओं में कपोलिका (buccinator) के तंतुओं की प्रधानता है जो वक्त्र मंडलिका का गहरा स्तर बनाये हुए हैं। इन तंतुओं के ऊपर से नीचे और नीचे से ऊपर, आर पार तथा सीधे जाने का उल्लेख किया जा चुका है। इस स्तर के सामने सृक्क उन्नमनिका और अवनमनिकाओं के तंतुओं द्वारा निर्मित स्तर हैं जिनमें अवनमनिका के तंतु मुख कोण पर ऊर्ध्वोष्ठ में और उन्नमनिका के तंतु, अवनमनिका के तंतुओं को पार करके, निम्न ओष्ठ में चले जाते हैं और ओष्ठों की मध्य रेखा में त्वचा में निवेश करते हैं। फिर बृहद् और लघु सृक्कोत्कर्षिका तथा निम्न ओष्ठ अवनमनिका के भी तंतु आते हैं जो उपर्युक्त तंतुओं से मिल जाते हैं। ओष्ठों के मुख्य तंतु तिर्यक् हैं जो त्वचा के अन्तः पृष्ठ से निकल कर ओष्ठ की मोटाई में होते हुये भीतर जाकर श्लेष्मिक कला में लगते हैं। फिर कुछ तंतु पेशी को ऊपर ऊर्ध्वहनु से और नीचे अधोहनु से जोड़ते हैं और ऊर्ध्वोष्ठ कृन्तका (incisivus labi superioris) और निम्नओष्ठ कृन्तका (incisivus labi inferioris) कहलाते हैं जिनमें अधर-उन्नमनिका (mentalis) भी भाग लेती है।

तंत्रिका संभरण (Nerve supply)—आनन तंत्रिका की निम्न कपोल और अधोहनु उपान्त शाखायें (mandibular marginal branches) आती हैं।

क्रिया (Actions)—वक्त्र मंडलिका सामान्यतया ओष्ठों को खींचकर मुख को बन्द कर देती है। इसका गभीर भाग, जिसको तिर्यक् तंतु सहायता करते हैं, ओष्ठों को भीतर की ओर खींच कर दांतों के मांस के संपर्क में ले आता है। उपरिस्थ भाग जिसमें विशेषकर ऊपर, नीचे और आर पार जाने वाले तंतु होते हैं, दोनों ओष्ठों को मिलाकर मुख द्वार बन्द करता है; उसको आगे की ओर बढ़ाने का काम, जिसे मुंह विचकाना कहते हैं, इसी भाग का काम है। वर्णोच्चारण में मंडलिका तथा ओष्ठों की अन्य पेशियां विशेष भाग लेती हैं।

सृक्कापकर्षिणी (Risorius)—इस सूक्ष्म पेशी का उदय पैरोटिड ग्रन्थि (parotid gland) पर की प्रावरणी से होता है। यह पेशी पूलिका उदय के पास चौड़ी है किन्तु मुख कोण पर पहुंचते पहुंचते पतली हो जाती है जहां वह त्वचा में निवेश करती है।

तंत्रिकासंभरण (Nerve supply)—आनन तंत्रिका की कपोल शाखायें पेशी में आती हैं।

क्रिया (Actions)--**मुख** कोण या सृक्क को बाहर को खींचती है और तिरस्कार का भाव दर्शाती है।

2. चर्वण की पेशियां (Muscles of Mastication)

चर्वणिका
शंखच्छदिका
पार्श्व पक्षाभिका
अभिमध्य पक्षाभिका

गभीर ग्रैव प्रावरणी का एक दृढ़ स्तर, जो यहां पेरोटिड प्रावरणी (parotid fascia) कहलाता है, चर्वणिका पेशी को आच्छादित किये हुये है और इससे दृढ़तया जुड़ा हुआ है। यह गंड चाप (zygomatic arch) की निम्न धारा पर लगा है और पेरोटिड ग्रन्थि को पूर्णतया आवृत करता है।

चर्वणिका (Masseter)--यह एक चतुर्भुज बलवान पेशी है जो तीन स्तरों की बनी हुई है। अग्र ओर तीनों स्तर जुड़ जाते हैं। उपरिस्थ स्तर ऊर्ध्वहनु के गंड प्रवर्ध से एक कंडरा कला द्वारा गंड चाप (zygomatic arch) की निम्न धारा के अग्र द्वितृतीयांश से उदय होता है। इसके तंतु नीचे और पीछे को जाकर अधोहनु के कोण पर तथा प्रशाखा (ramus) के पार्श्व पृष्ठ के निम्न अर्ध भाग पर निवेश करते हैं। मध्यस्तर गंड चाप के पश्च पृष्ठ और उसकी ऊर्ध्व धारा के पश्च तृतीयांश से उदय होकर पीछे को जाकर प्रशाखा के मध्य में निविष्ट होता है। गभीर स्तर गंड चाप के पश्च पृष्ठ से उदय होता है और प्रशाखा के ऊर्ध्व भाग तथा चंचुभ प्रवर्ध पर निवेश करता है। त्वचा के नीचे ही स्थित होने के कारण संकोच के समय पेशी को प्रतीत किया जा सकता है।

संबंध (Relations) — **बाहर** की ओर : त्वचा, ग्रीवा-पार्श्वच्छदिका सृक्कापकर्षिणी, बृहत् सृक्कोत्कर्षिका और पेरोटिड ग्रन्थि। पेरोटिड वाहिनी, आनन तंत्रिका की शाखाएँ तथा अनुप्रस्थ आनन वाहिकायें पेशी पर से जाती हैं। **भीतर की ओर** : शंखच्छदिका का निवेश, अधोहनु की प्रशाखा, बसा का पिंड, कपोलिका और कपोल तंत्रिका (buccal nerve)। चर्वणी तंत्रिका और धमनी अधोहनु भंगिका के पश्च भाग में होकर पेशी के गभीर पृष्ठ पर पहुंचती हैं। **अग्र धारा** कपोलिका पर प्रलम्बित है। **पश्च धारा** पेरोटिड ग्रन्थि से ढकी हुई है।

तंत्रिका संभरण (Nerve Supply)—अधोहनु तन्त्रिका के अग्र कांड की एक शाखा पेशी में आती है।

क्रिया (Actions)—यह पेशी अधोहनु को ऊपर को उठाती है और ऊर्ध्व हनु पर दबाती है। गति के अक्ष के संबंध में अपनी स्थिति के कारण वह बड़े वेग से क्रिया कर सकती है।

शंख-प्रावरणी (temporal fascia)—यह एक दृढ़ आच्छादन है जो शंखच्छदिका पेशी को ढके हुए है। इसके पार्श्व ओर कर्ण पल्लव (auricle) की ऊर्ध्व और अग्र पेशियां, अधिरोटि कंडराकला तथा नेत्रमंडलिका का भाग स्थित हैं। उपरिस्थ शंख वाहिकायें तथा बहिष्कर्ण-शंख तंत्रिका पेशी को नीचे से ऊपर को पार करती है। ऊपर की ओर जहां यह ऊर्ध्व शंख रेखा पर लगी हुई है, वहां इसका केवल एक स्तर है, किन्तु नीचे आकर इसके दो भाग हो

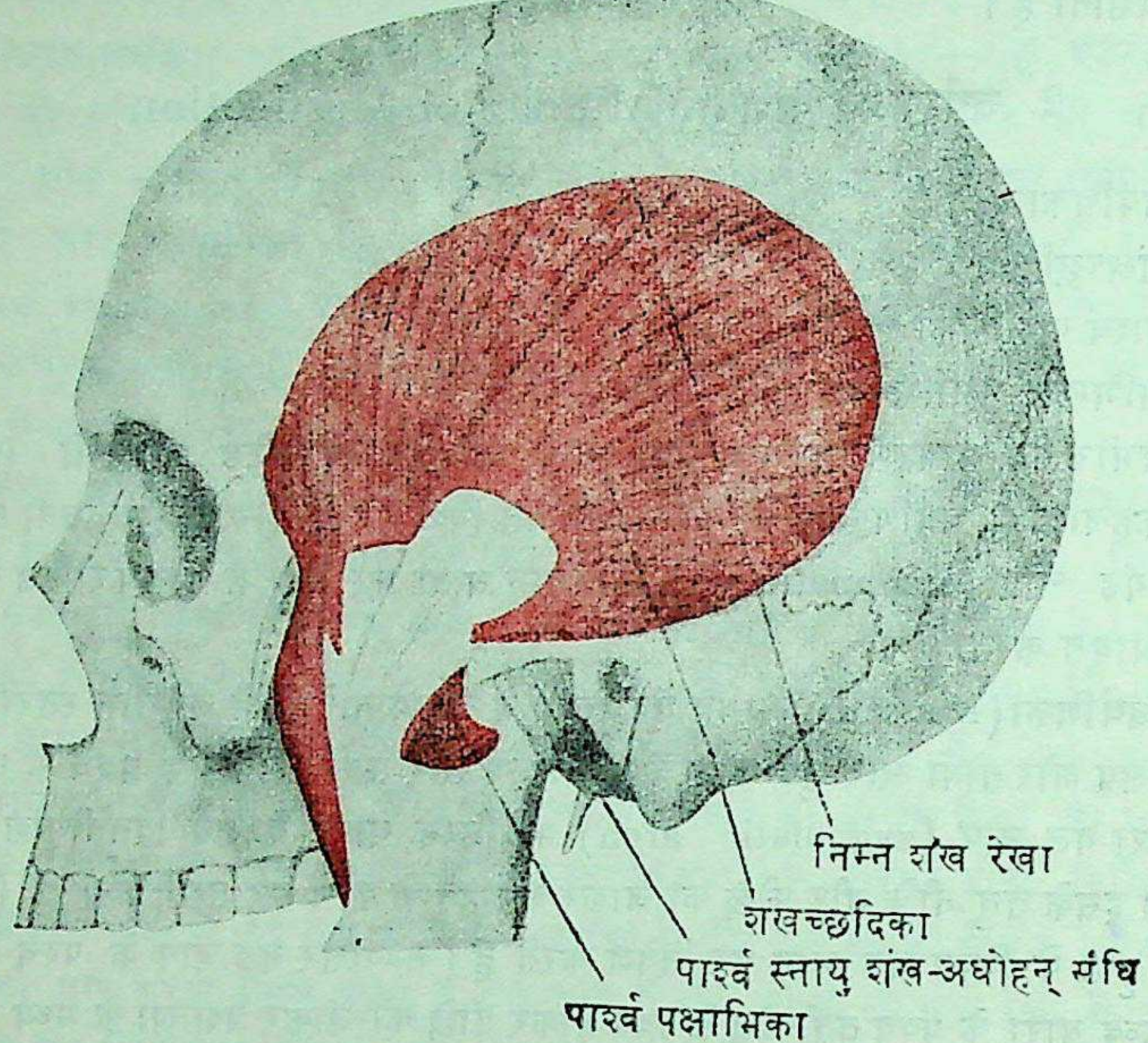

चित्र 353— वाम शंखच्छदिका। गंड चाप तथा चर्वणिका पेशी अलग कर दिये गये हैं

जाते हैं जो गंड चाप की बहिः ओर अन्तः धाराओं पर लगे हुए हैं। दोनों स्तरों के बीच कुछ वसा, उपरिस्थ शंख धमनी (superficial temporal a.) की गंड शाखा (zygomatic branch) और ऊर्ध्वहनु तंत्रिका (maxillary nerve) की गंड-शंख शाखा रहती है। प्रावरणी के अन्तः पृष्ठ पर शंखच्छदिका के उपरिस्थ तंतु लगे रहते हैं।

शंखच्छदिका (temporalis)—यह पंखे की आकार की पेशी, शिर के पार्श्व में स्थित, सारे शंख खात (गंडास्थि के अतिरिक्त) से तथा शंख प्रावरणी के अन्तः पृष्ठ से उदय होती है। इस विस्तृत उदय से पेशी के तंतु अभिसरित (converging) होते हुए नीचे को चले जाते हैं और एक कंडरा में अन्त होकर गंडचाप और करोटि के बीच के अन्तर से निकल कर नीचे आकर अधोहनु के चंचुभ प्रवर्ध के अभिमध्य पृष्ठ के शिखर तथा अग्र धारा पर और प्रशाखा की अग्रधारा पर अन्तिम चर्वणक (molar) दांत तक निवेश करते हैं।

सम्बन्ध (Relations)—**उपरिस्थ ओर** : त्वचा, कर्ण पल्लव पेशियां, शंख प्रावरणी, उपरिस्थ शंख वाहिकायें, कर्णपल्लव-शंख तंत्रिका, गंड-शंख तंत्रिका, अधिकरोट कंडरा कला, गंड चाप और चर्वणिका पेशी; **गभीर पृष्ठ** पर : शंख खात, पार्श्व पक्षाभिका, अभिमध्य पक्षाभिका का उपरिस्थ शिर और कपोलिका का कुछ भाग, ऊर्ध्वहनु धमनी और उसकी गभीर शंख शाखायें, गभीर शंख तंत्रिकाएं, कपोल वाहिकायें तथा तंत्रिका। **अग्रधारा** और अस्थि के बीच में बसा है। कंडरा के **पीछे**: चर्वणिका की धमनी और तंत्रिका अधोहनु भंगिका में होकर निकलती हैं।

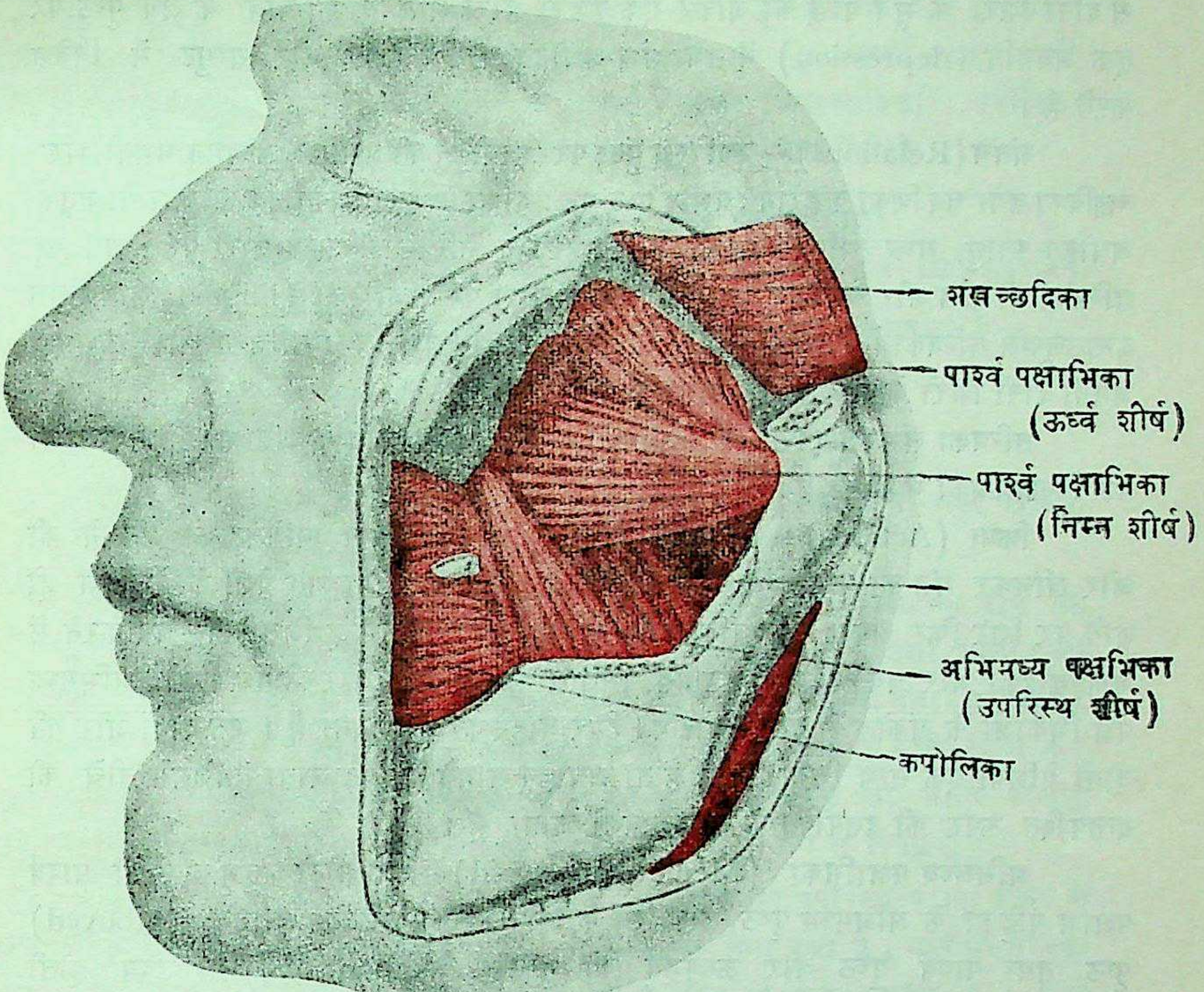
शंखच्छदिका
पार्श्व पक्षाभिका (ऊर्ध्व शीर्ष)
पार्श्व पक्षाभिका (निम्न शीर्ष)
अभिमध्य पक्षाभिका (उपरिस्थ शीर्ष)
कपोलिका

चित्र 354--वाम पक्षाभिका पेशियां । गंडचाप तथा ऊर्ध्वहनु प्रशाखा का एक भाग अलग कर दिया गया है ।

तंत्रिका संभरण (Nerve Supply)—अधोहनु तंत्रिका के अग्र कांड (ant. trunk) की गभीर शंख (deep temporal) शाखायें पेशी में आती हैं।

क्रिया (Actions)--शंखच्छदिका अधोहनु को ऊपर को खींचकर मुँह बन्द कर देती है। इसमें दो क्रियायें होती हैं, ऊपर को उठाना जो अग्रिम तंतु करते हैं और दूसरे, पीछे को खींचना, जो पश्च तन्तुओं की क्रिया से होता है । मुँह के खुले होने पर अधोहनु का शिर गंड चाप के संधायक उत्सेध पर आश्रित रहने से इन दोनों क्रियाओं की आवश्यकता होती है। दांतों को वेग से बंद करने पर इस पेशी की ऊपरी सीमा शंखास्थि पर प्रतीत की जा सकती है।

पार्श्व पक्षाभिका (Lateral pterygoid)—यह छोटी किन्तु मोटी पेशी दो शिरों द्वारा उदय होती है। **ऊर्ध्व शिर** जतूकास्थि के बृहद् पक्ष के अवशंख पृष्ठ और अवशंख शिखा (infratemporal surface and crest) से उदय होता है। **निम्न शिर** पार्श्व पक्षाभिका पट्ट के पार्श्व पृष्ठ (lateral surface of lateral pterygoid plate) से निकलता है। यहां

से दोनों शिरों के सूत्र पीछे को जाकर एक कंडरा द्वारा अधोहनु की ग्रीवा के अग्र पृष्ठ पर एक अवनति (depression) में तथा शंख-अधोहनु संधि चक्रिका और सम्पुट में निवेश करते हैं।

संबंध (Relations)—**उपरिस्थ पृष्ठ पर** : अधोहनु की प्रशाखा, ऊर्ध्वहनु धमनी, शंखच्छदिका तथा चर्वणिका कंडरायें; **गभीर पृष्ठ पर** : अभिमध्य पक्षाभिका का ऊर्ध्व भाग, जतूक-अधोहनु स्नायु, मध्य तानिका धमनी और अधोहनु तन्त्रिका। **ऊर्ध्व धारा पर** : अधोहनु तन्त्रिका की शंख और चर्वणिक शाखायें। **निम्न धारा** पर : जिह्विका (lingual) और निम्न दन्तउलूखल तन्त्रिकायें (inferior alveolar nerves); कपोलिका तन्त्रिका और ऊर्ध्वहनु धमनी दोनों शिरों के बीच से निकलती हैं।

तन्त्रिका संभरण (Nerve Supply)—अधोहनु तन्त्रिका के अग्र कांड की शाखा पार्श्व पक्षाभिका में आती है।

क्रिया (Actions)—यह पेशी अधोहनु के शिर तथा चक्रिका को सामने की ओर खींचकर मुँह को खोलने में सहायता देती है। संकोच के पश्चात् पेशी के शिथिल हो जाने पर शिर फिर अपनी स्वाभाविक स्थिति में चला जाता है जिससे मुँह बंद करने में शंखच्छदिका और चर्वणिका को सहायता मिलती है। एक ही ओर की पार्श्व और अभिमध्य पक्षाभिकाओं के संकोच से दूसरी ओर का शिर बाहर को घूम जाता है। जब दोनों ओर की दोनों पेशियां एक साथ क्रिया करती हैं तो अधोहनु सामने को बढ़ जाता है जिससे नीचे की दन्तपंक्ति ऊपर की दंतपंक्ति के सामने चली जाती है।

अभिमध्य पक्षाभिका (Medial pterygoid)—यह मोटी चतुर्भुज पेशी पार्श्व पक्षाभ पट्टिका के अभिमध्य पृष्ठ, तालवस्थि के पिरामिडी प्रवर्ध के खातित (grooved) पृष्ठ तथा पार्श्व पृष्ठ और ऊर्ध्वहनु की गुलिका (tuberosity) से उदय होती है। इसके तन्तु नीचे, पीछे और बाहर की ओर पार्श्व और पक्षाभिका के निम्न शिर के निम्न भाग से निकलते हुए चले जाते हैं और कंडरा में अन्त हो जाते हैं जो एक फलक (lamina) के रूप में अधोहनु के कोण के अन्तः पृष्ठ पर, ऊपर अधोहनु रन्ध्र तक और सामने चर्वण-कंठिका खातिका (mylohyoid groove) तक निवेश करते हैं।

संबंध (Relations)—**पार्श्व पृष्ठ पर** : अधोहनु की प्रशाखा और पेशी के ऊर्ध्व भाग के बीच में पार्श्व पक्षाभिका, जतूक-अधोहनु स्नायु, ऊर्ध्वहनु धमनी, निम्न दन्त उलूखल वाहिकायें और तन्त्रिका, जिह्वातन्त्रिका तथा पेरोटिड ग्रन्थि का एक प्रवर्ध स्थित हैं। **अभिमध्य ओर** : तालु तानिका, शरजिह्विका (styloglossus), शरग्रसनिका (stylopharyngeus) और कुछ अवकाशी ऊतक और उनके पीछे ऊर्ध्व ग्रसनी संकीर्णिका पेशी स्थित है।

तंत्रिका संभरण (Nerve Supply)—अधोहनु तंत्रिका की शाखा पेशी में आती है।

क्रिया (Actions)—अभिमध्य पक्षाभिका अधोहनु को ऊपर को उठाने में सहायता देती है। एक ओर की दोनों पक्षाभिकाओं की क्रिया से जबड़ा दूसरी ओर को खिंच जाता है और दूसरी ओर के अधोहनु का शिर बाहिर को घूम जाता है। दोनों ओर की दोनों पेशियों की क्रिया से जबड़ा सामने को प्रवर्धित होता है। दोनों ओर की दोनों पेशियों के बारी बारी से क्रिया करने से जबड़ा दाहिने और बायें उसी प्रकार बारी बारी चलता रहता है जैसा आहार चबाने के समय होता है।

पक्षाभ-कंटक स्नायु (Pterygospinous lig.)--यह जतूकास्थि के कंटक (spine) से पार्श्व पक्षाभ पट्ट की पश्च धारा के ऊर्ध्व भाग पर लगी हुई है। कभी कभी इसकै स्थान में पेशी सूत्र होते हैं। यह कभी अस्थि में परिणत होकर शंखच्छदिका, चर्वणिका और पार्श्व पक्षाभिका को जाने वाली तन्त्रिकाओं के लिये रन्ध्र बना देती है।

ग्रीवा के अग्र-पार्श्व प्रान्त की पेशियाँ और प्रावरणियाँ
(Fasciae and Muscles of the anterolateral region of the neck)

इस प्रान्त की पेशियों को निम्नलिखित समूहों में विभक्त किया जा सकता है—

I उपरिस्थ और पार्श्व ग्रैवी
II अधिकंठिका और अवकंठिका
III अग्र कशेरुक
IV पार्श्व कशेरुक

उपरिस्थ प्रावरणी (Superficial fascia)—यहां सूक्ष्म स्तर ग्रीवा-पार्श्वच्छदिका (platysma) के साथ मिला रहता है, स्वतन्त्रतया प्रदर्शनीय नहीं है।

गभीर ग्रैव प्रावरणी (deep cervical fascia)--ग्रीवापार्श्वच्छदिका के नीचे यह एक तान्तव-अवकाशी (fibroareolar) आच्छादन है जो पेशियों, वाहिकाओं, तन्त्रिकाओं तथा अन्य संरचनाओं पर एक बारीक आच्छादन बनाये हुए है। समलंबिका तथा शिराओं पर यह घनीभूत होकर पिधान बनाती है जो धमनियों को साथ की शिराओं से बांधे रहती हैं। कुछ स्थानों में श्वेत तन्तुओं की प्रधानता के कारण यह कठिन आवरण की भांति दिखाई देती है किन्तु अन्य स्थानों में वह विच्छिन्न अवकाशी ऊतक के रूप में स्थित है।

उपरिस्थ फलक (Superficial lamina)—प्रावरणी का उपरिस्थ फलक ग्रीवा के पीछे सातवें ग्रैव कंटक और मन्या स्नायु (lig. nuchae) पर लगा हुआ है। यहां समलंबिका (Trapezius) को आच्छादित करता है तथा उनके बीच में भरा रहता है। पेशी की अग्र धारा से यह सामने की ओर ग्रीवा के पश्च त्रिकोण (posterior triangle) को ढकता हुआ उर:जत्रुक-कर्णमूलिका (sternocleidomastoideus) की पश्च धारा पर पहुंच कर दो फलकों में विभक्त हो जाता है, जो उस पेशी को आगे और पीछे दोनों ओर से आवृत करते हुए पेशी की अग्र धारा पर पहुंच कर फिर जुड़ कर एक फलक बन जाते हैं। यहां से यह अग्र त्रिकोण (anterior triangle) को ढकता हुआ ग्रीवा के सामने की मध्य रेखा पर पहुंचकर दूसरी ओर की प्रावरणी के समान फलक से मिल जाता है। मध्य रेखा में यह ऊपर की ओर चिबुक संधानक (symphisis menti) और ग्रीवा के बीच में कंठिकास्थि की काय से जुड़ा हुआ है।

ऊपर की ओर (Above)—प्रावरणी पश्चकपालास्थि के पश्च पृष्ठ पर मध्य मन्या रेखा, शंखास्थि के कर्णमूल प्रवर्ध और अधोहनु की समस्त आधार की लम्बाई पर लगी हुई है। अधोहनु के कोण के पास यह अत्यन्त दृढ़ हो जाती है और उरोजत्रुककर्णमूलिका की अग्र धारा को अधोहनु कोण के साथ दृढ़ता से जोड़े रहती है। कर्णमूल प्रवर्ध और अधोहनु के बीच में यह पेरोटिड ग्रन्थि को आवृत करती है। यहां यह पेरोटिड प्रावरणी (parotid fascia) कही जाती है जो ग्रन्थि पर से होती हुई ऊपर जाकर गंड चाप पर लग जाती है। पेरोटिड के पीछे की प्रावरणी से एक दृढ़ बंधनी शर प्रवर्ध तक चली जाती है जो शर-अधोहनु (stylomandibular lig.) स्नायु बनाती है।

नीचे की ओर (Below)––प्रावरणी अंसकूट प्रवर्ध, जत्रुक तथा उरोस्थि-मुष्टि पर लगी हुई है। उरोस्थिमुष्टि से कुछ ऊपर वह फिर दो फलकों में विभक्त हो जाती है जो उरोस्थि मुष्टि की अग्र ओर पश्च धाराओं पर लगे हुये हैं; दोनों के बीच में कुछ अवकाश है जो अध्युरोस्थि अवकाश (suprasternal space) कहलाता है। इस अवकाश में थोड़ा अवकाशी ऊतक (areolar tissue), अग्र ग्रीवा शिराएं तथा ग्रीवा चाप (ant. jugular vein and arch), उरोजत्रुककर्णमूलिका के जत्रुक शिर और कभी कभी लसीका पर्व (lymph node) होते हैं। उरोजत्रुककर्णमूलिका और समलंबिका के बीच प्रावरणी का उपरिस्थ फलक फिर दो स्तरों में विभक्त हो जाता है। भीतर का स्तर अंसकंठिका के निम्न पिंड (inferior belly of omohyoid) को और उरोजत्रुककर्णमूलिका के पीछे उसकी मध्यस्थ कंडरा को आवेष्ठित करता है। नीचे की ओर यह स्तर अधोजत्रुका (subclavius) की प्रावरणी से मिल जाता है और जत्रुक के पीछे तथा प्रथम पर्शुका पर लग जाता है। ऊपर का स्तर नीचे की ओर जत्रुक की ऊर्ध्व धारा पर लगा हुआ है।

कैरोटिड पिधान (Carotid sheath)––यह ग्रैव प्रावरणी का घनीभूत भाग है जिसमें सामान्य कैरोटिड तथा आभ्यन्तर कैरोटिड धमनियां (common and internal carotid arteries), आभ्यन्तर ग्रीवा शिरा (internal jugular vein), वागस तंत्रिका तथा ग्रैवी अंसा (ansa cervicalis) के अवयव स्थित हैं। धमनी पर प्रावरणी दृढ़ हो जाती है। उसके पार्श्व भाग पास के अवकाशी ऊतक के स्तरों से मिल जाते हैं।

इस प्रावरणी से दो और फलक निकलते हैं जिनको पूर्वकशेरुका (prevertebral) और पुरःश्वासनली (pretracheal) कहते हैं।

पूर्वकशेरुका फलक (prevertebral lamina)––यह पूर्वकशेरुका पेशियों को आच्छादित करता है और दोनों ओर अग्र और मध्य विषमिकाओं (scalenus anterior and medius) तथा अंसोन्नमनिका पर प्रलम्बित हो जाता है अर्थात् पश्च त्रिकोण की भूमि इस स्तर से आच्छादित है। अतएव अग्र विषमिका के पीछे से निकलने वाली अधोजत्रुक धमनी और प्रगंड जालिका (subclavian art, brachial plexus) पर नीचे और बाहर को प्रलम्बित होकर यह स्तर कक्षीय पिधान (axillary sheath) बनाता है जो जत्रुक के नीचे होता हुआ कक्ष में चला जाता है। बाहर की ओर समलंबिका के नीचे यह इतना सूक्ष्म हो जाता है कि यह अवकाशी ऊतक प्रतीत होता है। ऊपर यह करोटि के तल पर लगा हुआ है और नीचे दीर्घ ग्रीविका (longus colli) पर होता हुआ ऊर्ध्व मध्यस्थानिका (superior mediastinum) में पहुंचता है जहां यह अग्र अनुदैर्घ्य स्नायु के साथ संश्लिष्ट हो जाता है। सामने की ओर ग्रसनी और उसकी कपोल-ग्रसनी प्रावरणी (buccopharyngeal fascia) से यह विच्छिन्न कोशिका युक्त अवकाश द्वारा पृथक् रहता है जिसको प्रत्यक्-ग्रसनी अवकाश (retropharyngeal space) कहते हैं। यह ध्यान देने योग्य है कि सब ग्रैव तंत्रिकाओं की अभ्युदर शाखायें पूर्वकशेरुका फलक के गभीर पृष्ठ पर रहती हैं और उनकी कुछ शाखाओं की अन्त तक यही स्थिति रहती है, जैसे मध्यच्छद (phrenic) तंत्रिका, अग्र दन्तुरिका तथा समचतुर्भुजिका की तंत्रिकायें। किन्तु सहायक तंत्रिका (accessory n.) इस फलक के सामने अर्थात् उसके अग्र पृष्ठ पर रहती है।

पुरःश्वासनली फलक (pretracheal lamina)—यह अत्यन्त सूक्ष्म स्तर है। इसकी विशेषता यह है कि वह अवटु (thyroid) ग्रंथि का प्रावरणी पिधान बनाता है

जो ग्रंथि पर भली प्रकार चिपटा रहता है। ऊपर यह क्रिकॉइड उपास्थि पर लगा हुआ है और नीचे निम्न थाइराइड शिराओं के आवेष्ठन के रूप में ऊर्ध्व मध्यस्थानिका में पहुंच जाता है।

1. उपरिस्थ और पार्श्व ग्रैव पेशियां

(Superficial and lateral cervical muscles)

ग्रीवा-पार्श्वच्छदिका
समलंबिका
उरःजत्रुककर्णमूलिका

ग्रीवा-पार्श्वच्छदिका (Platysma)––यह एक पतली विस्तृत पेशी चादर है जिसके तंतु बृहद् वक्षच्छदिका (pectoralis major) के ऊर्ध्व भाग तथा त्रिकोणिका (deltoideus) पर आच्छादित प्रावरणी से निकलते हैं। वहां से यह तंतु जत्रुक को पार करते हुये ऊपर और भीतर को ग्रीवा के पार्श्व में चले जाते हैं। अग्र तंतु चिबुक संधानक के नीचे और उसके पीछे दूसरी ओर के समान तंतुओं से मिल जाते हैं। उन से पीछे के तंतु अधोहनु की अधोधारा पर लगते हैं। सब से पीछे के तंतु अधोहनु और चर्वणिका के अधोभाग को पार करते हुये ऊपर जाकर आनन के निचले भाग की त्वचा तथा अवत्वक् ऊतक में निवेश करते हैं। कुछ तंतु मुख के कोण तथा ग्रीवा के अधोभाग की पेशियों के साथ मिल जाते हैं।

तंत्रिकासंभरण (Nerve Supply)––आननतंत्रिका की ग्रैव शाखा इस पेशी में आती है।

क्रिया (Actions)––मनुष्य में इस पेशी का ह्रास हो गया है। सब व्यक्तियों में यह पेशी विकसित नहीं होती। गौ, भैंस आदि इस पेशी की क्रिया से ग्रीवा से लटकती हुई त्वचा को हिलाती हैं। जिन व्यक्तियों में यह पेशी विकसित होती है वे ग्रीवा के पार्श्व की त्वचा को हिला सकते हैं। इसकी क्रिया से त्वचा में सिलवटें पड़ जाती हैं। इसके संकोच करने पर अधोहनु और ग्रीवापार्श्व के बीच की अवतलता मिट जाती है।

समलंबिका (trapezius) का वर्णन ऊर्ध्व शाखा की पेशियों के साथ किया गया है।

उरोजत्रुककर्णमूलिका (Sternocleidomastoideus)––यह ग्रीवा की विशेष प्रमुख पेशी है जिसका उपयोग संरचनाओं की स्थिति को जानने के लिये किया जाता है। ग्रीवा को दूसरी ओर को घुमाने से यह पेशी संकुचित होकर कड़ी हो जाती है और तब इसको स्पष्टतया प्रतीत किया जा सकता है। मध्यभाग की अपेक्षा यह उदय तथा निवेश स्थानों पर अधिक विस्तृत है। इसका उदय दो शिरों द्वारा होता है। **अभिमध्य या उरोस्थि शिर** (medial or sternal head) संकुचित कंडरीय है जो उरोस्थि मुष्टि के अग्र पृष्ठ के ऊर्ध्व भाग से निकल कर पीछे, ऊपर और बाहर को चला जाता है। ग्रीवा को दूसरी ओर को मोड़ लेने पर यह ग्रीवा मूल पर प्रतीत किया जा सकता है। दूसरा **जत्रुक शिर** (clavicular head) जत्रुक के अभिमध्य द्वितृतीयांश की ऊर्ध्व धारा और उसके अग्रपृष्ठ से प्रारम्भ होता है। इसके तंतु सीधे ऊपर की ओर जाते हैं, यद्यपि कुछ पीछे और बाहर की ओर झुके रहते हैं। प्रारम्भ के पास दोनों शिर एक त्रिकोणाकार अवकाश द्वारा पृथक् रहते हैं किन्तु ग्रीवा के लगभग मध्य में दोनों शिरों के तंतु मिल कर एक मोटा पेशी पिंड बना देते हैं। पेशी ऊपर

पहुँच कर एक दृढ़ कंडरा द्वारा समस्त कर्णमूल प्रवर्ध के पार्श्व पृष्ठ पर शिखर से लेकर ऊर्ध्व धारा तक निवेश करती है तथा उसकी कंडराकला ऊर्ध्वमन्या रेखा पर लगती है।

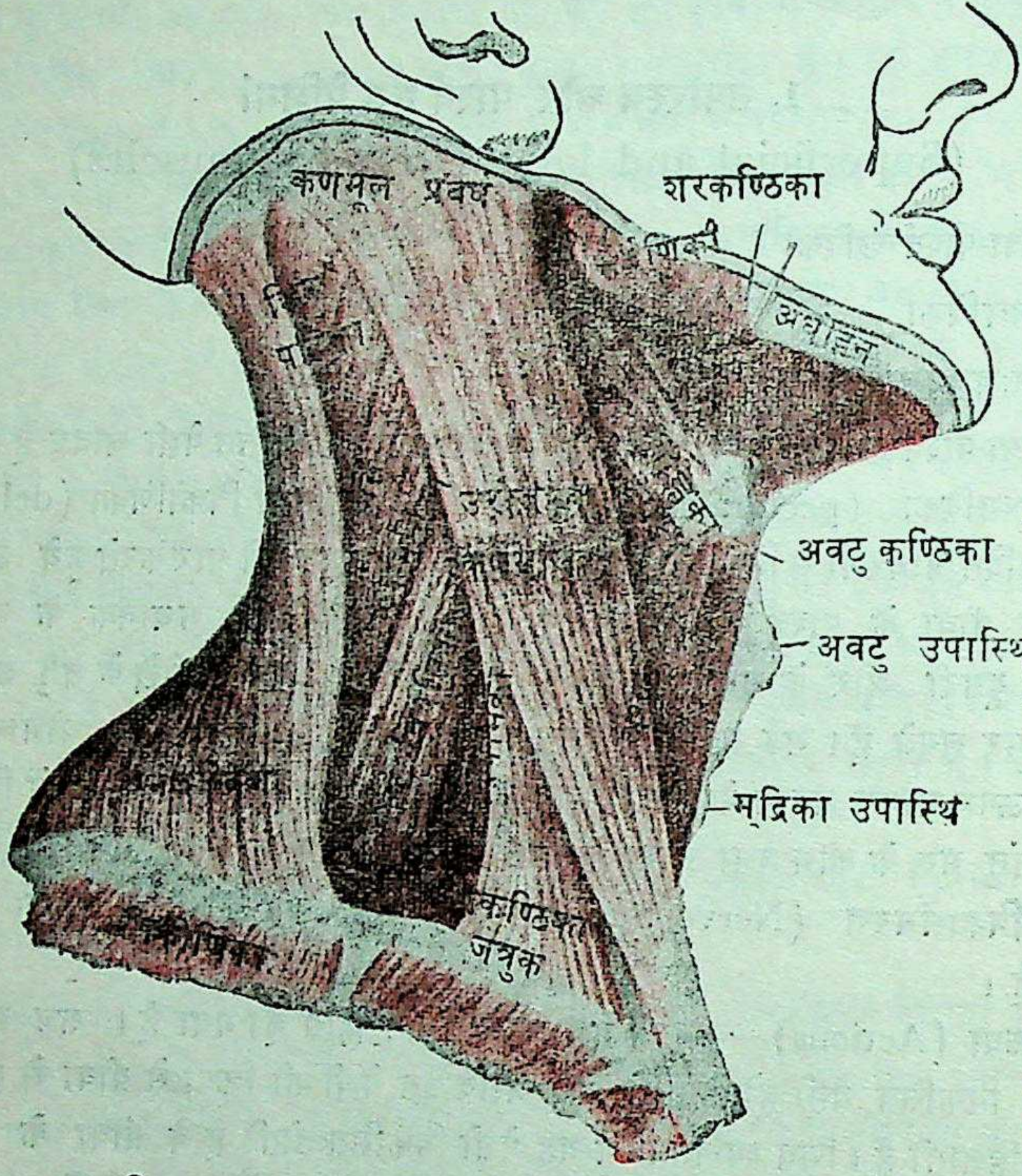

चित्र 355—ग्रीवा की पेशियां । दक्षिण–पार्श्व रूप

यह पेशी ग्रीवा पार्श्व को दो त्रिभुजों में विभक्त करती है जो **अग्र** और **पश्च त्रिभुज** कहलाते हैं। अग्र त्रिभुज **अभिमध्य ओर** ग्रीवा की मध्य रेखा, **ऊपर की ओर** अधोहनु के चिबुक संधानक से कोण तक उसकी अधोधारा और कोण से उरोजत्रुककर्णमूलिका की अग्र-धारा तक सीधी कल्पित रेखा तथा **पार्श्व ओर** उरोजत्रुककर्णमूलिका की अग्रधारा से सीमित है। इस त्रिभुज का शिखर नीचे उरोस्थिमुष्टि की ऊर्ध्व धारा पर और आधार ऊपर अधोहनु पर हैं। पश्च त्रिभुज को **आगे की ओर** उरोजत्रुककर्णमूलिका की पश्च धारा, **नीचे की ओर** जत्रुक का मध्य तृतीयांश और **पीछे की ओर** समलंबिका की अग्र धारा सीमित करती हैं। इस त्रिभुज का शिखर ऊपर उरोजत्रुककर्णमूलिका की पश्च धारा और समलंबिका की अग्र धारा के सम्मेलन पर स्थित है, और आधार नीचे की ओर जत्रुक पर।

संबंध (Relations)—पेशी के उपरिस्थ ओर (superficial) :

1. त्वचा 2. ग्रीवा-पार्श्वच्छदिका 3. बहिःग्रीवा शिरा (ext. jugular v.) 4. बृहद् कर्ण तथा अनुप्रस्थ ग्रैव तंत्रिकाएं (great auricular and transvese cervical n.) 5. गभीर ग्रैव प्रावरणी का उपरिस्थ फलक 6. निवेश के पास पेरोटिड ग्रंथि का एक भाग पेशी पर चढ़ा हुआ है।

पेशी के गम्भीर पृष्ठ के पास

1. उरोस्थि-जत्रुक संधि (sternoclavicular joint) 2. उरःकंठिका (sternohyoid) 3. उरःअवटुका (sternothyroid) 4. अंसकंठिका (omohyoid) 5. अग्र ग्रीवा शिरा anterior jugular vein) जिसके पीछे 6. जत्रुक से ऊपर अवकंठिका (infrahyoid) पेशियां स्थित हैं। 7. और उनके पीछे कैरोटिड पिधान (carotid sheath) और 8. अधोजत्रुक शिरा (subclavian v.) है।

अंसकंठिका और द्विपिंडिका (digastricus) के बीच से पेशी का अग्रभाग निम्नलिखित को आंशिक ढके हुए हैं : 1. सामान्य 2. बहिः तथा 3. आभ्यन्तर कैरोटिड धमनियां (common ext., int. carotid a.) 4. आभ्यन्तर ग्रीवा शिरा (int. jug. v.) 5. आनन शिरा (facial. v.) 6. जिह्व शिरा (lingual. v.) 7. गभीर ग्रैव लसीका पर्व (deep cervical lymph nodes) 8. वागस तंत्रिका 9. ग्रैव पाश (ansa cervicalis) की प्रशाखायें 10. ऊर्ध्व अवटु धमनी की उरोजत्रुककर्णमूलिका शाखा अंसकंठिका की ऊर्ध्वधारा पर पेशी को पार करती है।

पेशी के पश्च भाग के पीछे निम्नलिखित स्थित हैं :

1. पट्टिका (splenius), 2. अंसोन्नमनिका (levator scapulae) 3. विषमिका पेशियां (scalenei) 4. ग्रैवजालिका (cervical plexus) 5. प्रगंड जालिका का ऊर्ध्व भाग (upper part of brachial plexus) 6. मध्यच्छद तन्त्रिका (phrenic nerve) 7. अनुप्रस्थ ग्रैवधमनी (transverse cervical a.) 8. अध्यंसफलक धमनी (suprascapular a.), पश्चकपालधमनी (occipital a.) द्विपिंडिका की अधोधारा पर या उससे ढकी हुई पेशी को पार करती है। 9. सहायक तन्त्रिका (accessory n.) पेशी को यहीं बेध कर उसके पीछे, और पार्श्व की ओर जाती है।

निवेश पर (Insertion) : 1. कर्णमूल प्रवर्ध (mastoid process) 2. पट्टिका (splenius) 3. शिर : द्राघिष्ठिका (longissimus capitis) 4. द्विपिंडिका का पश्च पिंड (posterior belly of digastricus)

तन्त्रिका संभरण (Nerve supply)—उरोजत्रुककर्णमूलिका में सहायक तन्त्रिका तथा दूसरी और तीसरी ग्रैव तन्त्रिका की अभ्युदर (अग्र) शाखायें आती हैं। सहायक तन्त्रिका पेशी में होती हुई उसको पार करके जाती है।

क्रिया (Actions)—एक ओर की पेशी के संकोच से शिर उधर के स्कंध की ओर झुक जाता है तथा आनन दूसरी ओर को घूम जाता है। दोनों ओर की पेशियों के एक साथ क्रिया करने से शिर सामने की ओर झुकता है और पृष्ठ वंश का आकुंचन होता है। यदि ऊपर शिर को स्थिर रखा जाय तो दोनों ओर की पेशियां संकोच करके वक्ष को ऊपर को उठाती हैं जैसा बलात् श्वसन में होता है।

11. अधिकंठिका तथा अवकंठिका पेशियां

(Suprahyoid and infrahyoid muscles)

अधिकंठिका पेशियां निम्न लिखित हैं :—

द्विपिंडिका	चर्वककंठिका
शरकंठिका	चिबुककंठिका

द्विपिंडिका (Digastricus)—इस पेशी में दो पिंड हैं जिनके कारण इस पेशी का यह नाम पड़ा है जो अग्र और पश्च पिंड कहे जाते हैं। यह पेशी अधोहनु के नीचे एक चाप के आकार में विस्तृत है। दोनों पिंडों के बीच एक गोल कंडरा है जो कंठिका अस्थि पर एक तन्तु पाश से लगी रहती है। **अग्र पिंड** (Anterior belly) अधोहनु की अधो धारा पर अस्थि पर चिबुक प्रान्त में स्थित द्विपिंडिका खात से निकलता है और नीचे और पीछे की ओर जाकर मध्यस्थ कंडरा में अंत हो जाता है। **पश्च पिंड** (posterior belly) शंखास्थि के कर्णमूल प्रवर्ध के अभिमध्य पृष्ठ पर कर्णमूलभंगिका (mastoid notch) से उदय होता है जहां से तन्तु नीचे और आगे की ओर जाकर मध्यस्थ कंडरा में अंत होते हैं। इस प्रकार कंडरा दोनों पिंडों के बीच में स्थित है और कंठिकास्थि की काय और बृहद् शृंग के पार्श्व में एक तान्तव पाश या बंधनी द्वारा लगी रहती है। कभी कभी इस कंडरा पर एक श्लेषक पिधान चढ़ा होता है। इस कंडरा से एक कला स्तर निकलकर कंठिका (hyoid) पर लग जाता है।

संबंध (Relations)—**उपरिस्थ** ओर (superficially) : ग्रीवा-पार्श्वच्छदिका, उरोजत्रुककर्णमूलिका, पट्टिकिका का भाग, शिरःद्राघिष्ठिका, कर्णमूल प्रवर्ध, शरकंठिका (stylohyoideus)–जिसको बेध कर कंडरा निकलती है, प्रत्येक-अधोहनु शिरा (retromandibular v.) तथा पैरोटिड ग्रन्थि और अधोहनु लाला ग्रन्थि।

गभीर पृष्ठ की ओर (deep surface) : अग्र पिंड चर्बक-कंठिका पर स्थित है। पश्च पिंड के पीछे ऊर्ध्व तिर्यकिका (obliqus superior), पार्श्व समशिरस्का (rectus capitis lateralis), प्रथम कशेरुका का अनुप्रस्थ प्रवर्ध, सहायक तन्त्रिका, आभ्यन्तर ग्रीवा शिरा, पश्चकपाल धमनी, अधोजिह्वा तंत्रिका, आभ्यन्तर तथा बाह्य कैरोटिड, आनन और जिह्वा धमनियों और कंठजिह्विका पेशी स्थित हैं।

तन्त्रिका संभरण (Nerve supply)—अग्र पिंड में निम्न दन्तउलूखल तन्त्रिका (inferior alveolar n.) की चर्बक-कंठिका शाखा (mylohyoid branch) तथा पश्च पिंड में आनन तन्त्रिका आती है।

क्रिया (Actions)—यह पेशी अधोहनु को नीचे को खींचती है और कंठिकास्थि का उन्नमन कर सकती है।

शरकंठिका (stylohyoideus)—यह एक पतली कंडरा द्वारा शरप्रवर्ध के आधार के पास पश्च पृष्ठ से उदय होती है और नीचे और भीतर की ओर जाकर कंठिकास्थि की काय और बृहद् शृंग के संगम पर अंसकंठिका के ऊपर निवेश करती है। निवेश स्थान के पास द्विपिंडिका की कंडरा पेशी को बेधती है।

तन्त्रिकासंभरण (Nerve supply)—आनन तन्त्रिका इसमें शाखायें भेजती है।

क्रिया (Actions)—यह कंठिकास्थि को उठाती और पीछे खींचती है।

शरकंठिका स्नायु (stylohyoid lig.)—यह एक पतली तान्तव रज्जुका है जो शर प्रवर्ध की नोक से प्रारम्भ होकर कंठिकास्थि के लघु शृंग पर जाकर लगती है। इससे ग्रसनी की मध्य संकीर्णिका (middle constrictor of pharynx) पेशी के उच्चतम तन्तुओं का उदय होता है। नीचे की ओर वह कंठ-जिह्विका (hyoglossus) पेशी से ढकी हुई है। प्रायः इसके बीच में उपस्थित होती है। कुछ तन्तुओं में यह अस्थि का रूप ले लेती है जिसको एपीहयाल (epihyal) कहते हैं।

चर्बक-कंठिका (mylohyoideus) —दोनों ओर की चर्बक-कंठिका पेशियां मिलकर समस्त मुख की भूमि या फर्श बनाती हैं और एक ओर की चर्बक-कंठिका रेखा (mylohyoid line) से दूसरे ओर की रेखा तक विस्तृत हैं। दोनों ओर द्विपिंडिका पेशियां चर्बक-कंठिका पर स्थित रहती हैं। प्रत्येक पेशी चपटी, त्रिकोणाकार, वास्तव में एक पेशीस्तर है जो अधोहनु की चर्बक-कंठिका रेखा से उदय होती है। इसके पश्च भाग के तन्तु नीचे और भीतर को जाकर कंठिकास्थि की काय के अग्रपृष्ठ पर लग जाते हैं। मध्य और अग्र भाग के तन्तु एक मध्य राफे में निवेश करते हैं जो चिबुक संधानक के मध्य से कंठिकास्थि तक फैली हुई है। मध्य राफे की अनुपस्थिति पर दोनों ओर के तन्तु मध्य रेखा में मिल जाते हैं।

संबंध (Relation)–**उपरिस्थ या निम्न पृष्ठ पर** : ग्रीवा-पार्श्वच्छदिका, द्विपिंडिका का अग्र पिंड, अधोहनु ग्रन्थि का उपरिस्थ भाग, आनन और अवचिबुक वाहिकायें (facial and submental vessels) और चर्बक-कंठिका वाहिकायें तथा तन्त्रिका। **गभीर या ऊर्ध्व पृष्ठ** पर : चिबुक-कंठिका (Geniohyoideus), कंठ–जिह्विका (hyoglossus) का भाग और शर-जिह्विका (styloglossus) पेशियां, अधोजिह्व और जिह्वतन्त्रिकायें (hypoglossal, lingual nerves), अवअधोहनु गंडिका (submandibular ganglion), उपजिह्व ग्रन्थि (sublingual gland), अवअधोहनु ग्रन्थि का गंभीर भाग तथा उसकी वाहिनी और जिह्व और उपजिह्व वाहिकायें। **पीछे की ओर** : मुख की श्लेष्मिक कला।

तंत्रिका संभरण (Nerve supply)—निम्न दन्तउलूखल तन्त्रिका की चर्बक-कंठिका शाखा।

क्रिया (Actions)—निगलने के समय पेशी मुख भूमि को ऊपर को उठा देती है। वह कंठिकास्थि को ऊपर को तथा अधोहनु को नीचे को खींच सकती है।

चिबुक–कंठिका (Geniohyoideus)—यह एक संकुचित पेशी है जो चर्बककंठिका के अभिमध्य भाग के ऊपर की ओर स्थित है। चिबुक संधानक के पीछे की ओर स्थित निम्न चिबुक कंटकों (inferior mental spines) से उदय होती है और वहां से पीछे और तनिक नीचे को जाकर यह कंठिकास्थि की काय के अग्रपृष्ठ पर निवेश करती है। दोनों ओर की पेशियां मध्यरेखा में संपर्क में रहती हैं।

तन्त्रिका संभरण (Nerve supply)—अधोजिह्वा तन्त्रिका (hypoglossal n.) में होकर प्रथम ग्रैव तन्त्रिका (first cervical nerve) के तन्तु आते हैं।

क्रिया (Actions)—कंठिकास्थि ऊपर को उठती है। कंठिकास्थि के स्थिर होने पर अधोहनु नीचे को खिंचता है।

अवकंठिका पेशियां (Infrahyoid muscles) निम्न हैं

उरःकंठिका	अवटुकंठिका
उरः अवटुका	अंसकंठिका

उरःकंठिका (sternohyoideus)—एक पतली लम्बी पेशी जत्रुक के अभिमध्य प्रान्त के पश्च पृष्ठ, पश्च उरो-जत्रुक स्नायु (sternoclavicular lig.) और उरोस्थि मुष्टि के ऊर्ध्व और पश्च भाग से उदय होकर ऊपर की ओर चली जाती है और कंठिकास्थि की काय की अधोधारा पर निवेश करती है। नीचे की ओर दोनों ओर की पेशियों के बीच

में अधिक अन्तर रहता है किन्तु ग्रीवा के बीच में पहुंचकर यह एक दूसरे के समीप आ जाती हैं और वहां से अन्त तक दोनों संपर्क में रहती हैं ।

तंत्रिका सम्भरण (Nerve supply)—ग्रैव पाश (ansa cervicalis) की शाखायें।

क्रिया (Actions)—निगलने की क्रिया में ऊपर को उठ जाने के पश्चात कंठिकास्थि को नीचे को खींचना इस पेशी का काम है।

उर:अवटुका (sternothyroideus)—उरोस्थि मुष्टि के ऊर्ध्व भाग के पश्च पृष्ठ पर उर:कंठिका के नीचे से तथा प्रथम पर्शुका की उपास्थि से यह पेशी उदय होती है और वहां से ऊपर और कुछ बाहर की ओर जाकर अवटु उपास्थि के फलक की तिर्यक् रेखा (oblique line on the lamina of thyroid cartilage) पर निवेश करती है। ग्रीवा के निम्न भाग में दोनों ओर की पेशियां सन्निकट रहती हैं किन्तु ऊपर दोनों में अधिक अन्तर हो जाता है। पेशी की ओर के अवटु ग्रन्थि के खंड (lobe) पेशी के अग्र और पार्श्व पृष्ठ के संपर्क में रहते हैं। उर:कंठिका इस पेशी को ढके रहती है (निचले भाग के अतिरिक्त)।

तन्त्रिका संभरण (Nerve supply)—ग्रैव पाश की शाखायें पेशी में आती हैं।

क्रिया (Actions)—यह स्वर यन्त्र (larynx) को ऊपर उठाने के पश्चात्, नीचे को खींचती है।

अवटुकंठिका (thyrohyoideus)—यह छोटी चतुर्भुज पेशी अवटु उपास्थि के फलक की तिर्यक् रेखा से उदय होकर ऊपर कंठिकास्थि के वृहद् शृंग की अधो धारा और पास के काय भाग पर निवेश करती है। अतएव यह उर:अवटु का ऊपर की ओर को प्रलंबन मात्र दीखती है।

तन्त्रिका संभरण (Nerve suppy)—चिबुक-कंठिका की भांति प्रथम ग्रैव तंत्रिका के तंतु अधोजिह्वा (hypoglossal) तन्त्रिका द्वारा पेशी में आते हैं।

क्रिया (Actions)—स्वर यन्त्र को ऊपर को खींचना अथवा कंठिकास्थि को नीचे को खींचना।

अंसकंठिका (Omohyoideus)—इस पतली विस्तृत पेशी के भी द्विपिंडिका की भांति, दो उदर या पिंड हैं जिनके बीच में कंडरा स्थित हैं। दोनों पिंड कंडरा से एक कोण पर जुड़े हुए हैं। गभीर ग्रैव प्रावरणी की एक बंधनी या फीते के समान पाश कंडरा को पिधान की भांति आवृत करती हुई उसको जत्रुक और प्रथम पर्शुका से बांधे हुए हैं। दोनों पिंडों के बीच का कोण इसी के कारण उत्पन्न होता है। पेशी का निम्न पिंड (inferior belly) अंसफलक की ऊर्ध्व धारा से अंसफलक भंगिका (scapular notch) के पास तथा कभी कभी अनुप्रस्थ अंसफलक स्नायु (transverse scapular lig.) से उदय होता है। यह उदय कुछ मि०मी० से लेकर 2·5 से० मी० तक लम्बा हो सकता है। यहां से पतली चपटी तन्तुपूलिका ऊपर और सामने की ओर, पश्च और मध्य विषमिका के सामने होती हुई, अग्र विषमिका पर पहुंचकर उर:जत्रुक कर्णमूलिका के पीछे माध्यमिक कंडरा में लग जाती है। यह पिंड ग्रीवा के पश्च त्रिभुज को दो भागों में विभक्त करता है। पिंड से ऊपर का ऊर्ध्व या पश्चकपाल (occipital) और उसके नीचे का अधोजत्रुक (subclavian)

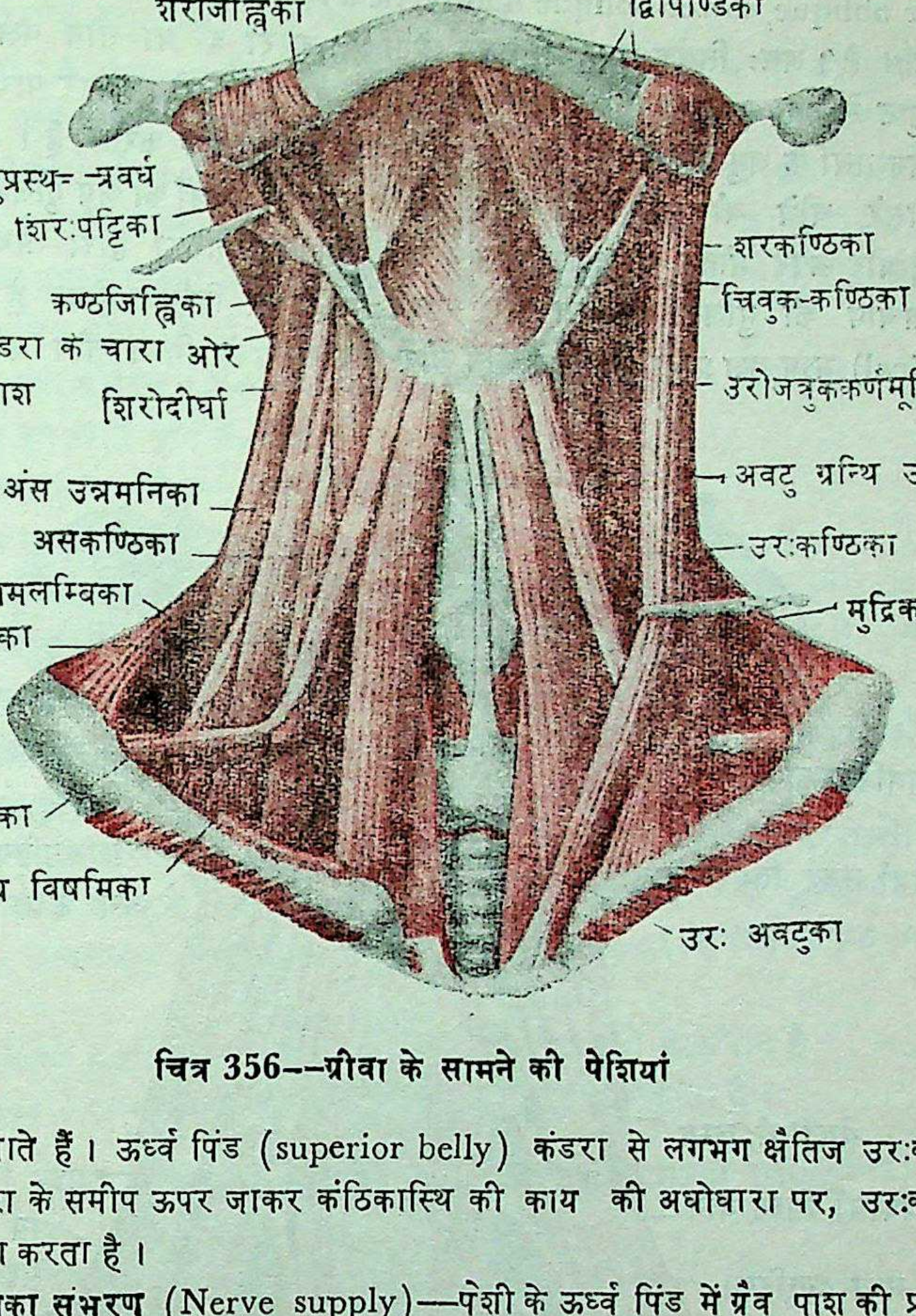
शरजिह्विका
द्विपिण्डिका
शीर्षधर अनुप्रस्थ= त्रवर्ध
शिरःपट्टिका
कण्ठजिह्विका
द्विपिण्डिका कण्डरा के चारों ओर प्रावरणी पाश
शिरोदीर्घा
अंस उन्नमनिका
असकण्ठिका
समलम्बिका
मध्य विषमिका
पश्च विषमिका
अग्र विषमिका
शरकण्ठिका
चिबुक-कण्ठिका
उरोजत्रुककर्णमूलिका
अवटु ग्रन्थि उन्नमनिका
उरःकण्ठिका
मुद्रिकावटुकी
उरः अवटुका

चित्र 356--ग्रीवा के सामने की पेशियां

त्रिभुज कहे जाते हैं। ऊर्ध्व पिंड (superior belly) कंडरा से लगभग क्षैतिज उरःकंठिका की पार्श्वधारा के समीप ऊपर जाकर कंठिकास्थि की काय की अधोधारा पर, उरःकंठिका के पास निवेश करता है।

तन्त्रिका संभरण (Nerve supply)—पेशी के ऊर्ध्व पिंड में ग्रैव पाश की प्रशाखा से शाखायें आती हैं किन्तु निम्न पिंड में स्वयं पाश ही की शाखायें पहुंचती हैं।

क्रिया (Actions)--अंसकंठिका कंठिकास्थि को नीचे को खींचती है। अस्थि के उन्नमन के पश्चात् यह क्रिया होती है। प्रलंम्बित अभिश्वसन क्रिया में भी यह सहायता करती है।

111. पूर्वकशेरुकीय पेशियां (Anterior vertebral muscles)

ग्रैवी दीर्घा
शिरो दीर्घा
अग्रसमशिरस्का
पार्श्वसमशिरस्का

ग्रैवी दीर्घा (longus colli)—यह पेशी पृष्ठवंश के प्रथम ग्रैव से लेकर तीसरे वक्ष कशेरुकाओं के अग्र पृष्ठ पर स्थित है। इसमें ऊर्ध्व तिर्यक्, अधो तिर्यक् और ऊर्ध्वाधर भाग

(upper oblique, lower oblique and vertical) हैं । इनका उदय और निवेश कंडराओं द्वारा होता है । **अधः तिर्यक्** भाग, जो सबसे छोटा है, ऊपरी दो या तीन वक्ष कशेरुकाओं के अग्रपृष्ठ से उदय होता है और वहां से ऊपर और बाहर की ओर जाकर पांचवें और छठे ग्रैव कशेरुकाओं के अनुप्रस्थ प्रवर्धों की अग्र गुलिकाओं पर निवेश करता है । **ऊर्ध्व तिर्यक्** भाग तीसरे, चौथे और पाँचवें ग्रैव कशेरुकाओं के अनुप्रस्थ प्रवर्धों की अग्र गुलिकाओं से उदय होता है और ऊपर भीतर की ओर जाकर एक संकुचित कंडरा द्वारा प्रथम कशेरुका की अग्रचाप की गुलिका के अग्र और पार्श्व पृष्ठों पर निविष्ट होता है । **ऊर्ध्वाधर** (vertical) भाग वक्ष प्रान्त के प्रथम तीन और ग्रैव प्रान्त के निम्न तीन कशेरुकाओं की काय के अग्र पृष्ठों से उदय होता है और दूसरे, तीसरे और चौथे ग्रैव कशेरुकाओं की कायों के अग्र पृष्ठों पर उसका निवेश होता है।

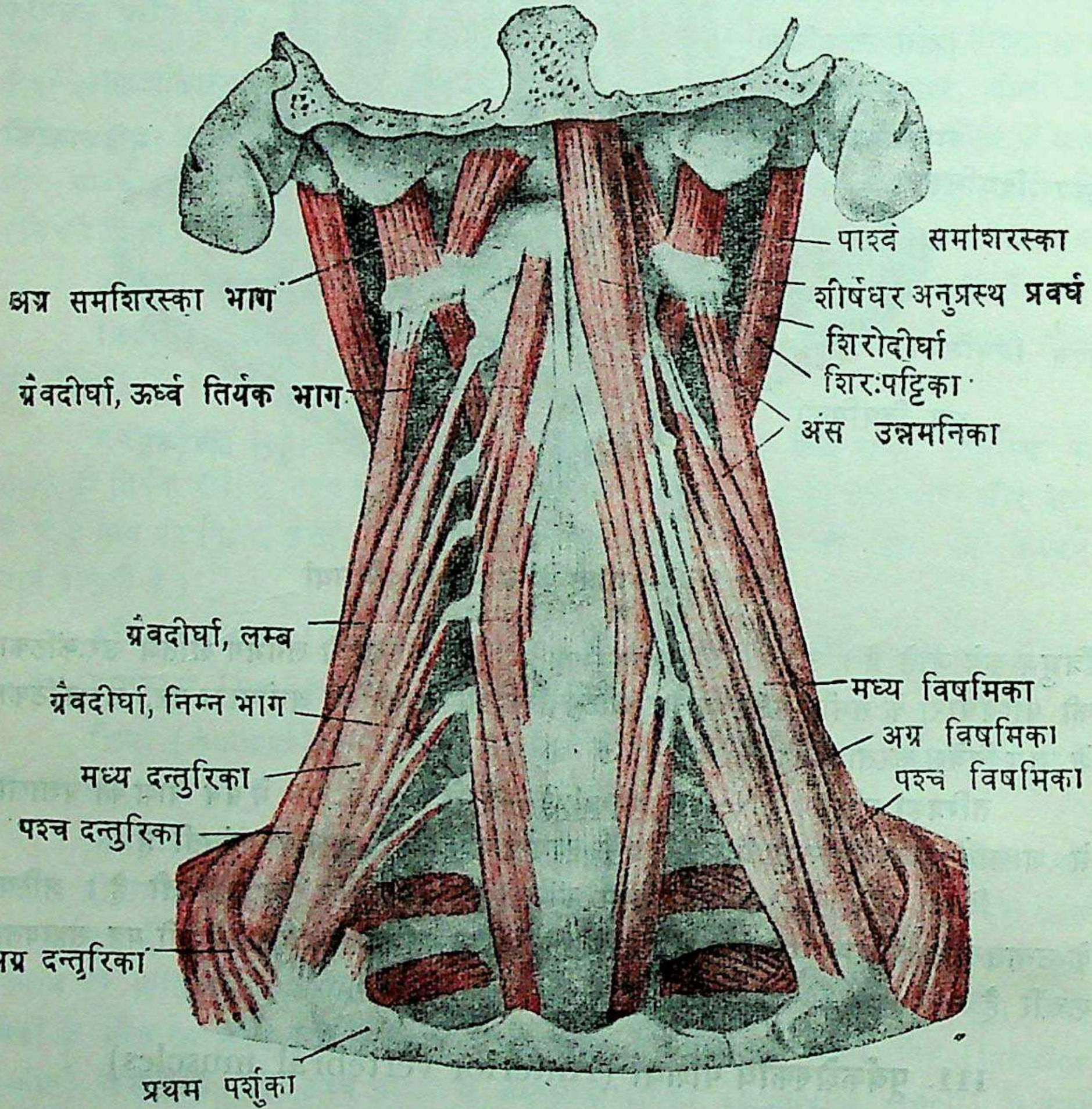
पार्श्व समशिरस्का
अग्र समशिरस्का भाग
शीर्षधर अनुप्रस्थ प्रवर्ध
शिरोदीर्घा
ग्रैवदीर्घा, ऊर्ध्व तिर्यक भाग
शिर:पट्टिका
अंस उन्नमनिका
ग्रैवदीर्घा, लम्ब
मध्य विषमिका
ग्रैवदीर्घा, निम्न भाग
अग्र विषमिका
मध्य दन्तुरिका
पश्च विषमिका
पश्च दन्तुरिका
अग्र दन्तुरिका
प्रथम पर्शुका

चित्र 357—अग्र और पार्श्व कशेरुक पेशियां (दक्षिण की ओर की अग्र विषमिका तथा शिरोदीर्घा पेशियां हटा दी गई हैं)

तन्त्रिका संभरण (Nerve supply)—2, 3, 4, 5 और 6 ग्रैव तन्त्रिकाओं की अभ्युदर प्रशाखाओं की शाखायें इस पेशी में आती हैं।

क्रिया (Actions)—यह पेशी पृष्ठवंश के ग्रैव प्रान्त को आगे को झुकाती है। ऊर्ध्व तिर्यक् भाग पार्श्व की ओर झुकाता है और अधो तिर्यक् दूसरी ओर को घुमाता है।

शिरोदीर्घा (longus capitis)—तीसरे, चौथे, पांचवें और छठे ग्रैव कशेरुका के अनुप्रस्थ प्रवर्धों की अग्र गुलिकाओं से उदय होकर, ऊपर जाकर, पश्चकपाल के आधार भाग के निम्न पृष्ठ पर पेशी निवेश करती है। पेशी के ऊपर का भाग चौड़ा और मोटा किन्तु नीचे का संकुचित होता है।

तन्त्रिका संभरण (Nerve supply)—प्रथम, दूसरी और तीसरी ग्रैव तन्त्रिकाओं की अभ्युदर प्रशाखायें पेशी में आती हैं।

क्रिया (Action)—पेशी शिर का आकुंचन करती है।

अग्र समशिरस्का (Rectus capitis anterior)—यह छोटी, चपटी पेशी शीर्षधर के पार्श्व पिंड के अग्र पृष्ठ और अनुप्रस्थ प्रवर्ध के मूल से उदय होकर, ऊपर को जाकर पश्चकपाल के आधार भाग के निम्नपृष्ठ पर स्थूलक के सामने निवेश करती है। यह शिरोदीर्घा के पीछे स्थित है।

तंत्रिका संभरण (Nerve supply)—प्रथम और दूसरी ग्रैव तन्त्रिकाओं की अभ्युदर प्रशाखाओं के बीच के पास से पेशी में शाखायें आती हैं।

पार्श्व समशिरस्का (Rectus capitis lateralis)—यह भी छोटी, चपटी पेशी है जो उपर्युक्त पेशी के पार्श्व में स्थित है। वह शीर्षधर के अनुप्रस्थ प्रवर्ध के ऊर्ध्व पृष्ठ से उदय होकर ऊपर पश्चकलाप के ग्रीवा प्रवर्ध (jugular process) के नीचे के पृष्ठ पर निवेश करती है।

तन्त्रिका संभरण (Nerve supply)—उपर्युक्त पेशी के समान है।

क्रिया (Action)—यह पेशी शिर को अपनी ओर झुकाती है।

iv. पार्श्व कशेरुकीय पेशियां (lateral vertebral muscles)

अग्र विषमिका
मध्य विषमिका
पश्च विषमिका

अग्र विषमिका (Scalenus anterior)—यह गभीर पेशी है जो ग्रीवा के एक ओर उरोजत्रुककर्णमूलिका के पीछे स्थित है। यह तीसरे, चौथे, पांचवें और छठे ग्रैव कशेरुका के अनुप्रस्थ प्रवर्धों की अग्र गुलिकाओं से उदय होकर, सीधी नीचे जाकर, प्रथम पर्शुका की अन्त: धारा पर एक संकुचित कंडरा द्वारा स्केलीन गुलिका पर तथा पर्शुका के ऊर्ध्व पृष्ठ पर अधोजत्रुक धमनी के खातिक के सामने के कंटक (ridge) के अन्दर निवेश करती है।

तन्त्रिका सम्भरण (Nerve supply)—चौथी, पांचवीं और छठी ग्रैव तन्त्रिकाओं की अभ्युदर प्रशाखाओं की शाखायें इस पेशी में आती हैं।

क्रिया (Actions)—नीचे की ओर से पेशी के क्रिया करने पर ग्रैव पृष्ठवंश आगे और पार्श्व को झुकता है और दूसरी ओर को घूम जाता है; ऊपर से क्रिया करने पर प्रथम पर्शुका का उन्नमन होता है।

मध्य विषमिका (Scalenus medius)—यह अन्य विषमिकाओं से बड़ी, शीर्षधर के अनुप्रस्थ प्रवर्ध तथा नीचे के पांच ग्रैव कशेरुकाओं के अनुप्रस्थ प्रवर्धनों की पश्च गुलिकाओं के सामने से उदय होती है और नीचे जाकर प्रथम पर्शुका की गुलिका और अधोजत्रुक धमनी खातिका के बीच में ऊर्ध्व पृष्ठ पर निवेश करती है।

तन्त्रिका संभरण (Nerve supply)—ग्रैव तन्त्रिकाओं की अभ्युदर शाखायें पेशी में आती हैं।

क्रिया (Actions)—नीचे की ओर से क्रिया करने पर वह ग्रैव पृष्ठवंश को अपनी ओर को झुका देती है। ऊपर से क्रिया करने पर यह प्रथम पर्शुका को ऊपर को उठाती है। विषमा पेशियां, विशेषतया मध्य विषमा, प्रश्वसन (inspiration) की सहायक पेशियां हैं।

पश्च विषमिका (Scalenus posterior)—यह शेष विषमिकाओं से छोटी और गहरी; चौथे, पांचवें और छठे ग्रैव कशेरुकाओं के अनुप्रस्थ प्रवर्धों की पश्च गुलिकाओं से निकल कर नीचे दूसरी पर्शुका के बहिःपृष्ठ पर अग्र दन्तुरिका (serratus anterior) की गुलिका के पीछे निवेश करती है।

तन्त्रिका सम्भरण (Nerve supply)—पेशी में निम्न तीन ग्रैव तंत्रिकाओं की अग्र प्रशाखाओं की शाखायें आती हैं।

क्रिया (Actions)—दूसरी पर्शुका के स्थिर होने पर यह पेशी ग्रैव पृष्ठवंश के निचले भाग को अपनी ओर झुकाती है। उदय स्थान के स्थिर रखने पर दूसरी पर्शुका ऊपर को खिचती है।

धड़ की प्रावरणियां और पेशियां
(Fasciae and muscles of the Trunk)

धड़ की पेशियां छै समूहों में बांटी जा सकती हैं:—

1. पृष्ठ (पीठ) की गभीर पेशियां
2. अवपश्चकपाल पेशियां
3. वक्ष की पेशियां
4. उदर की पेशियां
5. श्रोणि की पेशियां
6. मूलाधार की पेशियां

1. पीठ की गभीर पेशियाँ (Deep muscles of the back)

यह पेशियों का जटिल समूह है जो नीचे श्रोणि से लेकर ऊपर करोटि तक फैला हुआ है। इसमें निम्न पेशियां हैं:

शिरःपट्टिका
मेरुदंड उत्तानिका
अन्तरामेरुकंटिका
अन्तराअनुप्रस्थिका
ग्रीवा पट्टिका
अनुप्रस्थ कंटिका
अर्धकंटिका
बहुशाखिका
विवर्तिका

ग्रीवा पृष्ठ तथा धड़ की **उपरिस्थ और गभीर प्रावरणी** का वर्णन पीठ की उपरिस्थ पेशियों के साथ किया गया है।

वक्ष-कटि (कटि) प्रावरणी (Thoracolumbar (lumbar) fascia)

यह पीठ की गभीर पेशियों को ढके हुए है। ऊपर की ओर वह पश्च ऊर्ध्व दन्तुरिका (serratus posterior superior) पेशी पर होती हुई उससे ऊपर पहुंच कर ग्रैव प्रावरणी के उपरिस्थ फलक में ग्रीवा के पृष्ठ (back) पर मिल जाती है।

वक्ष प्रान्त में वह एक पतले तान्तव फलक के रूप में पृष्ठवंश की प्रसारक पेशियों को ढके हुए है और उनको पृष्ठवंश और ऊर्ध्वशाखा को जोड़ने वाली पेशियों से पृथक् करती है। यह अभिमध्य ओर वक्ष कशेरुका के कंटकों पर लगी रहती है और पार्श्व ओर पर्शुकाओं के कोण पर लगी हुई है।

नीचे कटि प्रान्त में इसके तीन स्तर हो जाते हैं। पश्च स्तर कटि और त्रिक कंटकों और ऊर्ध्व कंटक स्नायु के साथ जुड़ा हुआ है। मध्य स्तर अभिमध्य ओर कटि कशेरुकाओं के अनुप्रस्थ प्रवर्धों के अंतों और अन्तरा-अनुप्रस्थ स्नायुओं से जुड़ा रहता है; नीचे की ओर श्रोणिफलक शिखा (iliac crest) पर लगा हुआ है, तथा ऊपर की ओर बारहवीं पर्शुका की अधोधारा और कटिपर्शुका (lumbocostal) स्नायु पर लगा रहता है। अग्र स्तर कटिचतुरस्रिका (quadratus lumborum) को ढके हुए है; अभिमध्य ओर यह बृहद् कटिलम्बिका के पार्श्व भाग के नीचे कटिकशेरुकाओं के अनुप्रस्थ प्रवर्धों के अग्र पृष्ठों पर लगा रहता है। ऊपर जाकर यह पार्श्व चापाकार स्नायु (lateral arcuate lig.) बन जाता है। नीचे वह श्रोणिफलक-कटि स्नायु (iliolumbar lig.) तथा पास की श्रोणिफलक शिखा के भाग पर लगता है। मध्य ओर पश्च स्तर मेरुदण्ड उत्तानिका के पार्श्व किनारे पर मिल जाते हैं और कटिचतुरस्रिका के पार्श्व किनारे पर अग्र स्तर भी उनमें मिल जाता है। इस प्रकार तीनों स्तर मिलकर अनुप्रस्थ उदरिका (transverus abdominis) के उदय की कंडरा बना देते हैं।

शिरःपट्टिका (Splenius capitis)–यह मन्या स्नायु (lig. nuchae) के निचले आधे भाग, सातवें ग्रैव और ऊपरी तीन या चार वक्ष कशेरुकाओं के कंटकों से उदय होती है जहां यह समचतुर्भुजिका और समलंबिका से ढकी रहती है। यहां से तन्तु ऊपर और बाहर की ओर जाकर उरोजत्रुककर्णमूलिका के पीछे शंखास्थि के कर्णमूल प्रवर्ध पर और पश्चकपाल पर ऊर्ध्व मन्या रेखा के बहिःतृतीयांश के नीचे के असम भाग पर निवेश करते हैं। यह पेशी ग्रीवा के पश्च त्रिभुज की भूमि का एक भाग बनाती है।

तन्त्रिका संभरण (Nerve Supply)––मध्य ग्रैव तन्त्रिकाओं की पश्च प्रशाखाओं की शाखायें इस पेशी में आती हैं।

ग्रीवा पट्टिका (Splenius cervicis)––यह तीसरे, चौथे, पांचवें और छठे वक्ष कशेरुकाओं के कंटकों से उदय होकर ऊपर को जाकर अंसोन्नमनिका (levator scapulae) के उदय के पीछे, ऊपर के दो या तीन ग्रैव कशेरुकाओं के अनुप्रस्थ प्रवर्धों की पश्च गुलिकाओं पर निवेश करती हैं।

तन्त्रिका संभरण (Nerve supply)––निम्न ग्रैव तन्त्रिकाओं की अभिपृष्ठ प्रशाखाओं की पार्श्व शाखायें पेशी में आती हैं।

क्रिया (Actions)––दोनों पट्टिकायें एक साथ क्रिया करके शिर को पीछे को झुका देती हैं। एक ओर की पेशी के संकोच से शिर पेशी की ओर को झुक जाता है और उसी ओर को थोड़ा घूम भी जाता है।

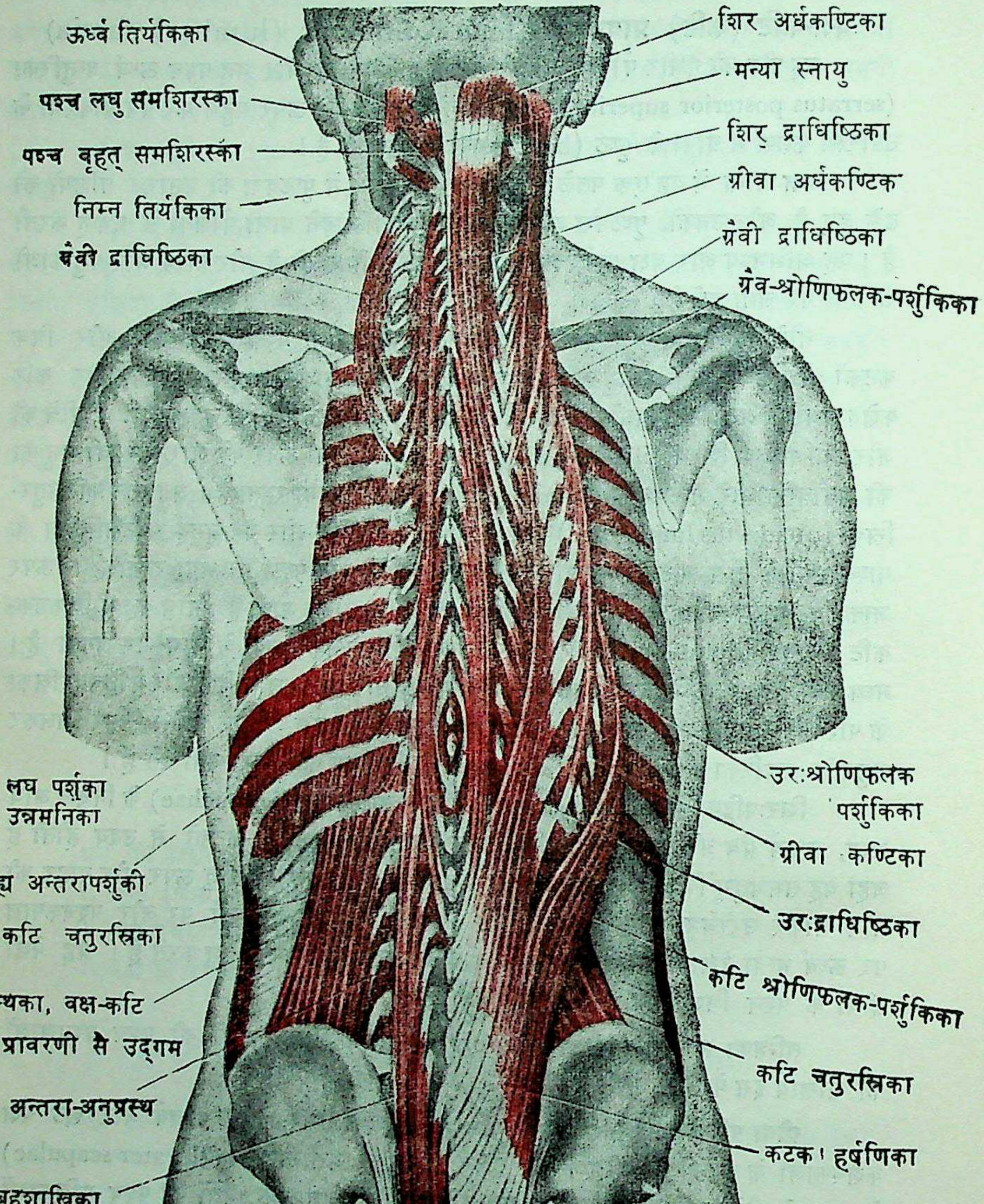
ऊर्ध्वं तिर्यंकिका
पश्च लघु समशिरस्का
पश्च बृहत् समशिरस्का
निम्न तिर्यंकिका
ग्रैवी द्राघिष्ठिका
शिर अर्धकण्टिका
मन्या स्नायु
शिर् द्राधिष्ठिका
ग्रीवा अर्धकण्टिक
ग्रैवी द्राधिष्ठिका
ग्रैव-श्रोणिफलक-पर्शुकिका
लघ पर्शुका उन्नमनिका
बाह्य अन्तरापर्शुकी
कटि चतुरस्रिका
अनुप्रस्थिका, वक्ष-कटि प्रावरणी से उद्गम
पार्श्व अन्तरा-अनुप्रस्थ
बहुशाखिका
उरःश्रोणिफलक पर्शुकिका
ग्रीवा कण्टिका
उरःद्राधिष्ठिका
कटि श्रोणिफलक-पर्शुकिका
कटि चतुरस्रिका
कटक। हर्षणिका

चित्र 358—पृष्ठ (पीठ) की गभीर पेशियां

मेरुदण्ड उत्तानिका (Erector spinae)—यह बड़ा ही जटिल और विस्तृत पेशीपिंड है जो सारे पृष्ठवंश को नीचे त्रिक प्रांत से लेकर ऊपर ग्रीवा की कशेरुकाओं तक को पीछे से ढके हुए है। ग्रीवा और वक्ष प्रांत में यह कशेरुकाओं के पार्श्व की खातिका में स्थित है और कटि और वक्ष प्रांत में वक्षकटि प्रावरणी (thoracolumbar fascia) से आच्छादित है। भिन्न भिन्न प्रांतों में इसकी मोटाई और चौड़ाई में भिन्नता पाई जाती है। त्रिक प्रांत में यह पेशी-पिंड संकुचित और कंडरामय है जिसका उदय विशेषकर कंडरा तन्तुओं द्वारा होता है। कटि प्रान्त में आकर यह पिंड स्थूल और मांसल हो जाता है। जीवित दशा में शरीर में इसकी पार्श्वधारा पर खातिका दिखाई पड़ती है जो वक्ष प्रान्त में पर्शुकाओं के कोणों को पार करती हुई ऊपर अंसफलकों के बीच में फिर मध्य रेखा के पास आ जाती है।

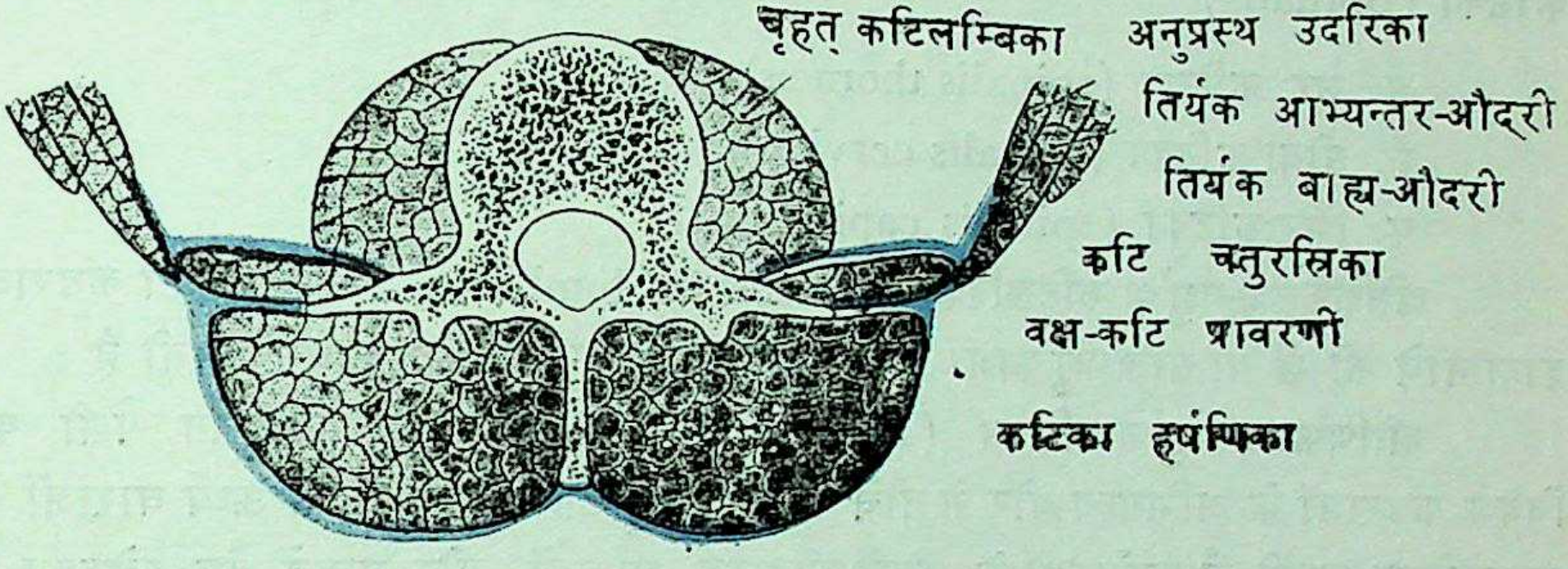

चित्र 359—वक्ष-कटि प्रावरणी के विन्यास को दर्शाने हेतु पश्च उदर भित्ति का पारगामी अनुप्रस्थ परिच्छेद, आरेखीय

यह पेशी एक चौड़ी, मोटी और विस्तृत कंडरा के अग्र पृष्ठ से उदय होती है जो त्रिकास्थि के पश्च पृष्ठ पर स्थित मध्यम त्रिक शिखा, ग्यारहवें और बारहवें वक्ष और पांचों कटि कशेरुकाओं के कंटक, अधिकंटक स्नायु, श्रोणिफलक की शिखा (iliac crest) के पश्च भाग के अभिमध्य पृष्ठ और पार्श्व त्रिक शिखा (lateral sacral crest) पर लगी हुई है जहां यह त्रिकगंडक स्नायु (sacrotuberous lig.) और अभिपृष्ठ त्रिकश्रोणिफलक स्नायु (dorsal sacroiliac lig.) से मिली रहती है। इसके कुछ तंतु बृहद् नितम्बिका के उदय तंतुओं से मिल जाते हैं। यह बृहत् मांस-पेशी पिंड कटि प्रान्त में तीन स्तंभों में विभक्त हो जाता है :—

पार्श्व स्तंभ (Lateral col.)—यह श्रोणिफलक-पर्शुक-ग्रैविका (Iliocostocervicalis) कहा जाता है। **माध्यमिक स्तंभ** (Intermediate col.) द्राघिष्ठिका (longissimus) और **अभिमध्य** स्तंभ (Medial col.) कंटिका (spinalis) कहलाते हैं। इनमें से प्रत्येक, प्रान्त के अनुसार, फिर तीन तीन भागों में विभक्त है।

पार्श्व स्तंभ (Lateral column)

श्रोणिफलक-पर्शुक-ग्रैविका (Iliocostocervicalis)

अ. श्रोणिफलक-पर्शुक कटिछदिका (iliocostalis lumborum)
क. श्रोणिफलक-पर्शुक वक्षिका (iliocostalis thorocis)
च. श्रोणिफलक-पर्शुक-ग्रैविका (iliocostalis cervicis)

माध्यमिक स्तंभ (Intermediate column)

द्राघिष्ठिका (Longissimus)

अ. उरः द्राघिष्ठिका (longissimus thoracis)
क. ग्रैव द्राघिष्ठिका (longissimus cervicis)
च. शिरः द्राघिष्ठिका (longissimus capitis)

अभिमध्य स्तंभ (Medial column)

कंटिका (Spinalis)

अ. उरः कंटिका (spinalis thoracis)
क. ग्रीवा कंटिका (spinalis cervicis)
च. शिरःकंटिका (spinalis capitis)

श्रोणिफलक-पर्शुक कटिछदिका (Iliocostalis lumborum)––यह चपटी कंडराओं द्वारा नीचे की छै या सात पर्शुकाओं के कोणों की निम्न धाराओं पर निवेश करती है ।

श्रोणिफलक-पर्शुक वक्षिका (Iliocostalis thoracis)—यह उपर्युक्त पेशी की निवेश कंडराओं के अभिमध्य ओर से नीचे की छहों पर्शुकाओं के कोणों की ऊर्ध्व धाराओं से उदय होकर ऊपरी छै पर्शुकाओं के कोणों की ऊर्ध्व धाराओं और सातवें ग्रैव कशेरुका के अनुप्रस्थ प्रवर्ध के पश्च ओर निवेश करती है ।

श्रोणिफलक-पर्शुक ग्रैविका (Iliocostalis cervicis)––यह श्रोणिफलक-पर्शुक वक्षिका की निवेश कंडराओं के अभिमध्य ओर तीसरी, चौथी, पांचवीं और छठी पर्शुकाओं के कोणों से उदय होकर चौथे, पांचवें और छठे ग्रैव कशेरुकाओं के अनुप्रस्थ प्रवर्धों की पश्च गुलिकाओं पर निवेश करती है ।

तंत्रिका संभरण (Nerve supply)—निम्न ग्रैव, वक्ष तथा ऊपर की कटि तंत्रिकाओं की पश्च प्रशाखाओं के तन्तु उपर्युक्त तीनों पेशियों में जाते हैं ।

क्रिया (Actions)––ये तीनों पेशियां पृष्ठवंश की प्रसारक हैं और उसको एक ओर को भी झुकाती हैं ।

उरः द्राघिष्ठिका (Longissimus thoracis)—यह मेरुदंड उत्तानिका का माध्यमिक एवं सबसे बड़ा सतत भाग है । कटि प्रान्त में यह श्रोणिफलक-पर्शुक कटिछदिका से मिली रहती है । इसके कुछ तन्तु पांचों कटि कशेरुकाओं के अनुप्रस्थ प्रवर्धों और अतिरिक्त प्रवर्धों के पश्च पृष्ठों और वक्ष-कटि प्रावरणी के मध्य स्तर में लगे हुए हैं । वक्ष प्रान्त में पेशी गोल कंडराओं द्वारा सारे वक्ष कशेरुकाओं के अनुप्रस्थ प्रवर्धों के सिरों पर निवेश करती हैं तथा उसकी मांसल तन्तु पूलिकायें नीचे की 9 या 10 पर्शुकाओं पर उनके कोण और गुलिकाओं के बीच में लगती हैं ।

ग्रैव द्राघिष्ठिका (Long. cervicis)––उरःद्राघिष्ठिका के अभिमध्य ओर स्थित यह पेशी पतली लम्बी कंडराओं द्वारा ऊपरी 4 या 5 वक्ष कशेरुकाओं के अनुप्रस्थ प्रवर्धों से उदय होकर समान कंडराओं द्वारा दूसरे, तीसरे, चौथे, पांचवे और छठे ग्रैव कशेरुकाओं के अनुप्रस्थ प्रवर्धों की पश्च गुलिकाओं पर निवेश करती है ।

शिरः द्राघिष्ठिका (Long. capitis)—इसका ऊपरी चार या पांच वक्ष कशेरुकाओं और निचले तीन या चार ग्रैव कशेरुकाओं के संधायक प्रवर्धों से कंडराओं द्वारा उदय होता है और यह शंखास्थि के कर्णमूल प्रवर्ध की पश्च धारा पर उरोजत्रुककर्णमूलिका और शिरः पट्टिका के नीचे निवेश करती है।

तंत्रिका संभरण (Nerve supply)—निम्न ग्रैव, कटि और वक्ष तन्त्रिकाओं की अभिपृष्ठ प्रशाखाओं की शाखायें उपर्युक्त पेशियों में आती हैं।

क्रिया (Actions)—ग्रैव और उरःद्राघिष्ठिका पृष्ठवंश को पीछे तथा पार्श्व को झुकाती है। शिरःद्राघिष्ठिका शिर का पीछे को प्रसारण करती है और मुख को उसी ओर को घूमा देती है।

उरः कंटिका (Spinalis thoracis)—मेरुदंड उत्तानली के इस भाग को शेष पेशी से पृथक् करना कठिन है। उरः द्राघिष्ठिका के अभिमध्य ओर स्थित यह पेशी उसके साथ मिली रहती है। यह ग्यारहवें और बारहवें वक्ष कशेरुकाओं और प्रथम और दूसरे कटि-कशेरुकाओं के कंटकों से चार कंडराओं द्वारा उदय होती है जिनके मिलने से एक छोटी पेशी बन कर भिन्न-भिन्न कंडराओं द्वारा ऊपरी चार से आठ वक्ष कशेरुकाओं के कंटकों पर निवेश करती है। इसके गभीर पृष्ठ पर स्थित उरःअर्धकंटिका के साथ यह जुड़ी रहती है।

ग्रीवा कंटिका (Spinalis cervicis)—यह सदा उपस्थित नहीं होती। यह मन्या स्नायु के निचले भाग, सातवें ग्रैव कशेरुका और कभी-कभी प्रथम और दूसरे वक्ष कशेरुकाओं के कंटकों से उदय होकर दूसरे ग्रैव कशेरुका (अक्षक) और कभी-कभी उससे नीचे के दो कशेरुकाओं के कंटकों पर भी निवेश करती है।

शिरः कंटिका (Spinalis capitis)—यह पेशी शिरःअर्धकंटिका के साथ मिल गई है।

तंत्रिका संभरण (Nerve Supply)—निम्न ग्रैव और वक्ष तन्त्रिकाओं की अभिपृष्ठ प्रशाखायें उपर्युक्त पेशियों में आती हैं।

क्रिया (Actions)—ये पेशियां पृष्ठ वंश की प्रसारक हैं।

अनुप्रस्थ-कंटिका—(Transversospinalis) यह भी एक पेशी समूह है जिसमें निम्न पेशियां सम्मिलित हैं:—

उरः अर्धकंटिका (semispinalis thoracis)
ग्रीवा अर्धकंटिका (semispinalis cervicis)
शिरः अर्धकंटिका (semispinalis capitis)
बहुशाखिका (multifidus)
ग्रैव विवर्तिका (rotatores cervicis)
उरः विवर्तिका (rotatores thoracis)
कटि विवर्तिका (rotatores lumborum)

ये पेशियां कशेरुकाओं के अनुप्रस्थ प्रवर्धों से ऊपर और अभिमध्य ओर तिर्यक् दिशा में कशेरुकाओं के कंटकों को जाती हैं।

उरः अर्धकंटिका (Semispinalis thoracis)--यह छठे से दसवें वक्ष कशेरुकाओं के अनुप्रस्थ प्रवर्धों से कंडराओं द्वारा उदय होती है और छठे और सातवें ग्रैव और ऊपरी चार वक्ष कशेरुकाओं के कंटकों में कंडराओं द्वारा निवेश करती है। दोनों ओर की लम्बी कंडराओं के बीच मांसल तन्तु पेशी की पूलिकायें बनाये हुए है।

ग्रीवा अर्धकंटिका (Semispinalis cervicis)--यह ऊपरी पांच या छै वक्ष कशेरुकाओं के अनुप्रस्थ प्रवर्धों में कंडराओं एवं पेशी तंतुओं द्वारा उदय होती है और दूसरे से पांचवे ग्रैव कंटकों पर निवेश करती है। यह उरः पेशी की अपेक्षा अधिक मांसल है।

शिरः अर्धकंटिका (Semispinalis capitis)--यह ग्रीवा के पृष्ठ पर पट्टिका (splenius) पेशियों के आगे और ग्रैव एवं शिरः द्राघिष्ठिका के अभिमध्य ओर स्थित है। यह कंडराओं द्वारा सातवें ग्रैव और ऊपरी छै या सात वक्ष कशेरुकाओं के अनुप्रस्थ प्रवर्धों के सिरों, **चौथे,** पांचवें और छठे ग्रैव कशेरुकाओं के संधायक प्रवर्धों और कभी-कभी सातवें ग्रैव अथवा प्रथम वक्ष कशेरुका के कंटक से उदय होती है। कंडरा के पश्चात् पेशी का चौड़ा मांसल भाग होता है जो ऊपर जाकर पश्च-कपालास्थि पर मध्य और निम्न मन्या रेखाओं के बीच के क्षेत्र के अभिमध्य भाग में निवेश करता है। पेशी के अभिमध्य भाग को, जो शेष पेशी से बहुत कुछ भिन्न होता है, शिरःकंटिका (spinalis capitis) कहते हैं जिसका ऊपर उल्लेख किया गया है। इसको द्विऔदरी ग्रैविका (biventer cervicis) भी कहा जाता है जिसका कारण मांस पेशी में कंडरा अंतराबंधक (अपूर्ण) की उपस्थिति है।

तंत्रिका संभरण (Nerve supply)--पेशी में ग्रैव और वक्ष तंत्रिकाओं की अभिपृष्ठ प्रशाखाएं आती हैं।

क्रिया (Actions)--पेशी के ग्रैव और वक्ष भाग पृष्ठवंश के ग्रैव और वक्ष भागों का प्रसारण करते हैं और उनको दूसरी ओर को घुमाते हैं। शिर भाग शिर का प्रसारण करता है और मुख को थोड़ा दूसरी ओर को घुमाता है।

बहुशाखिका (Multifidus)—यह पेशी पृष्ठवंश की समस्त लंबाई में फैली हुई है। इसकी मांसल और कंडरीय पूलिकायें कशेरुक कंटकों के पार्श्व की खातिका में स्थित होकर उसको भरे हुए हैं और नीचे त्रिक प्रान्त से ऊपर अक्षक कशेरुका तक विस्तृत हैं।

त्रिक प्रान्त में (In sacral region) पूलिकाओं का उदय त्रिकास्थि के पृष्ठ भाग से नीचे की ओर चौथे त्रिक रन्ध्र तक से, पृष्ठवंश उत्तानिका के उदय की कंडराकला से, श्रोणि-फलक के पश्च ऊर्ध्व कंटक (post. sup. iliac spine) के अभिमध्य पृष्ठ से और अभिपृष्ठ त्रिक-श्रोणिफलक स्नायु (dorsal sacro-iliac lig.) से होता है।

कटि प्रान्त में (In lumbar region) सारे चूचुक प्रवर्धों (Mamillary processes) से होता है।

वक्ष प्रान्त में (In throacic region) इसका उदय बारहों कशेरुकाओं के अनुप्रस्थ प्रवर्धों से और ग्रैव प्रान्त में (In cervical region) नीचे के चार कशेरुकाओं के संधायक प्रवर्धों से होता है।

प्रत्येक पूलिका उदय स्थान से ऊपर और अभिमध्य की ओर तिरछी जाकर ऊपर के एक कशेरुका के कंटक की समस्त लंबाई पर निवेश करती है। इनकी लंबाई में भी भिन्नता पाई जाती है। उपरिस्थ पूलिकायें ऊपर तीसरे या चौथे कशेरुका तक जाती हैं; बीच की

पूलिकायें दो दो कशेरुकाओं को पार करती हैं और सबसे नीचे की या गहरी पूलिकायें सन्निकट दो कशेरुकाओं ही पर लगती हैं ।

तंत्रिका संभरण (Nerve supply)—मेरु की तंत्रिकाओं की अभिपृष्ठ प्रशाखायें पेशी में आती हैं ।

विर्वातिका पेशियां (Rotatores)—बहुशाखिका के सामने अर्थात् इससे गहरी स्थित हैं और अन्य प्रान्तों की अपेक्षा वक्ष प्रान्त में अधिक विकसित हैं ।

उर:विवर्तिका (Rotatores thoracis)—ग्यारह छोटी, कुछ चतुर्भुजाकार पेशियां दोनों ओर स्थित हैं । प्रत्येक पेशी कशेरुका के अनुप्रस्थ प्रवर्ध के पश्च भाग के ऊर्ध्व पृष्ठ से उदय होकर उससे ऊपर के कशेरुका के फलक की अधो धारा और पार्श्व पृष्ठ पर निवेश करती है जहां पेशीतन्तु कंटक के मूल तक फैले रहते हैं। प्रथम पेशी प्रथम और द्वितीय कशेरुकाओं के बीच और अंतिम पेशी ग्यारहवीं और बारहवीं कशेरुकाओं के बीच स्थित हैं । कभी-कभी एक या दो पेशियां अनुपस्थित भी होती हैं ।

कटि और ग्रैव विवर्तिका (Rotators lumborum, cervicis)—क्रमहीन और अनिश्चित पेशी पूलिकायें उर:विवर्तिका के समान ही स्थित होती हैं ।

तंत्रिका संभरण (Nerve supply)—मेरु तन्त्रिकाओं की अभिपृष्ठ प्रशाखाओं की शाखायें पेशी में आती हैं ।

अन्तरा-मेरु-कंटिकायें (Interspinales)—यह छोटी पेशी पूलिकायें हैं जिनके जोड़े कंटकों के बीच में, अन्तराकंटक स्नायु के दोनों ओर स्थित हैं । ये ऊपर और नीचे के कंटकों के सिरों पर लगी रहती हैं । ग्रीवा में ये शेष प्रान्तों की अपेक्षा अधिक स्पष्ट हैं । इनके छै जोड़े अक्षक से सातवें ग्रैव एवं प्रथम वक्ष कशेरुका तक प्रत्येक दो कशेरुकाओं के बीच में होते हैं । वक्ष प्रदेश में यह पहले और दूसरे कशेरुका के बीच में और कभी-कभी दूसरे और तीसरे तथा ग्यारहवें और बारहवें के बीच में होते हैं । कटि प्रान्त में पांच कशेरुकाओं के बीच केवल चार जोड़े हैं ।

तंत्रिका संभरण (Nerve supply)—मेरु तंत्रिकाओं की अभिपृष्ठ प्रशाखायें आती हैं ।

अन्तरा अनुप्रस्थिका (Intertransversarii)—ये लघु पेशियां कशेरुकाओं के अनुप्रस्थ प्रवर्धों के बीच स्थित हैं । शेष की अपेक्षा ये ग्रीवा प्रान्त में अधिक विकसित हैं जहां आगे और पीछे दो अग्र और पश्च अन्तरानुप्रस्थिकायें पेशियां हो गई हैं । पश्च पेशियां फिर अभिमध्य और पार्श्विक में विभक्त की जा सकती हैं । अग्र पेशियों में केवल मेरुरज्जु की अभ्युदर प्रशाखायें आती हैं जो अग्र और पश्च दोनों के बीच में स्थित हैं । पश्च पेशियों में अग्र और पश्च दोनों प्रशाखाओं की शाखायें आती हैं । पश्च पेशियों के पार्श्विक भाग और अग्र अन्तरानुप्रस्थिकायें सन्निकट कशेरुकाओं के पर्शुक प्रवर्धों (costal processes) को जोड़ती हैं और अभिमध्य भाग वास्तव में अनुप्रस्थ प्रवर्धों को जोड़ते हैं । इन पेशियों के सात जोड़े प्रथम कशेरुका से सातवें ग्रैव एवं प्रथम वक्ष कशेरुका तक के बीच में स्थित हैं । सातवीं पेशी सप्तम ग्रैव और प्रथम वक्ष कशेरुकाओं के बीच में है । **वक्ष प्रान्त** में केवल एक पेशी होती है जो नीचे की तीन वक्ष कशेरुकाओं के अनुप्रस्थ प्रवर्धों के बीच में होती है तथा अन्तिम वक्ष कशेरुका तथा प्रथम कटि कशेरुका के अनुप्रस्थ प्रवर्धों के बीच में उपस्थित होती हैं । **कटि प्रान्त** में फिर दो दो पेशियां हैं, अभिमध्य और पार्श्विक । अभिमध्य अन्तरानुप्रस्थिका

एक कशेरुका के अतिरिक्त प्रवर्ध (accessory process) को दूसरे कशेरुका के चूचुक प्रवर्ध (mamillary process) से जोड़ती है। पार्श्विक भाग फिर अभ्युदर और अभिपृष्ठ में विभक्त है। अभ्युदर भाग कटि कशेरुकाओं के अनुप्रस्थ प्रवर्धों को और पश्च भाग अतिरिक्त प्रवर्ध को दूसरे कशेरुका के अनुप्रस्थ प्रवर्ध से जोड़ते हैं।

तंत्रिका संभरण (Nerve supply)––कटि प्रान्त की अभिमध्य, वक्ष की अन्तरानुप्रस्थिकाओं तथा ग्रीवा की पश्च अनुप्रस्थान्तरिकाओं में मेरु तन्त्रिकाओं की अभिपृष्ठ प्रशाखायें आती हैं। शेष में अभ्युदर प्रशाखा की शाखायें आती हैं।

क्रिया (Actions)––बहुशाखिका, विवर्तिका, अन्तराकंटिका तथा अन्तरानुप्रस्थिकायें सब लघु पेशियां हैं जिनकी विशेष क्रिया पृष्ठवंश की स्थिति को बनाये रखना है। गति की प्रवर्तक अन्य पेशियां होती हैं, किन्तु उनकी क्रिया के फलस्वरूप जो स्थिति उत्पन्न होती है उसको बनाये रखना इनका काम है। सैद्धान्तिक विचार से ये पेशियां पृष्ठवंश का प्रसारण (बहुशाखिका कंटिका), पार्श्विक आकुंचन (बहुशाखिका, अन्तरानुप्रस्थिका) और विवर्तन (बहुपाशिका, विवर्त्तिका) उत्पन्न कर सकती हैं किन्तु इन गतियों की प्रारंभिक प्रेरणा में इनका अत्यन्त गौण भाग होता है।

2. अवपश्चकपाल पेशियां (Suboccipital muscles)

पश्च बृहत् समशिरस्का
पश्च लघु समशिरस्का
निम्न तिर्यक् शिरस्का
ऊर्ध्व तिर्यक् शिरस्का

पश्च बृहत् समशिरस्का (Rectus capitis posterior major)––यह पेशी दूसरे ग्रैव कशेरुका (अक्षक) के कंटक से एक कंडरा द्वारा निकलती है और ऊपर जाकर चौड़ी होकर पश्चकपाल की निम्न मन्या रेखा के पार्श्विक भाग पर और उसके नीचे अस्थि पर निवेश करती है। दोनों ओर की पेशियों के बीच में, ऊपर को जाते हुए, जो त्रिभुजाकार अन्तर रह जाता है उसमें पश्च लघु समशिरस्काओं के भाग दीखते हैं।

क्रिया (Actions)––यह पेशी शिर का प्रसारण और अपनी ओर को विवर्तन करती है।

पश्च लघु समशिरस्का (Rectus capitis post. minor)––बृहत् समशिरस्का के अभिमध्य ओर स्थित यह पेशी एक संकुचित कंडरा द्वारा शीर्षधर की पश्च चाप की गुलिका से उदय होकर, चौड़ी होती हुई, ऊपर को जाती है और निम्न मन्या रेखा के अभिमध्य भाग पर और उस रेखा और महारन्ध्र के बीच की अस्थि पर निवेश करती हैं।

क्रिया (Actions)––शिर का प्रसारण

निम्न तिर्यक् शिरस्का (Obliquus capitis minor)––यह पेशी अक्षक के कंटक के पार्श्व पृष्ठ और पास के फलक के ऊर्ध्व भाग से उदय होती है। यहां से तन्तु पार्श्व को तथा कुछ ऊपर को जाकर शीर्षधर के अनुप्रस्थ प्रवर्ध के पश्च और निचले भाग में निवेश करते हैं।

क्रिया (Actions)––यह आनन को अपनी ओर को घुमा देती है। शीर्षधर के अनुप्रस्थ प्रवर्धों के लम्बे होने से पेशी उत्तम क्रिया करती है।

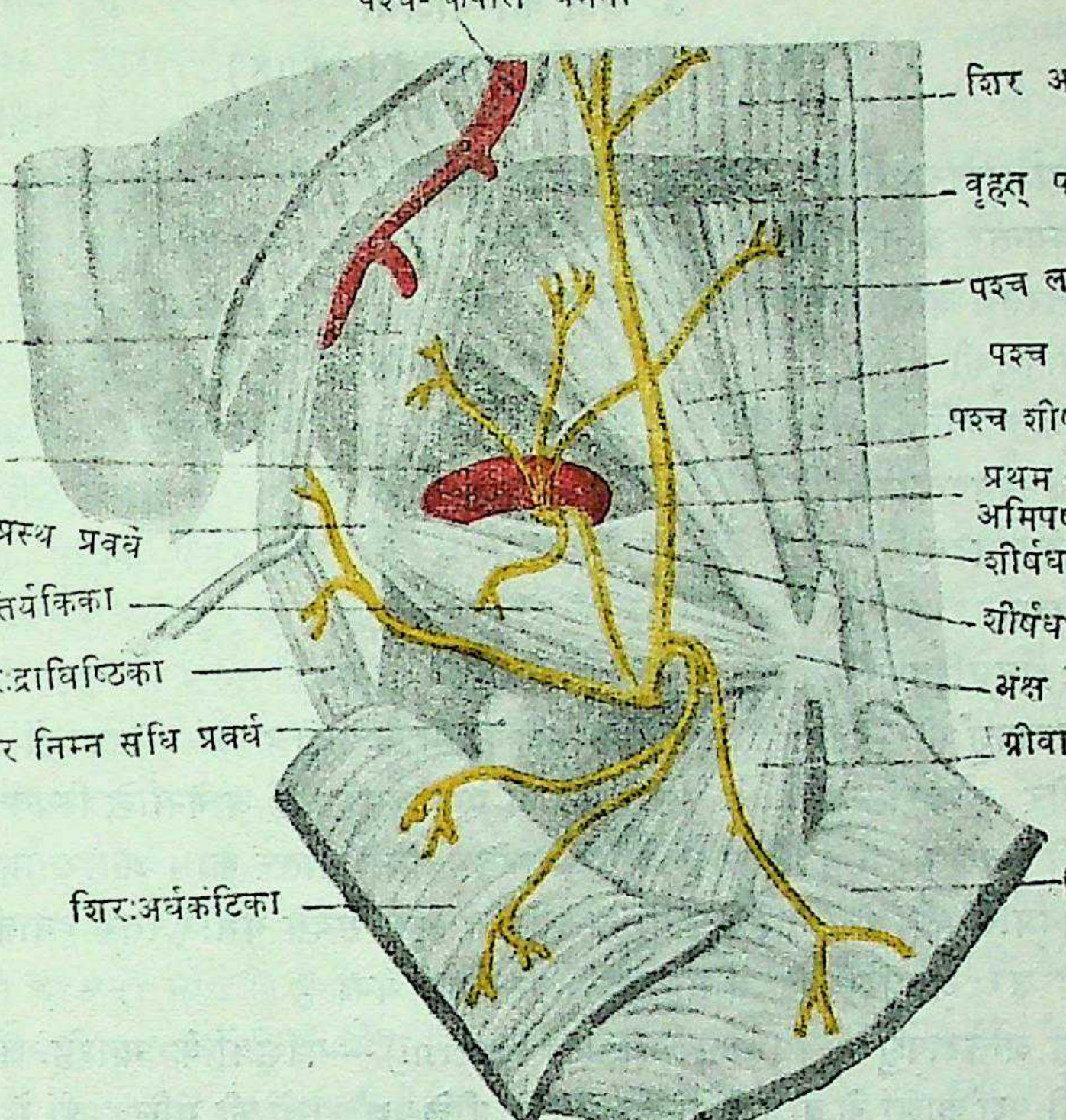
पश्च- कपाल धमनी
शिर अर्धकंटिका
वृहत् पश्चकपाल तंत्रिका
पश्च लघु समशिरस्का
पश्च बृहत् समशिरस्का
पश्च शीर्षधर-पश्चकपाल कला
प्रथम ग्रैव तंत्रिका-अभिपृष्ठ प्रशाखा
शीर्षधर पश्च गुलिका
शीर्षधर पश्च चाप
अक्ष कंटक
ग्रीवा अर्धकंटिका
शिरः पट्टिका
शिरः पट्टिका
ऊर्ध्व तिर्यकिका
कशेरुका धमनी
शीर्षधर अनुप्रस्थ प्रवर्ध
निम्न तिर्यकिका
शिरःद्राघिष्ठिका
शीर्षधर निम्न संधि प्रवर्ध
शिरःअर्धकंटिका

चित्र 360—वाम अधःपश्चकपाल त्रिभुज और उसकी अन्तर्वस्तुएं

ऊर्ध्व तिर्यक् शिरस्का (Obliquus capitis superior)—शीर्षधर के अनुप्रस्थ प्रवर्ध के ऊर्ध्व पृष्ठ से उदय होती है जहां वह संकुचित है। वहां से ऊपर जाकर चौड़ी हो जाती है और मध्य और निम्न मन्या रेखाओं के बीच शिरः अर्धकंटिका (semispinalis capitis) के पार्श्व ओर निवेश करती है जहां वह पश्च बृहत् समशिरस्का के निवेश को कुछ ढक लेती है।

क्रिया (Actions)—यह पेशी शिर को अपनी ही ओर को पीछे को झुकाती है। दोनों समा और यह पेशी स्थिति संबंधी पेशियां हैं, न कि प्रधान प्रेरक।

तंत्रिका संभरण (Nerve Supply)—उपर्युक्त चारों पेशियों में प्रथम ग्रैव तन्त्रिका की अभिपृष्ठ प्रशाखा की शाखायें आती हैं।

अवपश्चकपाल त्रिभुज (Suboccipital triangle)—यह त्रिभुज ऊपर और अभिमध्य ओर पश्च बृहत् समशिरस्का; और ऊपर तथा पार्श्व ओर ऊर्ध्व तिर्यक् शिरस्का; नीचे और पार्श्व ओर निम्न तिर्यक् शिरस्का से सीमित है। त्रिभुज के अभिमध्य भाग पर छाया हुआ वसायुक्त तान्तव स्तर शिरःअर्धकंटिका से ढका हुआ है और पार्श्व ओर शिरोद्राघिष्ठिका और कभी-कभी शिरः पट्टिका से, जो ऊर्ध्व तिर्यक् शिरस्का को ढके हुए हैं। त्रिभुज की भूमि में पश्च शीर्षधर-पश्चकपाल कला (atlanto-occipital membrane) और शीर्षधर की पश्च चाप स्थित हैं। कशेरुक धमनी (vertebral artery) और प्रथम ग्रैव तंत्रिका की अभिपृष्ठ प्रशाखा शीर्षधर की पश्च चाप के ऊर्ध्व पृष्ठ पर की खातिका में रहती हैं।

3. वक्ष की पेशियां
(Muscles of the Thorax)

बाह्य अन्तरापर्शुकी
आभ्यन्तर अन्तरापर्शुकी
अन्तरतम अन्तरापर्शुकी
अधःपर्शुकी
पर्शुकोन्नमनिका
ऊर्ध्वपश्चदन्तुरिका
निम्नपश्चदन्तुरिका
मध्यच्छद
उरः अनुप्रस्थिका

अन्तरापर्शुकी (Intercostalis)––पर्शुकाओं के बीच के अवकाशों में विस्तृत मांसपेशी और कण्डरातन्तुओं के स्तर हैं जो एक दूसरे के आगे-पीछे स्थित हैं। बाह्य अन्तरापर्शुकी सबसे बाहर का स्तर है और अन्तरतम सबसे भीतर का। अन्तरतम, अधःपर्शुका और उरः अनुप्रस्थिका, ये तीनों पेशियां वक्षभित्ति का सबसे गभीर स्तर बनाती हैं। इस कारण इनको उरः अनुप्रस्थिका में सामूहित कर दिया गया है।

बाह्य अन्तरापर्शुकी (Intercostales externi)—पेशियों के ग्यारह जोड़े वक्ष में दोनों ओर की पर्शुकाओं के बीच में स्थित हैं। ये पीछे पर्शुकाओं की गुलिकाओं से लेकर, जहां वे ऊर्ध्व पर्शुका-अनुप्रस्थ-प्रवर्ध स्नायु (costotransverse lig.) के पश्च तन्तुओं के सम्पर्क में रहती हैं, सामने पर्शुका के अन्त, अथवा पर्शुका उपास्थि तक विस्तृत हैं जहां वे बाह्य अन्तरापर्शुक कला (external intercostal mm.) में लग जाती हैं जो उरोस्थि तक फैली रहती है। सबसे नीचे के दो अन्तरापर्शुका अवकाशों में वे पर्शुका के अन्त तक विस्तृत होती हैं और ऊपर के दो या तीन अन्तरापर्शुका अवकाशों में वे पर्शुका के अन्त तक नहीं पहुंचती। पेशी ऊपर की पर्शुका की अधोधारा से उदय होती है और नीचे की पर्शुका की ऊर्ध्व धारा पर निवेश करती है। इसके तन्तु सामने की ओर ऊपर से नीचे आगे और अभिमध्य ओर चले जाते हैं। पीछे के भाग में उनकी दिशा तिर्यक्, ऊपर से नीचे और पार्श्व की ओर को है।

आभ्यन्तर अन्तरापर्शुकी (Intercostales interni)—पेशियां उपर्युक्त पेशियों से विपरीत हैं। वे उरोस्थि के पास से प्रारम्भ होती हैं और पीछे की ओर पर्शुकाओं के कोणों पर पहुँच कर अन्त होती हैं या पश्च अन्तरापर्शुका कला में लग जाती हैं जो ऊर्ध्व पर्शुका-अनुप्रस्थ प्रवर्ध स्नायुओं में मिल जाती है। पेशी का उदय पर्शुका की अधो धारा पर पर्शुका खातिका (costal groove) के तल में तथा पर्शुका की उपास्थि से होता है और उसका निवेश नीचे की पर्शुका की ऊर्ध्व धारा पर होता है। इसके तन्तु बाह्य अन्तरापर्शुकी के तन्तुओं के लगभग समकोण पर स्थित हैं अर्थात् सामने के भाग में ऊपर से नीचे, बाहर और पीछे को और पीछे के भाग में सामने को आते हैं।

क्रिया (Actions)—इन दोनों पेशियों की क्रिया के सम्बन्ध में मतों में भिन्नता है। कुछ विद्वान् दोनों पेशियों को पर्शुकाओं की उत्कर्षणी मानते हैं। दूसरे दोनों की

क्रियाओं को एक दूसरे के विपरीत समझते हैं। यह देखा गया है कि प्रश्वसन (inspiration) के समय बाह्य अन्तरापर्शुकी और निःश्वसन (expiration) के समय आभ्यन्तर अन्तरापर्शुकी में संवेग (impulses) तंत्रिका के साथ साथ जाते हैं। यह भी कहा जाता है कि आभ्यन्तर पेशी का उपास्थियों के बीच स्थित भाग बाह्य अन्तरापर्शुकी के साथ प्रश्वसन में क्रिया करता है। आभ्यन्तर अन्तरापर्शुकी वक्ष की भित्ति को दृढ़ता प्रदान करती है, विशेष कर श्वसन (Respiration) के समय वे अन्तरापर्शुक अवकाशों को भीतर खिचने व बाहर को उभरने से रोकती हैं।

अन्तरतम अन्तरापर्शुकी (Intercostales intimi)—यह आभ्यन्तर अन्तरापर्शुकी के पीछे स्थित हैं। इनके तंतुओं की दिशा भी अन्तरापर्शुकी के तंतुओं ही के समान है। प्रत्येक पेशी ऊपर और नीचे की दो पर्शुकाओं के अन्तः पृष्ठ की अधो और ऊर्ध्व धाराओं पर लगी हुई है। नीचे के अवकाशों में यह पेशी भली भाँति विकसित है जहां वह अवकाशों के मध्य द्वि-चतुर्थ भाग को भीतर से आच्छादित किये है। ऊपर के अवकाशों में यह कभी कभी अनुपस्थित होती है। ये प्लूरा से अन्तरापर्शुका वाहिकाओं और तंत्रिकाओं को पृथक् करती है।

क्रिया (Actions)—आभ्यन्तर अन्तरापर्शुकी के समान है।

अधःपर्शुका (Subcostales)—ये कंडराकला युक्त पेशी-पूलिकाओं से निर्मित पेशियां वक्ष के अधो भाग में भली भांति विकसित हैं। प्रत्येक एक पर्शुका के कोण के अन्तः पृष्ठ के समीप से उदय होती है और नीचे जाकर दूसरी या तीसरी पर्शुका अन्तः पृष्ठ पर निवेश करती है। उनके तन्तुओं की दिशा आभ्यन्तर अन्तरापर्शुक के समान है। अन्तरतम अन्तरापर्शुकी के समान वे वाहिकाओं और तंत्रिकाओं को प्लूरा से पृथक् करती है।

क्रिया (Actions)—ये पर्शुकाओं का अवनमन करती है।

उरः अनुप्रस्थिका (Transversus thoracis)—वक्ष की सामने की भित्ति के अन्तः पृष्ठ पर यह पेशी स्थित है। इसका उदय उरोस्थि कांड के पश्च पृष्ठ के निचले भाग से, उरोस्थि प्रवर्ध के पश्च पृष्ठ से तथा निचली तीन या चार यथार्थ पर्शुकाओं की उपास्थियों के पश्च पृष्ठों से उरोस्थि अंतों के समीप से होता है। यहां से तन्तु ऊपर और बाहर को फैलते हुए चले जाते हैं और कई भागों में विभक्त होकर दूसरी, तीसरी, चौथी, पांचवीं और छठी पर्शुकाओं की उपास्थियों की निम्न धाराओं तथा अन्तः पृष्ठों पर निवेश करते हैं। सबसे नीचे के भाग के तन्तु प्रायः क्षैतिज हैं और सीधे बाहर को चले जाते हैं। सबसे ऊपर के भाग के तन्तु प्रायः ऊर्ध्वाधर (खड़े हुए) हैं। बीच के भागों के तन्तु तिर्यक् दिशा में ऊपर और बाहर को निवेश स्थान को जाते हैं। ये भी अन्तरापर्शुका तन्त्रिकाओं को प्लूरा से पृथक् करते हैं।

क्रिया (Actions)—ये पर्शुक उपास्थियों को नीचे को खीचती हैं।

तंत्रिका संभरण (Nerve Supply)—प्रत्येक अवकाश की अन्तरापर्शुका तंत्रिका वहां की पेशी में शाखायें भेजती है।

पर्शुका उन्नमनिका (Levatores costarum)—बारह पेशियों के जोड़े वक्ष में दोनों ओर स्थित हैं। प्रथम पेशी सातवें ग्रैव कशेरुका के अनुप्रस्थ प्रवर्ध के अंत भाग से और शेष ग्यारह पेशियां ऊपरी ग्यारह वक्ष कशेरुकाओं के अनुप्रस्थ प्रवर्धों के अंत भाग से निकलती हैं। वहां से तन्तु नीचे और बाहर को जा कर उसी कशेरुका के नीचे वाली पर्शुका के बहिः पृष्ठ

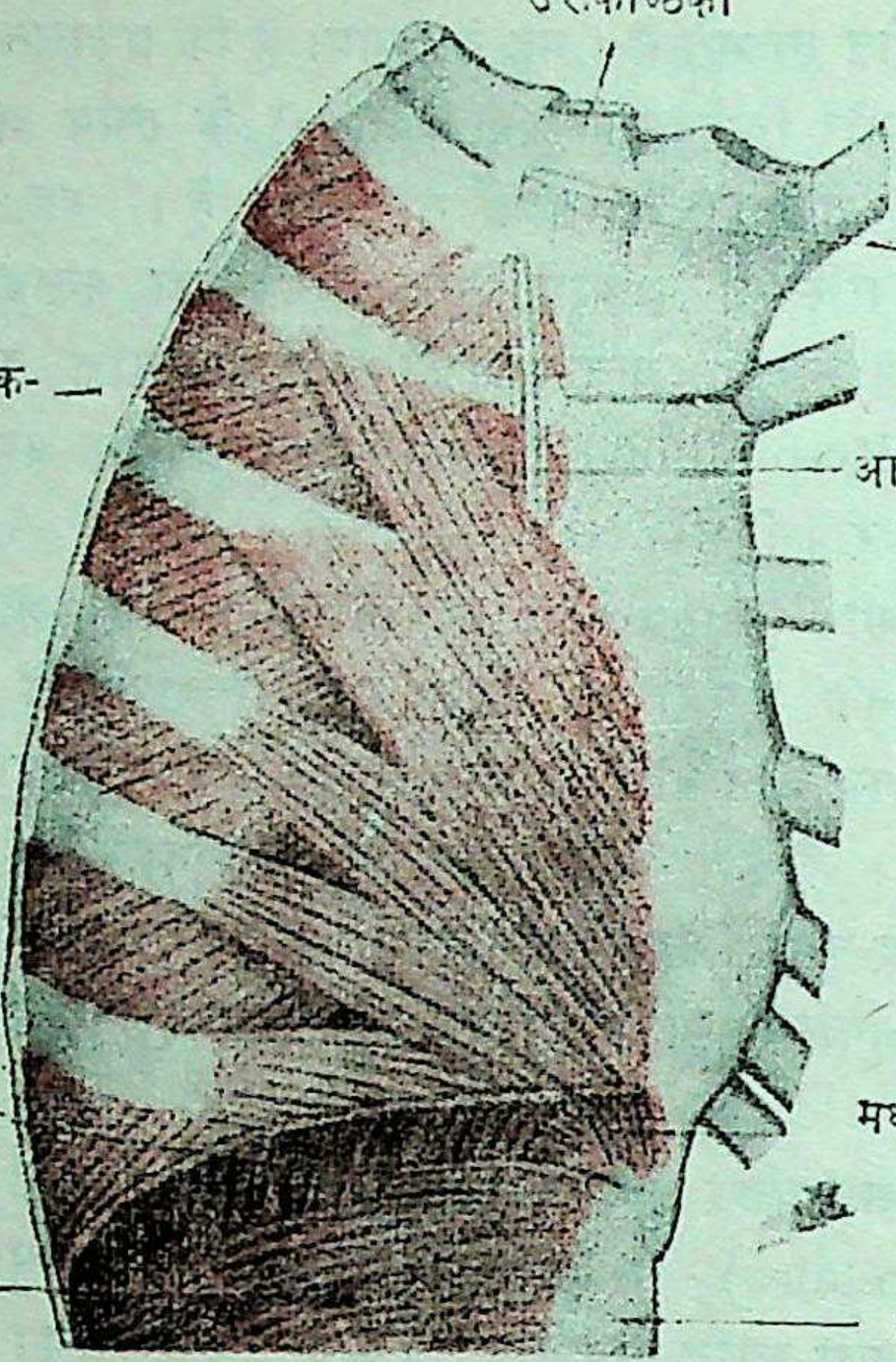
उरःकण्ठिका
उरःअवटुका
आभ्यन्तर अन्तरापर्शुक-
आभ्यन्तर वक्ष वाहिकायें
मध्यच्छदा
मध्यच्छदा का उरोस्थि शीर्ष
अनुप्रस्थ-उदरिका
अनुप्रस्थ-उदरिका कण्डराकला

चित्र 361--वाम उरः अनुप्रस्थिका, इसके पश्च रूप से अनावरित एवं दर्शित

और ऊर्ध्व धारा पर कोण और गुलिका के बीच निवेश करती हैं (लघु पर्शुका उन्नमनी)। प्रत्येक नीचे की चार पेशियां दो पूलिकाओं में विभक्त हो जाती हैं। एक पूलिका उपर्युक्त प्रकार से निवेश करती है, दूसरी पूलिका उदय स्थान से नीचे की दूसरी पर्शुका पर पहुंच कर निविष्ट होती है। इसको दीर्घ पर्शुका उन्नमनी (levator costarum longi) कहते हैं।

तंत्रिका संभरण (Nerve Supply)--समान खंड की उरोतंत्रिका (thoracic nerve) की पश्च प्रशाखा की पार्श्व शाखायें इस पेशी में आती हैं।

क्रिया (Actions)--ये पेशियां पर्शुकाओं को ऊपर को खींचती हैं किन्तु श्वसन क्रिया में यह कितना भाग लेती है यह सन्दिग्ध है। इनको पृष्ठवंश की विवर्तक और पार्श्व-आंकुचिका भी माना जाता है।

ऊर्ध्व पश्च दन्तुरिका (Serratus posterior superior)--यह पतली चतुर्भुज पेशी वक्ष के ऊर्ध्व और पश्च भाग में स्थित है। यह मन्या स्नायु (lig. nuchae) के नीचे के भाग सातवें ग्रैव और ऊपर के दो या तीन वक्ष कशेरुकाओं के कंटकों तथा अधिकंटक स्नायु (supraspinous ligament) से एक तनु कंडराकला द्वारा उदय होती है। यहां से तन्तु नीचे और बाहर को जाकर चार मांसल विभागों द्वारा दूसरी, तीसरी, चौथी और पांचवीं पर्शुकाओं की ऊर्ध्व धाराओं और बहिःपृष्ठ पर उनके कोणों से तनिक बाहर निवेश करती हैं। ये समचतुर्भुजिका पेशियों के नीचे वक्ष-कटि प्रावरणी (thoracolumbar fascia) पर स्थित है।

तंत्रिका संभरण (Nerve Supply)—दूसरी, तीसरी, चौथी और पांचवीं अन्तरापर्शुका तंत्रिकायें पेशी में आती हैं।

क्रिया—(Actions) यह पेशी जिन पर्शुकाओं पर लगी है उनको ऊपर उठाती है।

निम्न पश्च दन्तुरिका (Serratus posterior inferior)—यह भी कुछ चतुर्भुजाकार पेशी है और वक्ष और कटि प्रान्त के संगम पर पीठ में स्थित है। यह अंतिम दो वक्ष तथा प्रथम दो कटि कशेरुकाओं के कंटक और अधिकंटक स्नायु से कंडराकला द्वारा उदय होती है। ऊपर और बाहर को जाकर यह मांसल हो जाती है और चार प्रांगुलनों (digitations) में विभक्त होकर अंतिम चार पर्शुकाओं की अधोधारा और बहिः पृष्ठ पर कोण के कुछ आगे निवेश करती है।

तंत्रिका संभरण (Nerve Supply)—नवीं, दसवीं, ग्यारहवीं और बारहवीं उरो तंत्रिकाओं की अभ्युदर प्रशाखाओं के तन्तु इस पेशी में आते हैं।

मध्यच्छद (Diaphragm)—मांस पेशी और तान्तव ऊतक की बनी हुई, गुम्बद के आकार की यह पेशी वक्ष और उदर के बीच में स्थित है। इसका ऊर्ध्व उत्तल पृष्ठ वक्ष की भूमि या फर्श बनाता है और नीचे का अवतल पृष्ठ उदर के ऊपर छत की भांति स्थित है। इसका परिसरीय (peripheral) भाग मांसल तन्तुओं का बना हुआ है जो चारों ओर के वक्ष निर्गम (outlet) से उदय होते हैं और पेशी के मध्य में स्थित कंडरा में निवेश करते हैं।

तन्तुओं के उदय के अनुसार पेशी के तीन भाग कहे जा सकते हैं—उरोस्थि भाग, पर्शुक भाग और कटि भाग। उरोस्थि भाग (sternal part) का उदय उरोस्थि प्रवर्ध के पश्च पृष्ठ से होता है। पर्शुक भाग (costal part) का उदय दोनों तरफ की नीचे की छै पर्शुक उपास्थियों के अन्तः पृष्ठ और पर्शुकाओं के पास के पृष्ठ से होता है जहां अनुप्रस्थ उदरिका (Transversus abdominis) की उदय पूलिकायें मध्यच्छद की उदय पूलिकाओं में मिली रहती हैं। **कटि भाग** (lumbar part) का उदय दो कंडराकला चापों से, जिनको अभिमध्य और पार्श्व चापाकार स्नायु (medial and lateral arcuate lig.) कहते हैं, तथा कटि कशेरुकों से दो स्तंभों द्वारा, जो पाद (crura) कहे जाते हैं, होता है।

पार्श्व स्नायु (Lateral lig.)—पार्श्व कटि-पर्शुक चाप, (lateral lumbocostal arch) कटि चतुरस्रिका (quadratus lumborum) पेशी पर चढ़ी हुई प्रावरणी की एक बंधनी है जो अभिमध्य ओर प्रथम कटि कशेरुका के अनुप्रस्थ प्रवर्ध पर और पार्श्व में बारहवीं पर्शुका की अधो धारा पर लगी हुई है। **अभिमध्य स्नायु** (Medial lig.)—अभिमध्य कटि-पर्शुक चाप (medial lumbo-costal arch) बृहत् कटिलम्बिका के ऊर्ध्व भाग पर चढ़ी हुई प्रावरणी की कंडरामय चाप है। अभिमध्य ओर यह प्रथम या दूसरे कटि कशेरुका पर पाद के साथ लगी हुई है और पार्श्व ओर प्रथम कटिकशेरुका के अनुप्रस्थ प्रवर्ध पर लगी रहती है।

पाद (Crura)—प्रारंभ में पाद कंडरामय हैं। दक्षिण पाद उदय स्थान पर कशेरुकाओं के अग्र अनुदैर्घ्य स्नायु से मिला रहता है। यह वाम पाद से लम्बा है और ऊपरी तीन कटिकशेरुका कायों और उनके बीच में उपस्थित चक्रिकाओं (disc) के अग्र भाग से उदय होता है। वाम पाद केवल ऊपरी दो कशेरुकाओं से प्रारम्भ होता है। दोनों पाद

ऊपर जाकर चाप के आकार में मध्य रेखा में मिल जाते हैं और महाधमनी के ऊपर मध्यम चापाकार स्नायु (median arcuate lig.) बनाते हैं।

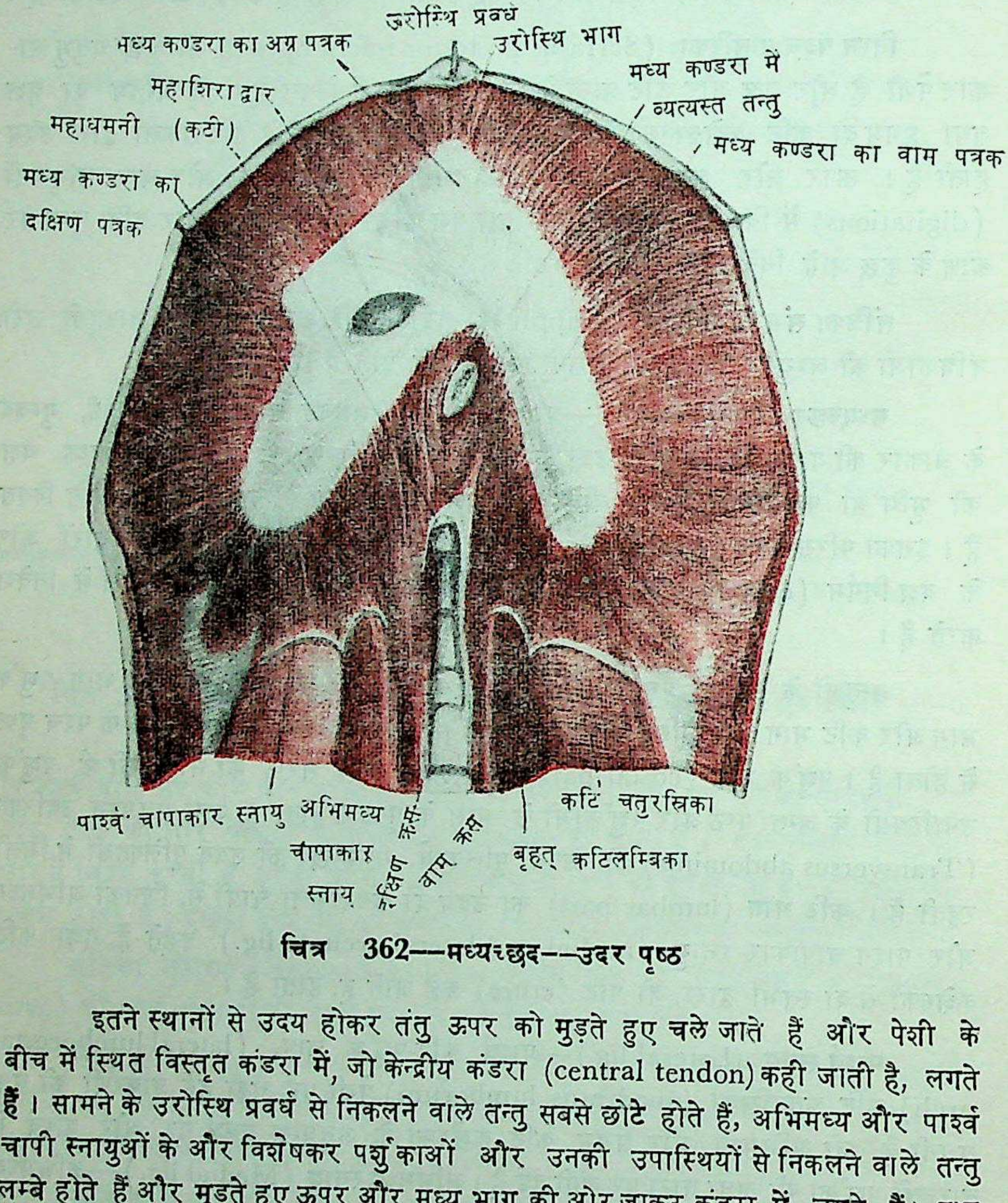
उरोस्थि प्रवर्ध
मध्य कण्डरा का अग्र पत्रक
उरोस्थि भाग
महाशिरा द्वार
मध्य कण्डरा में व्यत्यस्त तन्तु
महाधमनी (कटी)
मध्य कण्डरा का वाम पत्रक
मध्य कण्डरा का दक्षिण पत्रक
पार्श्व चापाकार स्नायु
अभिमध्य चापाकार स्नायु
दक्षिण क्रस
वाम क्रस
कटि चतुरस्रिका
बृहत् कटिलम्बिका

चित्र 362--मध्यच्छद--उदर पृष्ठ

इतने स्थानों से उदय होकर तंतु ऊपर को मुड़ते हुए चले जाते हैं और पेशी के बीच में स्थित विस्तृत कंडरा में, जो केन्द्रीय कंडरा (central tendon) कही जाती है, लगते हैं। सामने के उरोस्थि प्रवर्ध से निकलने वाले तन्तु सबसे छोटे होते हैं, अभिमध्य और पार्श्व चापी स्नायुओं के और विशेषकर पर्शुकाओं और उनकी उपास्थियों से निकलने वाले तन्तु लम्बे होते हैं और मुड़ते हुए ऊपर और मध्य भाग की ओर जाकर कंडरा में लगते हैं। पाद से निकलने वाले तन्तु अपसरित (divergent) होकर कंडरा में निवेश करते हैं। दाहिने पाद से निकलने वाले तन्तु ग्रासनली (Oesophagus) के बांयी ओर होते हुए ऊपर कंडरा में जाते हैं। किन्तु इसी भाग की कुछ तंतुपूलिकायें महाधमनी को पार करती हुई ग्रासनली के बांयें ओर जाकर कंडरा में पहुंचती हैं।

मध्य कंडरा (Central tendon)--पेशी तन्तुओं द्वारा निर्मित गुम्बद के आकार की मध्यच्छद पेशी के बीच में कंडराकला से कृत यह कंडरा, पश्च ओर की अपेक्षा अग्र ओर के समीप स्थित है। इस कारण पेशी के अग्र ओर के उरोस्थि प्रवर्ध से

निकलने वाले तन्तु पार्श्व और पश्च तन्तुओं की अपेक्षा बहुत छोटे हैं। यह कंडरा परिहृद (pericardium) के ठीक नीचे स्थित है जिससे उसका कुछ भाग जुड़ गया है। यह तीन पत्रकों वाली कंडरा पत्ती के समान दिखाई देती है जिसका मध्य भाग बीच में समभुज त्रिभुज के समान है। त्रिभुज का शिखर उरोस्थि प्रवर्ध की ओर है। शेष दाहिने और बायें भाग जिह्वा के समान पीछे और बाहर की ओर प्रलम्बित हैं। बायाँ भाग दाहिने की अपेक्षा कम चौड़ा है। ग्रासनली के छिद्र के सामने, महाशिरा के छिद्र के बाईं ओर, कंडरा का मध्य क्षेत्र विशेषतया दृढ़ है और वहां से सूक्ष्म रज्जुओं के समान चार तंतु समूह निकल कर विकरित (radiating) होते हुए कंडरा में चले जाते हैं।

मध्यच्छद में छिद्र (Opening in the Diaph.)—मध्यच्छद में होकर महाधमनी और ग्रासनली वक्ष से उदर में आती हैं और महाशिरा उदर से वक्ष में जाती है। इनके अतिरिक्त बृहद् और लघु आशयिक तंत्रिकायें तथा अनुकम्पी शृंखला भी मध्यच्छद में होकर निकलती हैं। कुछ सूक्ष्म शिराओं के भी छिद्र दिखाई देते हैं।

बड़े तीन छिद्रों में से महाधमनी का छिद्र (aortic opening) सबसे नीचे और पीछे की ओर बारहवें वक्ष कशेरुका की अधो धारा पर मध्य रेखा से कुछ बाईं ओर स्थित है। इस छिद्र का पश्च भाग अस्थिनिर्मित है जिसके दोनों ओर कला निर्मित चाप के लगने से छिद्र बन जाता है। अतएव यह छिद्र मध्यच्छद के पीछे स्थित है। कभी-कभी पादों (crura) के अभिमध्य कंडरीय तन्तु महाधमनी के पीछे चले जाते हैं और छिद्र को तन्तुमय वलय में परिणत कर देते हैं। इस छिद्र में होकर महाधमनी के साथ लसीका महावाहिनी (thoracic duct) भी जाती है।

ग्रासनली का छिद्र (Oesophageal opening)—पेशी के मांसल भाग में दसवें वक्ष कशेरुका के तल पर स्थित है। यह दीर्घवृत्ताकार (elliptical) है और दाहिने पाद के अभिमध्य तन्तुओं के पृथक् होने से उनके बीच में बन गया है। यह छिद्र महाधमनी के छिद्र के सामने किन्तु उससे ऊंचा और कुछ बाईं ओर को स्थित है। इसमें होकर ग्रास नली के साथ वागस तंत्रिकायें और वाम जठर धमनी को ग्रासनली शाखायें जाती हैं।

महाशिरा का छिद्र (Vena caval opening)—कंडरा के मध्य और दाहिने भाग के संगम पर स्थित चतुर्भुजाकार है। यह आठवें और नवें वक्ष कशेरुकाओं के बीच की चक्रिका के समतल पर स्थित है। इसमें होकर निम्न महाशिरा और मध्यच्छद तंत्रिका (phrenic nerve) की कुछ शाखायें जाती हैं। शिरा छिद्र के किनारों से जुड़ी हुई है। इस छिद्र के किनारे कंडरानिर्मित है।

प्रत्येक पाद में दो लघुतम (lesser) छिद्र हैं, एक बृहद् आशयिक और दूसरा लघु आशयिक (greater and lesser splanchnic) तंत्रिकाओं के लिये। अनुकम्पी गंडिकामय शृंखला मध्यच्छद के पीछे, अभिमध्य कटि पर्शुक चापी स्नायु के पीछे होकर उदर गुहा में आती है। कंडरा में कई सूक्ष्म शिराओं के भी छिद्र हैं।

पेशी में प्रत्येक ओर दो दुर्बल स्थान हैं जहां पेशी तन्तु थोड़े पृथक् हो गये हैं और उनके बीच के स्थान में केवल अवकाशी ऊतक (areolar tissue) भरा हुआ है। एक पेशी के उरोभाग और पर्शुक भाग के तंतुओं के बीच में है जिसमें होकर आभ्यन्तर उरोधमनी (internal thoracic a.) की ऊर्ध्व अधिजठर (superior epigastric) शाखा तथा कुछ लसीका वाहिनियां जाती है; दूसरा पर्शुक भाग और पार्श्व कटि-पर्शुक चापी स्नायु से निकलने

वाले तंतुओं के बीच में है। किन्तु यह सदा नहीं होता। इसकी उपस्थिति पर प्लूरा और वृक्क के ऊर्ध्व ध्रुव के बीच में केवल अवकाशी ऊतक रह जाता है।

तंत्रिका संभरण (Nerve Supply)——इस पेशी में मध्यच्छद तंत्रिका (phrenic n.) द्वारा संचालक तन्तु आते हैं। नीचे की छै या सात अन्तरापर्शु का तंत्रिकाओं द्वारा पेशी के परिसरी भाग को सांवेदनिक तंतु जाते हैं।

क्रिया (Actions)——यह प्रश्वसन (inspiration) की विशेष पेशी है। श्वास भीतर लेने के समय उदय स्थानों पर पेशी स्थिर हो जाती है। जब तंतु संकोच करते हैं तो वे मध्य कंडरा वितान को नीचे और सामने की ओर खींच लेते हैं और सारा गुम्बद जिसकी मध्य कंडरा ऊपर की ओर परिहृद से जुड़ी हुई है अपने पूर्व रूप ही में नीचे को उतरती चली जाती है जिससे उदर में के आशय नीचे को दबते हैं। गुम्बद का सहज स्वरूप वैसा ही बना रहता है। साथ ही उदरभित्ति सामने को विस्तृत होती जाती है जिससे उदराभ्यन्तर आशयों को फैलने के लिए स्थान मिल जाता है। तब आशयों से संपर्क की हुई मध्य कंडरा स्थिर हो जाती है जिससे नीचे की पर्शुकायें ऊपर को उठ जाती हैं। इसका परिणाम यह होता है कि उरोऽस्थि तथा ऊपर की पर्शुकायें भी सामने को उभर आती हैं। इस क्रिया में मध्यच्छद के दाहिने भाग को, जो यकृत के ऊपर स्थित है, बायें भाग की अपेक्षा, जिसके नीचे आमाशय स्थित है, अधिक अवरोध का सामना करना पड़ता है। इसीलिये उसके तंतु बायें भाग की अपेक्षा अधिक दृढ़ हैं।

सब निष्कासन क्रियाओं में जिनमें शरीर के किसी वस्तु को निकालना पड़ता है जैसे मूत्र त्याग, मल त्याग, वमन, छीकना, खांसना, हंसना, रोना तथा प्रसव, उन सबों में प्रथम मध्यच्छद की क्रिया से श्वास को भीतर खींच कर वक्ष को अथवा मध्यच्छद पेशी को स्थिर कर दिया जाता है।

श्वसन के समय मध्यच्छद सदा ऊपर नीचे होता रहता है। साधारण श्वसन में उसकी गति की सीमा 1-5 सेन्टीमीटर होती है अर्थात् पेशी की ऊर्ध्व गति और अधो गति की सीमाओं में 1-5 सेन्टीमीटर तक का अन्तर हो सकता है, किन्तु बलात् श्वसन (forced respiration) में यह सीमा 6-10 सेन्टीमीटर हो सकती है।

एक्सरे चित्रों से पाया गया है कि शरीर की स्थिति के अनुसार मध्यच्छद की गति सीमा में अन्तर आ जाता है। पीठ के बल लेटी हुई दशा में जब शरीर की क्षैतिज स्थिति होती है तो मध्यच्छद की स्थिति अत्युच्च होती है और उसकी भ्रमण सीमा भी सबसे अधिक होती है। खड़े होने पर वह नीचे आ जाता है अर्थात मध्यच्छद इतना ऊँचा नहीं जा सकता जितना लोटने पर जा सकता है और बैठने पर और भी नीचे चला आता है। करवट से लेटने पर मध्यच्छद के दोनों ओर के भाग समान क्रिया नहीं करते। ऊपर के पार्श्व की ओर का मध्यच्छदार्ध बैठने की अपेक्षा भी नीचे चला जाता है। श्वसन में उसकी अल्पगति होती है, किन्तु नीचे के अर्धभाग की गति बहुत बढ़ जाती है। लेटने की अपेक्षा भी पेशी का निम्नार्ध वक्ष में ऊँचा पहुंच जाता है।

श्वसन क्रिया में वक्ष की गतियां
(Movements of chest during Respiration)

श्वसन की गतियां दो बातों पर निर्भर करती हैं: एक फुस्फुस की वायु कोष्ठिकाओं की बाह्य भित्ति में प्रत्यास्थ ऊतक (elastic tissue) की उपस्थिति; दूसरे कंठद्वार (glottis)

को खोल देने पर कोष्ठिकाओं के भीतर और बाहर के वायुमंडल के दाब का अन्तर। कोष्ठिकाओं के भीतर सामान्य वायुमंडल का दाब होता है किन्तु उनके बाहर प्लूरा कोष का ऋण दाब होता है। अतएव फुफ्फुस की गति वक्ष की धारिता या समाई के परिवर्तन पर निर्भर करती है। पर्शुकाओं की गति से वक्ष के अग्रपश्च तथा अनुप्रस्थ व्यास घटते बढ़ते हैं और मध्यच्छद के चढ़ाव और उतार से वक्ष गुहा के ऊर्ध्वाधर माप घटते बढ़ते हैं। फिर वक्ष के कंकाल की रचना में भी बहुत व्यक्तिगत भिन्नता पाई जाती है। पुनः स्वभाव (आदत) से भी श्वसन संबंधी गतियों का संबंध है।

सामान्य प्रश्वसन (Quiet inspiration) में प्रथम पर्शुका स्थिर रहती है। इस कारण उरोस्थि मुष्टि की स्थिति में कोई परिवर्तन नहीं होता। इससे नीचे की पर्शुकाओं का बाह्य अंतरापर्शुकाओं और संभवतः पर्शुकोन्नमनिकाओं और आभ्यन्तर अन्तरापर्शुकाओं के बीच स्थित मार्गों द्वारा भी उन्नमन और बहिर्वर्तन (elevation and eversion) होता है। दूसरी से सातवीं पर्शुका की इन गतियों से वक्ष का अनुप्रस्थ व्यास बढ़ जाता है और उरोस्थि के सामने को खिच जाने से अग्र-पश्च व्यास भी बढ़ता है। उन्हीं गतियों से नीचे की पर्शुकाओं के किनारे उठ जाते हैं जिससे उनकी अधोधारायें (बहिर्गम) बाहिर को खिच जाती हैं। इस गति के फलस्वरूप अग्रपश्च की अपेक्षा अनुप्रस्थ व्यास अधिक बढ़ता है। प्रायः मध्यच्छद का दाहिना गुम्मद (cupol) दसवें और ग्यारहवें उरोकशेरुकों के बीच की चक्रिका तक या ग्यारहवें कशेरुक की ऊर्ध्वधारा तक उतर आता है। बाईं ओर को गुम्बद ग्यारहवें और बारहवें कशेरुकाओं के बीच की चक्रिका तक उतर आता है।

सामान्य निःश्वसन (Quiet expiration) में वक्ष भित्ति का प्रत्यास्थ प्रतिक्षेप (elastic recoil) तथा उदर की पेशियों के तान (tonus) के कारण भीतर गई हुई वायु बाहर निकलती है। उदर पेशी आभ्यन्तरांगों को दबा कर मध्यच्छद पर भी दबाव डालती है।

गहरे प्रश्वसन (Deep inspiration) में ये सब गतियाँ बढ़ जाती हैं और अतिरिक्त पेशियां भी क्रिया करती हैं। अग्र और मध्य विषमिकायें प्रथम पर्शुका का उन्नमन करती हैं। उरुःजत्रुककर्णमूलिका भी जत्रुक और पर्शुक-जत्रुक स्नायु (costoclavicular lig.) द्वारा उसके उन्नमन में सहायता करती है। इन क्रियाओं से उरोस्थि पुष्टि आगे को उठ जाती है। पर्शुकाओं की गति भी बढ़ जाती है जिससे उरोस्थि आगे को अधिक उभर आती है। आठवीं, नवीं और दसवीं पर्शुकाओं के उन्नमन से अब-उरोस्थिकोण (infrasternal angle) चौड़ा हो जाता है और वक्ष के निम्न भाग तथा ऊपर के ऊर्ध्व भाग का अनुप्रस्थ व्यास बढ़ जाता है। साथ ही उदर की मध्य रेखा में और उसके पास अग्र-पश्च व्यास घट जाता है। किन्तु वह पार्श्व भागों में बढ़ जाता है। इन परिवर्तनों से उदर के भीतर अवकाश का विस्तार होता है जिससे मध्यच्छद की क्रिया में सहायता मिलती है। बारहवीं पर्शुका के कटिचतुरस्त्रिका द्वारा स्थिर हो जाने के कारण मध्यच्छद के अंगों को नीचे को धकेलने की क्रिया और भी पूर्ण होती है। कंटकोत्थापिका पेशियां भी सक्रिय होकर वक्ष प्रान्त में पृष्ठवंश की अवतलता को घटाती हैं जिससे अन्तरापर्शुक अवकाश चौड़े हो जाते हैं और पर्शुकाओं के भ्रमण की सीमा और बढ़ जाती है। इन सब क्रियाओं से वक्ष के भीतर की गुहा का सब दिशाओं में विस्तार होता है।

बलात् प्रश्वसन (forced inspiration) में पृष्ठच्छदिका, अंसोन्नमनिका और अंसापकर्षणिका द्वारा अंसफलक के स्थिर हो जाने के कारण अग्र दन्तुरिका और लघु

वक्षच्छदिका जिन पर्शुकाओं से निकलती हैं उन पर क्रिया कर सकती हैं। कंटकोत्थापिकाओं की क्रिया बंद हो जाती है। श्वास मार्ग में कोई अवरोध होने से इस प्रकार का प्रश्वसन होता है। मध्यच्छद का दाहिना गुम्बद ग्यारहवीं कशेरुका काय तक और बायां गुम्बद बारहवीं कशेरुका काय तक उतर आते हैं।

गहरे और बलात् निःश्वसन (Deep and forced expiration) में उदर की तिर्यक् और कटिपार्श्वच्छदिका पेशियां अपने अकस्मात् और पूर्ण संकोच से और भी निष्कासक शक्ति प्रदान करती हैं, जैसे खांसी या छीक के समय होता है, उदर की पेशियां अन्तरौदरिक दाब बढ़ाती हैं और नीचे की पर्शुकाओं को नीचे और अभिमध्य ओर खींच लेती हैं।

मध्यच्छद स्वतः अथवा प्रश्वसन की अन्य पेशियों के साथ भी क्रिया कर सकती है। अकेली क्रिया करने पर उसकी नीचे की ओर भ्रमण की सीमा बढ़ जाती है। सब प्रश्वसन पेशियों की क्रिया करने पर 40 प्रतिशत वायु फुप्फुसों में अधिक समा सकती है।

उदर की पेशियां (Muscles of Abdomen)

उदर की पेशियां अग्र-पार्श्व और पश्च समूहों में विभक्त हैं।

अ. अग्र-पार्श्व पेशियां (Anterio-lateral muscles)

तिर्यक् बाह्य औदरी
तिर्यक् आभ्यन्तर औदरी
वृषण-उत्कर्षिका
अनुप्रस्थ-उदरिका
समोदरिका
पिरामिदिका

उपरिस्थ प्रावरणी (Superficial fascia)—इस का उदर की भित्ति पर एक स्तर फैला हुआ है जिसमें भिन्न भिन्न स्थितियों में बसा की मात्रा में भिन्नता पाई जाती है। किन्तु वंक्षण (groin) में पहुंच कर उसके दो स्तर हो जाते हैं जिनके बीच में उपरिस्थ रक्त-वाहिकायें, तंत्रिकायें और वंक्षण लसीका पर्व स्थित हैं।

प्रावरणी का उपरिस्थ स्तर मोटा और रचना में अवकाशी है जिसमें बसा के कण उपस्थित होते हैं। यह स्तर नीचे वंक्षण स्नायु (inguinal ligament) पर होता हुआ ऊरू की उपरिस्थ प्रावरणी के साथ मिल जाता है। पुरुष में यह शिश्न तथा वृषण रज्जु (spermatic cord) के बाहरी पृष्ठ पर होता हुआ वृषणकोष पर पहुंचता है जहां वह पतला, बसा रहित और कुछ मांसल हो जाता है जिसमें पेशी सूत्र प्रगट हो जाते हैं और यह वृषणकोष-निकुंचिका (dartos) कहलाता है जिसमें जननौर्वी तंत्रिका आती है। वृषणकोष से यह स्तर मूलाधार (perineum) प्रांत में पहुंच कर वहां की उपरिस्थ प्रावरणी बनता है। स्त्रियों में यह उदर से बृहद् भगोष्ठ में जाता है।

प्रावरणी का गभीर स्तर उपरिस्थ स्तर से अधिक पतला और कलामय है। इसमें प्रत्यास्थ तन्तु अधिक हैं। तिर्यक् बाह्य औदरी की कंडराकला से यह विच्छिन्न प्रकार से लगा रहता है किन्तु उदरमध्य रेखा (linea alba) पर पहुंच कर उससे जघन संधानक तक दृढ़तया जुड़ा रहता है और उससे नीचे शिश्न पर बुघ्नाकार स्नायु (fundiform lig.) के रूप में

प्रलम्बित हो जाता है। ऊपर यह स्तर धड़ पर की उपरिस्थ प्रावरणी से मिल जाता है। नीचे और पार्श्व में वंक्षण स्नायु पर होता हुआ वह ऊरू में जाकर ऊरू प्रावरणी (fascia lata) से मिलता है। नीचे और अभिमध्य भाग में यह शिश्न और वृषण रज्जु पर होता हुआ वृषणकोष पर चला जाता है जहां से यह मूलाधार प्रांत में पहुंच कर वहां की उपरिस्थ प्रावरणी के कलामय स्तर में मिल जाता है। स्त्रियों में यह बृहत् भगोष्ठ में होता हुआ मूलाधार में जाता है।

बालकों में तिर्यक् बाह्य औदरी और वंक्षण नलिका की उपरिस्थ प्रावरणी के गभीर स्तर के बीच में अवकाश होता है जिसको उपरिस्थ वंक्षण कोष्ठ (superficial inguinal pouch) भी कहते हैं।

तिर्यक् बाह्य औदरी (Obliquus externus abdominis)—उदर के अग्र और पार्श्व ओर पर छाई हुई यह सबसे उपरिस्थ पेशी है। यह निचली आठ पर्शुकाओं के बाह्य पृष्ठों एवं निम्न धाराओं से आठ मांसल भागों द्वारा उदय होती है जो अग्र दन्तुरिका और कटिपार्श्वच्छदिका के ऐसे ही उदय मांसल मार्गों के बीच-बीच में मिले रहते हैं और एक पीछे और नीचे की ओर को जाती हुई तिर्यक् रेखा में स्थित हैं। ऊपर के भाग उपास्थि के पास पर्शुका पर से और नीचे के भाग अंतिम पर्शुका के, उपास्थि से ढके हुए, सिरे से उदय होते हैं। ये अंतिम सूत्र सीधे नीचे को जाकर श्रोणिफलक शिखा के अभ्युदर खंड (ventral segment) के अग्रार्ध के बहिरोष्ठ में निवेश करते हैं; ऊर्ध्व और मध्य मार्गों (पांचवीं में दसवीं पर्शुका में उदित) के तन्तु सामने और नीचे को जाकर एक कंडराकला में अन्त होते हैं। नीचे की ओर तंतु नाभि से श्रोणिफलक शिखा के अग्र ऊर्ध्व कंटक तक खिची हुई कल्पित रेखा से नीचे नहीं जाते।

कंडराकला (Aponeurosis)—(तिर्यक् बाह्य औदरी)—यह पतला किन्तु दृढ़ कला का प्रतान है जो उदर भित्ति को अग्र और पार्श्व में ढके हुए हैं। इसके तंतु नीचे और अभिमध्य ओर जाकर उदरमध्य रेखा (linea alba) में मिल जाते हैं जो एक कंडरामय राफे (raphe) है और उरोस्थि पत्रक से जघनसंधानक (symphisis pubis) तक विस्तृत है। यहां दोनों ओर की कंडराकला मिल जाती हैं और समस्त उदर के अग्रपृष्ठ को आच्छादित करती हैं। ऊपर पार्श्व की ओर इसको बृहद् वक्षच्छदिका ढके हुए है। उसके कुछ तन्तु इससे उदय भी होते हैं। नीचे की ओर इस कला के तन्तु संहत होकर वंक्षण स्नायु (inguinal lig.) बनाते हैं जो श्रोणिफलक शिखा (iliac crest) के अग्र ऊर्ध्व कंटक (ant. sup. spine) से एक वक्र (curve) के आकार में जघनगुलिका और जघनास्थि कंटक pubic tubercle and pecten pubis) तक जाकर उन पर लगती है। यह स्नायु एक मोटी बंधनी है जिसका नीचे का किनारा ऊपर को मुड़ गया है जिससे इसके ऊर्ध्व पृष्ठ पर खातिका (groove) बन जाती है। इस स्नायु के अभिमध्य सिरे पर एक छोटा भाग इससे परावर्तित होकर जघनास्थि कंटक पर लगा हुआ है। यह रिक्तिक स्नायु (lacunar lig.) कहलाती है। जहां यह स्नायु जघनास्थि कंटक पर लगी हुई है वहां से कुछ तंतु अभिमध्य और ऊपर की ओर उपरिस्थ वंक्षण वलय (superficial inguinal ring) के ऊर्ध्व पाद (superior crus) के पीछे होते हुए उदर मध्य रेखा में लगने को चले जाते हैं जहां

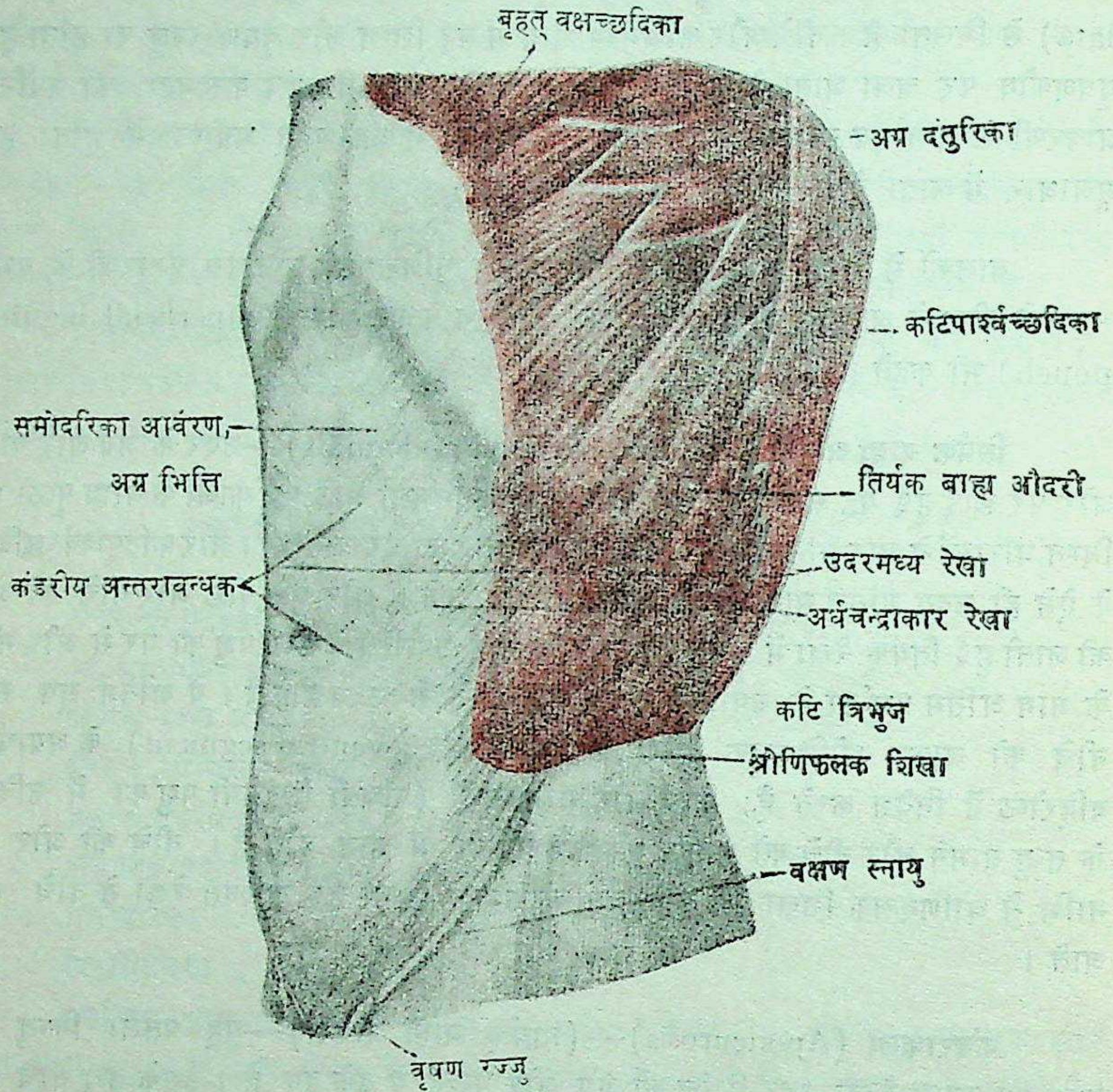
बृहत् वक्षच्छदिका
अग्र दंतुरिका
कटिपार्श्वच्छदिका
समोदरिका आवरण, अग्र भित्ति
तिर्यक बाह्य औदरी
कंडरीय अन्तराबन्धक
उदरमध्य रेखा
अर्धचन्द्राकार रेखा
कटि त्रिभुज
श्रोणिफलक शिखा
वंक्षण स्नायु
वृषण रज्जु

चित्र 363—वाम तिर्यक् बाह्य औदरी

वे अपसरित होकर पतला तान्तव त्रिकोणाकार बन्ध बनाते हैं। यह **वंक्षण स्नायु का परावर्तित भाग** (reflected part of ing. lig.) कहा जाता है।

इस प्रकार सबसे ऊपर के तंतु उरोस्थि पत्रक में और नीचे के तन्तु उदर मध्य रेखा, जघन संधानक की ऊर्ध्व धारा और जघन शिखा (pubic crest) के सन्निकट भाग, जघन गुलिका और जघनास्थि कंटक के समीपस्थ भाग में निवेश करते हैं। सबसे नीचे उदय हुए तन्तु श्रोणिफलक शिखा के अग्र ऊर्ध्व कंटक और बहिरोष्ठ के अग्र द्वितृतीयांश में निविष्ट होते हैं।

तंत्रिका संभरण (Nerve Supply)—निम्न छै उरोतंत्रिकाओं की अभ्युदर प्रशाखायें बाह्य तिर्यक् औदरी पेशी में तन्तु भेजती है।

इस कंडराकला के कुछ भागों का अधिक विचार आवश्यक है।

उपरिस्थ वंक्षण वलय (Superficial inguinal ring.)—कंडराकला में जघन शिखा के ठीक ऊपर और पार्श्व में एक त्रिकोणाकार छिद्र है जो कंडराकला के तंतुओं की

दिशा के समान तिर्यक् अक्ष में स्थित है। इसका आधार जघन शिखा है और इसकी भुजाये द्वार के दोनों पाद (crura) बनाये हुए हैं। शिखर से आधार तक द्वार की लंबाई 2.5 सेन्टीमीटर और चौड़ाई 1·5 सेन्टीमीटर है। स्त्रियों में इसका आकार छोटा होता है। दोनों पाद अन्तरापादिक तन्तुओं से ऊपर की ओर जुड़े हुए हैं। पार्श्व पाद अधिक दृढ़ है और वंक्षण स्नायु के जघन गुलिका पर लगे हुए भाग द्वारा बना है। वह कुछ मुड़ा हुआ है जिससे एक खातिका बन जाती है जिस पर पुरुष में वृषण रज्जु रहती है। अभिमध्य पाद

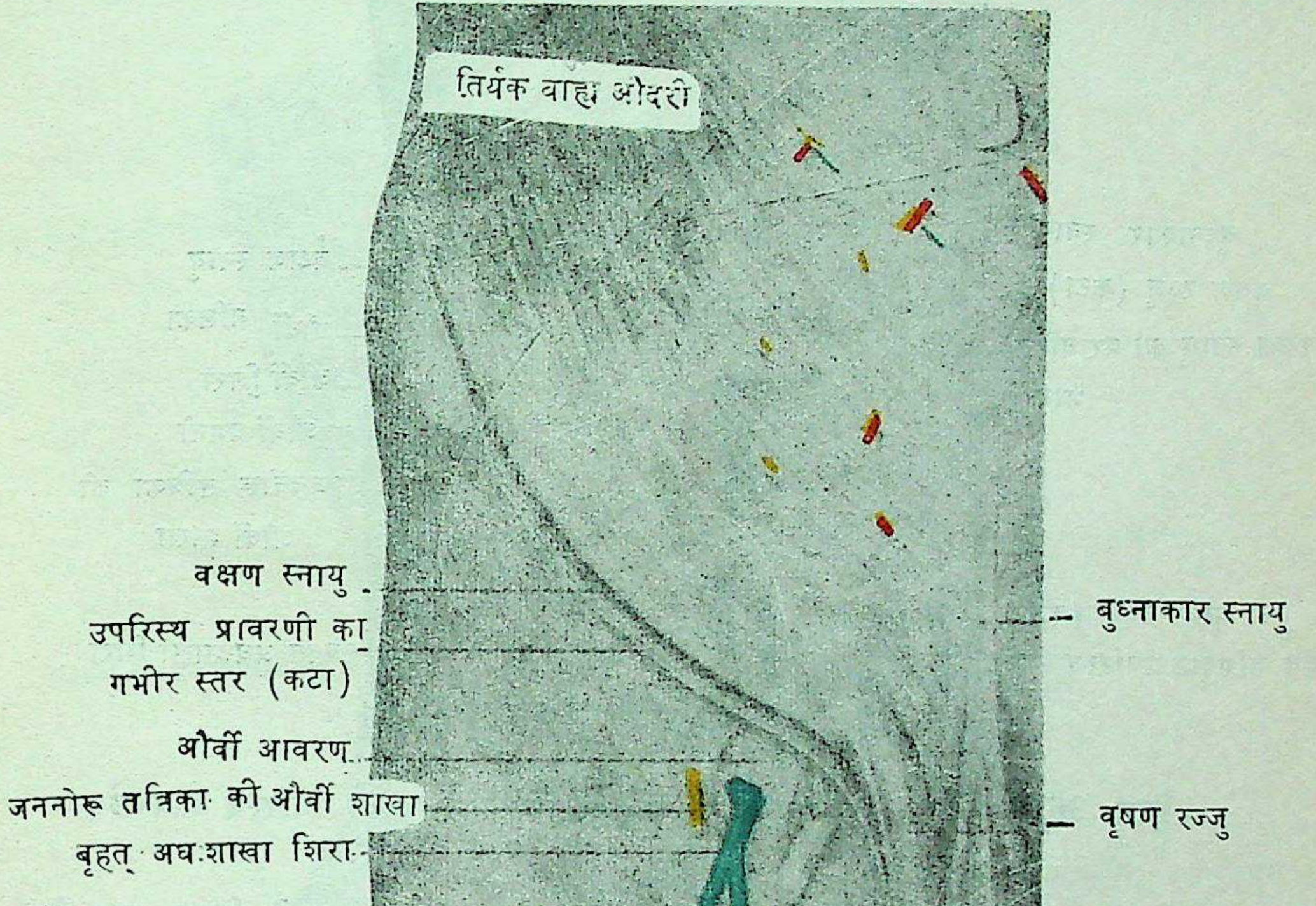
तिर्यक बाह्य औदरी
वक्षण स्नायु
उपरिस्थ प्रावरणी का गभीर स्तर (कटा)
और्वी आवरण
जननोरू तन्त्रिका की और्वी शाखा
बृहत् अधःशाखा शिरा
बुध्नाकार स्नायु
वृषण रज्जु
शिश्न उपरिस्थ अभिपृष्ठशिरा

चित्र 364--वंक्षण तथा अग्र उदर भित्ति के निम्न भाग का उपरिस्थ व्यवच्छेदन। दक्षिण पार्श्व

पतली चपटी बंधनी है जो जघन संधानक पर लगी रहती है। इस द्वार में होकर वृषण-रज्जु (spermatic cord), श्रोणिफलकवंक्षण तंत्रिका (ilioinguinal n.) पुरुष में, और स्त्रियों में श्रोणिफलक तंत्रिका तथा गर्भाशय की गोल स्नायु (round ligament) जाती है। वृषणकोष के मूल पर की त्वचा को अंगुलि की नोक पर लेकर ऊपर की ओर प्रविष्ट करने से वृषण रज्जु को उपरिस्थ वंक्षण द्वार तक प्रतीत किया जा सकता है तथा अंगुलि को पीछे की ओर घुमाने और दबाने से द्वार के पाद और उसके आकार का अनुभव भी होता है।

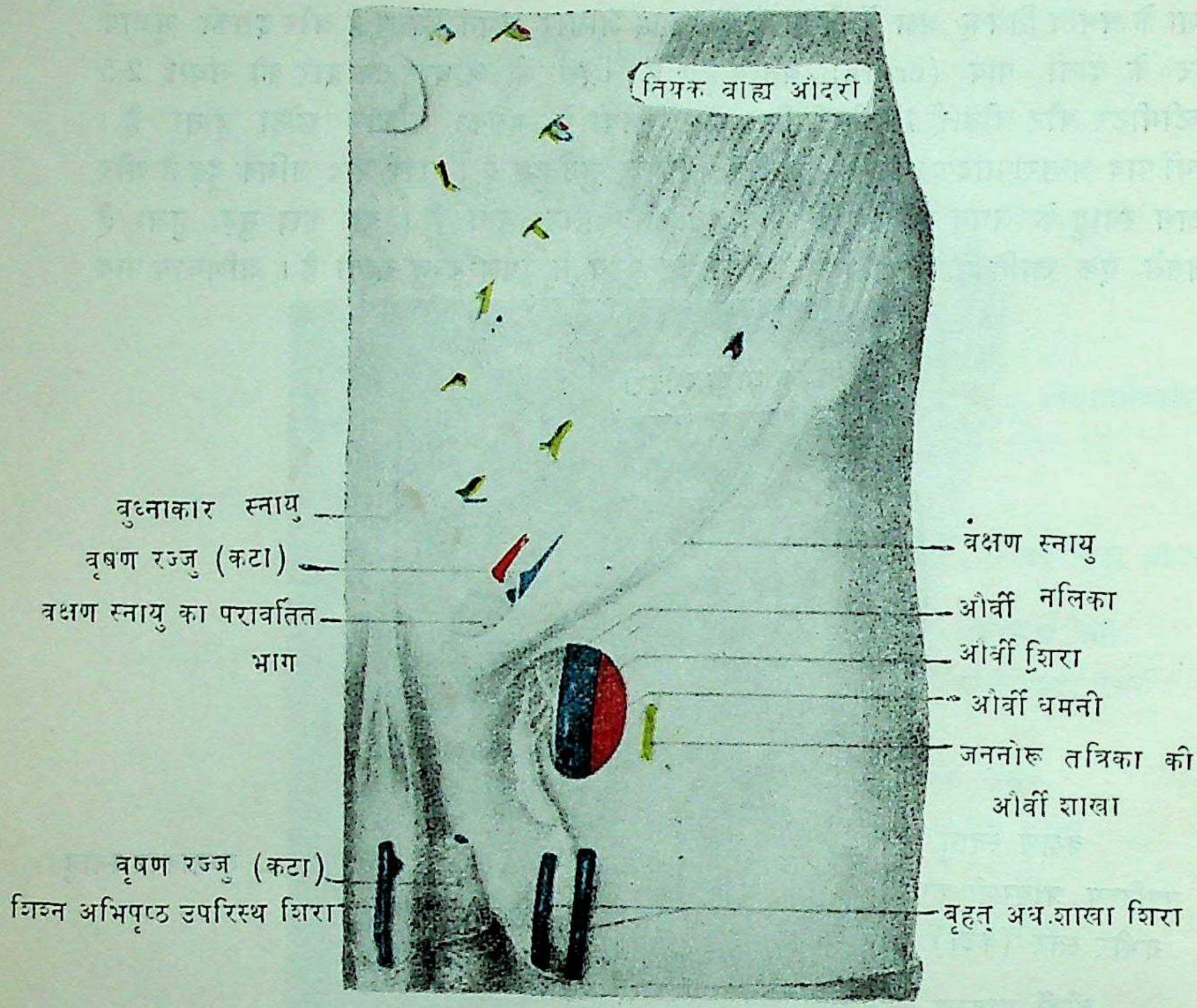
तिर्यक बाह्य औदरी
वुत्नाकार स्नायु
वृषण रज्जु (कटा)
वंक्षण स्नायु का परावर्तित भाग
वृषण रज्जु (कटा)
शिश्न अभिपृष्ठ उपरिस्थ शिरा
वंक्षण स्नायु
और्वी नलिका
और्वी शिरा
और्वी धमनी
जननोरु तन्त्रिका की और्वी शाखा
बृहत् अध:शाखा शिरा

चित्र 365—वंक्षण तथा अग्र उदर भित्ति के निम्न भाग का उपरिस्थ व्यवच्छेदन वाम पार्श्व ।

अन्तरापादिक तन्तु (Intercrural fibres)—कंडराकला के निम्न भाग में कुछ तन्तु उपरोक्त द्वार के ऊपर से चाप के आकार में मुड़ते हुए एक ओर से दूसरे ओर को चले जाते हैं । इनसे द्वार के ऊपर का तोरणी भाग दृढ़ होता है । उत्तम प्रकार से विकसित होने पर ये तंतु वंक्षण स्नायु के मध्य से प्रारम्भ होकर ऊपर और अभिमध्य ओर जाते देखे जा सकते हैं । नीचे के तन्तु द्वार के शिखर पर होकर जाते हैं और दोनों पादों को अपसरित होने से रोकते हैं। वे कंडराकला के निचले भाग को दृढ़ बनाते हैं। वंक्षण द्वार पर से निकलने वाले तन्तु अवकाशी ऊतक द्वारा आपस में बंध कर बहि: वृषणारज्जु प्रावरणी का निर्माण करते हैं जो नीचे वृषणरज्जु पर आच्छादित होकर वहां से नीचे वृषण पर चली जाती है और दोनों का बाह्य आवरण बनाती है। इस प्रावरणी को कंडराकला से विच्छिन्न करने पर ही वंक्षण द्वार दिखाई देता है ।

वंक्षण स्नायु का परावर्तित भाग (Reflected part of the inguinal ligament)—यह उपरिस्थ वंक्षण वलय के पार्श्व पाद का एक प्रसार (expansion) मात्र है । यह वृषणरज्जु के पीछे से जाकर अभिमध्य पाद के पीछे त्रिकोणाकार बंध के रूप में फैल जाता है और संयुक्त कंडरा (conjoined tendon) के सामने रहता है। मध्य उदर रेखा पर दोनों ओर के इन भागों के सूत्र मिल जाते हैं ।

कंकत स्नायु (Pectineal ligament)—यह एक दृढ़ तान्तव बन्धनी है जो रिक्तिका स्नायु के तल से पार्श्व ओर को जघनास्थि कटक पर फैली हुई है और उसी पर लगती है। कंकताभ प्रावरणी और उदरमध्य रेखा के निम्न प्रांत में निकला विस्तार (expansion) इस स्नायु को दृढ़ बनाते हैं।

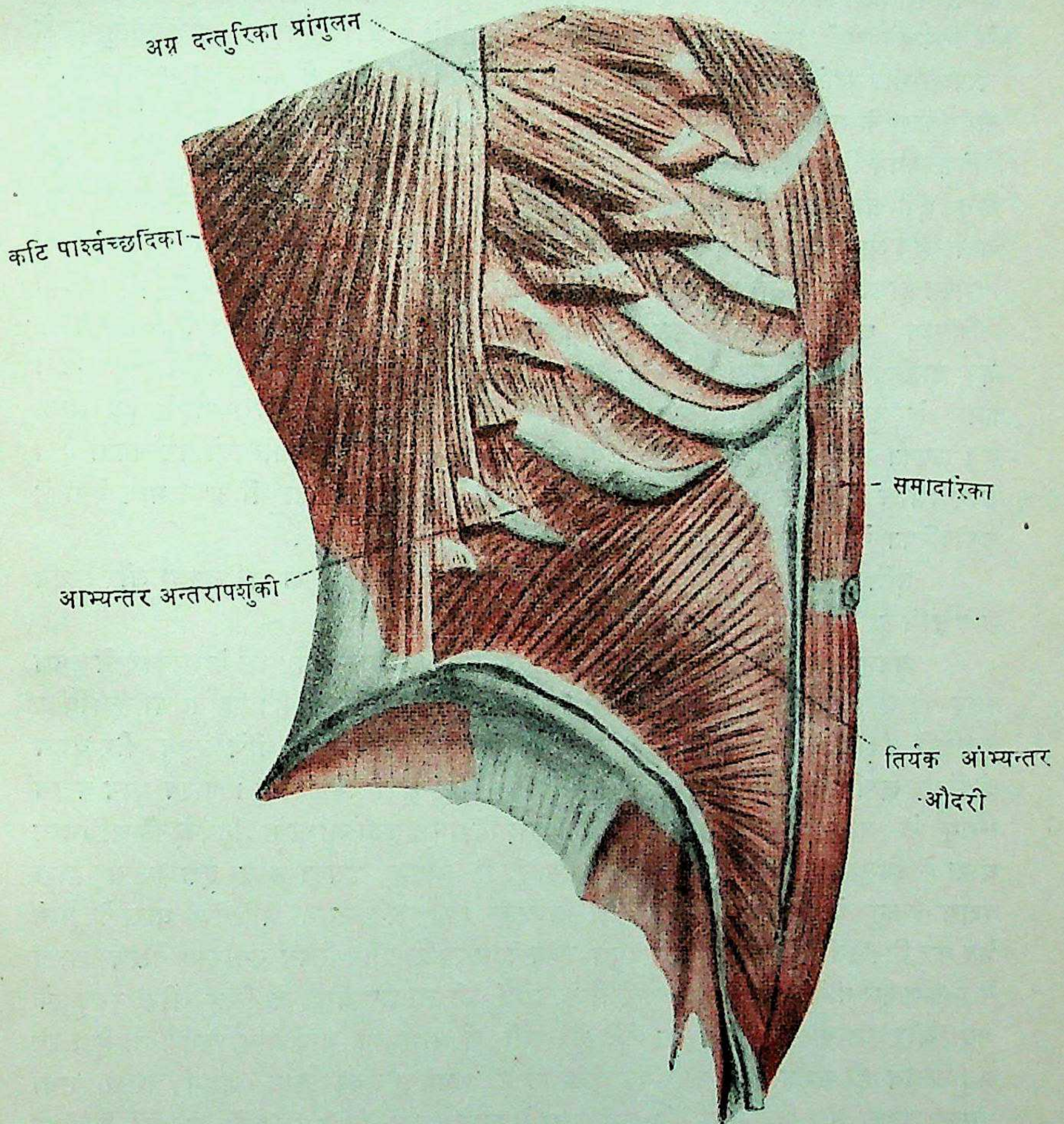
अग्र दन्तुरिका प्रांगुलन
कटि पार्श्वच्छदिका
समादारिका
आभ्यन्तर अन्तरापर्शुकी
तिर्यक् आभ्यन्तर औदरी

चित्र 366—धड़ की दक्षिण पार्श्व की पेशियों का व्यवच्छेदन। तिर्यक् आभ्यन्तर औदरी को दर्शाने के लिये तिर्यक् बाह्य औदरी को अलग कर दिया गया है परन्तु पर्शुकाओं से सम्बंधित इसके प्रांगुलन यथास्थान हैं। समोदरिका का आवरण विवृत कर दिया गया है तथा उसकी अग्रभित्ति को अलग कर दिया गया है।

तिर्यक् आभ्यन्तर औदरी (Obliquus internus abdominis)—यह तिर्यक् बाह्य के पीछे स्थित है और उसकी अपेक्षा छोटी और पतली है। इसके तन्तु वंक्षण स्नायु के ऊर्ध्व खातिका युक्त पृष्ठ के पार्श्व द्वि-तृतीयांश से, श्रोणिफलक शिखा के अभ्युदर खंड की माध्यमिक रेखा के अग्र द्वि-तृतीयांश से तथा वक्षकटि प्रावरणी से उदय होते हैं। पश्च तंतु सीधे ऊपर और बाहर की ओर जाकर नीचे की तीन या चार पर्शुकाओं की अधोधारा में निवेश करते हैं और आभ्यन्तर अन्तरापर्शुकी के साथ मिल जाते हैं। वंक्षणस्नायु से निकलने वाले तन्तु पुरुष में वृषण रज्जु के सामने से और स्त्रियों में गोल स्नायु पर से चापवत् मोड़ खाते हुए अभिमध्य ओर आकर कंडरीय हो जाते हैं जो अनुप्रस्थ औदरी के कंडराकला के साथ मिल कर संयुक्त कंडरा (conjoined tendon) बनाते हैं, जिसका निवेश जघन शिखा और जघनास्थि कटक के अभिमध्य भाग पर होता है। पेशी के शेष तन्तु एक कंडराकला में अन्त होते हैं जो नीचे से ऊपर की ओर को चौड़ी होती चली जाती है। अपने ऊपर के द्वि-तृतीयांश में कला समोदरिका की पार्श्वधारा पर दो स्तरों में विभक्त हो जाती है जो इस पेशी को आगे और पीछे से आच्छादित करते हुए उसकी अभिमध्य धारा पर पहुंच कर उदर मध्य रेखा पर दूसरे ओर की समान कंडराकला से जुड़ जाती है। इस कला का अग्र स्तर समोदरिका के सामने तिर्यक् औदरी की कंडराकला से जुड़ा रहता है। इसका पश्च स्तर अनुप्रस्था औदरी की कंडराकला से जुड़ जाता है। उसका ऊर्ध्व प्रान्त सातवीं, आठवीं और नवीं पर्शुकाओं की उपास्थियों पर लगता है। उदर भित्ति के निम्न भाग में अनुप्रस्था की कला के साथ यह कला भी ऊपर मध्य रेखा में समोदरिका के सामने आ जाती है।

तंत्रिका संभरण (Nerve Supply)—पेशी में निम्न छै वक्ष तंत्रिकाओं और प्रथम कटि तंत्रिका की अभ्युदर प्रशाखायें आती हैं।

वृषण-उत्कर्षिका (Cremaster)—इस पेशी की पूलिकायें पाश के आकार में वृषण रज्जु पर चढ़ी रहती हैं और उनके बीच में अवकाशी तंतु स्थित होता है। यह वृषणा उत्कर्षिका प्रावरणी (Cremasteric fascia) बाह्य वृषण रज्जु प्रावरणी के नीचे रज्जु और वृषण दोनों पर छायी रहती है। इस पेशी के अभिमध्य और पार्श्व दो भाग हैं। पार्श्व भाग वंक्षण स्नायु के मध्य भाग से उदय होता है। कुछ विद्वान् इसको आभ्यन्तर तिर्यक् की अभिमध्य धारा से मिला हुआ किन्तु उसके पीछे से मानते हैं, अथवा इसका उदय एक कंडरा द्वारा वंक्षण स्नायु के मध्य से होता है जो आभ्यन्तर तिर्यक् को उसकी अभिमध्य धारा के पास भेद कर निकलती है। इसके तंतु वृषण रज्जु के पार्श्व पृष्ठ पर स्थित उपरिस्थ वंक्षण वलय से निकल कर नीचे जाते हैं जहां तन्तुओं के पाशों की लम्बाई बंध जाती है और रज्जु के अग्र और पार्श्व पृष्ठों को ढक लेते हैं। पेशी का अभिमध्य भाग अनिश्चित होता है। वह अनुपस्थित हो सकता है। उपस्थित होने पर वह जघन गुलिका और जघन शिखा तथा संयुक्त कंडरा और अनुप्रस्था की अधोधारा से उदय होता है। इसके पेशी तन्तुओं के पाश वृषण रज्जु के अभिमध्य और पश्च पृष्ठों पर छाये हुए हैं। दोनों भागों के पाश आपस में मिले रहते हैं। कुछ विद्वानों का मत है कि पेशी के पाश रज्जु को आच्छादित करके लौटकर जघन गुलिका पर निवेश करते हैं।

तंत्रिका सम्भरण (Nerve Supply)—जननोरुतंत्रिका (genitofemoral n.) की जनन शाखा (genital) द्वारा और कटि 1 और 2 तंत्रिकाओं के तंतु पेशी में आते हैं।

क्रिया (Action)—यह पेशी वृषरग ग्रन्थि को उपरिस्थ वंक्षण वलय की ओर खींचती है। यद्यपि इस पेशी के तन्तु अनुप्रस्थ रेखांकित हैं, किन्तु यह पेशी इच्छाधीन नहीं है। वृषण कोश की त्वचा को भीतर की ओर गुदगुदाने से पेशी संकोच करती है। यह वृषणोत्कर्ष प्रतिवर्त (cremasteric reflex) कहलाता है

अनुप्रस्थ उदरिका (Transversus abdominis)—उदरभित्ति के सबसे पीछे, तिर्यक् आभ्यन्तर के पश्च ओर स्थित पेशी है। इसके तंतुओं की दिशा अनुप्रस्थ है। ये वंक्षण स्नायु के बहिः तृतीयांश, श्रोणिफलक शिखा के अभ्युदर भाग के अन्तरोष्ठ के अग्र द्वि-तृतीयांश, उरोकटि प्रावरणी की पार्श्व धारा से जहां वह बारहवीं पर्शुका से श्रोणिफलक शिखा तक पर लगी हुई है तथा नीचे की छै पर्शुक उपास्थियों के आभ्यन्तर पृष्ठ से उदय होते हैं और मध्यच्छद की उदयतंतु पूलिकाओं के बीच-बीच में मिले रहते हैं। ये तंतु सीधे अभिमध्य ओर आकर एक कंडराकला में अंत हो जाते हैं जिसके नीचे के भाग के तंतु तिर्यक् आभ्यन्तर पेशी की कंडराकला से मिल कर संयुक्त कंडा

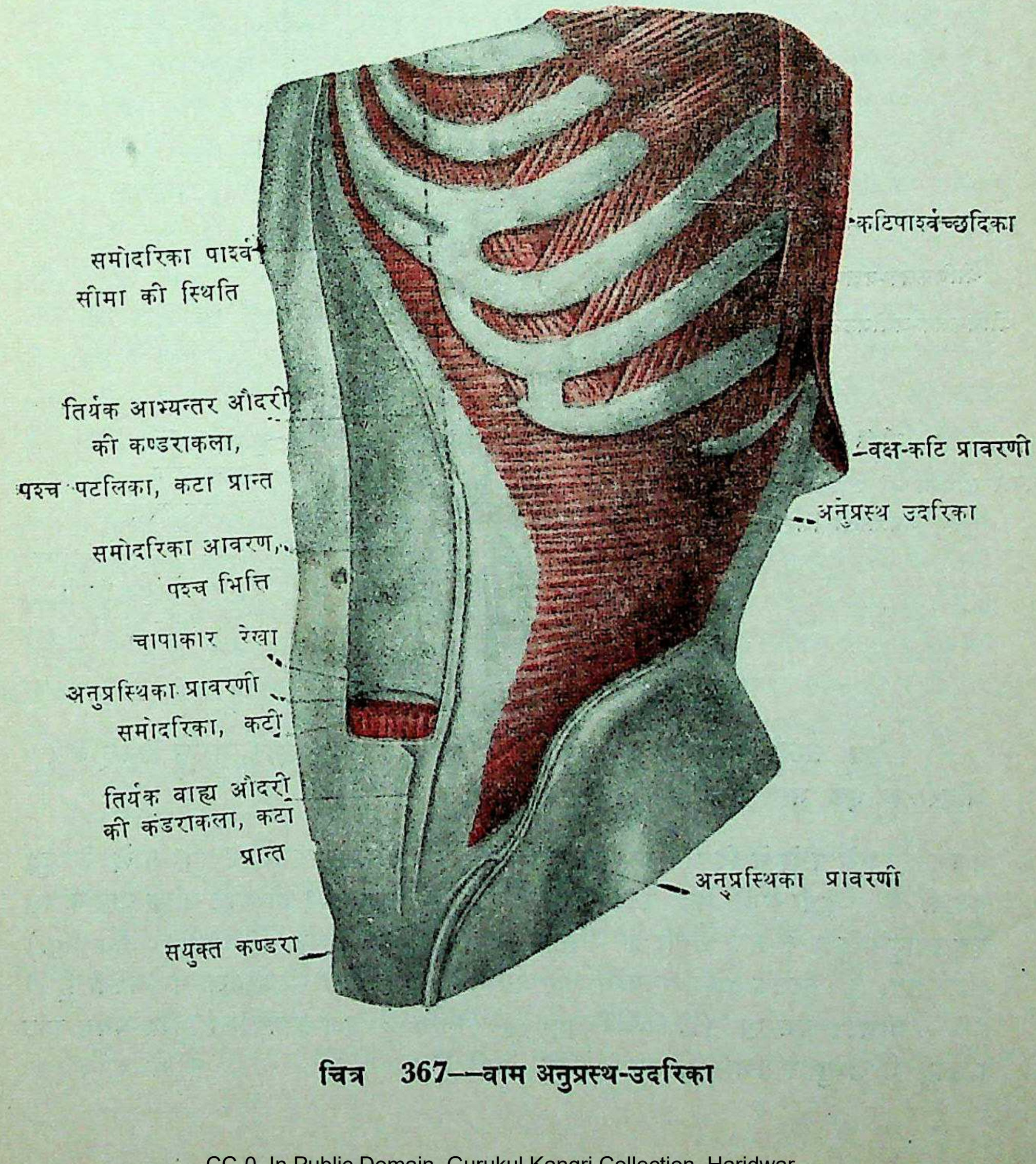
कटिपार्श्वच्छदिका
समोदरिका पार्श्व सीमा की स्थिति
तिर्यक आभ्यन्तर औदरी की कण्डराकला, पश्च पटलिका, कटा प्रान्त
वक्ष-कटि प्रावरणी
अनुप्रस्थ उदरिका
समोदरिका आवरण, पश्च भित्ति
चापाकार रेखा
अनुप्रस्थिका प्रावरणी
समोदरिका, कटी
तिर्यक बाह्य औदरी की कंडराकला, कटा प्रान्त
अनुप्रस्थिका प्रावरणी
सयुक्त कण्डरा

चित्र 367—वाम अनुप्रस्थ-उदरिका

(conjoined tendon) बनाते हैं और जघनास्थि के कंटक और शिखा पर निवेश करते हैं। कंडराकला का ऊपरी भाग उदर मध्य रेखा में निवेश करता है। इसका ऊपर का तीन चौथाई भाग समोदरिका के पीछे उसकी कंडराकला से जुड़ा रहता है किन्तु निम्न चतुर्थांश उसके सामने आ जाता है। पेशी के ऊपरी भाग के तंतु समाऔदरिका तथा तिर्यक् आभ्यन्तर की कंडराकला के पीछे तक चले जाते हैं और उरोस्थि पत्रक के पास ये उदर मध्य रेखा के 2 या 3 सेन्टीमीटर पास पहुंच जाते हैं। यहां से तंतु पीछे ही समाप्त होने लगते हैं जिससे कंडराकला की चौड़ाई बढ़ने लगती है। उरोकटि प्रावरणी से उदय होने वाले भाग की कला सबसे अधिक चौड़ी है।

संयुक्त कंडरा (Conjoined tendon)—विशेषतया अनुप्रस्थ उदरिका की कंडराकला के निम्न भाग से बनती है और जघनास्थि की शिखा और कटक पर लगती है। यह उपरिस्थ वंक्षण वलय के पीछे से होकर कटक पर पहुंचती है और इस प्रकार वलय को पीछे से दृढ़ बनाती है। कभी-कभी वह कटक पर नहीं लगी होती। पार्श्व की ओर अनेक बार कंडरा एक स्नायु पट्टिका से लगी रहती है जिसको अन्तरागर्तिका स्नायु (interfoveolar lig.) कहा जाता है, जिसके द्वारा अनुप्रस्था की अधोधारा जघनास्थि की प्रशाखा पर लगती है।

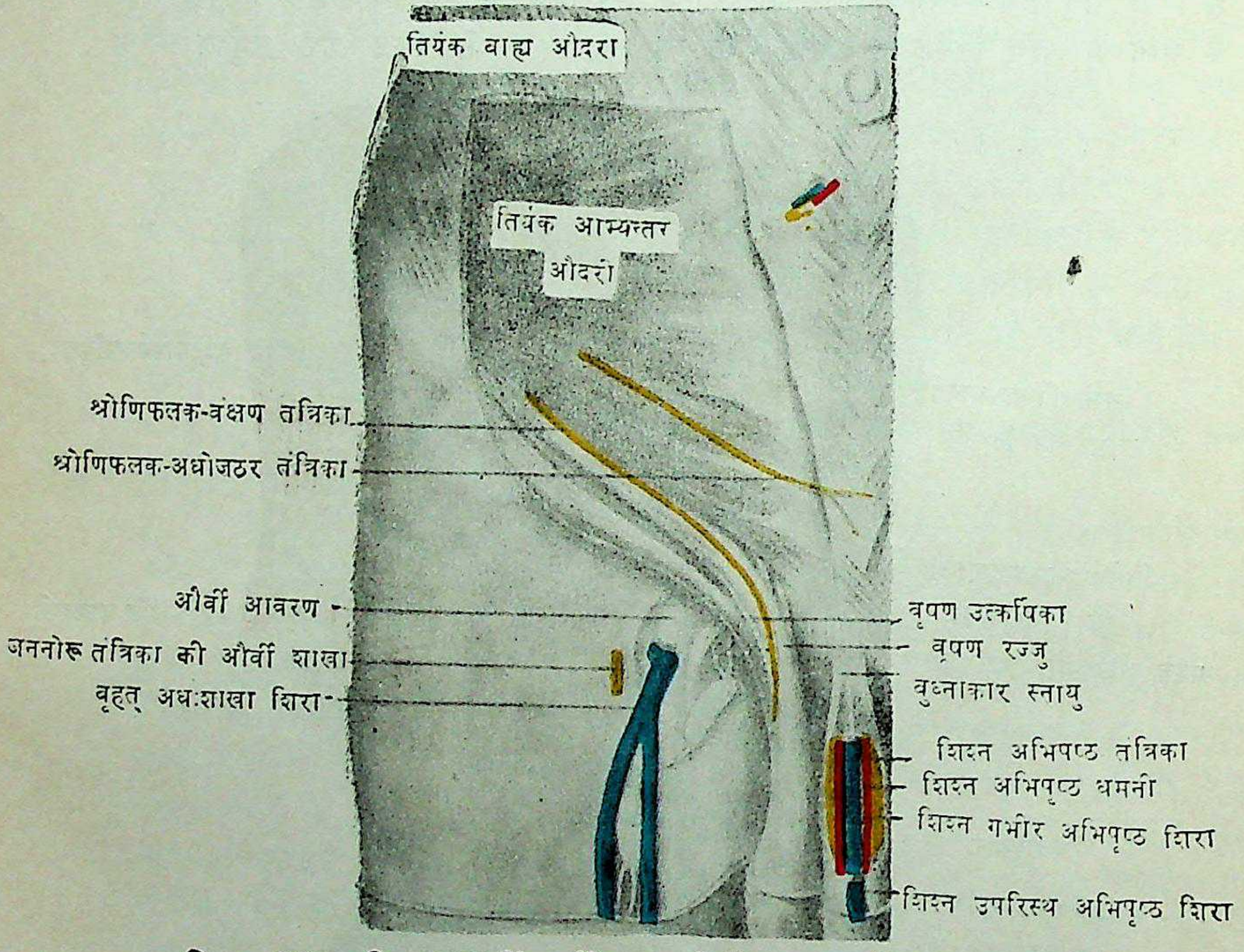
तिर्यक बाह्य औदरा
तिर्यक आभ्यन्तर औदरी
श्रोणिफलक-वंक्षण तन्त्रिका
श्रोणिफलक-अधोजठर तंत्रिका
और्वी आवरण
जननोरू तंत्रिका की और्वी शाखा
वृहत् अधःशाखा शिरा
वृषण उत्कर्षिका
वृषण रज्जु
बुध्नाकार स्नायु
शिश्न अभिपष्ठ तंत्रिका
शिश्न अभिपृष्ठ धमनी
शिश्न गभीर अभिपृष्ठ शिरा
शिश्न उपरिस्थ अभिपृष्ठ शिरा

चित्र 368—चित्र 364 में दर्शाये हुए क्षेत्रों का व्यवच्छेदन, परन्तु तिर्यक् बाह्य औदरी का एक भाग अलग कर दिया गया है।

तंत्रिका संभरण (Nerve Supply)—निम्न छः वक्ष तंत्रिकाओं और प्रथम कटि तंत्रिका की अभ्युदर प्रशाखायें इस पेशी में आती हैं।

समोदरिका (Rectus abdominis)--यह लम्बी, चपटी, नीचे की अपेक्षा ऊपर अधिक चौड़ी पेशी उदर की मध्य रेखा के दोनों ओर ऊपर उरोस्थि पत्रक से लेकर नीचे जघन संधानक तक विस्तृत है। इसका उदय दो कंडराओं द्वारा होता है। पार्श्व कंडरा बड़ी है और जघन शिखा से निकलती है। अभिमध्य शिर की कंडरा दूसरे ओर की कंडरा के साथ मिल कर जघन संधानक के अग्रपृष्ठ पर लगे हुए स्नायु तंतुओं में लग जाती है। निवेश के समीप पेशी तीन भिन्न आकार वाले भागों द्वारा पांचवीं, छठी और सातवीं पर्शुक उपास्थियों पर निवेश करती है। सबसे बाहरी तंतु पांचवीं पर्शुका के अग्र अन्त पर लगते हैं। सबसे भीतर की ओर के तंतु पर्शुक-उरोस्थि पत्रक स्नायु (costoxiphoid lig.) तथा उरोस्थि-पत्रक के पार्श्व पर कभी-कभी लग जाते हैं।

पेशी में तीन स्थानों पर उसके आरपार कंडरीय अन्तराबंधक (tendinous intersections) स्थित हैं जो तान्तव ऊतक के बंध (bands) हैं। एक अन्तराबंधक नाभि के पार्श्व में स्थित है, दूसरा उरोस्थिपत्रक की नोक के पास है, और तीसरा इन दोनों के बीच में है। ये आगे की ओर कंडराकला कृत पेशी के पिधान के अग्र स्तर से पूर्णतया जुड़े रहते हैं। कभी-कभी नाभि से नीचे के भाग में भी एक या दो अपूर्ण अन्तराबंधक होते हैं। अन्तराबंधक सारी पेशी वस्तु को पीछे की ओर पार नहीं करते। इस कारण वे पिधान के पश्च स्तर से नहीं जुड़े होते।

पेशी का पिधान (sheath) एक मुख्य संरचना है। इसकी रचना का पहिले उल्लेख किया जा चुका है। यह अनुप्रस्था और तिर्यक् पेशियों के कंडराकलाओं से बनता है। समोदरिका की पार्श्वधारा पर तिर्यक् आभ्यन्तर की कला दो स्तरों में विभक्त हो जाती है। एक स्तर पेशी के सामने चला जाता है और तिर्यक् बाह्य की कला के साथ जुड़ जाता है। दूसरा स्तर पेशी को पीछे की ओर से आच्छादित करता है और अनुप्रस्था की कला से जुड़ता है। ये सब पेशी की अभिमध्य धारा पर जाकर उदरमध्य रेखा के पास फिर जुड़ जाते हैं। ऊपर पर्शुक धारा से लेकर नाभि और जघन संधानक के बीच तक पिधान इसी प्रकार बना हुआ है। किन्तु वहां पिधान की पश्चभित्ति एक तिर्यक् या चापवत् रेखा में अन्त हो जाती है जो चापाकार रेखा (arcuate line) कहलाती है, जिसकी अवतलता (concavity) नीचे और बाहिर को है। इस चापाकार रेखा से नीचे तीनों पेशियों की कंडराकला पेशी के सामने चली जाती हैं। अनुप्रस्था और तिर्यक् आभ्यन्तर की कंडराकला जुड़ कर एक हो जाती हैं, किन्तु तिर्यक् बाह्य की कंडराकला मध्य रेखा तक पृथक् रहती है। मध्य रेखा पर पहुंच कर वह भी जुड़ जाती है। चापवत् रेखा से नीचे पेशी पीछे की ओर अनुप्रस्थिका प्रावरणी (fascia transversalis) के संपर्क में रहती है। इसी प्रकार ऊपर की ओर पर्शुक धारा (costal margin) से ऊपर पिधान के अनुपस्थित होने से पेशी पर्शुक उपास्थियों पर स्थित है।

पेशी की अभिमध्य धारा उदर मध्य रेखा से मिली हुई है। उसकी पार्श्व धारा उदर पर अर्धचन्द्र रेखा (linea semilunaris) द्वारा अंकित दीखती है जो नवीं पर्शुक उपास्थि के सिरे से नीचे जघन गुलिका तक विस्तृत है।

तंत्रिका संभरण (Nerve Supply)--इस पेशी में निम्न छै या सात उरो तंत्रिकाओं की अभ्युदर प्रशाखायें आती हैं।

पिरामिदिका (Pyramidalis)--यह त्रिकोणाकार पेशी उदर के निम्न भाग में समोदरिकाओं के सामने उनके पिधान के भीतर स्थित है। यह जघनास्थि के सामने से और

संधानक पर लगी हुई स्नायु से उदय होती है जहां से तंतु संकुचित होते हुए ऊपर जाकर एक नुकीले शिखर में अन्त हो जाते हैं जो नाभि और संधानक के बीच उदर मध्य रेखा में निवेश करता है। एक ओर की पेशी दूसरी ओर की पेशी से बड़ी हो सकती है अथवा एक या दोनों ओर अनुपस्थित हो सकती हैं।

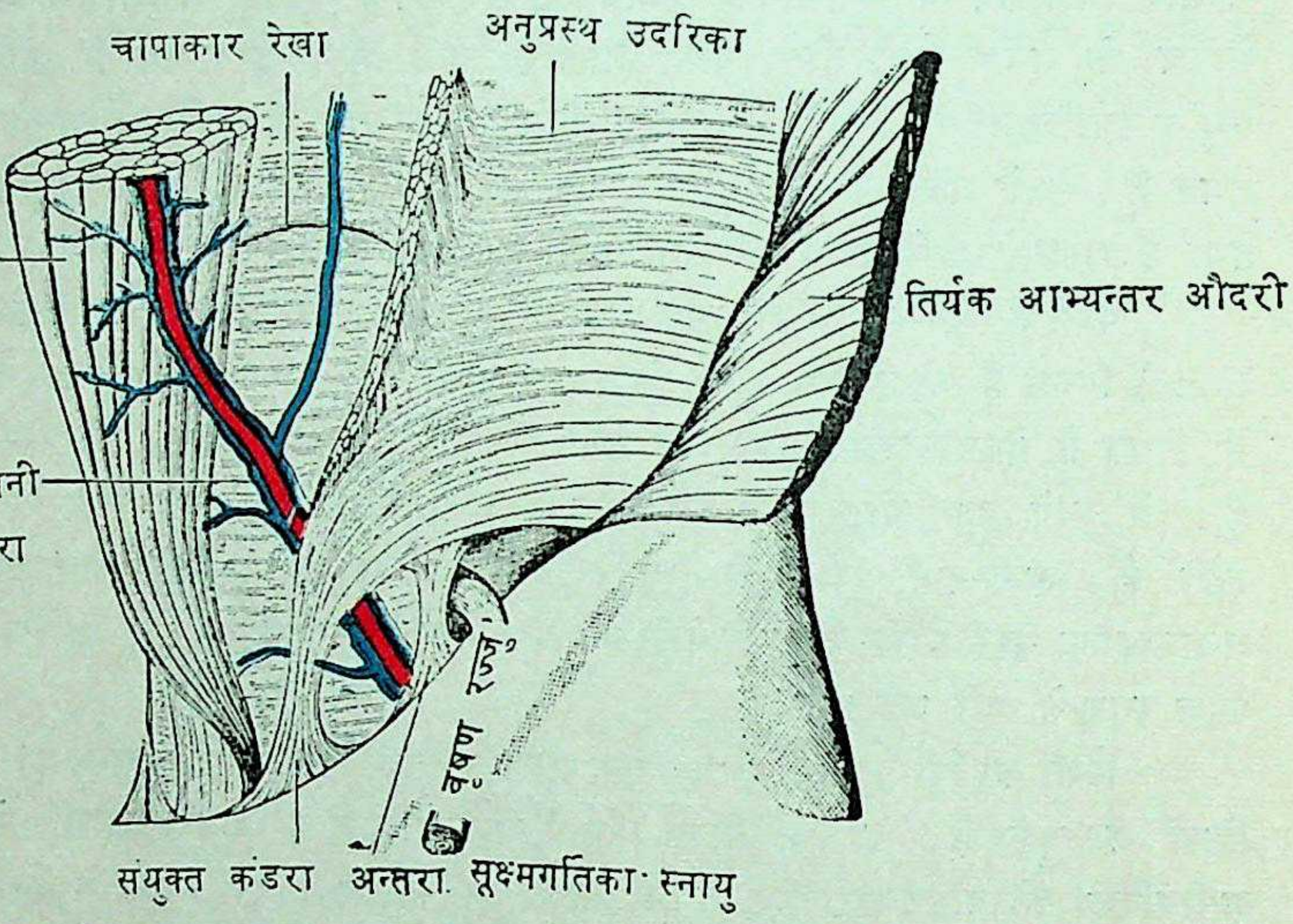

चित्र 369—गभीर वंक्षण वलय पर वृषण रज्जु के सम्बंधों को दर्शाते हुए अग्र उदर भित्ति का निम्न भाग।

तंत्रिका संभरण (Nerve Supply)—अधोपर्शुक तंत्रिका (subcostal n.) द्वारा बारहवीं उरोतंत्रिका के तंतु आते हैं।

पेशियों की क्रिया (Actions)—उदर की अग्र-पार्श्व प्रान्त की पेशियां उदर के भीतर के अंगों के आश्रय और उनकी सुरक्षा के लिये एक दृढ़ किन्तु लचकीली भित्ति बनाती हैं जो खड़े होने या बैठने पर गुरुत्व के कारण उनको नीचे को नहीं लटकने देती। यह क्रिया पेशियों की सहज तान या तानता (tonus or tonicity) पर निर्भर करती है जिसमें तिर्यक् आभ्यन्तर पेशी विशेष भाग लेती है।

वक्ष और श्रोणि को स्थिर रखने पर इन पेशियों के संकोच से उदर के भीतर के आशय दबते हैं। यदि प्रबल संकोच होता है तो आशय में उपस्थित वस्तु बाहर निकल आती है। उच्छ्वास, मलत्याग, मूत्रत्याग, प्रसव में गर्भ का बहिरागमन तथा वमन में आमाशय में उपस्थित अवयवों का बाहर निकलना आदि क्रियायें इन पेशियों की क्रिया पर निर्भर करती हैं। यह क्रिया विशेषकर तिर्यक् पेशियों की होती है और यद्यपि समोदरिका का पिधान तन जाता है, स्वयं यह पेशी इस क्रिया में भाग नहीं के बराबर लेती है। श्रोणि और पृष्ठवंश के स्थिर हो जाने पर तिर्यक् बाह्य निम्न वक्ष के संपीडन से इस क्रिया को बढ़ा देती है।

श्रोणि के नीचे की ओर स्थिर होने से समोदरिका धड़ को आगे को झुकाती है और कटि प्रान्त का आकुंचन करती है। इसमें तिर्यक् भी कुछ सहायता करती है। वक्ष के स्थिर

रहने पर श्रोणि का अग्र भाग ऊपर को उठता है और पृष्ठ वंश में आकुंचन होता है। एक ओर की पेशियों के संकोच से पृष्ठ वंश उस ओर को झुक जाता है।

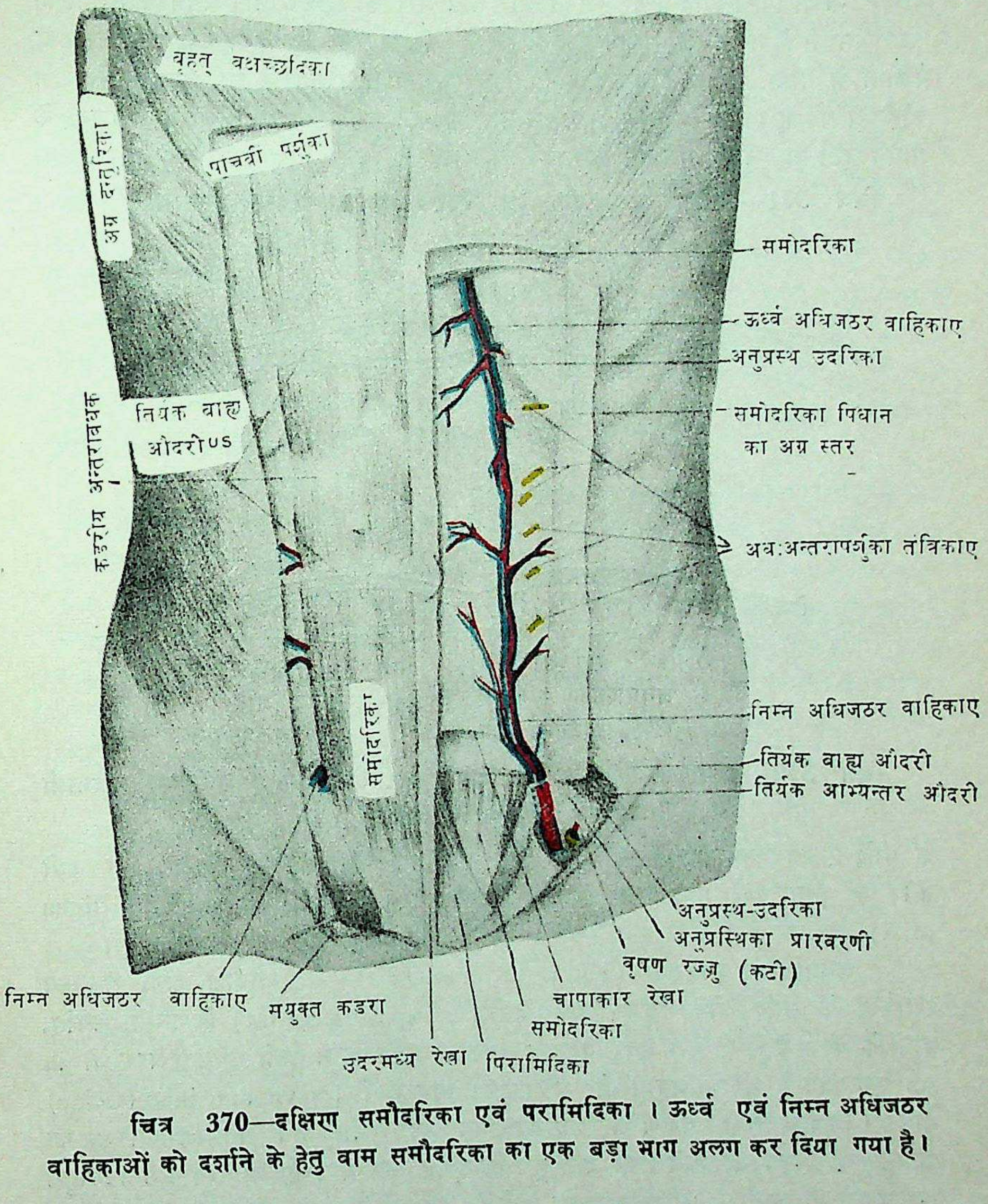
बृहत् वक्षच्छादिका
पाचवीं पर्शुका
अग्र दन्तुरिका
तिर्यक बाह्य ओदरीus
कटुरीय अन्तरावधक
समोदरिका
समोदरिका
ऊर्ध्व अधिजठर वाहिकाए
अनुप्रस्थ उदरिका
समोदरिका पिधान का अग्र स्तर
अधःअन्तरापर्शुका तंत्रिकाए
निम्न अधिजठर वाहिकाए
तिर्यक बाह्य औदरी
तिर्यक आभ्यन्तर औदरी
अनुप्रस्थ-उदरिका
अनुप्रस्थिका प्रावरणी
वृषण रज्जु (कटी)
चापाकार रेखा
समोदरिका
पिरामिदिका
उदरमध्य रेखा
मयुक्त कडरा
निम्न अधिजठर वाहिकाए

चित्र 370—दक्षिण समौदरिका एवं परामिदिका । ऊर्ध्व एवं निम्न अधिजठर वाहिकाओं को दर्शाने के हेतु वाम समौदरिका का एक बड़ा भाग अलग कर दिया गया है।

अनुप्रस्थ उदरिका की क्रिया केवल आभ्यन्तरांगों पर होती है, पृष्ठवंश पर नहीं होती।

पिरामिदिका के संकोच से उदर मध्य रेखा तनती है। किन्तु इस क्रिया का प्रयोजन अभी तक संदिग्ध है।

उदर-मध्य-रेखा (Linea alba)—यह कंडरीय तन्तु कृत सीवनी उरोस्थि पत्रक और जघन संधानक के बीच फैली हुई है । दोनों ओर की समोदरिकाओं की अभिमध्य धाराओं के बीच स्थित यह रेखा दाहिने और बायें ओर की तिर्यक् और अनुप्रस्थ पेशियों की कंडराकलाओं के तंतुओं के मिलने से बनी हुई है । इसका नीचे का भाग, जहां दोनों ओर की पेशियों में थोड़ा अन्तर है, संकुचित है । ऊपर के भाग में पेशियों के दूर हो जाने से रेखा चौड़ी हो गई है । इसके निम्न भाग के उपरिस्थ तंतु समोदरिकाओं के अभिमध्य शिरों के सामने होते हुए जघन संधानक के सामने चले जाते हैं, किन्तु उसके गभीर तंतु समा पेशियों के पीछे एक त्रिकोणाकार फलक के आकार में जघन शिखा के पश्च पृष्ठ पर लग जाते हैं। यह भाग उदर मध्य रेखा विस्तार या श्वेत रेखा विस्तार (adminiculum linea alba) कहलाता है । उदर मध्य रेखा में रक्त वाहिकाओं के कुछ छिद्र उपस्थित हैं ।

चित्र 371—नाभि के तुरन्त ऊपर अग्र उदर भित्ति का परगामी अनुप्रस्थ परिच्छेद । आरेखीय

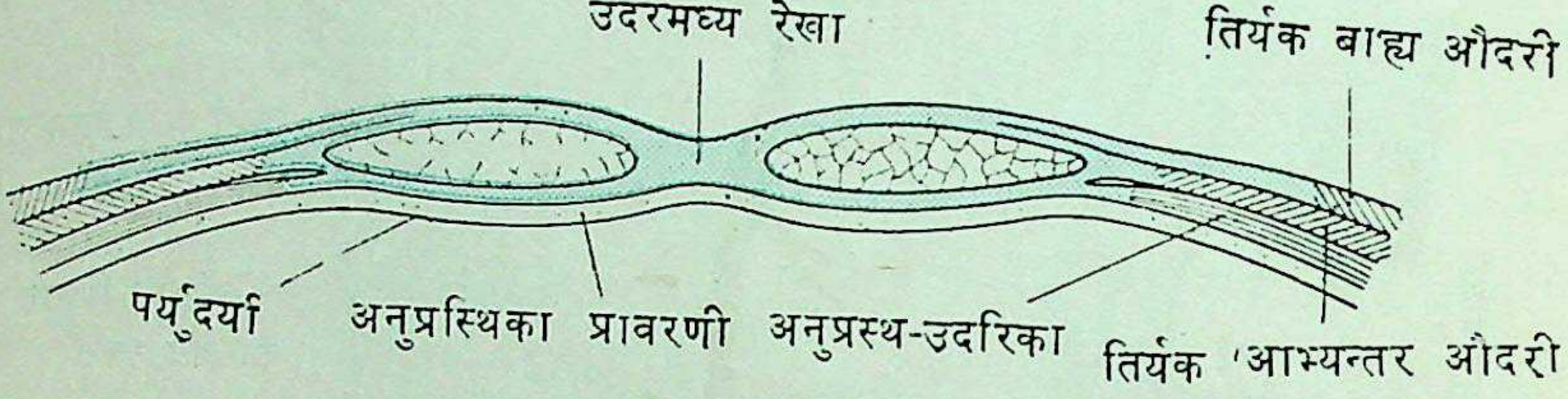
उदरमध्य रेखा
तिर्यक बाह्य औदरी
पर्युदर्या
अनुप्रस्थिका प्रावरणी
अनुप्रस्थ-उदरिका
तिर्यक आभ्यन्तर औदरी

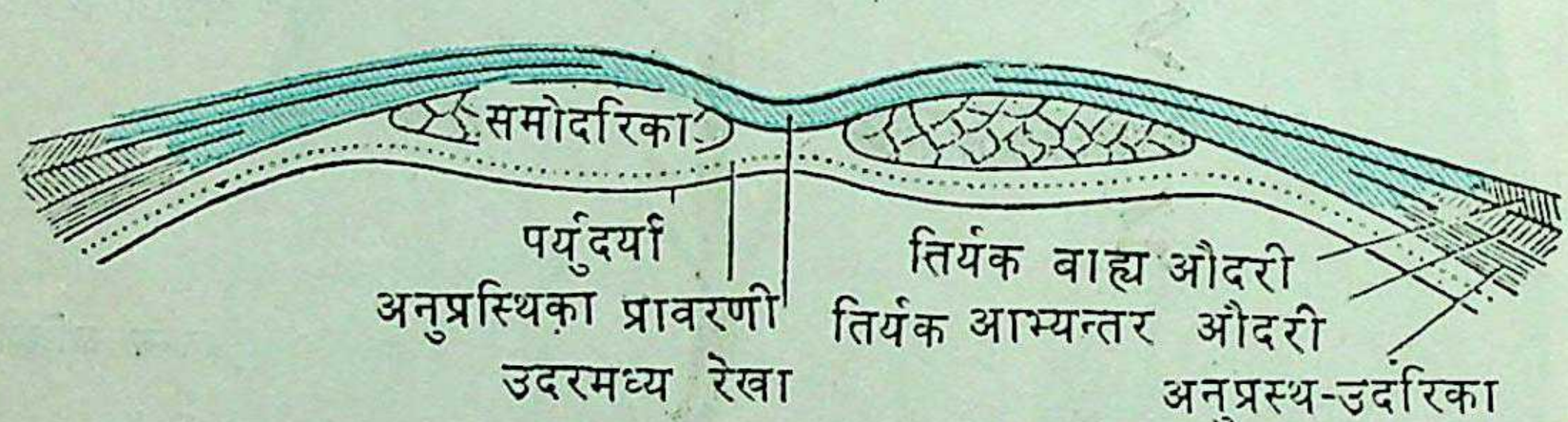
समोदरिका
पर्युदर्या
अनुप्रस्थिका प्रावरणी
उदरमध्य रेखा
तिर्यक बाह्य औदरी
तिर्यक आभ्यन्तर औदरी
अनुप्रस्थ-उदरिका

चित्र 372—चापाकार रेखा के नीचे अग्र उदर भित्ति की पेशियों का पारगामी अनुप्रस्थ परिच्छेद । आरेखीय

अनुप्रस्थिका प्रावरणी (Fascia transversalis)—यह बारीक कला अनुप्रस्थ उदरिका के पीछे और पर्युदर्या-बाह्य बसा (extraperitoneal fat) के सामने, अर्थात्, दोनों के बीच में स्थित है । उदर गुहा का अन्तराच्छादन करने वाली सामान्य प्रावरणी का यह एक भाग है जो श्रोणिगुहा और श्रोणिफलक प्रावरणियों (pelvic and iliac fasciae) के साथ मिल जाती है । वंक्षण प्रान्त में यह सघन और मोटी है । अनुप्रस्थ-उदरिका की कंडराकला के सूत्र भी इसमें मिल जाते हैं । किन्तु यह ऊपर मध्यच्छद के निम्न पृष्ठ पर पहुंच कर पतली हो जाती है और मध्यच्छद पेशी के अन्दर के भाग को ढ़कने वाली प्रावरणी से मिल जाती है । पीछे की ओर यह उरोकटि प्रावरणी से मिली हुई है । नीचे की ओर यह निम्न पर लगती है :—**पश्च ओर**—अनुप्रस्थ उदरिका और श्रोणिफलकिका (iliacus) के उदयों के बीच में समस्त श्रोणिफलक शिखा पर । अग्र ऊर्ध्व श्रोणिफलक कंटक और और्वी रक्त वाहिकाओं के बीच में यह वंक्षण स्नायु की पश्च धारा पर लगी हुई है

और वहां श्रोणिफलक प्रावरणी के साथ संयुक्त हो जाती है। और्वी वाहिकाओं के अभिमध्य ओर यह संयुक्त कंडरा के पीछे जघनास्थि कटक पर लगती है और संयुक्त कंडरा से जुड़ जाती है; और्वी वाहिकाओं के सामने यह उतर कर और्वी पिधान की अग्र भित्ति बनाने में भाग लेती है। और्वी वाहिकाओं के सामने इसमें कुछ तंतु मुड़े हुए मिल कर इसको दृढ़ कर देते हैं। ये तन्तु पार्श्व में अग्र ऊर्ध्व श्रोणिफलक कंटक तक फैले हुए हैं और अभिमध्य ओर संयुक्त कंडरा के पीछे तक फैल जाते हैं, कुछ जघनास्थि कंटक पर लग जाते हैं। ये मुड़े हुए तंतु **गभीर** पाद चाप (deep crural arch) बनाते हैं। इसी क्षेत्र में अनुप्रस्थिका प्रावरणी में **गभीर वंक्षण वलय** (deep inguinal ring) द्वारा वृषण रज्जु (पुरुषों में) और गर्भाशय की गोल स्नायु (round lig.) स्त्रियों में निकलती है। यह द्वार बाहर से नहीं दिखाई देता क्योंकि अनुप्रस्थिका प्रावरणी उस पर प्रलम्बित होती है और **आभ्यन्तर वृषण रज्जु प्रावरणी** (internal spermatic fascia) कहलाती है। वृषण ग्रन्थियों पर पहुंच कर अंडधर कंचुक (tunica vaginalis) के बहिः या भित्तिक स्तर (parietal layer) पर फैले अवकाशी ऊतक में मिल जाती है। गभीर पाद चाप के वक्र तंतु गभीर वंक्षण वलय को पीछे की ओर से दृढ़ बनाते हैं।

गभीर वंक्षण वलय (Deep inguinal ring)—यह अनुप्रस्थिका प्रावरणी में अग्र ऊर्ध्व श्रोणिफलक कंटक और जघन संधानक के मध्य में वंक्षण स्नायु के 1.25 से०मी० (आधा इंच) ऊपर स्थित है। यह अंडाकार छिद्र है, जिसका लम्बा अक्ष ऊर्ध्वाधर (vertical) है। इसके ऊपर की ओर अनुप्रस्थ उदरिका की चापाकार अधोधारा के तंतु रहते हैं तथा अभिमध्य ओर निम्न अधिजठर धमनी और शिरा तथा अन्तरागर्तिका स्नायु (interfoveal ligament) है। इसमें होकर पुरुषों में वृषण रज्जु और स्त्रियों में गर्भाशय की गोल स्नायु जाती हैं। भिन्न-भिन्न व्यक्तियों में इसके आकार में भिन्नता पाई जाती है। स्त्रियों की अपेक्षा पुरुषों में यह द्वार बहुत बड़ा होता है।

वंक्षण नलिका (Inguinal canal)—यह तिर्यक् दिशा में स्थित 4 से०मी० लम्बी नलिका है जो गभीर वंक्षण वलय से नीचे और अभिमध्य ओर उपरिस्थ वंक्षण वलय तक चली जाती है। यह वंक्षण स्नायु से तनिक ऊपर और प्रायः उसके समानान्तर स्थित है। इसमें होकर पुरुष में वृषण रज्जु और श्रोणिफलक-वंक्षण तंत्रिका और स्त्रियों में गर्भाशय की ग़ोल स्नायु तथा श्रोणिफलक-वंक्षण तंत्रिका जाती है।

संबंध (Relations) **सामने की ओर** (infront)—समस्त नलिका के सामने त्वचा उपरिस्थ प्रावरणी, तिर्यक् बाह्य औदरी की कंडरकला और उसके बहिः तृतीयांश के सामने आभ्यन्तर औदरी के उदय होने वाला मांसल तंतु स्थित है।

पश्च ओर (Behind)—वंक्षण स्नायु का परावर्तित भाग, संयुक्त कंडरा, अनुप्रस्थिका प्रावरणी जो उसको पर्युदर्याबाह्य बसा (extraperitoneal fat) और पयुदर्या (peritoneum) से पृथक् करती है।

ऊपर की ओर (Above)—चापवत् मुडे हुये तिर्यक् आभ्यन्तर और अनुप्रस्थ औदरी पेशियों के तंतु।

नीचे की ओर (Below)—अनुप्रस्थिका प्रावरणी और वंक्षण स्नायु का संयोजन और अभिमध्य प्रान्त के पीछे रिक्तिक स्नायु (lacunar lig.)।

नलिका की उपस्थिति से अग्र उदर भित्ति में दुर्बलता आ जाती है, किन्तु नलिका की तिर्यक् स्थिति और उसकी भित्ति की रचना दुर्बलता को दूर कर देती हैं। नलिका के गभीर और उपरिस्थ वलयों के उसकी तिर्यक् दिशा के कारण, आमने सामने न होने से इस त्रुटि से कोई हानि नहीं होती। अंतरा-उदर दाब बढ़ने से नलिका की पश्च भित्ति अग्र भित्ति पर दब जाती है जिससे गभीर वलय बंद हो जाता है। फिर संयुक्त कंडरा और वंक्षण स्नायु के परावर्तित भाग के उपरिस्थ वलय के ठीक पीछे स्थित होने से यह भाग दृढ़ हो जाता है। अग्र भित्ति में गभीर वलय के सामने तिर्यक् आभ्यन्तर के मांसल तंतु उपस्थित होने से यह त्रुटि दूर हो जाती है।

पर्युदर्या-बाह्य ऊतक (Extraperitoneal tissue)—पर्युदर्या और उदर गुहा को भीतर से आच्छादित करने वाली सामान्य प्रावरणी, जो श्रोणिगुहा को भी ढके हुये है, दोनों के बीच में बहुत तान्तव-अवकाशी ऊतक (fibroareolar tissue) है जिसको पर्युदर्या-बाह्य ऊतक कहते हैं। भिन्न भिन्न स्थितियों में इसकी मात्रा में भिन्नता पाई जाती है। यह उदर की पश्च भित्ति में अधिक है, विशेषतया वृक्कों के चारों ओर, जहाँ उसमें बसा का बाहुल्य है। श्रोणि में भी इसकी अधिकता है। जघन प्रांत और श्रोणिफलक शिखा के ऊपर भी यह ऊतक प्रचुर मात्रा में है। किन्तु उदर की अग्र-पार्श्व भित्ति में इसकी न्यूनता पाई जाती है।

ब. पश्च पेशियां (Posterior muscles)

बृहद् कटिलम्बिका
लघु कटिलम्बिका
श्रोणिफलकिका
कटि चतुरस्रिका

प्रथम तीन पेशियों का वर्णन उनको ढकने वाली प्रावरणी सहित अधोशाखा की पेशियों के साथ किया गया है।

कटि चतुरस्रिका पर आच्छादित प्रावरणी (Fascia covering the quadratus-lumborum)—यह वक्ष-कटि प्रावरणी (thoracolumbar fascia) का अग्र स्तर है जो अभिमध्य ओर कटि कशेरुकाओं के अनुप्रस्थ प्रवर्धों के अग्र पृष्ठ पर लगा हुआ है। पार्श्व ओर यह वक्षकटि प्रावरणी के पश्च और मध्य स्तरों के जुड़ने से जो फलक बनता है उससे जुड़ जाता है अर्थात् यहां तीनों स्तर जुड़ जाते हैं। प्रावरणी की ऊर्ध्व धारा जो प्रथम कटि कशेरुका के अनुप्रस्थ प्रवर्ध की नोक से बारहवीं पर्शुका के सिरे तथा निम्न धारा तक विस्तृत है पार्श्व कटि-पर्शुक चाप (lateral lumbo-costal arch) बनाती है। नीचे की ओर वक्ष-कटि प्रावरणी श्रोणिफलक-कटि स्नायु (iliolumbar ligament) पर लगी हुई है।

कटि चतुरस्रिका (Quadratus lumborum)—यह आकार में अनियमित चतुर्भुज के समान, कंडराकला तंतुओं द्वारा श्रोणिफलक-कटि स्नायु और पासकी श्रोणिफलक शिखा के लगभग 5 से०मी० भाग से निकलती है और अंतिम पर्शुका की अधोधारा के अभिमध्य अर्ध भाग पर निवेश करती है तथा इसकी चार लघु कंडरायें ऊपरी चार कटि कशेरुकाओं के अनुप्रस्थ प्रवर्धों के सिरों पर लगती हैं। कभी कभी इसके सामने स्थित पेशी का एक दूसरा भाग भी पाया जाता है जो नीचे के तीन या चार कटि कशेरुकाओं के अनुप्रस्थ प्रवर्धों की ऊर्ध्व

धाराओं से निकल कर अंतिम पर्शु का के अग्र पृष्ठ के अधोभाग और अधोधारा पर निवेश करता है।

पेशी के सामने बृहदान्त्र, वृक्क, बृहद् और लघु कटिलम्बिकायें और मध्यच्छद स्थित हैं। अधःपर्शुका (subcostalis), श्रोणिफलक-अविजठर (iliohypogastric) और श्रोणिफलक-वंक्षण (ilioinguinal) तंत्रिकायें पेशी को आच्छादित करने वाली प्रावरणी के सामने रहती हैं और अभिमध्य ओर से प्रलम्बित अनुप्रस्थिका प्रावरणी उसको ढके हुये है।

तंत्रिकासंभरण (Nerve Supply)—बारहवीं उरोतंत्रिका और ऊपरी तीन या चार त्रिक तंत्रिकाओं की अभ्युदर प्रशाखायें इस पेशी में आती हैं।

क्रिया (Action)—इस पेशी के संकोच से अंतिम पर्शुका के स्थिर हो जाने के कारण मध्यच्छद का उदय स्थिर हो जाता है जिससे प्रश्वसन में सहायता मिलती है। श्रोणि के स्थिर हो जाने पर पृष्ठवंश को पेशी अपनी ओर झुका देती है। दोनों ओर की पेशियों के संकोच से पृष्ठ वंश के कटि प्रदेश का प्रसार होता है।

5. श्रोणि की पेशियां (Muscles of the Pelvis)

आभ्यन्तर गवाक्षिका
तुम्बिका
गुद उन्नमनिका
अनुत्रिका

श्रोणि के अन्दर की पेशियां दो समूहों में बांटी गई हैं: (1) तुम्बिका और आभ्यन्तर गवाक्षिका जिनका अधः शाखा की पेशियों के साथ वर्णन किया गया है। (2) गुद उन्नमनिका और अनुत्रिका जो दूसरी ओर की पेशियों के साथ मिलकर श्रोणि का डायाफ्राम (diaphragm) बनाती हैं। इन पेशियों की प्रावरणियां आपस में तथा मूलाधार की गभीर प्रावरणी से घनिष्ठतया संबंधित हैं और श्रोणि के अभ्यन्तरांगों पर आच्छादित प्रावरणियों से भी उनका संबंध है। इस कारण इन सब प्रावरणियों को श्रोणि प्रावरणी (pelvic fascia) के शीर्षक में वर्णन किया जाता है।

श्रोणि प्रावरणी (Pelvic fascia)—इसको दो शीर्षकों में बांट दिया गया है: (1) पेशियों पर आच्छादित कला जो भित्तिक श्रोणि प्रावरणी (parietal pelvic fascia) कहलाती है। (2) आशयों पर आच्छादित प्रावरणी जो आशयिक श्रोणि प्रावरणी (visceral pelvic fascia) कहलाती हैं।

आभ्यन्तर गवाक्षिका के श्रोणि पृष्ठ पर आच्छादित भित्तिक श्रोणि प्रावरणी को गवाक्षिका प्रावरणी (obturator fascia) कहा जाता है। ऊपर की ओर यह नितम्बास्थि की चापाकाररेखा के पश्च भाग पर लगती है जहां यह श्रोणिफलक प्रावरणी (iliac fascia) से मिल जाती है। इसके सामने यह आभ्यन्तर गवाक्षिका के उदय की रेखा पर लगी हुई है, किन्तु यह श्रोणि फलक शिखा से पृथक् हो जाती है। यह गवाक्ष वाहिकाओं और तंत्रिका के नीचे जाकर गवाक्ष नलिका की पूर्ति करती है और श्रोणि में सामने आकर जघनास्थि के पीछे लग जाती है। श्रोणिप्रावरणी की कंडरीय चाप से ऊपर गवाक्ष प्रावरणी दृढ़ और कंडरा कलामय है। इससे नीचे, जहां यह **आसन-मलाशय खात** (ischiorectal fossa) की पार्श्व

भित्ति बनाती है, यह बारीक कला के समान है और आभ्यन्तर उपस्थ वाहिकाओं के पिधान से मिली हुई है। पीछे की ओर यह तुंबिका की प्रावरणी से अप्रत्यक्ष रूप से मिल जाती हैं।

आभ्यन्तर उपस्थ वाहिकाओं और उनके साथ की तंत्रिकाओं पर एक प्रावरणी का पिधान चढ़ा हुआ है जो गुह्य नलिका (pudendal canal) कहलाता है और आसन-मलाशय खात की पार्श्व भित्ति में स्थित है। यह गवाक्ष प्रावरणी के निचले भाग को ढके हुये हैं। ऊपर की ओर यह श्रोणि डायाफ्राम की निम्न प्रावरणी (inferior fascia of pelvic diaphragm) में मिला रहता है और नीचे की ओर त्रिक-गडक स्नायु के दात्राकार प्रवर्ध (falciform process) पर प्रलम्बित हो जाता है। कभी-कभी इसको अर्धचन्द्र प्रावरणी (lunate fascia) भी कहते हैं। सामने की ओर यह मूत्र-प्रजनन डायाफ्राम की निम्न प्रावरणी के नीचे होकर जाता है और उसकी पार्श्व धारा से, जहां यह जघनास्थि की अधः प्रशाखा के अन्तः पृष्ठ पर लगी हुई है, वहां जुड़ जाता है।

तुंबिका की प्रावरणी (fascia of piriformis)––यह बहुत पतली है और त्रिकास्थि के अग्र पृष्ठ पर अग्र त्रिक रन्ध्रों के किनारों पर लगी हुई है। अतएव उनसे निकलने वाली तंत्रिकाओं को पूर्णतया आवृत्त करती है। इसके विरुद्ध आभ्यन्तर श्रोणिफलक वाहिकायें तथा उनकी शाखाएं प्रावरणी के सामने पर्युदर्या-वाह्य ऊतक में स्थित है और नितम्ब प्रान्त को जाने वाली इन वाहिकाओं की शाखाओं पर, जो तुंबिका के ऊपर और नीचे से जाती है, इस ऊतक का पिधान चढ़ा हुआ है।

श्रोणि डायाफ्राम की प्रावरणी (fascia of pelvic diaphragm)––यह गुदा उन्नमनिका के दोनों पृष्ठों पर छाई हुई है। अधः पृष्ठ पर की प्रावरणी बहुत पतली है और श्रोणि डायाफ्राम की निम्न प्रावरणी (inferior fascia of pelvic diaphragm, anal fascia) कही जाती है। आसन-मलाशय खात (ischiorectal fossa) की अभिमध्य भित्ति इसी से बनती है। ऊपर की ओर यह गुह्य नलिका की प्रावरणी से मिली हुई है और गुद उन्नमनिका के उदय की रेखा पर गवाक्ष कला से मिल जाती है। नीचे की ओर यह मूत्रमार्ग संवरणी (sphincter urethrae) और बाह्य गुद संवरणी (sphincter ani externus) से मिल जाती है। गुदा उन्नमनिका के ऊर्ध्व पृष्ठ पर श्रोणि डायाफ्राम की ऊर्ध्व प्रावरणी (superior fascia of pelvic diaphragm) छाई हुई है। पार्श्व ओर वह गुदा उन्नमनिका की उदय रेखा पर लगती है। सामने की ओर वह जघन संधानक के पीछे उसकी अधोधारा से लगभग 2 से० मी० ऊपर लगी हुई है और जघनास्थि की ऊर्ध्व प्रशाखा के पश्च पृष्ठ पर 1·25 से० मी० बाहर तक जाकर गवाक्ष प्रावरणी से मिल जाती है। उसके साथ यह एक रेखा पर जुड़ जाती है जो आसनास्थि के कंटक तक क्रमहीन प्रकार से चली जाती है। भीतर की ओर श्रोणि डायाफ्राम की ऊर्ध्व प्रावरणी श्रोणि आशयिक प्रावरणी से मिलती है। गुदा उन्नमनी के उदय से ऊपर आभ्यंतर गवाक्षिका की प्रावरणी सामान्य न हो कर मिश्रित प्रावरणी है जो (1) गवाक्षिका प्रावरणी (2) गुदा उन्नमनिका की प्रावरणी और (3) गुदा उन्नमनक के व्यपजनित (degenerated) उदय तंतुओं के मिश्रण से बनी है।

जघन संधानक के निम्न भाग से आसनास्थि के कंटक तक यदि एक रेखा खींची जाय तो उसके समतल (level) पर इस प्रावरणी में एक श्वेत सघन बंधनी बन गई है जो श्रोणि प्रावरणी का कंडरीय चाप (tendinous arch) कही जाती है। यहां मूत्राशय की पार्श्व वास्तविक स्नायु (lateral true ligament of the brinary bladder) लगती है। आगे की

ओर प्रावरणी मध्य तल के दोनों ओर जघन-पुरस्थ स्नायु (puboprostatic lig.) नामक दो दृढ़ बंधनी बनाती है।

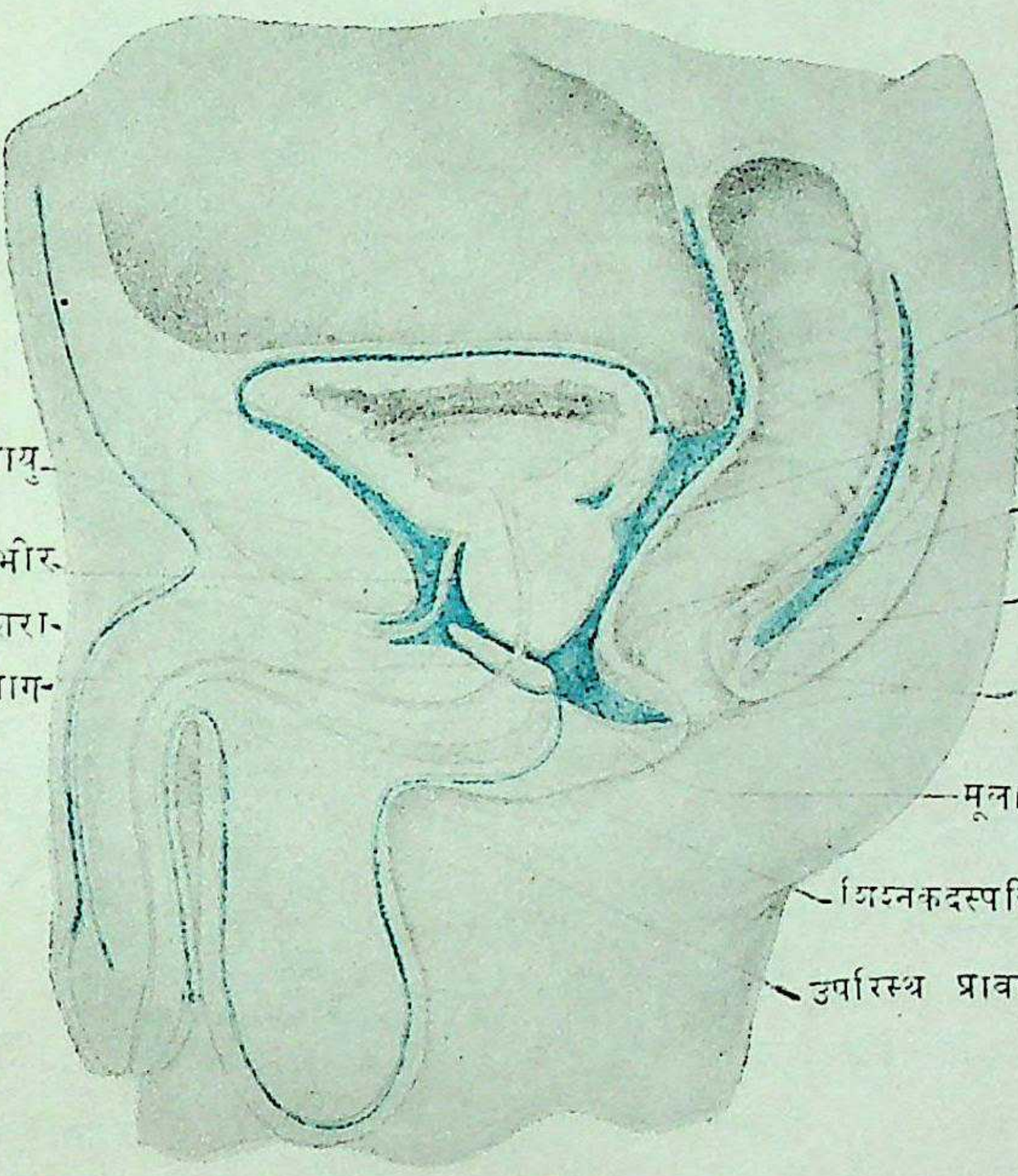
शुक्राशय
मलाशय-वस्ति पट
मलाशय कलशिका
गुदजघन-मलाशयिका
बाह्य गुद संवरणी
मूलाधार पिण्ड
शिश्नकदस्पजिका
उपरिस्थ प्रावरणी का कला स्तर
जघन-पुरस्थ स्नायु
शिश्न की गभीर अभिपृष्ठ शिरा
मूत्रमार्ग कला भाग

चित्र 373—प्रावरणी विन्यास दर्शाते हुए श्रोणि का मध्यम अग्रपश्च परिच्छेद

गुद उन्नमनिका (Levator ani)—यह एक चौड़ी और पतली पेशी है जो यथार्थ श्रोणि (true pelvis) के पार्श्व में अन्तः पृष्ठ पर लगी है और दूसरी ओर की पेशी के साथ मिल कर श्रोणि की भूमि या फर्श (floor) का अधिकतर भाग बनाती है। **सामने की ओर** उसका उदय जघन संधानक के पार्श्व में जघनास्थि काय के श्रोणि पृष्ठ से होता है; **पीछे की ओर** आसनास्थि के कंटक के अन्तः पृष्ठ से और इन दोनों स्थानों के बीच में गवाक्ष प्रावरणी से पेशी के तंतु उदय होते हैं। तंतु उदय स्थानों से निकल कर भीतर मध्य रेखा की ओर मुड़ते हुए जाते हैं। किन्तु उनके मोड़ में भिन्नता पाई जाती है। (अ) अग्रतम तंतु आगे से नीचे और पीछे को पुरस्थ (prostate) के पार्श्व से होकर मूलाधार पिंड (perineal body) (आगे चलकर मूत्र-जनन संबंधी पेशियों के साथ इसका वर्णन किया गया है) में लगने के लिये चले जाते हैं। पुरुष में ये पुरस्थ उन्नमनिका (levator prostate) पेशी कहलाते हैं। स्त्रियों में वे योनि नलिका के पार्श्व पर होकर पार कर जाते हैं और उस नलिका की संवरणी पेशी बनाते हैं। (ब) इसके पीछे के तंतु भी पीछे और नीचे को पुरस्थ के पार्श्व के पास से जाते हैं और मलाशय-गुद वंक (anorectal flexure) पर पहुँच कर अभिमध्य ओर मुड़ कर मध्य रेखा में दूसरी ओर की पेशी के तंतुओं से जुड़ जाते हैं किन्तु उनमें से कुछ तंतु मलाशय के अनुदैर्घ्य स्तर से मिल कर नीचे गुदा नलिका का अनुदैर्घ्य स्तर बनाते हैं जो बाह्य संवरणी (external sphincter of anus) के पीछे किन्तु आभ्यन्तर संवरणी के बाहर रहता है। पेशी का

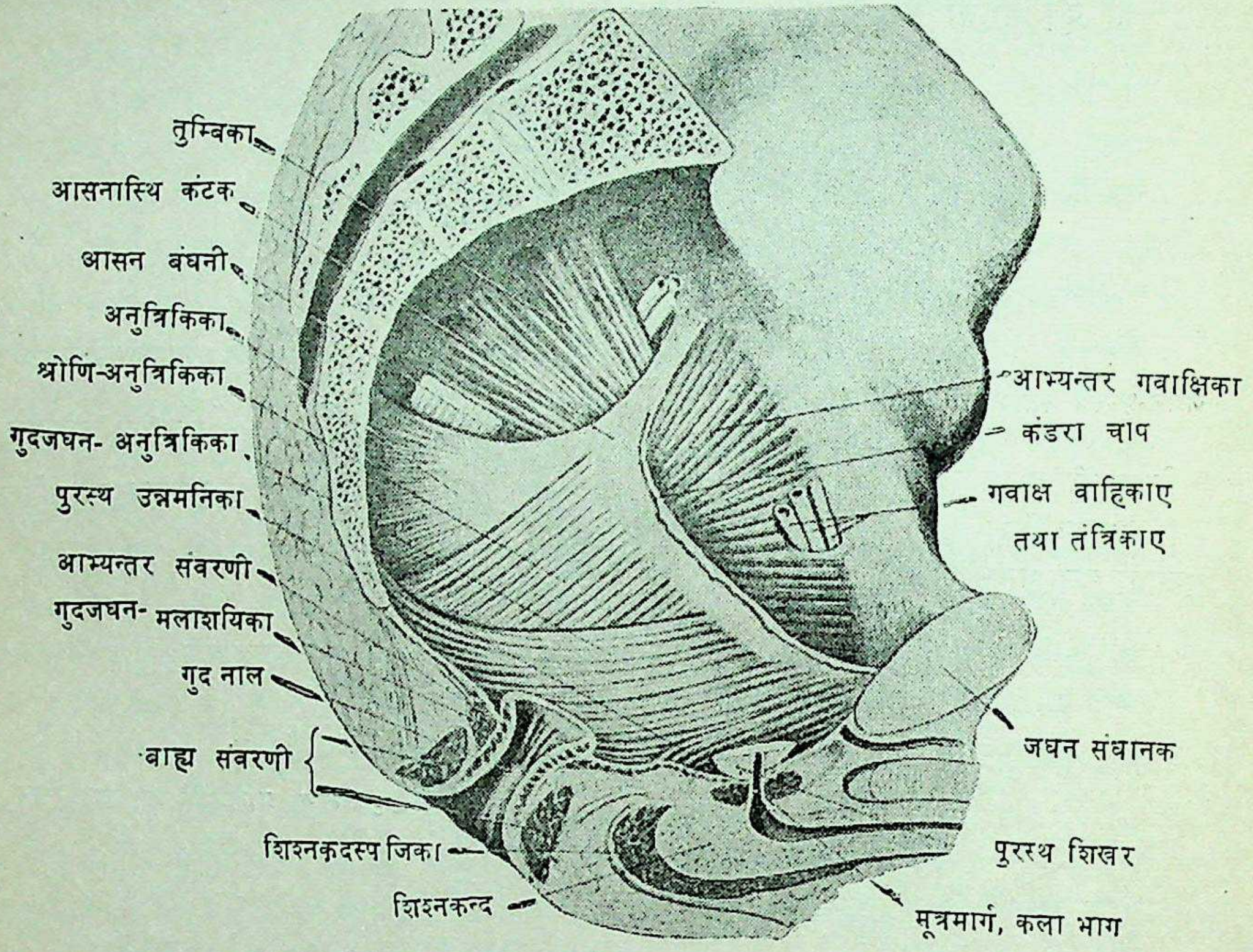
तुम्बिका
आसनास्थि कंटक
आसन बंधनी
अनुत्रिकिका
श्रोणि-अनुत्रिकिका
गुदजघन- अनुत्रिकिका
पुरस्थ उन्नमनिका
आभ्यन्तर संवरणी
गुदजघन- मलाशयिका
गुद नाल
बाह्य संवरणी
शिश्नकदस्पजिका
शिश्नकन्द
आभ्यन्तर गवाक्षिका
कंडरा चाप
गवाक्ष वाहिकाए
तथा तंत्रिकाए
जघन संधानक
पुररथ शिखर
मूत्रमार्ग, कला भाग

चित्र 374—वाम गुदा उन्नमनिका एवं अनुत्रिका पेशियां, श्रोणिरूप से देखने पर

यह मोटा भाग जघन-मलाशयिका (puborectalis) कहलाता है। (स) शेष तंतु मलाशय-गुदा वंक से अनुत्रिकास्थि तक विस्तृत मध्यम राफे पर और अनुत्रिकास्थि के अंतिम दो खंडों पर लगते हैं।

आकृतीय विचारानुसार (morphologically) पेशी के दो भाग हैं, श्रोणिफलकानुत्रिका (iliococcygeus) और जघनानुत्रिका (pubococcygeus)।

श्रोणिफलकानुत्रिका श्रोणि प्रावरणी की कंडरीय चाप के पश्च भाग और आसनास्थि के कंटक से उदय होती है और अनुत्रिकास्थि तथा मध्यम राफे पर निवेश करती है। यह एक पतली पेशी है जो कभी कभी अनुपस्थित होती है या उसके स्थान में तानव ऊतक होता है। इसके पश्च पर स्थित एक मांसल पूलिका को श्रोणिफलक-त्रिका (iliosacralis) कहा जाता है। जघनानुत्रिका जघनास्थि के पश्च पृष्ठ ओर गवाक्ष प्रावरणी के अग्र भाग से उदय होती है। इसके तंतु पीछे को प्रायः क्षैतिज दिशा में गुद नलिका के पार्श्व से चले जाते हैं और मध्यम राफे के ऊपर दोनों ओर की पेशियां मिल जाती हैं जिससे एक तान्तव मांसल पट बन जाता है।

संबंध (Relations)—ऊपर की ओर (ऊर्ध्व या श्रोणि पृष्ठ) पेशी प्रावरणी से आच्छादित है जिसके ऊपर मूत्राशय, पुरस्थ, मलाशय और पर्युदर्या स्थित हैं। अधःपृष्ठ को (मूलाधार पृष्ठ) श्रोणि डायाफ्राम की निम्न प्रावरणी आच्छादित करती है। यह आसन-मलाशय खात की अभिमध्य सीमा बनाता है। इसकी पश्च धारा स्वतन्त्र है। अनुत्रिका

(coccygeus) और इसकी पश्च धारा के बीच में केवल अवकाशी तंतु है । अग्र धारा की ओर दोनों ओर की पेशियों के बीच के त्रिकोणाकार अवकाश में होकर पुरुष में मूत्रमार्ग (urethra) और स्त्रियों के योनि मार्ग नीचे को जाता है ।

तंत्रिका संभरण (Nerve supply)—गुद उन्नमनिका में चौथी त्रिक तंत्रिका और निम्न मलाशय तंत्रिका (inferior rectal nerve) से एक एक शाखा आती है या गुह्य तंत्रिका (pudendal n.) के मूलाधार विभाग से कभी कभी एक शाखा आती है ।

क्रिया (Actions)—ये पेशियां मलाशय के निम्न अंत तथा योनि का संकीर्णन (constriction) करती हैं और मूलाधार पिंड (perineal body) को स्थिर करती हैं । अनुत्रिकाओं के सहयोग से ये पेशी डायाफ्राम बनाती हैं और श्रोणिगत अंगों को आश्रय देती हैं । अन्तःउदर दाब के बढ़ने पर ये पेशियां श्रोणि के अन्तर्गत अंगों को नीचे को खिसकने से रोकती हैं ।

अनुत्रिका (Coccygeus)—यह मांसल और तान्तव तंतुओं की बनी हुई त्रिकोणाकार पेशी गुद उन्नमनिका के पीछे की ओर स्थित है । यह अपने शिखर द्वारा आसन कंटक के श्रोणि पृष्ठ और त्रिककंटक स्नायु से उदय होती है । पीछे की ओर जाकर यह अपने आधार द्वारा अनुत्रिकास्थि की धारा और त्रिक के अंतिम खंड के पार्श्व पर निवेश करती है । यह गुद उन्नमनिका और तुम्बिका को श्रोणि गुहा के बहिर्गम (outlet) के पश्च भाग को बंद करने में सहायता करती है ।

तंत्रिका संभरण (Nerve supply)—चौथी और पांचवीं त्रिक तंत्रिकाओं की शाखायें पेशी में आती हैं ।

क्रिया (Actions)—ये अनुत्रिकास्थि को मलत्याग अथवा प्रसव क्रिया में पीछे को हट जाने के पश्चात् फिर आगे को खींच लेती हैं तथा अनुत्रिकास्थि को आश्रय देती हैं ।

6. मूलाधार की पेशियां (Muscles of perineum)

मूलाधार (perineum) श्रोणि के बहिर्गम (outlet) को आच्छादित किये हुये हैं । शरीर की त्वचा पर सामने की ओर वृषणकोष, पीछे की ओर नितम्ब और पार्श्वों में दोनों ओर के ऊरुओं के अभिमध्य पृष्ठ मूलाधार को सीमित करते हैं । कोमल भागों को व्यवच्छेदन द्वारा निकाल देने पर मूलाधार की सीमा इस प्रकार बनती है : **सामने की ओर** जघन चाप (pubic arch) और चापाकार जघन स्नायु (arcuate pubic lig.); **पीछे की ओर** अनुत्रिकास्थि का शिखर; **दोनों ओर पार्श्व में** जघनास्थि की अधःप्रशाखा तथा आसनास्थि की प्रशाखा, त्रिकगंडक स्नायु (sacrotuberous lig.), आसनास्थि गंडक (ischial tuberosity) । यह चतुर्भुजाकार क्षेत्र दोनों आसन गंडकों (ischial tuberosity) को जोड़ने वाली कल्पित रेखा द्वारा अग्र और पश्च क्षेत्रों में विभक्त हो जाता है । पीछे का गुद क्षेत्र (anal region) कहलाता है जिसमें गुद नलिका का अन्त (गुद द्वार) स्थित है । आगे का मूत्र-जनन क्षेत्र (urogenital area) है । उसमें मूत्र तथा बाह्य जननेन्द्रियां स्थित हैं । अतएव इनकी पेशियों को इन दो वर्गों में विभाजित कर दिया गया है ।

अ. गुद क्षेत्र की पेशियां (Muscles of Anal region)

बाह्य गुद संवरणी

उपरिस्थ प्रावरणी (Superficial fascia)—इस प्रान्त में उपरिस्थ प्रावरणी बहुत मोटी है जिसमें वसा की अधिक मात्रा है और दोनों पार्श्व में एक वसा की मोटी कवलिका भीतर गुद उन्नमनी और आभ्यन्तर गवाक्षिका के बीच होती हुई आसन-मलाशय खात (ischiorectal fossa) तक चली गई है।

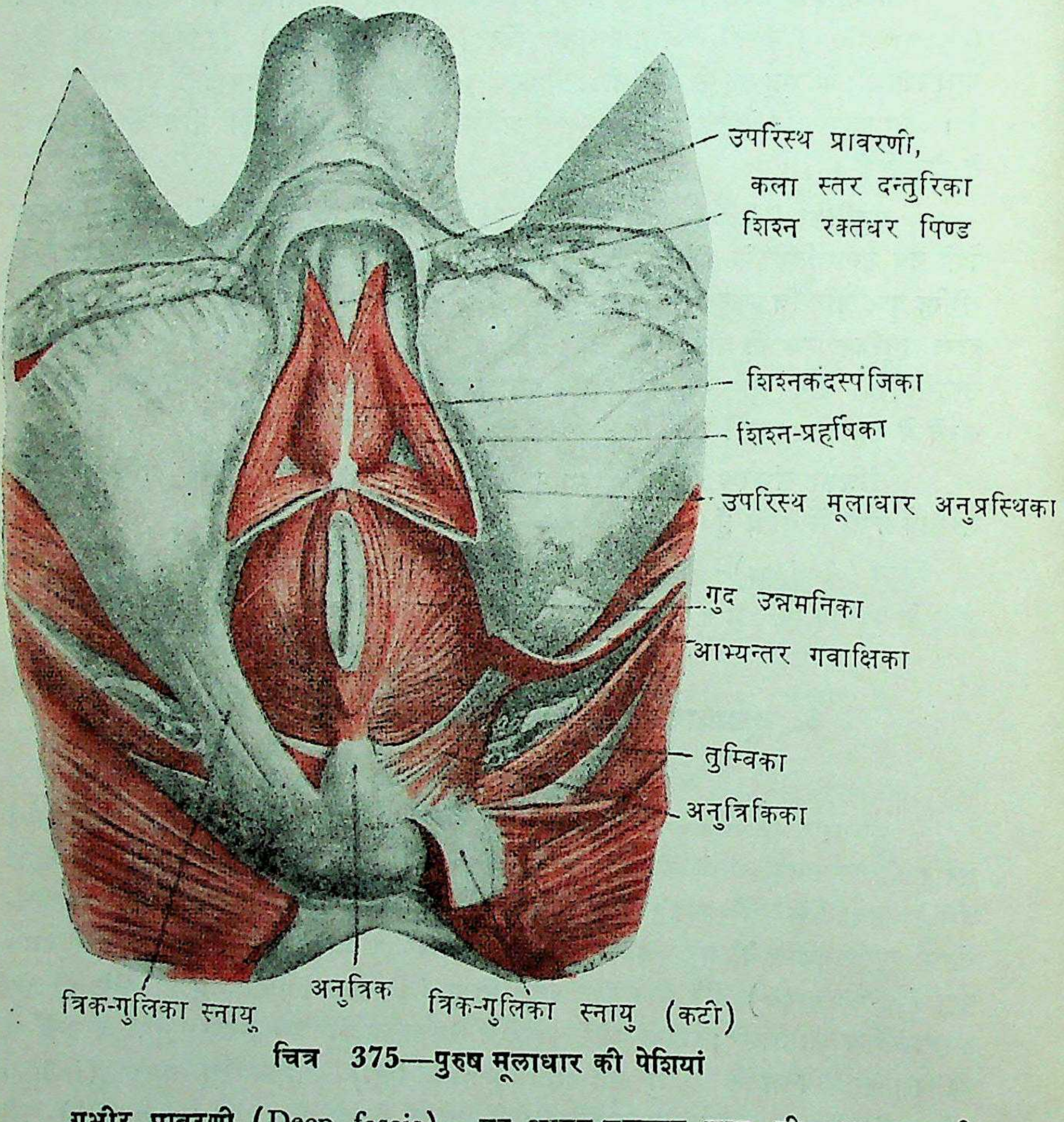
उपरिस्थ प्रावरणी,
कला स्तर दन्तुरिका
शिश्न रक्तधर पिण्ड
शिश्नकंदस्पंजिका
शिश्न-प्रहर्षिका
उपरिस्थ मूलाधार अनुप्रस्थिका
गुद उन्नमनिका
आभ्यन्तर गवाक्षिका
तुम्बिका
अनुत्रिकिका
त्रिक-गुलिका स्नायु
अनुत्रिक
त्रिक-गुलिका स्नायु (कटी)

चित्र 375—पुरुष मूलाधार की पेशियां

गभीर प्रावरणी (Deep fascia)—यह आसन-मलाशय खात की अन्तराच्छादनी कला है। यह श्रोणि डायाफ्राम की निम्न प्रावरणी और गवाक्ष कला के गुद उन्नमनिका के उदय से नीचे के भाग से बनी हुई है।

आसन-मलाशय खात (Ischiorectal fossa)–यह एक कीलकाकार (wedge-shaped) स्थान है जिसका चौड़ा आधार नीचे मूलाधार पर और पतला ऊपर का सिरा गवाक्ष

प्रावरणी और श्रोणि डायाफ्राम की निम्न प्रावरणी की सम्मेलन रेखा पर स्थित है। इसकी सीमायें इस प्रकार हैं : **अधिमध्य ओर** , बाह्य गुद संवरणी और श्रोणि डायाफ्राम की निम्न प्रावरणी, **पार्श्व ओर** आसनास्थि गंडक (ischial tuberosity) और गवाक्ष प्रावरणी। **अग्र ओर** मूत्र-जनन डायाफ्राम (urogenital diaphragm) की निम्न प्रावरणी। **पश्च ओर,** महानितम्बिका की अधोधारा और त्रिक-गंडक स्नायु। खात में निम्न संरचनायें उपस्थित हैं : निम्न मलाशय वाहिकायें और तंत्रिकायें (inferior rectal vessels and nerves) पार्श्व ओर से खात को पार करती हुई अभिमध्य ओर को चली जाती हैं। खात के पश्च भाग में त्रिक जालिका (sacral plexus) की मूलाधार और बेधक त्वग् शाखायें (perineal and perforating cutaneous branches) पाई जाती हैं तथा अग्र भाग से पश्च वृषण कोश वाहिकायें और तंत्रिकाएं निकल रही हैं। खात की पार्श्व भित्ति पर गुह्य नलिका में आभ्यन्तर गुह्य वाहिकायें (internal pudendal vessels) और गुह्य तंत्रिका स्थित हैं। वाहिकाओं का प्रावरणीकृत पिधान ऊपर जाकर श्रोणि डायाफ्राम की निम्न प्रावरणी से और नीचे की ओर त्रिक-गंडक स्नायु के दात्र प्रवर्ध से मिल जाता है जिससे इसको आसन-मलाशय खात की पार्श्व भित्ति भी कहा जाता है। खात में बहुत सी वसा भी भरी हुई है जिसमें अनेक तान्तव तंतु फैले हुए हैं।

बाह्य गुद संवरणी (Sphincter ani externus)—दीर्घवृत्ताकार पेशी स्तर गुद नलिका के निम्न भाग को घेरे हुए है। यह अनुत्रिकास्थि के सिरे से मूलाधार पिंड तक फैली रहती है। नीचे की ओर यह त्वचा से जुड़ी हुई है। ऊपर की ओर वह जघन-मलाशयिका (puborectalis) से मिल जाती है और अन्तरा गुद संवरणी को आंशिक ढके रहती है। इसका सविस्तार वर्णन गुदा के साथ किया गया है।

तंत्रिका संभरण (Nerve supply)—चौथी त्रिक तंत्रिका की मूलाधार शाखा (perineal branch of fourth sacral nerve) और गुह्य तंत्रिका की निम्न मलाशय शाखा के सूत्र (त्रि० 2 और 3 तंत्रिकायें) पेशी में आते हैं।

क्रिया (Actions)—यह पेशी सामान्यतया संकुचित दशा में रहती है जिससे गुद द्वार बंद रहता है। इच्छा से इसका संकोच और भी अधिक किया जा सकता है जिससे गुद नलिका पूर्णतया बंद हो जाती है। अनुत्रिकास्थि पर स्थिर होकर यह मूलाधार पिंड को स्थिर कर देती है।

ब. 1 मूत्रजनन क्षेत्र की पेशियां, (पुरुष में)
(Muscles of Urogenital region in Male)

उपरिस्थ मूलाधार अनुप्रस्थिका
शिश्नकंदस्पंजिका
शिश्नप्रहर्षिका
गभीर मूलाधार अनुप्रस्थिका
मूत्रमार्ग संवरणी

उपरिस्थ प्रावरणी (Superficial fascia)—इस प्रदेश में प्रावरणी के दो स्तर हैं, एक ऊपर का वसामय स्तर और दूसरा गहरा कलामय स्तर।

वसामय स्तर (Fatty layer)--यह मोटा, विच्छिन्न, रचना में अवकाशी (areolar), वसायुक्त सामने की ओर वृषणकोश पर निकुंचिका पेशी से मिल जाता है। पीछे की ओर यह मलद्वार (anus) के चारों ओर के अवत्वक् अवकाशी ऊतक से मिला रहता है; दोनों ओर पार्श्व में ऊरू पर समान स्तर से मिला हुआ है। मध्य में यह त्वचा से और कलामय स्तर से जुड़ा होता है।

कलामय स्तर (Membranous layer)--यह पतली किन्तु दृढ़ कंडराकला के समान रचना वाली कला है जो शिश्नमूल की पेशियों को आपस में बांधे रहती है। सामने की ओर यह वृषणकोश निकुंचिका (dartos), शिश्न प्रावरणी और अग्र उदर भित्ति की उपरिस्थ प्रावरणी के कलामय स्तर के साथ मिल जाती है; पार्श्व पर वह शिश्न पाद के बाहर जघनास्थि और आसनास्थि की प्रशाखाओं की धाराओं पर गंडक तक लगी हुई है। पीछे की ओर यह उपरिस्थ-मूलाधार-अनुप्रस्थिका (transverse perinei superficialis) पर से मुड़ कर मूत्र-जनन डायाफ्राम और मूलाधार पिंड की प्रावरणियों से पश्च धाराओं पर जुड़ जाती है। उपरिस्थ प्रावरणी के कलामय स्तर और मूत्रजनन डायाफ्राम की निम्न प्रावरणी (inferior fascia of urogenital diaphragm) के बीच में जो अवकाश रह जाता है वह उपरिस्थ मूलाधार अवकाश या कोष्ठ (superficial perineal space or pouch) कहलाता है।

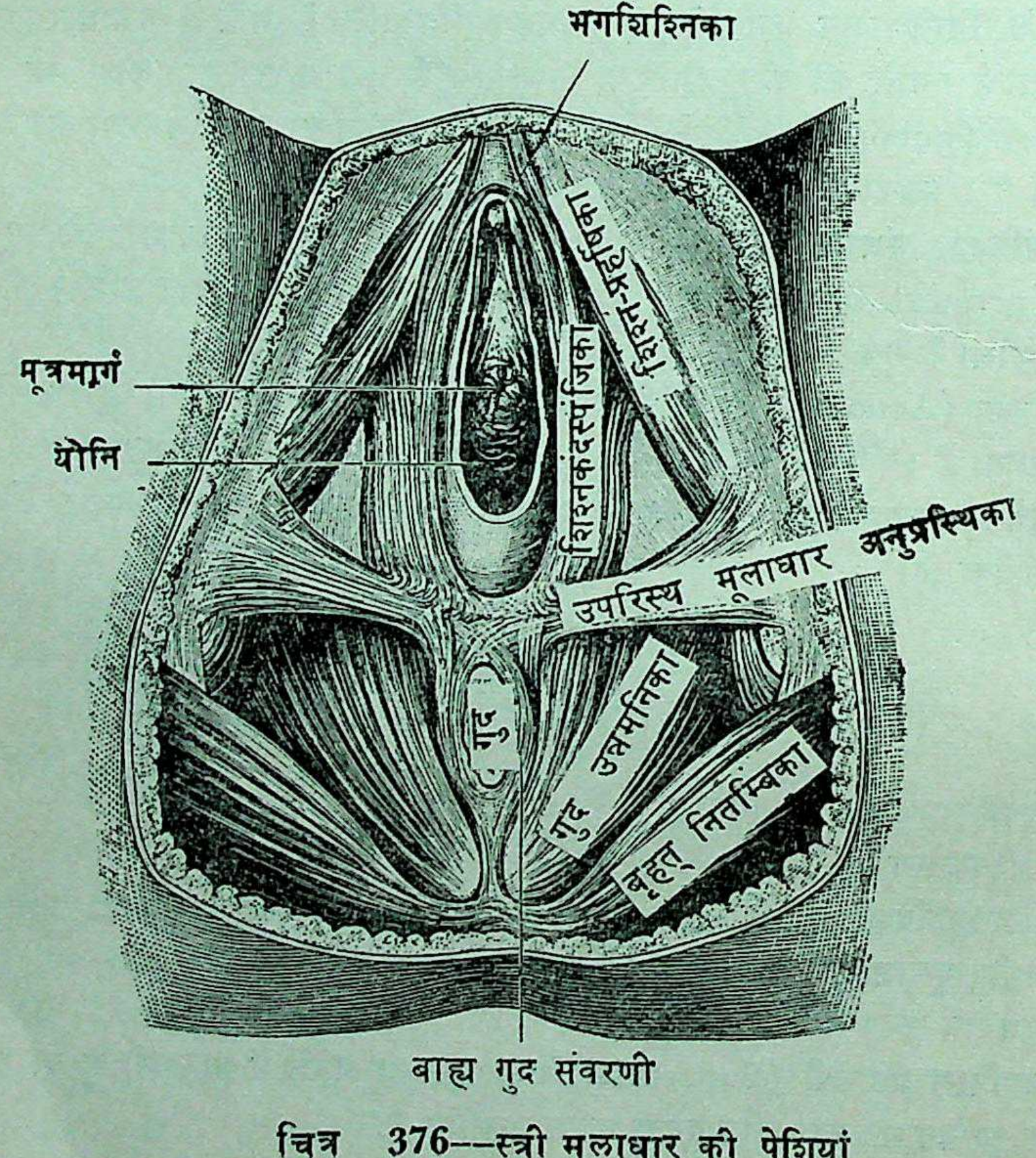
भगशिश्निका
शिश्न-प्रहर्षिका
मूत्रमार्ग
योनि
शिश्नकंदस्पंजिका
उपरिस्थ मूलाधार अनुप्रस्थिका
गुद
गुद उत्तमनिका
बृहत् नितम्बिका
बाह्य गुद संवरणी

चित्र 376--स्त्री मूलाधार की पेशियां

मूलाधार पिंड (Perineal body)--यह गुदा के लगभग 1·25 से० मी० आगे, शिश्न कन्द (bulb of penis) के पास मध्य-रेखा में तान्तव और मांसपेशी ऊतक निर्मित एक पिंड या पर्व है। इस पर्व पर आठ पेशियां आकर मिलती हैं और वहां लग जाती हैं; जिनके नाम ये हैं : दो उपरिस्थ और दो गभीर मूलाधार अनुप्रस्थिकाएं, बाह्य गुद संवरणी, शिश्नकन्द-स्पंजिका और दोनों गुद उन्नमनिकाओं के अग्र तंतु। इनके अतिरिक्त गुद नलिका तथा मलाशय की कलशिका (rectal ampulla) के कुछ अनुदैर्घ्य अनैच्छिक तंतु भी आकर लगते हैं। स्त्री मूलाकार में इस सघन पर्व के विशेष महत्त्व का पहले उल्लेख किया जा चुका है।

उपरिस्थ मूलाधार अनुप्रस्थिका (Transverse perinei superficialis)—यह एक छोटी पेशी पूलिका है जो मूलाधार में गुदा के सामने अनुप्रस्थ दिशा में स्थित है। आसन गंडक के अग्र और अभिमध्य भाग से कंडरा द्वारा तंतु उदय होकर अभिमध्य ओर जाकर मूलाधार पिंड पर निवेश करते हैं जहां वे दूसरी ओर की समान पेशी से तथा सामने की ओर शिश्नकंद-स्पंजिका और बाह्य गुद संवरणी से पीछे की ओर मिल जाते हैं।

क्रिया (Actions)--दोनों ओर की इन पेशियों के समकालीन संकोच से मूलाधार पिंड स्थिर हो जाता है।

शिश्नकंदस्पंजिका (Bulbospongiosus) – (शिश्नकन्दगह्वरिका (bulbocavernosus) गुदा के सामने दोनों ओर की पेशियां मध्य में एक कंडरीय राफे में मिली हुई हैं अथवा उसको एक ही पेशी समझा जा सकता है, जिसके तंतु मध्य राफे से निकल कर दाहिने और बांये बाहर और ऊपर को चले जाते हैं। इसके ततु मध्य राफे के अतिरिक्त मूलाधार पिंड से भी निकलते हैं। इसके पश्च भाग के तंतु एक पतले स्तर के रूप में मूत्र-जनन डायाफ्राम की निम्न प्रावरणी में मिल जाते हैं; मध्य भाग के तंतु शिश्नकंद तथा शिश्न स्पंज पिंड (corpus spongiosum penis) को आवृत करते हुए शिश्न के ऊपर की ओर कंडराकला में निवेश करते हैं। अग्र भाग के तंतु शिश्न रक्तधर पिंड (corpus cavernosum penis) के पार्श्वों पर फैल जाते हैं। कुछ शिश्न प्रहर्षिका (ischiocavernosus) के सामने इसी में लग जाते हैं तथा कुछ उस कंडरा विस्तार में लग जाते हैं जो शिश्न की अभिपृष्ठ वाहिकाओं (dorsal vessels of penis) को ढके हुए हैं।

क्रिया (Actions)—इस पेशी की क्रिया केवल मूत्र त्याग के अंत में होती है जब यह अपने संकोच से शिश्नकन्द का संपीडन करके मूत्र मार्ग से शेष मूत्र को पूर्णतया बाहर निकाल देता है। शिश्न के हर्षण (erection) में भी वह सहायता करती है। पेशी के मध्य तंतु स्पंजिका के उच्छ्रायी ऊतक का और अग्र भाग के तंतु शिश्न की अभिपृष्ठ शिरा का संपीडन करते हैं।

शिश्न-प्रहर्षिका (Ischiocavernosus)—यह पेशी आसन गंडिका के अन्तः पृष्ठ से शिश्नपाद (crus penis) के पीछे से तथा आसनास्थि की प्रशाखा से शिश्नपाद के दोनों ओर से कंडरीय और मांसल तंतुओं द्वारा उदय होती है। इसके तंतुओं से एक कंडराकला बनकर शिश्नपाद के अधोपृष्ठ और पार्श्व पृष्ठों पर निवेश करती है।

क्रिया (Actions)--यह पेशी शिश्न पाद का संपीडन करती है जिससे शिश्न का हर्षण बना रहता है।

मूत्रजनन प्रान्त की पेशियां और उन पर आच्छादित प्रावरणी मिल कर मूत्रजनन डायाफ्राम (urogenital diaphragm) बनाती हैं। गभीर मूलाधार अनुप्रस्थिका और मूत्रमार्ग संवरणी के ऊपर मूत्रजनन डायाफ्राम की निम्न प्रावरणी आच्छादित (मूलाधार कला) है। यह एक दृढ़ कला के रूप में जघन चाप पर क्षैतिज दिशा में छाई हुई है। पीछे की ओर इसका आधार मूलाधार पिंड से और मूलाधार अनुप्रस्थिकाओं के पीछे होकर डायाफ्राम की ऊर्ध्व प्रावरणी के कलामय स्तर से मिल जाता है। इसकी पार्श्व धारायें जघनास्थि की निम्न प्रशाखा और शिश्न पाद के ऊपर आसनास्थि की प्रशाखा पर लगी हुई हैं। इसका शिखर सामने की ओर सघन और दृढ़ होकर अनुप्रस्थ मूलाधार स्नायु (transverse perineal ligament) बन गया है। इस स्नायु और चापाकार जघन स्नायु के बीच शिश्न (अथवा भागशिश्नका) की गभीर अभिपृष्ठ शिरा श्रोणि में प्रवेश करती है और अभिपृष्ठ तंत्रिका (dorsal nervc) निकल कर सामने को शिश्न पृष्ठ पर पहुंचने के लिये जाती है। जघन संधानक के 2या 3 से०मी० नीचे मूत्र मार्ग उसको भेद कर निकलता है। मूत्र मार्ग का छिद्र गोल और लगभग 6 मि०मी० व्यास का है। इसके अतिरिक्त कंद की धमनियां और तंत्रिकायें, मूत्र मार्ग के पास कंद-मूत्रमार्ग ग्रन्थियों (bulbourethral glands) की वाहनियां, शिश्न की गभीर धमनियां जघन चाप के पास उसकी अधो धारा के लगभग मध्य में और उसके शिखर के पास अभिपृष्ठ शिश्न धमनियां उसको बेध कर जाती हैं। पश्च वृषणकोश वाहिकायें तथा तंत्रिकायें भी उसको बेधती हैं।

मूत्रजनन डायाफ्राम की ऊर्ध्व प्रावरणी (Superior fascia of urogenital diaphragm) गभीर मूलाधार अनुप्रस्थिका और मूत्र मार्ग संवरणी के पीछे स्थित है। यह निम्न प्रावरणी के समान पूर्णतया विकसित संरचना नहीं है।यह जघन चाप के सामने फैली हुई है। पार्श्व में यह गवाक्ष प्रावरणी से मिल जाती है, पीछे की ओर मूत्रजनन डायाफ्राम की निम्न प्रावरणी, मूलाधार पिंड और उपरिस्थ प्रावरणी के कलामय स्तर से मिली रहती है। ऊपर की ओर मूत्र मार्ग उसको बेध कर जाता है जहां वह पुरस्थ प्रावरणी में मिल जाती है।

मूत्रजनन डायाफ्राम की ऊर्ध्व और निम्न प्रावरणियों के बीच गभीर मूलाधार अवकाश या कोष्ठ (deep perineal space or pouch) है। उसमें ये संरचनायें उपस्थित हैं—1. मूत्र मार्ग का कलाकृत (membranous) भाग, **2. गभीर** मूलाधार अनुप्रस्थिका, 3. मूत्र मार्ग संवरणी, 4. कन्द-मूत्रमार्ग ग्रन्थियां (bulbourethral glands) और उनकी वाहिनियां, 5. गुह्य (pudendal) वाहिकायें, 6. शिश्न की अभिपृष्ठ तंत्रिकायें (गुह्य नलिका के प्रलम्बित भाग में), 7. शिश्न कन्द की धमनियां और तंत्रिकायें और 8. एक शिरा जालिका।

गभीर मूलाधार अनुप्रस्थिका (Transverse perinei profundus)—गुह्य वाहिकाओं के प्रावरणी पिधान के आसनास्थि की प्रशाखा पर प्रलम्बित भाग से इस पेशी का उदय होता है, जहां से यह मध्य रेखा की ओर आकर मध्यस्थ कंडरीय राफे पर दूसरी ओर की पेशी के साथ मिल जाती है और मूलाधार पिंड पर लगती है। यह पेशी और मूत्रमार्ग संवरणी एक ही तल में स्थित है। पहले दोनों पेशियों को मूत्रमार्ग संकीर्णिका या संपीडनी (constrictor or compressor urethrae) के नाम से संबोधन किया जाता था।

क्रिया (Actions)—गभीर मूलाधार अनुप्रस्थिका मूलाधार पिंड को स्थिर करने में सहायक होती है।

मूत्रमार्ग संवरणी (Sphincter urethrae)—यह मूत्रमार्ग के कलाकृत भाग को घेरे हुए है और मूत्रजनन डायाफ्राम की निम्न प्रावरणी के पीछे स्थित है। इसके उपरिस्थ तंतु (निम्न तंतु भी कहे जाते हैं) सामने की ओर अनुप्रस्थ मूलाधार स्नायु और पास की प्रावरणी से उदय होते हैं और मूत्र मार्ग के पार्श्व पर होते हुए पीछे की ओर जाकर मूलाधार पिंड पर निवेश करते हैं। इसके गभीर तंतु, जिनमें से कुछ उपस्थ वाहिकाओं के पिधान से उदय होते हैं, अभिमध्य ओर आकर कलाकृत मूत्रमार्ग को घेर लेते हैं और उस पर एक आच्छादन बना देते हैं।

क्रिया (Actions)—दोनों ओर की पेशियां एक साथ क्रिया करके मूत्रमार्ग के कलाकृत भाग का संपीडन करती हैं। शिश्नकंदस्पंजिका की भांति मूत्र त्याग के समय ये ढीली रहती हैं। उसके पश्चात् ये संकोच करके मूत्रमार्ग में शेष बचे मूत्र को भी बाहर निकाल देती हैं।

तंत्रिका संभरण (Nerve supply)—मूत्रजनन प्रदेश की समस्त पेशियों में गुह्य तंत्रिका (चि० 2, 3, 4) की मूलाधार शाखा के तंतु आते हैं।

मूत्रजनन क्षेत्र की पेशियां (स्त्रियों में)
(Muscles of the urogenital region in the Female)

उपरिस्थ मूलाधार अनुप्रस्थिका
शिश्नकंदस्पंजिका
मूत्रमार्ग-संवरणी
शिश्न-प्रहर्षिका
गंभीरमूलाधारअनुप्रस्थिका

उपरिस्थ मूलाधार अनुप्रस्थिका (Transverse perinei Superficialis)—स्त्रियों में यह एक संकुचित पेशीपूलिका है जो पुरुषों की इस पेशी के समान मानी जाती है।

शिश्नकंदस्पंजिका (bulbospongiosus)—यह योनि द्वार को घेरे हुये है और पीछे की ओर जाकर मूलाधार पिंड में लग जाती है जहां यह बाह्य गुद संवरणी से मिल जाती है। यहां से इसके तंतु योनि के पार्श्व पर होते हुये आगे की ओर जाकर भगशिश्निका रक्तघर पिंड (corpora cavernosa clitoridis) में निर्विष्ट होते हैं। एक पूलिका भगशिश्निका की काय पर होकर जाती है जो गभीर अभिपृष्ठ शिरा का संपीडन करती है।

क्रिया (Actions)—यह पेशी योनि द्वार का संकुचन और भगशिश्निका का हर्षण करती है।

शिश्न-प्रहर्षिका (Ischiocavernosus)—यह पुरुषों की अपेक्षा स्त्रियों में छोटी होती है। इसके तंतु आसनास्थि के गंडक के अन्तःपृष्ठ से, भगशिश्निका पाद (crus clitoridis) के पीछे से तथा आसनास्थि की प्रशाखा के समीपस्थ भाग से उदय होते हैं। पेशी के तन्तुओं से एक कंडराकला बनती है जो भगशिश्निका पाद के पार्श्व तथा निम्न पृष्ठ पर निवेश करती है।

क्रिया (Actions)—यह पेशी भगशिश्निका के पाद का संपीडन करके शिराओं द्वारा रक्त को नहीं लौटने देती, जिससे शिश्निका हर्षण बना रहता है।

मूत्र-जनन डायाफ्राम की निम्न प्रावरणी स्त्रियों में पुरुष की अपेक्षा दुर्बल होती है। अन्य रचनाओं के अतिरिक्त, जिनका पुरुष की प्रावरणी के साथ उल्लेख किया जा चुका है, स्त्रियों में इस प्रावरणी में योनि द्वार का छिद्र भी होता है जो योनि नलिका के बहिः कंचुक से मिल जाता है।

गभीर मूलाधार अनुप्रस्थिका (Transverse perenei profundus)—इस का उदय पुरुषों के समान ही होता है किन्तु यह योनि के पश्च ओर जाकर दूसरी ओर की पेशी से मिल जाती है। अग्र भाग के तंतु योनि की भित्ति ही में लगते हैं।

क्रिया (Actions)—यह मूलाधार पिंड को स्थिर करने में सहायता देती है।

मूत्रमार्ग संवरणी (Sphincter urethrae)—इसमें भी पुरुष की भांति, बाह्य और आभ्यन्तर दो प्रकार के तंतु होते हैं। बाह्य तंतु दोनों ओर अनुप्रस्थ मूलाधार स्नायु से निकलते हैं और ये मूत्रमार्ग के पार्श्व पर होते हुए पीछे को चले जाते हैं। कुछ तंतु मूत्रमार्ग और योनि के बीच में दूसरी ओर के तंतुओं से मिल जाते हैं, शेष योनि की भित्ति में लग जाते हैं। आभ्यन्तर तंतु मूत्रमार्ग द्वार को घेरे रहते हैं।

क्रिया (Actions)—दोनों ओर की पेशियां मिल कर मूत्रमार्ग का संवरण करती हैं।

ऊर्ध्व शाखा की प्रावरणियां और पेशियां
(Fasciae and Muscles of the upper Limb)

ऊर्ध्व शाखा की पेशियां निम्न समूहों में बद्ध की गई हैं :

1. ऊर्ध्व शाखा को कशेरुकादंड से जोड़ने वाली पेशियां
2. ऊर्ध्व शाखा को वक्ष की अग्र और पार्श्व भित्तियों से जोड़ने वाली पेशियां
3. स्कंध की पेशियां
4. ऊर्ध्व बाहु की पेशियां
5. अग्र बाहु की पेशियां
6. हाथ की पेशियां

1. ऊर्ध्व शाखा को कशेरुकादंड से जोड़ने वाली पेशियां
(Muscles connecting the Upper limb with the Vertebral column)

समलंबिका
कटिपार्श्वच्छदिका
बृहत् समचतुर्भुजिका
लघु समचतुर्भुजिका
अंसोन्नमनिका

उपरिस्थ प्रावरणी (Superficial fascia)—इसका एक मोटा स्तर सारी पीठ पर चढ़ा हुआ है जिसमें बसा की बहुत मात्रा है और जो सामान्य उपरिस्थ प्रावरणी से मिला हुआ है। ग्रीवा के ऊर्ध्व भाग में इसके मोटे दृढ़ स्तर में श्वेत तान्तव ऊतक के अनेक तंतु उपस्थित हैं जिनके द्वारा यह त्वचा से दृढ़तया जुड़ी हुई है।

गभीर प्रावरणी (Deep fascia)—इस का सघन तान्तव स्तर ऊपर पश्चकपाल की ऊर्ध्व मन्यारेखा पर लगा हुआ है। मध्य रेखा में यह मन्या स्नायु (ligamentum nuchae)

और अधिकंटक स्नायु (supraspinous lig.) से तथा सातवें ग्रैव कशेरुका से नीचे के सब कशेरुकाओं के कंटकों पर लगा है। शेष स्थानों में प्रावरणी पतली कला की भांति रह जाती है। पार्श्व में यह गभीर ग्रैव प्रावरणी (deep cervical fascia) से जुड़ जाती है। स्कंध पर यह अंसफलक के अंसकूट और कंटक पर और नीचे की ओर त्रिकोणिका पेशी पर बाहु में चली जाती है। वक्ष में यह कक्षा तथा वक्ष की गभीर प्रावरणी में और उदर में औदरी पेशियों पर आच्छादित प्रावरणी में मिल जाती है और नीचे की ओर श्रोणिफलक की शिखा पर लगी रहती है।

समलम्बिका (Trapezius)––यह ग्रीवा और स्कंध के पृष्ठ पर आच्छादित चपटी त्रिकोणाकार पेशी है। इसका उदय पश्चकपाल की ऊर्ध्व मन्या रेखा के अभिमध्य तृतीयांश, बहिः पश्चकपालोत्सेध, मन्या स्नायु, सातवें ग्रैव और बारहों वक्ष कशेरुकाओं के कंटकों तथा उनसे सम्बन्वित अधिकंटक स्नायुओं से होता है। पेशी के ऊपरी भाग के तंतु नीचे और बाहर को, मध्य भाग के तंतु सीधे बाहर को (क्षैतिज) और नीचे के भाग के तंतु ऊपर और बाहर को जाते हैं। ऊर्ध्व तंतु जत्रुक के पार्श्व तृतीयांश की पश्च धारा पर निवेश करते हैं; मध्य भाग के तन्तुओं का निवेश अंसकूट की अभिमध्य धारा और अंसफलक कंटक की शिखा के ऊर्ध्व ओष्ठ पर होता है; निम्न भाग के सूत्र अभिसृत होकर एक कंडराकला में अन्त होते हैं; जो अंसफलक की अभिमध्य धारा पर और उसके समीप स्थित अंसफलक कंटक के अभिमध्य प्रान्त के त्रिकोणाकार चिकने स्थल पर से निकल कर उसके शिखर की गुलिका पर निवेश करते हैं। ऊर्ध्व सूत्रों का उदय पश्चकपाल पर लगे हुये एक पतले तान्तव फलक द्वारा होता है जो त्वचा से जुड़ा हुआ है। मध्य सूत्र एक त्रिकोणाकार विस्तृत कंडराकला द्वारा उदय होते हैं जो छठे ग्रैव से लेकर तीसरे वक्ष कशेरुकाओं तक विस्तृत है। निम्न भाग के सूत्र कंडरा तन्तुओं द्वारा प्रारम्भ होते हैं। दोनों ओर की त्रिकोणाकार पेशियां मिलकर एक समलंबक (trapezium) बना देती हैं जिसके दो पार्श्व कोण दोनों स्कंधों पर, ऊपर का सिरा पश्चकपाल के ऊर्ध्व प्रोद्वर्ध पर और नीचे का सिरा बारहवें वक्ष कशेरुका कंटक पर स्थित है।

तंत्रिका संभरण (Nerve supply)––समलम्बिका पेशी में सहायक (accessory) तंत्रिका तथा तीसरी और चौथी ग्रैव तंत्रिकाओं की अभ्युदर प्रशाखाओं की शाखायें (ventral ramii) आती हैं। इनको पूर्णतया सांवेदनिक माना जाता है।

क्रिया (Actions)––अंसफलक पर लगी हुई अन्य पेशियों के साथ क्रिया करके समलंबिका ऊर्ध्व बाहु की गति के समय अंसफलक की गति और स्थिति का नियंत्रण करती है तथा उसको स्थिर करती है। अंसोन्नमनिका के साथ क्रिया करने पर पेशी के ऊर्ध्व तंतु अंसफलक को और उसके साथ स्कंध को ऊपर को उठाते हैं। अग्र दन्तुरिका के साथ इसकी क्रिया से अंसफलक आगे को घूमता है जिससे बाहु शिर से ऊपर उठ सके। समचतुर्भुजिका के साथ क्रिया होने पर अंसफलक पीछे को खिंच जाता है और स्कंधक्रिया के लिये तैयार हो जाता है। स्कंध को स्थिर करने पर शिर पीछे और बाहर की ओर खिंच जाता है।

कटिपार्श्वच्छदिका (Latissimus dorsi)—यह चपटी त्रिकोणाकार विस्तृत पेशी कटि प्रदेश और वक्ष के निचले अर्ध भाग को ढके हुए है। इसकी विशेषता इसकी लम्बी कंडरा है जो इसके ऊर्ध्व बहिः कोण पर बनती है और ऊपर जाकर बाद में प्रगंडास्थि के ऊर्ध्व भाग में निवेश करती है। इसका उदय समलम्बिका से आवृत निम्न छै कशेरुकाओं के कंटकों से कंडरीय सूत्रों द्वारा और वक्ष-कटि प्रावरणी (thoracolumbar fascia) के

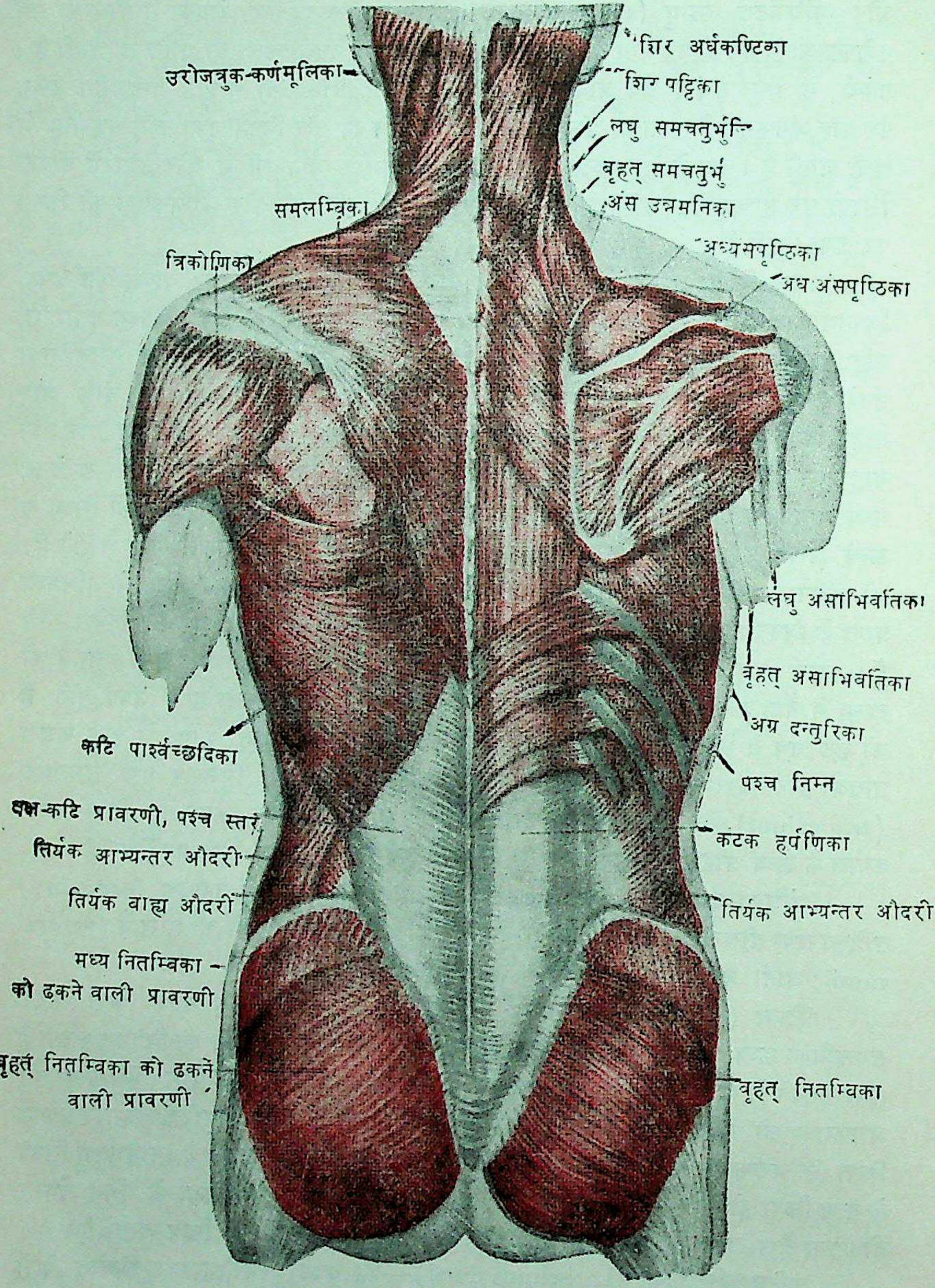
उरोजत्रुक-कर्णमूलिका
समलम्बिका
त्रिकोणिका
शिर अर्धकण्टिका
शिर पट्टिका
लघु समचतुर्भुजि
बृहत् समचतुर्भु
अंस उन्नमनिका
अध्यसपृष्ठिका
अध अंसपृष्ठिका
लघु अंसाभिवर्तिका
बृहत् असाभिवर्तिका
अग्र दन्तुरिका
पश्च निम्न
कटि पार्श्वच्छदिका
वक्ष-कटि प्रावरणी, पश्च स्तर
तिर्यक आभ्यन्तर औदरी
कंटक हर्षणिका
तिर्यक वाह्य औदरी
तिर्यक आभ्यन्तर औदरी
मध्य नितम्बिका को ढकने वाली प्रावरणी
बृहत् नितम्बिका को ढकने वाली प्रावरणी
बृहत् नितम्बिका

चित्र 377—ग्रीवा एवं धड़ की पीछे की उपरिस्थ पेशियों को दर्शाते हुए एक व्यवच्छेदन। वाम पार्श्व में केवल त्वचा, उपरिस्थ एवं गभीर प्रावरणी को अलग कर दिया गया है। दक्षिण पार्श्व में उरोजत्रुककर्णमूलिका, समलम्बिका कटिपार्श्वच्छदिका, त्रिकोणिका तथा तिर्यक् बाह्य औदरी पेशियों को काट कर अलग कर दिया गया है।

पश्च स्तर से होता है जिसके द्वारा यह सारे कटि और त्रिक कशेरुकाओं के कंटकों, अधिकंटक स्नायुओं तथा श्रोणिकंटक शिखा के पश्च भाग पर लगी हुई है। इनके अतिरिक्त शिखा के बहिरोष्ठ के पश्च भाग से और निचली तीन या चार पर्शुकाओं से भी यह मांसल सूत्रों द्वारा उदय होती है। पर्शुकाओं से उदय होने वाली पेशी पूलिकायें तिर्यक् बाह्य औदरी की उदय पूलिकाओं से मिली रहती हैं। इस विस्तृत उदय से सूत्र पार्श्व की ओर भिन्न-भिन्न प्रकार से मुड़ते हुए चले जाते हैं। सबसे ऊपर के तंतु प्रायः सीधे (क्षैतिज) बाहर को जाते हैं; मध्य भाग के तंतु ऊपर और बाहर को मुड़ते हुए जाते हैं; नीचे के तंतु लगभग सीधे ऊपर को जाते हैं। इस प्रकार सारे तंतु ऊपर और बाहर को जाकर अभिसरित होते हुए एवं संकुचित मोटी पूलिका में अंत हो जाते हैं जो अंसफल के निम्न कोण पर होकर, जिससे उसमें कुछ सूत्र मिल जाते हैं, बृहत् अंसाभिवर्तिका की अधो धारा पर से घूमकर उसके अग्र पृष्ठ पर पहुंचती है। यहां एक चतुर्भुज कंडरा बनती है जो 3 से० मी० लम्बी है और बृहद् अंसाभिवर्तिका की कंडरा के सामने होती हुई ऊपर जाकर प्रगंडास्थि की अन्तरागुलिका परिखा (intertubercular sulcus) में निवेश करती है। यह निवेश बृहद् अंसाभिवर्तिका के निवेश से ऊपर तक फैला हुआ है। इसकी कंडरा की निम्न धारा बृहद् अंसाभिवर्तिका की कंड़रा से जुड़ी रहती है, किन्तु निवेश के समीप दोनों के बीच एक बर्सा स्थित है। जिस प्रकार यह पेशी बृहद् अंसाभिवर्तिका की निम्न धारा पर अपने ही पर बल खाकर मुड़ती है उसके कारण सबसे नीचे के सूत्र कंडरा में निवेश स्थान पर सबसे ऊपर रहते हैं और ऊपर के सूत्र नीचे आ जाते हैं।

कटिपार्श्वच्छदिका और बृहद् अंसाभिवर्तिका मिलकर कक्षा के पश्च पुटक (posterior axillary fold) बनाते हैं।

तंत्रिका संभरण (Nerve supply)––प्रगंड जालिका (Brachial plexus) की पश्च रज्जु की वक्ष-अभिपृष्ठ (thoracodorsal) शाखा इस पेशी में आती है।

क्रिया (Actions)––कटिपार्श्वच्छदिका बाहु के प्रसारण, अभिवर्तन और अभिमध्य विवर्तन (घूर्णन) में सक्रिय भाग लेती है। प्रतिरोध के विरुद्ध उठी हुई बाहु को (जैसे बोझ उठाने पर) नीचे की ओर खींचने में यह बृहद् वक्षच्छदिका के उरोस्थि पर्शुक भाग और बृहद् अंसाभिवर्तिका के साथ क्रिया करती है। यदि बाहुओं को ऊपर उठाकर हाथों से किसी आड़े रखे हुए डंडे या छड़ को पकड़ लिया जाय तो इस पेशी का संकोच धड़ को ऊपर को उठा देगा तथा कुछ आगे को भी खींच लेगा। श्वास को वेग से निकालने में भी यह पेशी क्रिया करती है, जैसे वेग से खांसने में या छींकने में। बाहु ऊपर उठाते समय जब भी पेशी के तंतु संकोच करते हैं तो वे अंसफलक के निम्नकोण को दबा कर उसको वक्ष की भित्ति के घनिष्ठ संपर्क में रखते हैं।

कटि त्रिकोण (Lumbar triangle)––सामने की ओर तिर्यक् बाह्य औदरी की स्वतंत्र पश्च धारा, पीछे की ओर कटिपार्श्वच्छदिका की पार्श्व धारा और नीचे की ओर श्रोणिफलक शिखा, इनके बीच में एक त्रिकोणाकार, अवकाश रह जाता है जिसकी भूमि (floor) में तिर्यक् आभ्यन्तर औदरी स्थित है। यह कटि त्रिकोण कहलाता है। इसी प्रकार अंसफलक के पीछे भी समलम्बिका, कटिपार्श्वच्छदिका और अंसफलक की अभिमध्य धाराओं से सीमित एक त्रिकोणाकार अवकाश है जो परिश्रवण त्रिकोण (auscultation triangle) कहा जाता है। इसका तल बृहत् समचतुर्भुजिका बनाती है।

बृहत् समचतुर्भुजिका (Rhomboideus major)––इसका उदय कंडरासूत्रों द्वारा दूसरे, तीसरे, चौथे और पांचवें वक्ष कशेरुकाओं के कंटकों और अधिकंटक स्नायुओं से होता है। यहां से निकलकर तंतु नीचे और बाहर को जाकर अंसफलक की अभिमध्य धारा के पास एक कंडरीय बंधनी (tendinous band) में लग जाते हैं जिसका ऊपर का सिरा अंसफलक कंटक (spine of scapula) के चिकने त्रिकोणाकार मूल के नीचे फलक की अभिमध्य धारा पर और नीचे का सिरा अधो त्रिकोण पर लगता है। यह बंधनी अंसफलक की अभिमध्य धारा से एक पतली कला द्वारा जुड़ी हुई है। कभी-कभी मांस सूत्र भी धारा पर लग जाते हैं।

लघु समचतुर्भुजिका (Rhomboideus minor)– इस का उदय सातवें ग्रैव और प्रथम वक्ष कशेरुकाओं के कंटकों और मान्या स्नायु के निचले भाग से होता है। इसके तंतु नीचे और बाहर जाकर अंसफलक के अभिमध्य त्रिकोणाकार चिकने प्रांत पर निवेश करते हैं। कभी-कभी उपर्युक्त दोनों पेशियों की धारायें आपस में जुड़ जाती हैं।

तंत्रिका संभरण (Nerve supply)––अभिपृष्ठ अंसफलक (dorsal scapular) ग्रै० 4,5 तंत्रिकाएं इन पेशियों में आती हैं।

अंसोन्नमनिका (Levator scapulae)–- यह ग्रीवा के पार्श्व और पीठ पर स्थित है। यह शीर्षधर और अक्षक के अनुप्रस्थ प्रवर्धों और तीसरे और चौथे ग्रैव कशेरुकाओं के अनुप्रस्थ प्रवर्धों की पश्च गुलिकाओं से कंडरा पूलिकाओं द्वारा उदय होती है और अंसफलक की अभिमध्य धारा पर ऊर्ध्व कोण और अंसफलक कंटक के चिकने त्रिकोणाकार अभिमध्य प्रान्त के बीच निवेश करती है।

तंत्रिका संभरण (Nerve supply)––तीसरी और चौथी ग्रैवतंत्रिकायें तथा पांचवीं ग्रैव तंत्रिका की अभिपृष्ठ अंसफलक (dorsal scapular) शाखा इस पेशी में आती हैं।

क्रिया (Actions)––समचतुर्भुजिका तथा अंसोन्नमनिका पेशियां अंसफलक में लगी हुई अन्य पेशियों के साथ क्रिया करके अंसफलक को बाहु की गति के समय स्थिर करती हैं तथा उसकी गति और स्थिति का नियन्त्रण करती हैं। इस प्रकार वे स्कंध की स्थितियों को बनाये रखती हैं। समलंबिका के साथ क्रिया करके समचतुर्भुजिका अंसफलक का निवर्तन (पीछे को खींचना) करती हैं और स्कंध को पीछे खीचे रहती हैं। अंसोन्नमनिका और लघु वक्षच्छदिका के साथ क्रिया करने से अंसफलक घूमता है जिससे स्कंध नीचा (अवनमन) हो जाता है। ग्रैव पृष्ठवंश को स्थिर करने पर समलंबिका के साथ अंसोन्नमनिका की क्रिया से अंसफलक ऊपर को उठता है। शिर अथवा स्कंध के ऊपर रखा हुआ बोझ इसी क्रिया से संभाला जाता है। स्कंध के स्थिर करने से ग्रीवा संकोचक पेशी की ओर झुक जाती है।

II. ऊर्ध्व बाहु को वक्ष की अग्र और पार्श्व भित्तियों से जोड़ने वाली पेशियां
(Muscles connecting the upper limb with the Anterior and Lateral thoracic walls)

बृहद् वक्षच्छदिका
लघु वक्षच्छदिका
अधोजत्रुका
अग्रदन्तुरिका

उपरिस्थ प्रावरणी (Superficial fascia)––वक्ष के अग्र ओर की प्रावरणी ऊपर की ओर ग्रीवा और ऊर्ध्व बाहु की प्रावरणी और नीचे की ओर उदर प्रावरणी के साथ मिली हुई है। यह स्तन ग्रंथि को आवृत किये हुये है। ग्रन्थि के अग्र ओर से कुछ तान्तव प्रवर्ध त्वचा तथा चूचुक को चले जाते हैं। ये आलंबनी स्नायु (Suspensory ligament) कहे जाते हैं।

वक्ष प्रावरणी (Pectoral fascia)—यह पतली कला बृहद् वक्षच्छदिका को ढके हुये है। इसके कितने ही फलक पेशी के भीतर तंतुओं के बीच चले जाते हैं। अभिमध्य ओर यह उरोऽस्थि पर लगी हुई है, ऊपर की ओर जत्रुक पर लगी है, पार्श्व तथा नीचे की ओर यह स्कंध, कक्षा और वक्ष की आवरणी से मिल जाती है। बृहत् वक्षच्छदिका के ऊपरी भाग में प्रावरणी पतली है, किन्तु पार्श्व में बृहद् वक्षच्छदिका और कटिपार्श्वच्छदिका के बीच में दृढ़ हो जाती है और कक्षा की भूमि (Floor of axilla) बनाती है। यहां यह कक्षीय प्रावरणी (axillary fascia) कही जाती है। बृहद् वक्षच्छदिका की बहिः धारा पर पहुंच कर उसका एक फलक पेशी के पीछे चला जाता है। कटिपार्श्वच्छदिका की बहिः धारा पर पहुंचने पर उसके दो फलक होकर पेशी को आगे और पीछे दोनों ओर से आवृत करते हुये वक्ष कशेरुकाओं के कंटकों पर पहुंच कर, जुड़ कर, उन पर लग जाते हैं। बृहद्वक्षच्छदिका के पीछे की ओर जाने पर फलक फिर दो फलको में विभक्त होकर लघु वक्षच्छदिका को आवृत करता है और ऊपर की ओर जत्रुक-वक्षच्छद प्रावरणी (clavipectoral fascia) से मिल जाता है। बाहु के अपावर्तन पर कक्षा के बीच में जो गहरा स्थान बन जाता है वह कक्षातल पर छाई इस प्रावरणी के खिंचने का परिणाम होता है। स्तन ग्रन्थि की कक्षीय पुच्छ (axillary tail) इस प्रावरणी को खींचे हुये हैं। वक्षच्छदिका प्रान्त के नीचे पहुंच कर प्रावरणी दृढ़ हो जाती है और समोदरिका (Rectus abdominis) के पिधान में मिल जाती है।

बृहद् वक्षच्छदिका (Pectoralis major)—यह दृढ़ त्रिकोणाकर पेशी वक्ष के ऊपरी ओर सामने के भाग में मध्य के दोनों ओर स्थित है। इसका उदय जत्रुक के उरो प्रान्त (sternal end) के अग्र भाग से, उरोऽस्थि के अग्रपृष्ठ की आधी चौड़ाई से, छठी या सातवीं पर्शुक उपास्थि के लगने तक, पहली या सातवीं (कभी-कभी दोनों) पर्शुक उपास्थियों को छोड़कर शेष सब यथार्थ पर्शुकाओं (true ribs) की उपास्थियों से, छठी पर्शुका के अभ्युदर प्रान्त से तथा तिर्यक् बाह्य औदरी पेशी की कंडराकला से होता है और उसका निवेश एक पाँच से० मी० चौड़ी कंडरा द्वारा प्रगंडास्थि के शिर के नीचे अन्तरागुलिक परिखा के बहिरोष्ठ पर होता है। कंडरा दो फलकों में विभक्त है। अग्र फलक (anterior lamina) जत्रुक, उरोस्थि के किनारों, उरोहस्तक और दूसरी से पांचवी पर्शुक कशेरुका उपास्थियों से उदय होने वाले तंतुओं से बनता है और पश्च फलक (posterior lamina) में छठी पर्शुक उपास्थि तथा पर्शुका, उरोस्थि के अग्र पृष्ठ तथा तिर्यक् बाह्य औदरी पेशी की कंडराकला से उदय होने वाले तंतु आकर लगते हैं। कंडरा, बनने के पश्चात्, अपने ही पर बल खा जाती है जिससे नीचे के सूत्रों का बना हुआ कंडराभाग ऊपर के सूत्रों के कंडराभाग के पीछे होता हुआ उसके ऊपर पहुंच जाता है। इससे पश्च फलक ऊपर आ जाता है और अग्र फलक कंडरा में नीचे रह जाता है जिससे जत्रुक, उरोहस्तक, उरोस्थि के किनारों और पांचों पर्शुक उपास्थियों से उदय होने वाले सूत्रों का प्रगंडास्थि पर शेष सूत्रों से नीचे निवेश होता है।

पश्च फलक से एक विस्तार निकल कर द्वि-शरस्का खातिका (bicipital groove) पर आच्छादित होता हुआ स्कंध संधि के सम्पुट से मिल जाता है। निवेश के पास इस फलक के गभीर भाग से एक और विस्तार (expansion) निकलता है जो अन्तरागुलिका परिखा पर फैला हुआ है और उसकी अधो धारा से तीसरा विस्तार ऊर्ध्व बाहु की प्रावरणी में चला गया है।

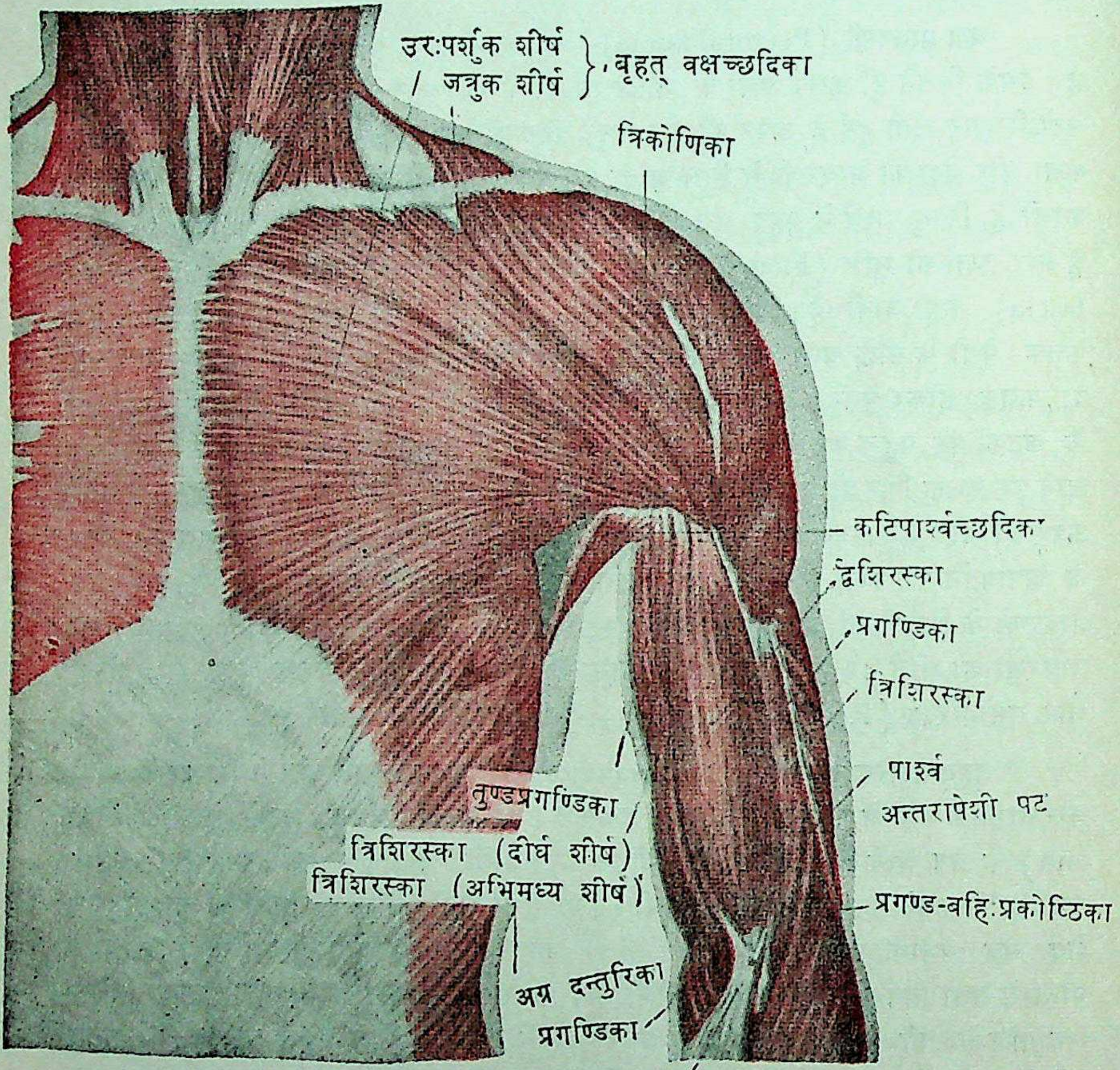
उर:पर्शुक शीर्ष
जत्रुक शीर्ष
बृहत् वक्षच्छदिका
त्रिकोणिका
कटिपार्श्वच्छदिका
द्विशिरस्का
प्रगण्डिका
त्रिशिरस्का
पार्श्व अन्तरापेशी पट
प्रगण्ड-बहि:प्रकोष्ठिका
तुण्डप्रगण्डिका
त्रिशिरस्का (दीर्घ शीर्ष)
त्रिशिरस्का (अभिमध्य शीर्ष)
अग्र दन्तुरिका
प्रगण्डिका
द्विशाखी कण्डराकला

चित्र 378—वक्ष एवं ऊर्ध्व बाहु की सामने की उपरिस्थ पेशियां। वाम पार्श्व

इस पेशी की अधोधारा से कक्षा (axilla) का अग्र पुटक बनता है जो अपावर्तित बाहु के किसी विरोध पर अभिवर्तन करने पर अत्यन्त स्पष्ट हो जाता है।

तंत्रिका संभरण (Nerve supply)—पेशी में पार्श्व एवं अभिमध्य वक्षच्छदा तंत्रिकाएं (lateral and medial pectoral nerves) आती हैं। पेशी के जत्रुक से उदय हुये भाग में पांचवीं और छठी ग्रैव तंत्रिकाओं के तन्तु तथा उरोस्थि-वक्ष भाग से उदय हुए भाग में ग्रैव 7वीं और 8वीं तथा पहली वक्ष तंत्रिकाओं के तंतु आते हैं।

क्रिया (Actions)—पेशी के दोनों भाग स्वतंत्रतया तथा एक साथ क्रिया कर सकते हैं। सारी पेशी अपनी क्रिया से प्रगंडास्थि का अभिवर्तन तथा अभिमध्य विवर्तन (adduction and medial rotation) या घूर्णन करती है। बाहु के प्रसारित होने पर, अर्थात् बाहर और पीछे को खिंची होने पर, पेशी बाहु को आगे और भीतर या अभिमध्य ओर को खींचती है। बाहु के आकुंचन में उरोपर्शुक तन्तु (sternocostal fibres) क्रिया नहीं करते। यह क्रिया केवल जत्रुक तन्तुओं और त्रिकोणिका के अग्र तन्तुओं और तुंडप्रगंडिका द्वारा होती है। किन्तु प्रसारण के विरोध में (गुरुत्व प्रसारण में सहायक होता है) उरोपर्शुक भाग कटि-पार्श्वच्छदिका और बृहद् अंसाभिवर्तिका के साथ काम करता है जिससे बाहु का अवनमन होता है। जब बाहुओं को ऊपर करके स्थिर कर दिया जाता है, जैसे वृक्षों पर चढ़ने के समय, तो भी पेशियों की क्रिया इसी प्रकार होती है।

जत्रुक वक्षच्छद प्रावरणी (Clavipectoral fascia)—बृहद् वक्षच्छदिका के जत्रुक भाग के पीछे यह दृढ़ प्रावरणी स्तर लघु वक्षच्छदिका और अधोजत्रुका के बीच में स्थित है और कक्षीय वाहिकाओं और तंत्रिकाओं को ढके हुये है। ऊपर की ओर इस प्रावरणी के दो फलक होकर अधोजत्रुका को सामने और पीछे की ओर से आच्छादित करके पेशी के दोनों ओर जत्रुक पर लग जाते है। पेशी के पीछे की ओर का स्तर गभीर ग्रैव प्रावरणी से जुड़ जाता है, अंसकंठिका (omohyoid) को जत्रुक से जोड़ता है तथा कक्षीय वाहिकाओं के पिधान से भी जुड़ता है। अभिमध्य ओर यह प्रावरणी प्रथम दो अन्तरापर्शुका अवकाशों पर छाई हुई प्रावरणी से मिल जाती है और प्रथम पर्शुका पर अधोजत्रुका के उदय के अभिमध्य ओर लग जाती है। पार्श्व में यह तुंड प्रवर्ध (coracoid process) पर लगी हुई है जहां यह मोटी और दृढ़ है और तुंडजत्रुक (coraco clavicular) स्नायु में मिल जाती है। तुंड प्रवर्ध से प्रथम पर्शुका पर लगने वाला भाग बहुधा एक दृढ़ बंधनी बन जाता है और पर्शुकातुंड स्नायु (costocoracoid ligament) कहलाता है। नीचे की ओर प्रावरणी पतली है और दो स्तरों में विभक्त होकर लघु वक्षच्छदिका को आवृत करके उसकी अधोधारा से नीचे जाकर कक्षीय प्रावरणी में मिल जाती है तथा पार्श्व में द्विशिरस्का के लघु शिर की प्रावरणी से मिलती है। इस जत्रुक-वक्षच्छद प्रावरणी द्वारा वक्ष-अंसकूट धमनी और शिरा, बहिर्बाहु शिरा और पार्श्विक वक्षच्छद तंत्रिका निकलती हैं।

लघु वक्षच्छदिका (Pectoralis minor)—यह छोटी, पतली, त्रिकोणाकार पेशी वक्ष के ऊर्ध्व भाग में बृहद् वक्षच्छदिका के पीछे स्थित है। यह तीसरी, चौथी और पांचवी पर्शुकाओं के बाह्य पृष्ठों से उनकी उपास्थियों के पास से तथा बाह्य अन्तरापर्शुकियों की प्रावरणी से उदय होती है। यहां से तंतु ऊपर और बाहर को जाकर एक चपटी कंडरा बना कर अंसफलक के तुंड प्रवर्ध के ऊर्ध्व पृष्ठ और अभिमध्य धारा में निवेश करते हैं। कभी-कभी सारी कंडरा या उसका कुछ भाग तुंड पर होता हुआ तथा तुंड अंसकूट स्नायु (coracoacromial) से होकर तुंडप्रगंड स्नायु (coracohumeral lig.) द्वारा प्रगंडास्थि पर निवेश करता है।

तंत्रिका संभरण (Nerve supply)—इस पेशी में 6वीं, 7वीं और 8वीं ग्रैव तंत्रिकाओं के तंतु पार्श्व और अभिमध्य वक्षच्छद तंत्रिकाओं द्वारा आते हैं।

क्रिया (Actions)—लघु वक्षच्छदिका अग्र दन्तुरिका (Serratus ant.) को अंसफलक को वक्ष पर सामने की ओर खींचने में सहायता देती है। अंसोन्नमनिका और

समचतुर्भुजिकाओं के साथ क्रिया करके यह अंसफलक को घुमाती है जिससे स्कंध नीचे को झुकता है ।

अधोजत्रुका (Subclavius)––यह एक छोटी, त्रिभुजाकार पेशी, जत्रुक और प्रथम पर्शुक के बीच में स्थित है । वह प्रथम पर्शुका और उसकी पर्शुक उपास्थि के संगम से, पर्शुका-जत्रुक स्नायु (costoclavicular) के सामने, एक मोटी कंडरा द्वारा उदय होती है जो पेशी की धार पर प्रलम्बित हो जाती है । पेशी के मांसल तंतु ऊपर और पार्श्व ओर जाकर जत्रुक के मध्य तृतीयांश भाग के निम्न पृष्ठ पर स्थित खातिका में निवेश करते हैं ।

तंत्रिका संभरण (Nerve supply)––पांचवी और छठी ग्रैव तंत्रिकाओं के तंतु एक शाखा द्वारा पेशी में आते हैं ।

क्रिया (Actions)––अधोजत्रुका स्कंध के शिखर को नीचे और आगे को खींचती है और स्कंध की गतियों के समय उसको उरोजत्रुक (sternoclavicular) संधि को संधायक चक्रिका पर दबा कर स्कंध को स्थिर करती है ।

अग्र दन्तुरिका (Serratus ant.)––यह एक पेशी स्तर है जो वक्ष के ऊर्ध्व और पार्श्व भाग में अंसफलक और पर्शुकाओं के बीच स्थित है । ऊपरी आठ या नौ पर्शुकाओं के बाह्य पृष्ठ और उनकी ऊर्ध्व धाराओं से तथा अन्तरा पर्शुकी की प्रावरणी में इस पेशी की

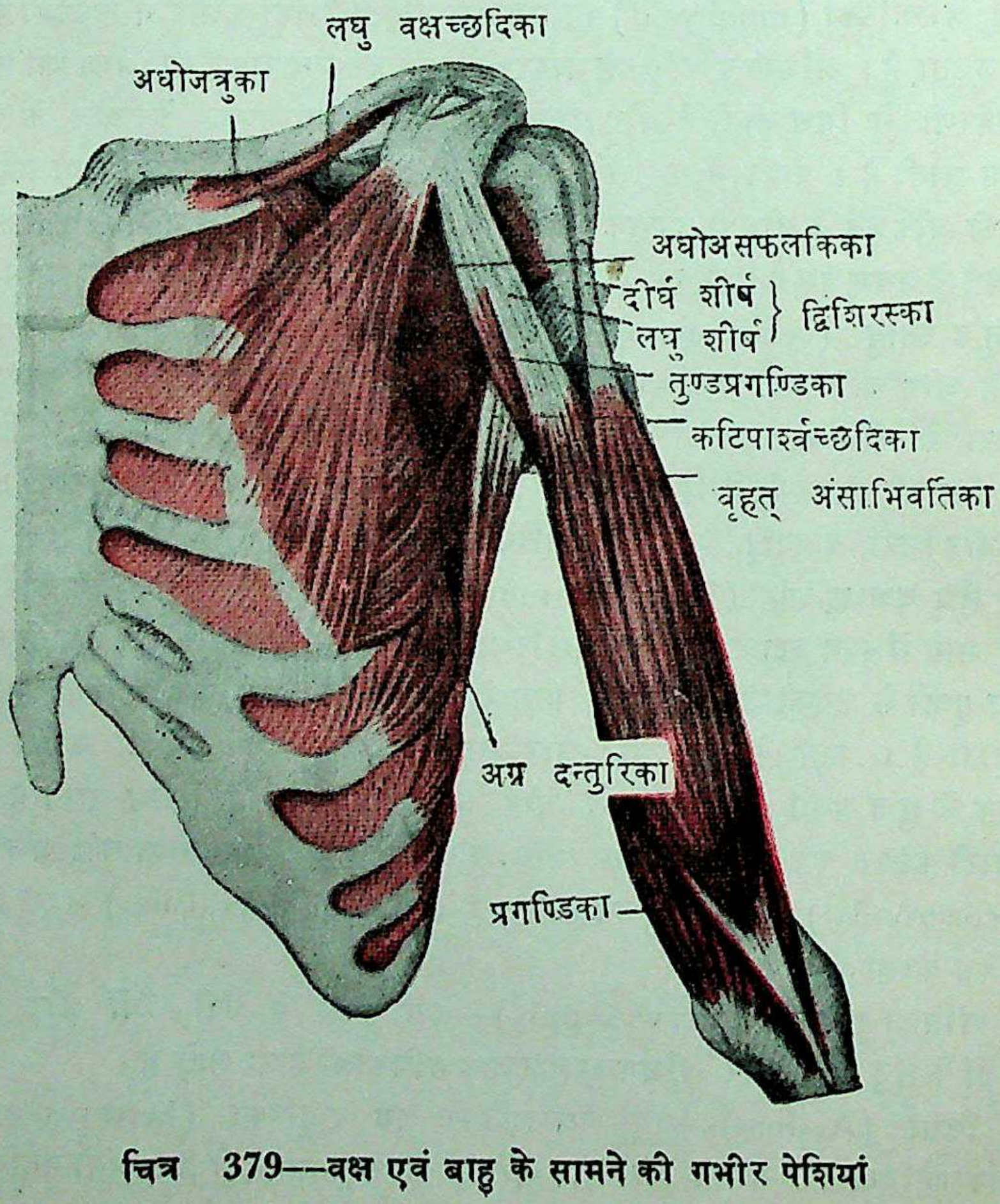
लघु वक्षच्छदिका
अधोजत्रुका
अधोअसफलकिका
दीर्घ शीर्ष
लघु शीर्ष
द्विशिरस्का
तुण्डप्रगण्डिका
कटिपार्श्वच्छदिका
बृहत् अंसाभिवर्तिका
अग्र दन्तुरिका
प्रगण्डिका

चित्र 379––वक्ष एवं बाहु के सामने की गभीर पेशियां

पूलिकायें प्रांगुलनों (digitations) के रूप में उदय होती है। प्रथम पूलिका के कुछ सूत्र दूसरी पर्शुका से भी निकलते हैं। नीचे की चार पूलिकाएं तिर्यक् बाह्य औदरी की ऊपरी पांच पूलिकाओं के बीच-बीच में लगी रहती हैं। इस विस्तृत उदय क्षेत्र से तंतु ऊपर और बाहर को जाकर अंसफलक की अन्तः या अभिमध्य धारा के अग्रपृष्ठ पर ऊर्ध्व से निम्न कोण तक निवेश करते हैं। प्रथम पूलिका ऊर्ध्व कोण के त्रिकोणाकार स्थल पर निवेश करती है। अगली दो या तीन पूलिकायें फैलकर एक त्रिकोणाकार स्तर के रूप में समस्त धारा पर ऊर्ध्व कोण के नीचे से निम्न कोण के ऊपर तक लगी हुई हैं। निम्न चार या पांच पूलिकायें एक पंखे के आकार पिंड में अभिसरित होकर शिखर द्वारा निम्नकोण के अग्रपृष्ठ पर निवेश करती हैं।

तंत्रिका संभरण (Nerve supply)—दीर्घ वक्ष तंत्रिका, ग्री 5, 6, 7 पेशी के बहिः पृष्ठ पर नीचे को जाती हुई पेशी को तंतु देती है।

क्रिया (Actions)—यह धक्का देने या घूंसाबाजी करने की विशेष पेशी है। लघु वक्षच्छदिका के साथ क्रिया करके यह अंसफलक को वक्ष पर आगे की ओर खींचती है। इसके बलवान निचले तन्तु अंकफलक के निम्न कोण को वक्ष की भित्ति पर आगे को खींचते और अंसफलक को घुमाने में पृष्ठच्छदा की सहायता करते हैं। इस प्रकार वे बाहु को शिर से ऊपर उठाने में विशेष भाग लेते हैं। अपावर्तन के प्रारंभ में अग्र दन्तुरिका अंसफलक को उस पर लगी हुई अन्य पेशियों के साथ क्रिया करके स्थिर कर देती हैं। तब समलंबिका की क्रिया अंसफलक पर न होकर प्रगंडास्थि पर होती है। जब समलम्बिका प्रगंडास्थि को समकोण तक खींच कर लाती है तब अंसफलक भी घूमता है। उस समय अग्र दन्तुरिका और समलंबिका भी अंसफलक को घुमाती हैं। इन क्रियाओं से बाहु ऊपर को उठती है और उनके फलस्वरूप शिर से भी ऊपर उठ जाती है। जब शरीर के सामने कोई बोझ उठाया जाता है तो अग्र दन्तुरिका अंसफलक को पीछे को नहीं घूमने देती। विद्युत्पेशीलेखन (Electromyography) द्वारा अग्र दन्तुरिका को प्रश्वसन की अतिरिक्त पेशी होना नहीं पाया जाता है।

111. स्कंध की पेशियां (Muscles of the Shoulder)

त्रिकोणिका
अधोअंसफलकिका
अध्यंसपृष्ठिका
अधःअंसपृष्ठिका
लघु अंसाभिवर्तिका
बृहद् अंसाभिवर्तिका

गभीर प्रावरणी (Deep fascia)—यह त्रिकोणिका पर छाई हुई है। उससे कई फलक निकल कर पेशी तंतुओं के बीच-बीच में चले जाते हैं। सामने की ओर यह वक्षच्छद प्रावरणी से मिल जाती है; पीछे की ओर अधोअंसफलकिका प्रावरणी से मिलती है जहाँ यह दृढ़ है; ऊपर की ओर यह जत्रुक, अंसकूट तथा अंसफलक कंटक की शिखा पर लगी हुई है और नीचे प्रगण्ड प्रावरणी से संयोग करती है।

त्रिकोणिका (Deltoideus)—यह स्थूल, त्रिकोणाकार पेशी स्कंधसंधि को आच्छादित किये है। इसका उदय जत्रुक के पार्श्व तृतीयांश के ऊर्ध्व पृष्ठ और अग्र धारा, अंसकूट की

पार्श्व धारा और ऊर्ध्व पृष्ठ और अंसफलक के कंटक की शिखा के निम्न ओष्ठ से त्रिकोणाकार अभिमध्य प्रान्त तक होता है। ये सब तंतु निवेश की ओर अभिसरित होते चले जाते हैं। बीच के भाग के तंतु सीधे नीचे जाते हैं, अग्र भाग के तंतु नीचे और पीछे को जाते हैं और पश्च भाग के तंतु नीचे और आगे को जाकर अन्य तंतुओं के साथ कंडरा में अंत हो जाते हैं जो प्रगंडास्थि के कांड के पार्श्व ओर त्रिकोणिका गंडक (deltoid tuberosity) पर निवेश करती है। निवेश स्थान पर कंडरा से एक विस्तार निकल कर ऊर्ध्वबाहु की गभीर प्रावरणी में मिल जाता है। पेशी के अंसकूट से निकलने वाले मध्य भाग के तंतु चार कंडरा फलकों से द्विपक्षक (bipennate) प्रकार से उदय होते हैं और निवेश भी तीन कंडरा फलकों में होता है जो कंडरा में मिल जाते हैं। जत्रुक और अंसफलक कंटक की शिखा से निकलने वाले तंतु सीधे आकर कंडरा के किनारों में लगते हैं।

स्कंध की गोलाई प्रगंडास्थि के उर्ध्व प्रान्त की गुलिकाओं पर आच्छादित इस पेशी ही से बनती है। यदि बाहु को पूर्ण अपावर्तन की दशा में रखा जाय तो इस पेशी की सीमा त्वचा द्वारा दिखाई देती है।

संबंध (Relations)–**उपरिस्थ** पृष्ठ पर (Super. surf.)—त्वचा, उपास्थि और गभीर प्रावरणी, ग्रीवा-पार्श्वच्छदिका (platysma), पश्च अधिजत्रुक (posterior supraclavicular) और पार्श्व प्रगंड त्वग् तंत्रिकायें (lateral brachial cutaneous nerves)

गभीर पृष्ठ पर (Deep surface)–तुंड प्रवर्ध, तुंड-अंसकूट स्नायु (coraco-acromial lig.), अधोअंसकूट वर्सा (subacromial bursa), लघु वक्षच्छदिका की निवेश कंडरा, तुंड-प्रगंडिका (coracobrachialis) और द्विशिरस्का के दोनों शिरों के उदय की कंडरा, बृहद् वक्षच्छदिका की कंडरा, अधोजत्रुका, अध्यंसपृष्ठिका (supraspinatus), अधःअंसपृष्ठिका (infraspinatus) और लघु अंसाभिवर्तिका पेशियों के निवेश, त्रिशिरस्का के दीर्घ और पार्श्व शिर, परिवेष्टक प्रगंडिका **धमनी और** शिरा (circumflex humeral vessels), कक्षीय तंत्रिका (axillary n.) और प्रगंडास्थि का ऊर्ध्व भाग (शल्य ग्रीवा, गुलिकाओं सहित)। अग्र धारा के ऊर्ध्व भाग और बृहद् वक्षच्छदिका के बीच में अधोजत्रुक खात (infraclavicular fossa) है जिसमें बहिर्बाहु शिरा (cephalic vein) तथा वक्षअंसकूट धमनी (thoracoacromial a.) की त्रिकोणिका शाखा (deltoid br.) स्थित हैं। नीचे दोनों पेशियां सम्पर्क में रहती हैं। पश्च धारा अधःअंसपृष्ठिका और त्रिशिरस्का को ढकती है।

तंत्रिका संभरण (Nerve supply)—पेशी में कक्षीय तंत्रिका, ग्रै० 5 और 6 आती है।

क्रिया (Actions)—पेशी के तीनों भाग पृथक्-पृथक् या एक साथ क्रिया कर सकते हैं। अग्र तंतु बृहद् वक्षच्छदिका के साथ क्रिया करके बाहु को आगे को खींच लेते हैं तथा उसका अभिमध्य घूर्णन (medial rotation) करते हैं। पश्च तंतु कटिपार्श्वच्छदिका तथा बृहद् अंसाभिवर्तिका के साथ बाहु को पीछे खींचते हैं और बाह्य घूर्णन करते हैं। बीच का बहुपक्षक भाग सबसे बलवान और मुख्य भाग है। अध्यंसपृष्ठिका की सहायता से यह बाहु को पार्श्व से ऊपर को उठाता है जब तक कि स्कंधसंधिसम्पुट तन नहीं जाता, किन्तु प्रगंडास्थि को अंसफलक के समतल में रखता है। यह विशेष बात है क्योंकि प्रगंडास्थि और अंसफलक के

एक तल में स्थित होने ही पर अंसफलक के घूर्णन से बाहु के ऊपर उठने की क्रिया पूर्ण हो सकती है और बाहु शिर के ऊपर उठ सकती है। इस क्रिया में पेशी का अंसकूटोद्भूत भाग वेग से संकोच करता है, किन्तु अग्र और पश्च भाग भी अपने तनाव से सहायता देते हैं और बाहु को आगे पीछे नहीं हटने देते। समलंबिका (Trapezius) और अग्र दन्तुरिका (serratus anterior) भी त्रिकोणिका (Deltoid) द्वारा बाहु के ऊपर उठने के समय अंसफलक को घुमाते रहती हैं और अधोअंसफलकिका, अधःअंसपृष्ठिका और लघु अंसाभिवर्तिका नीचे को खींच कर प्रगंडास्थि के शिर को अंसगर्त गुहा से ऊपर को नहीं फिसलने देतीं। ये पेशियां त्रिकोणिका के साथ ही अपनी क्रिया प्रारंभ कर देती हैं। अतएव त्रिकोणिका और अध्यंसपृष्ठिका तथा अधोअंसफलकिका, अधःअंसपृष्ठिका और लघु अंसाभिवर्तिका पेशियों के दो विरोधी समूह बन जाते हैं जो अपनी क्रियाओं के संतुलन से बाहु की अपावर्तन (abduction) क्रिया को पूर्ण करते हैं और अस्थिभागों को अपने स्थान में रखते हैं।

अधोअंसफलकिका प्रावरणी (Subscapular fascia)—यह एक पतली कला है जो सारे अधोअंसफलक खात के किनारों पर लगी हुई है। उसके गभीर पृष्ठ से पेशी के कुछ तन्तुओं का उदय होता है।

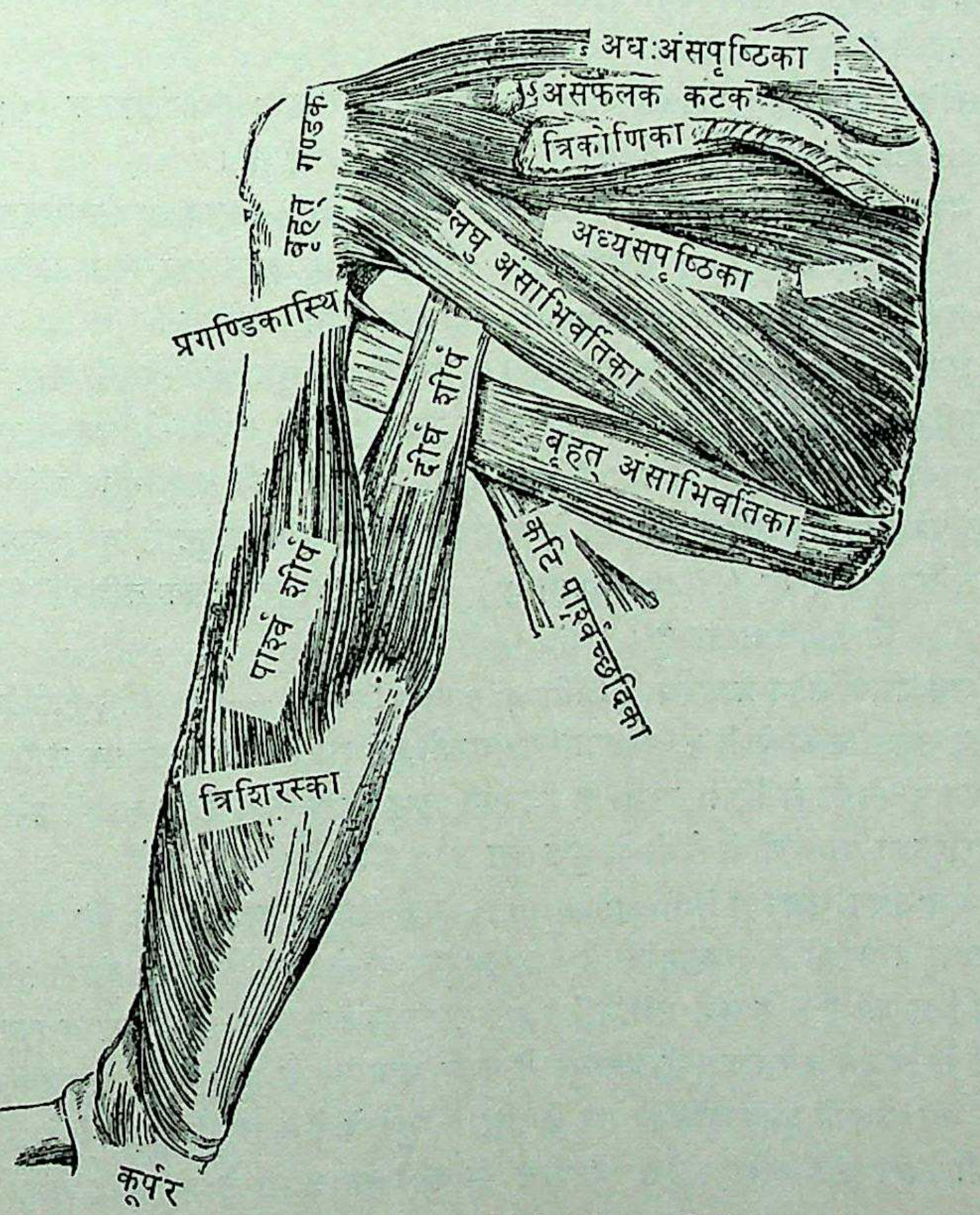
अधःअंसपृष्ठिका
अंसफलक कटक
त्रिकोणिका
बृहत् गण्डक
अध्यंसपृष्ठिका
लघु अंसाभिवर्तिका
प्रगण्डिकास्थि
दीर्घ शीर्ष
बृहत् अंसाभिवर्तिका
कटि पार्श्वच्छदिका
पार्श्व शीर्ष
त्रिशिरस्का
कूर्पर

चित्र 380—अंसफलक के अभिपृष्ठ की पेशियाँ तथा त्रिशिरस्का। वाम पार्श्व

अधोअंसफलकिका (Subscapularis)––यह एक बड़ी त्रिकोणाकार पेशी है जो सारे अधोअंसफलक खात को भरे हुये है और उसके अभिमध्य द्वि-तृतीयांश और बहिर्धारा के पास के अवतल पृष्ठ से तथा खात के कटकों (ridges) पर लगे हुये कंडरीय फलकों से उदय होती है जो पेशी को अन्तर्छेदित (intersected) किये हुये हैं। कुछ फलक एक कंडराकला बना कर इस पेशी को बृहद् अंसाभिवर्तिका और त्रिशिरस्का के दीर्घ शिर से पृथक् करते हैं। उदय होकर तंतु बाहर की ओर को अभिसरित होते हुये चले जाते हैं और एक कंडरा में अन्त हो जाते हैं जो प्रगंडास्थि की लघु गुलिका पर और स्कंध संधि सम्पुट में सामने की ओर निवेश करती है। इस कंडरा और अंसफलक की ग्रीवा के बीच में एक बड़ा बर्सा है जो तान्तव सम्पुट के एक छिद्र द्वारा संधि गुहा से संबंधित है।

संबंध (Relations)—अग्रपृष्ठ से कक्षा की पश्च भित्ति का अधिकतर भाग बनता है। उसका नीचे का तथा अभिमध्य द्वितृतीयांश भाग अग्र दन्तुरिका के संपर्क में रहता है, और ऊपर और पार्श्व का भाग तुंड-प्रगंडिका (coracobrachialis), द्विशिरस्का, कक्षीय वाहिकाओं और तंत्रिकाओं की प्रगंड जालिका (brachial plexus) तथा अधो अंसफलक वाहिकाओं और तंत्रिकाओं से सम्पर्क करता है। इसके पश्च पृष्ठ के पीछे अंसफलक और स्कंध संधि संपुट हैं। इसकी अधो धारा कटिपार्श्वच्छदिका और बृहद् अंसाभिवर्तिका पेशियों से मिली रहती हैं।

तंत्रिका संभरण (Nerve supply)––ऊर्ध्व और अधः अवअंसफलक (upper and lower subscapular) तंत्रिकायें, ग्रै० 5, 6, 7 पेशी में आती हैं।

अध्यंसपृष्ठिका प्रावरणी (Supraspinatus fascia)—यह अध्यंसपृष्ठिका पेशी पर छाई हुई है। पेशी के कुछ तंतु इससे उदय होते हैं। यह अभिमध्य भाग में मोटी किन्तु पार्श्व में तुंड-अंसकूट (coracoacromial) स्नायु के नीचे पतली है।

अध्यंसपृष्ठिका (Supraspinatus)—यह अध्यंस खात में स्थित है और उसके अभिमध्य द्वितृतीयांश तथा अध्यंसपृष्ठिका प्रावरणी से उदय होती है। पेशी के तंतु बाहर की ओर अंसकूट के नीचे से जाकर एक कंडरा में होते हैं जो प्रगंडास्थि की बृहत् गुलिका के सबसे ऊपर के चिह्न पर निवेश करती है। निवेश के पास यह स्कन्ध संधि सम्पुट से जुड़ी रहती है।

तंत्रिका संभरण (Nerve supply)—पेशी में अध्यंसफलक तंत्रिका (suprascapular n.), ग्रै 4,5,6 आती हैं।

अधःअंसपृष्ठिका प्रावरणी (Infraspinatus fascia)––यह अधःअंसपृष्ठिका खात में स्थित अधःअंसपृष्ठिका पेशी को आच्छादित करती हुई खात के किनारों पर लगी हुई है और त्रिकोणिका प्रावरणी से मिली रहती है जिसका कुछ भाग इस पेशी को भी ढके रहता है। अधःअंसपृष्ठिका प्रावरणी से पेशी के कुछ तंतु उदय होते हैं।

अधःअंसपृष्ठिका (Infraspinatus)––यह अधःअंसपृष्ठ खात के अभिमध्य 2।3 भाग से तथा प्रावरणी से उदय होती है। अस्थिपृष्ठ पर के कटकों से भी कंडरीय तंतुओं द्वारा पेशी सूत्र निकलते हैं। ये सूत्र अभिसरित होकर एक कंडरा बना देते हैं जो अंसकूट की पार्श्व धारा पर से निकल कर स्कंध संधिसम्पुट के पश्च भाग पर से होती हुई प्रगंडास्थि के शिर पर पहुंच कर उसकी बृहद् गुलिका पर के तीन चिह्नों में से मध्य चिह्न पर निवेश करती है। कभी-कभी स्कंध संधि और कंडरा के बीच में बर्सा बन जाता है जो संधि गुहा से संबंधित होता है।

तंत्रिका संभरण (Nerve supply)—अधोअंसफलक तंत्रिका (suprascapular n.), ग्रै 4, 5, 6 पेशी में आती है।

लघु अंसाभिवर्तिका (Teres minor)—यह एक संकुचित लम्बी पेशी है जिसका उदय अंसफलक के पश्च पृष्ठ की पार्श्व धारा के पास स्थित लम्बे संकुचित क्षेत्र के ऊपरी 2।3 भाग से तथा दो कंडराकला फलकों से होता है जिनमें से एक इस पेशी को अधःअंसपृष्ठिका और दूसरी बृहद् अंसाभिवर्तिका से पृथक् करती है। उदय होकर सूत्र तिर्यक् दिशा में ऊपर और बाहर को चले जाते हैं। ऊपर के सूत्र एक कंडरा में अन्त हो जाते हैं जो प्रगंडास्थि की बृहद् गुलिका पर के तीन चिह्नों में से सब से नीचे के चिह्न पर निवेश करती है और पेशी के नीचे के भाग के तंतु इन चिह्नों के नीचे ही अस्थि पर त्रिशिरस्का के पार्श्व शिर के उदय से ऊपर लग जाते हैं। इस पेशी की कंडरा स्कंध संधि सम्पुट के पश्च पृष्ठ पर से जाती है और उसके निम्न भाग से जुड़ी हुई है।

तंत्रिका संभरण (Nerve supply)—कक्षीय तंत्रिका, ग्रै० 4, 5, 6 पेशी में आती हैं।

क्रिया (Actions)—अधोअंसफलकिका, अध्यंसपृष्ठिका, अधःअंसपृष्ठिका तथा लघु अंसाभिवर्तिका इन चारों पेशियों की विशेष क्रिया बाहु की भिन्न-भिन्न गतियों में प्रगंडास्थि के शिर को स्थिर करना तथा उसको अंसफलक की अंसगर्त गुहा से फिसलने न देना तथा दोनों की उचित सापेक्षिक स्थिति को बनाये रखना है। बाहु के अपावर्तन के समय प्रगंडास्थि को ऊपर को खींचने की क्रिया के इन पेशियों द्वारा विरोध का त्रिकोणिका की क्रिया के संबंध में उल्लेख किया जा चुका है।

बृहद् अंसाभिवर्तिका (Teres major)—यह मोटी, चपटी पेशी अंसफलक के निम्न कोण के पश्च पृष्ठ पर अंडाकार क्षेत्र से और अधःअंसपृष्ठिका और लघु अंसाभिवर्तिका पेशियों से इसको पृथक् करने वाले तंतुमय पटों से उदय होती है। इसके तंतु ऊपर और बाहर की ओर जाकर एक चपटी 5 सेन्टीमीटर लम्बी कंडरा में अन्त होते हैं जो प्रगंडास्थि की अन्तरागुलिका परिखा (intertubercular sulcus) के अभिमध्य ओष्ठ पर निवेश करती है। निवेश पर कटिपार्श्वच्छदिका की कंडरा इसके आगे रहती है। दोनों के बीच में एक वर्सा है। दोनों कंडरायें कुछ दूर तक जुड़ी रहती हैं।

तंत्रिका संभरण (Nerve supply)—निम्न अधःअंसपृष्ठिका तंत्रिका, ग्रै 6, 7 पेशी में आती हैं।

क्रिया (Actions)—यह पेशी प्रगंडास्थि को अभिमध्य और पीछे की ओर खेंचती है तथा उसको अभिमध्य की ओर घुमाती है।

IV. ऊर्ध्व बाहु की पेशियां
(Muscles of the upper arm)

तुंडप्रगण्डिका
प्रगण्ड द्विशिरस्का
प्रगण्डिका
त्रिशिरस्का

प्रगंड प्रावरणी (brachial fascia)—यह बाहु की गभीर प्रावरणी है और त्रिकोणिका तथा बृहद् वक्षच्छदिका की प्रावरणियों के साथ मिल जाती है। यह ऊर्ध्व बाहु की पेशियों

के पिधान बनाती है और इस के पट उनके बीच बीच में चले जाते हैं। द्विशिरस्का पर की प्रावरणी पतली है, किन्तु त्रिशिरस्का पर तथा प्रगंडिका अधिस्थूलकों (epicondyles) पर दृढ़ हो गयी है। इसके तंतु वृत्ताकार या सर्पिल हैं जिनके बीच में ऊर्ध्वाधर या अनुदैर्घ्य तंतु उनमें मिले रहते हैं। त्रिकोणिका की कंडराकला पार्श्व में और बृहद् वक्षच्छदिका और कटि-पार्श्वच्छदिका की कंडराकला अभिमध्य ओर से प्रावरणी से मिलकर उसको दृढ़ बना देती हैं। उसके दाहिने और बांये पट अधिस्थूलक कटक (supracondylar ridge) तथा प्रगंडिका के अधिस्थूलकों पर लगे हुये हैं। इनको अन्तरापेशी पट (intermuscular septum) कहा जाता है।

पार्श्व अन्तरापेशी पट (Lateral intermuscular septum)––यह पट अन्तरागुलिका परिखा के पार्श्व ओष्ठ के निम्न भाग से पार्श्व अधिस्थूलक कटक पर होता हुआ नीचे पार्श्व अधिस्थूलक तक विस्तृत है। यह त्रिकोणिका की कंडरा के साथ जुड़ा हुआ है। इस पर सामने की ओर प्रगंडिका, प्रगंड-बहिःप्रकोष्ठिका (Brachioradialis) और दीर्घ बहिःमणिबंध प्रसारिणी (Extensor carpi radialis longus) और पीछे त्रिशिरस्का पेशियां लगी हुई हैं। बहिःप्रकोष्ठिक तंत्रिका (radial nerve) और गभीर प्रगंड धमनी की बहिः समपार्श्वी शाखा (radial collateral branch of arteria profunda brachii) इसको ऊर्ध्व और मध्य तृतीयांश के संगम पर बेध कर निकलती है।

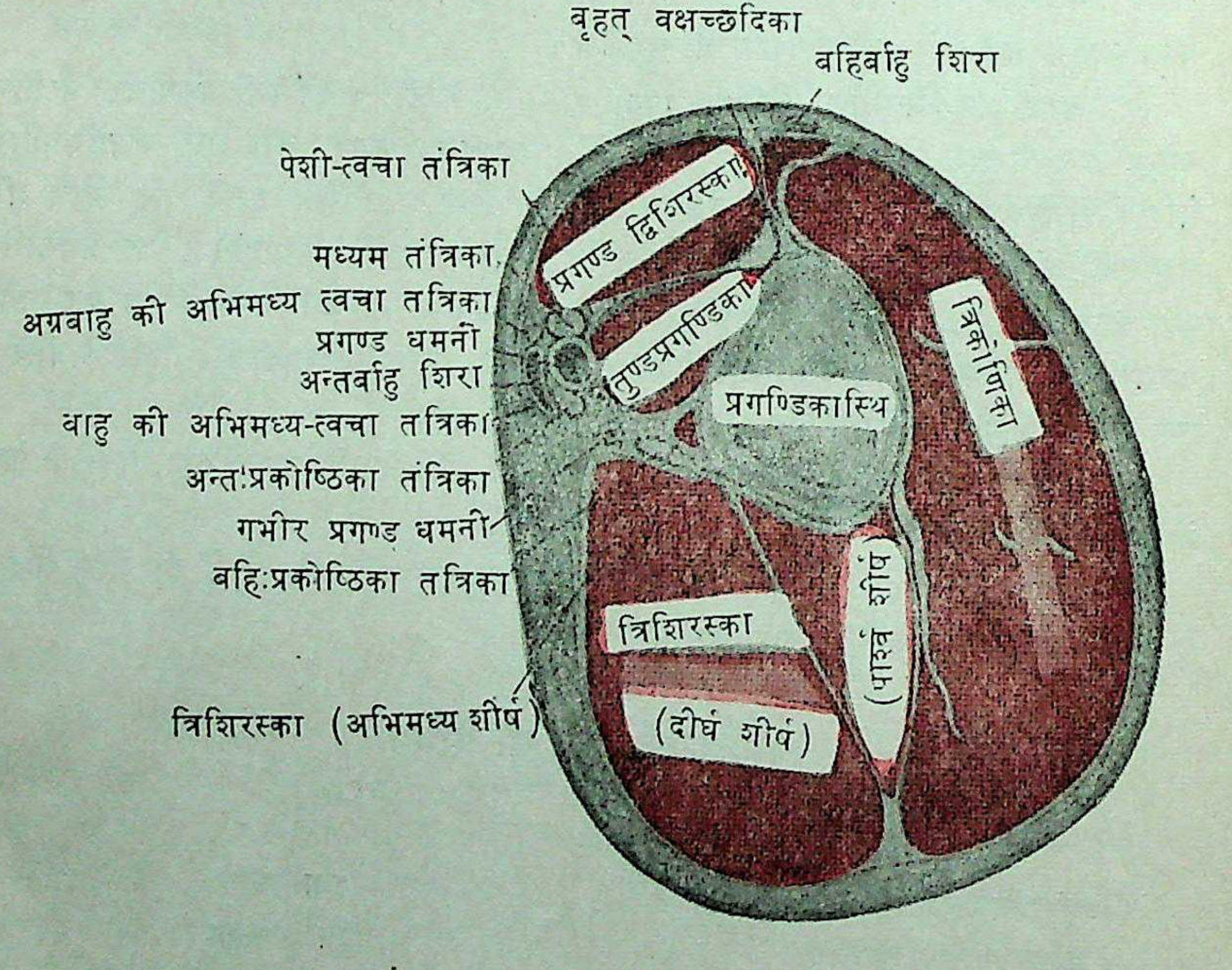
बृहत् वक्षच्छदिका
बहिर्बाहु शिरा
पेशी-त्वचा तंत्रिका
मध्यम तंत्रिका
अग्रबाहु की अभिमध्य त्वचा तंत्रिका
प्रगण्ड धमनी
अन्तर्बाहु शिरा
बाहु की अभिमध्य-त्वचा तंत्रिका
अन्तःप्रकोष्ठिका तंत्रिका
गभीर प्रगण्ड धमनी
बहिःप्रकोष्ठिका तंत्रिका
त्रिशिरस्का (अभिमध्य शीर्ष)
प्रगण्ड द्विशिरस्का
तुण्डप्रगण्डिका
प्रगण्डिकास्थि
त्रिकोणिका
त्रिशिरस्का
(दीर्घ शीर्ष)
(पार्श्व शीर्ष)

चित्र 381—प्रगंडिका के निकटस्थ के साथ मध्य तृतीयांश संगम पर दक्षिण बाहु का पारगामी अनुप्रस्थ परिच्छेद, ऊपर से देखने पर

अभिमध्य अन्तरापेशी पट (Medial intermuscular septum)—यह उपर्युक्त की अपेक्षा दृढ़ है और अन्तरागुलिका परिखा के अभिमध्य ओष्ठ के निम्न भाग से बृहद् अभिवर्तिका के नीचे से अभिमध्य अधिस्थूलक कटक पर होता हुआ अभिमध्य अधिस्थूलक तक चला जाता है। यह तुंडप्रगंडिका की कंडरा से जुड़ा हुआ है। इसके पीछे त्रिशिरस्का ओर सामने प्रगंडिका पेशी लगी हुई हैं। अन्तःप्रकोष्ठिका तंत्रिका (ulnar n.), ऊर्ध्व अन्तःप्रकोष्ठिक समपार्श्वी धमनी और निम्न अन्तःप्रकोष्ठिक समपार्श्वी धमनी की पश्च शाखा (post. branch of inf. ulnar collateral a.) इस को वेध कर निकलती हैं।

कूर्पर (elbow) पर प्रगंड प्रावरणी प्रगंडिका के अभिमध्य और पार्श्व अधिस्थूलकों तथा अन्तःप्रकोष्ठिका के कूर्पर (olecranon) पर लगी हुई है और सामने की ओर अग्र बाहु की प्रावरणी में मिल जाती है। ऊर्ध्व बाहु के अभिमध्य पार्श्व के मध्य के ठीक नीचे प्रावरणी में अन्तर्बाहु शिरा (basilic v.) और कुछ लसीका वाहिकाओं के निकलने के लिये एक छिद्र है।

तुंडप्रगंडिका (coracobrachialis)—यह बाहु के ऊपरी भाग में अभिमध्य ओर स्थित है। इसका उदय अंसफलक के तुंड प्रवर्ध से द्विशिरस्का के लघु शिर की उदय कडरा के साथ होता है। इस कंडरा के उपरी 10 से० मी० से भी मांसल तंतु निकलते हैं। इसका निवेश, प्रगंडास्थि के कांड की अभिमध्य धारा के मध्य भाग में 3 से 5 से० मी० लंबे चिह्न पर त्रिशिरस्का और प्रगंडिका पेशियों के बीच में होता है। शरीर में बाहु के ऊपरी भाग में द्विशिरस्का के पीछे इसका उभार हलका मालूम होता है जिसके पीछे के अवनमन में प्रगंड धमनी का स्पंदन प्रतीत किया जा सकता है।

संबंध (Relations)—**सामने की ओर** ऊपर बृहद् वक्षच्छदिका और निवेश के पास मध्यम तंत्रिका (median n.) और प्रगंड वाहिकायें (brachial vessels) इसको पार करती हैं। पेशी-त्वक् तंत्रिका (musculocutaneus n.) पेशी में होकर निकलती हैं। **पीछे की ओर** अधोजत्रुका, कटिपार्श्वच्छदिका और बृहद् अंसाभिवर्तिका पेशियों की कंडरायें, त्रिशिरस्का का अभिमध्य शिर, प्रगंडास्थि और अग्र परिवेष्टक प्रगंड वाहिकायें (arterior circumflex humeral vessels) स्थित हैं। **अभिमध्य धारा पर** कक्षीय धमनी के तीसरे भाग, प्रगंड धमनी के ऊर्ध्व भाग और मध्यम तथा पेशी त्वक् तंत्रिकाओं से पेशी संपर्क करती है। **पार्श्व धारा के** सम्पर्क में द्विशिरस्का और प्रगंडिका पेशियां हैं।

तंत्रिका संभरण (Nerve supply)—पेशी-त्वक् तंत्रिका, ग्रै० 5, 6, 7 इस पेशी का संभरण करती है।

क्रिया (Actions)—तुंडप्रगंडिका बाहु को सामने और अभिमध्य ओर खींचती है। बाहु के ऊपर उठ जाने पर त्रिकोणिका के अग्र सूत्रों के साथ क्रिया करके यह बाहु को इधर उधर नहीं हटने देती।

प्रगंड द्विशिरस्का (Biceps brachii)—यह तर्कु रूपी पेशी बाहु के सामने स्थित है और दो शिरों से उदय होती है। **लघु शिर** अंसतुंड के सिरे से तुंडप्रगंडिका के साथ एक चपटी कंडरा द्वारा उदय होता है। **दीर्घ शिर** स्कंध संधि के तान्तव सम्पुट के भीतर से एक लम्बी कंडरा द्वारा अंसफलक की अंसगर्त गुहा के ऊपर की ओर अध्यंसगर्त गुलिका (supraglenoid tubercle) से आरंभ होता है जहां वह अंसगर्त लेब्रम (glenoidal labrum) से मिल जाता है। कंडरा स्कंध संधि की श्लेषक कला पिधान (synovial sheath)

से आवृत होकर अनुप्रस्थ प्रगंड स्नायु (transverse humeral lig.) के नीचे से निकल कर, जो उसको अन्तरागुलिका परिखा में बांध कर रखता है, सम्पुट के बाहर आती है। इसके पश्चात् दोनों कंडराओं से पेशी के उदर (मध्य भाग) के तंतु प्रारंभ होते हैं और कुहनी के जोड़ के 7 से०मी० ऊपर तक, यद्यपि उनके किनारे मिले रहते हैं, वे दोनों पृथक् होते हैं। यहां वे एक चपटी कंडरा में अंत हो जाते हैं जो कुहनी के सामने से जाकर बहि: प्रकोष्ठिका के गडक (radial tuberosity) के पश्च भाग पर निवेश करती है। कंडरा और गंडक के अग्र भाग के बीच में एक वर्सा रहता है। निवेश से पूर्व कंडरा अपने ही अक्ष पर बल खा जाती है जिससे उसका अग्र पृष्ठ पार्श्व ओर आकर गंडक पर लगता है। कुहनी के सामने कंडरा के अभिमध्य ओर से कंडराकला निकल कर नीचे और भीतर को आकर प्रगंड धमनी को ढकती हुई, आकुंचक पेशियों को आच्छादित करने वाली प्रावरणी से मिल जाती है। यह

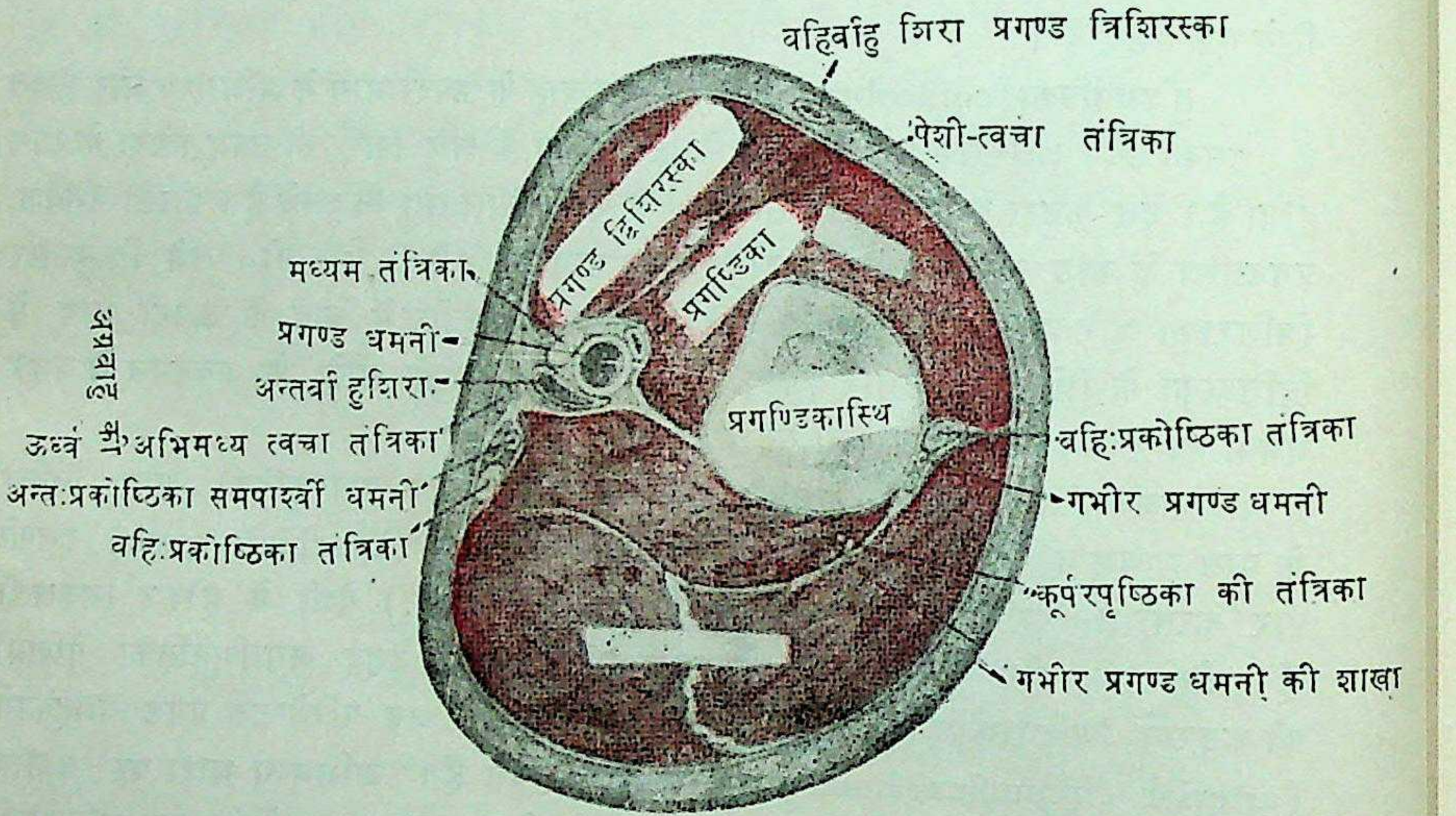
वहिर्बाहु शिरा प्रगण्ड त्रिशिरस्का
पेशी-त्वचा तंत्रिका
प्रगण्ड द्विशिरस्का
प्रगण्डिका
मध्यम तंत्रिका
प्रगण्ड धमनी
अग्रबाहु
अन्तर्बाहु शिरा
ऊर्ध्व और अभिमध्य त्वचा तंत्रिका
अन्त:प्रकोष्ठिका समपार्श्वी धमनी
वहि:प्रकोष्ठिका तंत्रिका
प्रगण्डिकास्थि
वहि:प्रकोष्ठिका तंत्रिका
गभीर प्रगण्ड धमनी
कूर्परपृष्ठिका की तंत्रिका
गभीर प्रगण्ड धमनी की शाखा

चित्र 382—प्रगंडिका कांड के मध्य से थोड़ा ऊपर दक्षिण बाहु का पारगामी अनुप्रस्थ परिछेद, ऊपर से देखने पर।

द्विशिरस्क कंडराकला (bicipital aponeurosis) कहलाती है। कंडरा के अग्र भाग में लघु शिर के और पश्च भाग में दीर्घ शिर के तंतु लगते हैं।

कभी-कभी तीसरा शिर भी प्रगंडिका (brachialis) के ऊर्ध्व एवं अभिमध्य ओर से उदय होता पाया जाता है जिससे यह मिला रहता है। इसका निवेश द्विशिरस्क कंडराकला से कंडरा के अभिमध्य ओर होता है। वहुधा यह अतिरिक्त स्लिप प्रगंड धमनी के पीछे रहती है। कुछ शरीरों में यह तीसरा शिर दो लघु स्लिपों में विभक्त होता है जिनमें से एक धमनी के सामने और दूसरी उसके पीछे रहती है।

संबंध (Relation)––ऊर्ध्व भाग में द्विशिरस्का को बृहद् वक्षच्छदिका और त्रिकोणिका पेशी ढके रहती हैं। शेष भाग में यह केवल त्वचा और प्रावरणियों से ढकी हुई है। बाहु के सामने की ओर का पिंड इसी से वनता है। इसका दीर्घ शिर स्कंध संधि में हो

कर निकलता है किन्तु लघु शिर संधि एवं प्रगंडास्थि के ऊपरी भाग पर आश्रित रहता है। उसके पीछे प्रगंडिका (Brachialis), पेशी-त्वक् तंत्रिका तथा उत्तानन्नी (supinator) स्थित है। अभिमध्य धारा तुंडप्रगंडिका से मिली हुई है। उसके पीछे प्रगंडिका वाहिकाएँ और मध्यम तंत्रिका हैं। पार्श्व धारा त्रिकोणिका और प्रगंडबहि:प्रकोष्ठिका (Deltoid, brachioradialis) से मिली हुई है।

तंत्रिका संभरण (Nerve supply)—पेशी-त्वक् तंत्रिका, ग्रै० 5, 6 पेशी के प्रत्येक भाग को शाखा देती है।

क्रिया (Actions)—द्विशिरस्का अग्रबाहु की प्रबल उत्तानिका (supinator) है और कूर्पर (कुहनी) संधि की आकुंचक (flexion) पेशी है, स्कंध संधि का भी कुछ आकुंचन करती है। द्विशिरस्क कंडराकला द्वारा अन्त:प्रकोष्ठिका की पश्च धारा पर लगे होने के कारण पेशी के संकोच से अग्र बाहु के उत्तानन के साथ यह अभिमध्य ओर भी खिंच जाती है। पेशी का दीर्घ शिर त्रिकोणिका के प्रगंडास्थि को ऊपर को खींचने के समय उसके शिर को दाब कर रखता है जिससे वह अंसगर्त गुहा से ऊपर को नहीं खिसकने पाता है।

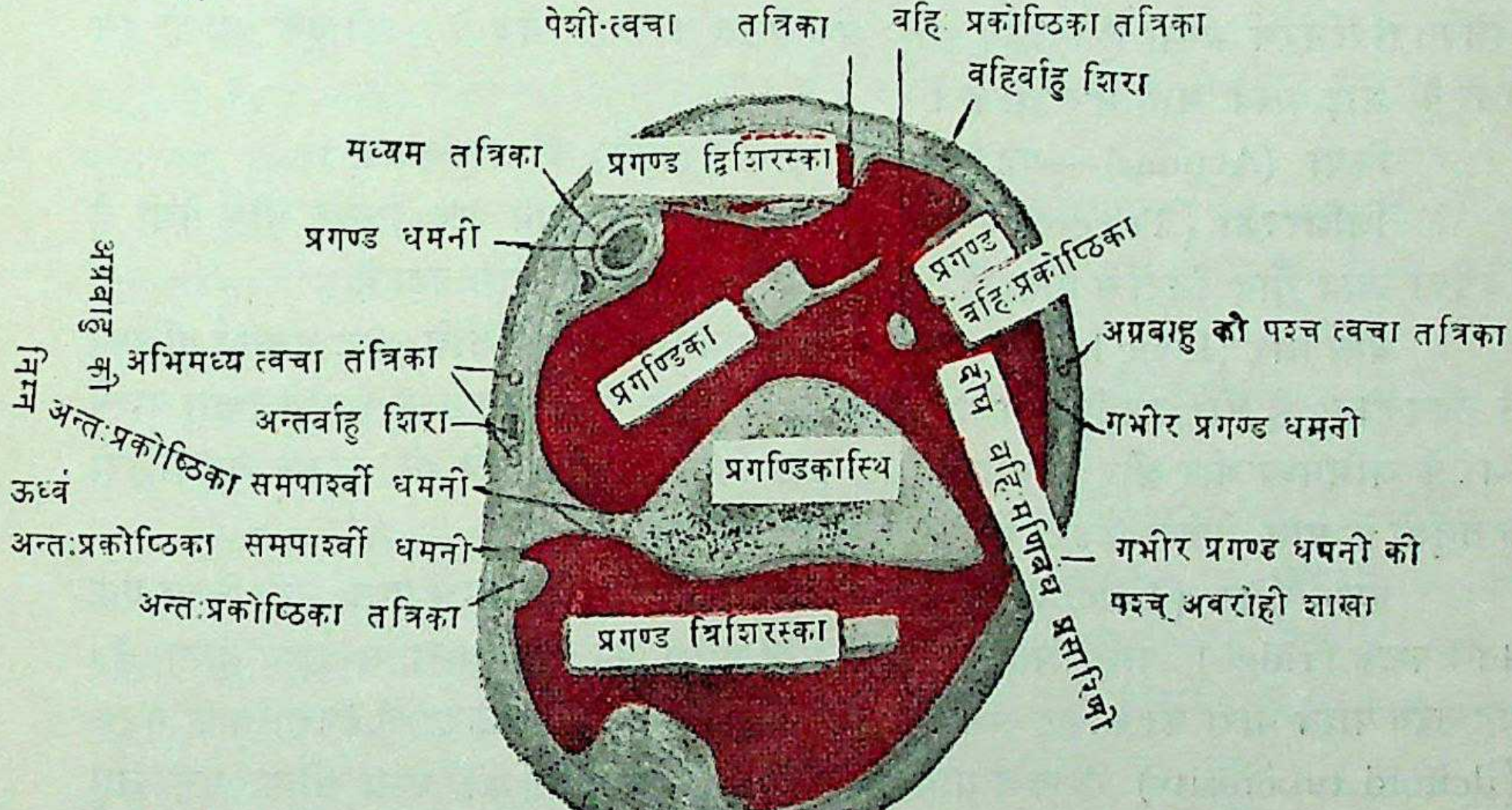
पेशी-त्वचा तंत्रिका
बहि: प्रकोष्ठिका तंत्रिका
बहिर्बाहु शिरा
मध्यम तंत्रिका
प्रगण्ड द्विशिरस्का
प्रगण्ड धमनी
अग्रबाहु की निम्न अभिमध्य त्वचा तंत्रिका
अन्तर्बाहु शिरा
ऊर्ध्व अन्त:प्रकोष्ठिका समपार्श्वी धमनी
अन्त:प्रकोष्ठिका समपार्श्वी धमनी
अन्त:प्रकोष्ठिका तंत्रिका
प्रगण्डिका
प्रगण्डिकास्थि
प्रगण्ड त्रिशिरस्का
प्रगण्ड बहि:प्रकोष्ठिका
अग्रबाहु की पश्च त्वचा तंत्रिका
गभीर प्रगण्ड धमनी
दीर्घ बहि:मणिबंध प्रसारिणी
गभीर प्रगण्ड धमनी की पश्च अवरोही शाखा

चित्र 383—प्रगंडिका के अभिमध्य अधिस्थूलक से 2 से०मी० निकटस्थ दक्षिण बाहु का पारगामी अनुप्रस्थ परिच्छेद, ऊपर से देखने पर।

अवरोध के विरुद्ध कूर्पर के आकुंचन के समय द्विशिरस्का की कंडरा का निवेश कुहनी के सामने अंगूठे और अंगुलि के बीच पकड़ा जा सकता है और द्विशिरस्क कंडराकला को अभिमध्य और आकुंचनी पेशियों के उदय को आच्छादित करते हुए प्रतीत किया जा सकता है।

प्रगंडिका (Brachialis)—प्रगंडास्थि के निम्न अर्ध भाग को तथा कूर्पर संधि को सामने की ओर ढके हुये हैं। यह प्रगंडास्थि के निम्न अर्ध भाग के सामने से त्रिकोणिका के निवेश के दोनों ओर से (दो नोकीले भागों द्वारा) लेकर नीचे कूर्पर संधि के 2.5 से० मी०

ऊपर तक सारे क्षेत्र से उदय होती है। अभिमध्य अन्तरापेशी पट से भी पार्श्व पट की अपेक्षा अधिक तन्तुओं का उदय होता है। किन्तु निचले भाग में पार्श्व पट और इससे पेशी के बीच प्रगंडबहि:प्रकोष्ठिका और दीर्घ बहि:मणिबंध प्रसारिणी (Ext. carp. rad. long) पेशियां स्थित हैं। पेशी के तंतु एक मोटी कंडरा में अभिसरित हो जाते हैं, जो अन्त:प्रकोष्ठिका के गंडक पर तथा चंचुभ प्रवर्ध (coronoid process) के अग्र पृष्ठ के असमतल चिह्न पर निवेश करती हैं।

संबंध (Relation)—**अग्र ओर**—द्विशिरस्का, प्रगंड वाहिकायें, पेशीत्वक् और मध्यम तंत्रिकायें। **पश्च ओर**—प्रगंडास्थि तथा कूर्पर का संधि सम्पुट। **अभिमध्य धारा** गोल अवतानिका (pronator teres) और अभिमध्य अन्तरापेशी पट से मिली रहती है जो उसको त्रिशिरस्का और अन्त:प्रकोष्ठिक तंत्रिका (ulnar n.) से पृथक् करता है। **पार्श्व धारा पर**—बहि: प्रकोष्ठिक तंत्रिका, गभीर प्रगंडिका धमनी की बहि:प्रकोष्ठ आवर्तक और बहि:प्रकोष्ठ समपार्श्वी शाखायें (radial recurrent, radial collateral), प्रगंड बहि:-प्रकोष्ठिका और दीर्घबहि:मणिबंध प्रसारिणी पेशियां रहती हैं।

तंत्रिका संभरण (Nerve supply)—पेशीत्वक् तंत्रिका, ग्रै० 5, 6 इस पेशी का विशेषतया संभरण करती हैं। किंतु बहि: प्रकोष्ठिक तंत्रिका (ग्रै० 7) की एक शाखा इस पेशी के थोड़े पार्श्व भाग में आती है।

क्रिया (Actions)—यह पेशी कूर्पर संधि (कुहनी) की आकुंचक है।

त्रिशिरस्का (Triceps)—यह ऊर्ध्व बाहु के पृष्ठ भाग पर स्थित दीर्घ पेशी है जिसका उदय तीन शिरों से होता है, जिसके कारण इसका यह नाम पड़ा है।

दीर्घ शिर (Long head)—अंसफलक की अंसगर्त गुहा के नीचे, अध: अंसगर्त गुलिका से उदय होता है और ऊपरी भाग में स्कंध संधि संपुट से मिला रहता है। मांसल तंतु पार्श्व शिर के अभिमध्य ओर और अभिमध्य शिर के उपरिस्थ भाग से नीचे को जाकर अन्य शिरों के तंतुओं के साथ निवेश कंडरा में मिल जाते हैं।

पार्श्व शिर (Lateral head)—प्रगंडास्थि के कांड के पश्च पृष्ठ पर स्थित एक पतले कटक (ridge), पार्श्व अंतरापेशी पट और अस्थि की पार्श्वधारा से उदय होता है। यह उदय पार्श्व धारा पर सर्पिल खातिका (spiral groove) के ऊपर से त्रिकोणिका गंडक (deltoid tuberosity) के पश्च भाग के पीछे होते हुए ऊपर को शल्य ग्रीवा पर लघु अंसाभिवर्तिका के निवेश के अभिमध्य ओर तक विस्तृत है। उदय से तंतु निवेश की कंडरा में चले जाते हैं।

अभिमध्य शिर (Medial head)—प्रगंडिका के कांड के पश्च पृष्ठ से बहि: प्रकोष्ठिक खातिका के नीचे से प्रगंडिका चक्रक (trochlea) के 2·5 से० मी० ऊपर तक सारे क्षेत्र से उदय होता है। ऊपर बृहद् अंसाभिवर्तिका के निवेश के नीचे तक इसका उदय विस्तृत है। अस्थि की अभिमध्य धारा और पार्श्व अन्तरापेशी पट के समस्त पश्च और निम्न भाग के पश्च पृष्ठ से भी तंतु उदय होते हैं। ये सब तंतु नीचे कंडरा की ओर चले जाते हैं। कुछ तंतु कूर्पर प्रवर्ध पर भी लगते हैं।

निवेश करने वाली कंडरा पेशी के मध्य में दो कंडराकला फलकों के रूप में प्रारंभ होती है। एक फलक पेशी के निम्न भाग के पश्च पृष्ठ पर फैला हुआ है; दूसरा पेशी के भीतर गहरा स्थित है। ये दोनों फलक, जिनमें ऊपर से आकर मांसल तंतु लगते हैं, नीचे

कूर्पर (कुहनी) से ऊपर पहुंचकर जुड़ जाते हैं जिनसे बनी हुई कंडरा कूर्पर प्रवर्ध के ऊर्ध्व पृष्ठ के पश्च भाग में निवेश करती है। पार्श्व ओर के कंडरा के कुछ तंतु नीचे कूर्परपृष्ठिका (Anconeus) के ऊपर से होते हुये नीचे जाकर प्रगंड पूर्व प्रावरणी (Antebrachial fascia) में मिल जाते हैं।

त्रिशिरस्का का दीर्घ शिर नीचे की ओर बृहद् और लघु अंसाभिवर्तिका पेशियों के बीच में होकर जाता है जिससे इन दोनों पेशियों और प्रगंडास्थि से सीमित त्रिकोणाकार अवकाश विभक्त हो जाता है और एक छोटा त्रिकोणाकार और दूसरा चतुर्भुज अवकाश वन जाते हैं। यह छोटा त्रिकोणाकार अवकाश लघु अंसाभिवर्तिका द्वारा ऊपर से, बृहद् अंसाभिवर्तिका द्वारा नीचे से और त्रिशिरस्का के दीर्घ शिर द्वारा अभिमध्य ओर से सीमित है। इसमें होकर परिवेष्टक अंसफलक वाहिकायें (circumflex scapular vessels) जाती हैं। चतुर्भुज अवकाश की चारों भुजाओं को अधोजत्रुका, लघु अंसाभिवर्तिका और स्कंध संधि सम्पुट ऊपर की ओर से, बृहद् अंसाभिवर्तिका नीचे की ओर से, त्रिशिरस्का का दीर्घ शिर अभिमध्य की ओर से और प्रगंडास्थि पार्श्व ओर से बनाती हैं। इस अवकाश में से पश्च परिवेष्टक प्रगंड वाहिकायें (posterior circumflex humeral vessels) जाती हैं।

यह पेशी बाहु में पीछे की ओर स्थित है। जब बाहु का किसी अवरोध के विरुद्ध प्रसारण किया जाता है तो यह पेशी संकुचित होकर कड़ी हो जाती है और तब बाहु के पश्च पृष्ठ पर उसकी रूपरेखा देखी जा सकती है।

संधि कफोणिका (Articularis cubiti) (अवकूर्परपृष्ठिका subanconeus)—त्रिशिरस्का के गभीर पृष्ठ से निकलने वाले कुछ तन्तुओं को यह नाम दिया गया है जो कूर्पर संधि संपुट के पश्च भाग में निवेश करते हैं।

तंत्रिका संभरण (Nerve supply)—पेशी में बहिःप्रकोष्ठिक तंत्रिका, ग्रै० 6, 7, 8 आती हैं।

क्रिया (Actions)—त्रिशिरस्का अग्र बाहु की प्रबल प्रसारक पेशी है। पेशी का अभिमध्य शिर प्रसारण में सदा ही सक्रिय रहता है। केवल अग्रबाहु के अवरोध के प्रति क्रिया करते समय को छोड़कर पार्श्व एवं दीर्घ शिरों की क्रियायें सबसे कम होती हैं। बाहु के प्रसारण पर त्रिशिरस्का का दीर्घ शिर बाहु को पीछे की ओर और वक्ष के पार्श्व की ओर (अभिवर्तन) खींचने में सहायक हो सकता है। पार्श्व से बाहु को ऊपर को उठाने पर दीर्घ शिर स्कंध संधि संपुट के निचले भाग को संभालता है। सम्पुट में लगे तन्तु (कूर्पर संधि) उसके पश्च भाग को अग्र बाहु के प्रसारण पर ऊपर को खींचते हैं।

अग्र बाहु की पेशियां
(Muscles of the Forearm)

प्रगंडपूर्व प्रावरणी (antebrachial fascia) (अग्र बाहु की गभीर प्रावरणी)—यह ऊपर प्रगंड प्रावरणी में मिल जाती है। इस प्रान्त में यहां की पेशियों का यह दृढ़ आच्छादन बनाती है। पीछे की ओर यह कूर्पर प्रवर्ध और अन्तःप्रकोष्ठिका की पश्च धारा पर लगी हुई है। इसके गभीर पृष्ठ से अन्तरापेशी पट निकल कर पेशियों को सामने और पीछे से ढक देते हैं। कुछ पट अनुप्रस्थ दिशा में स्थित उपरिस्थ पेशियों

को गभीर पेशियों से पृथक् करते हैं। इसी प्रकार पेशियों के बीच में पट जाकर उनको एक दूसरे से पृथक् किये हुये हैं जिससे प्रत्येक पेशी का पिधान बन गया है। प्रावरणी अग्र ओर की अपेक्षा पश्च ओर और ऊर्ध्व की अपेक्षा अधो भाग में अधिक मोटी और दृढ़ है। कुहनी पर सामने की ओर द्विशिरस्का की कंडरा के तन्तुओं और पीछे की ओर त्रिशिरस्का की कंडरा से निकले हुये तन्तुओं के मिल जाने से प्रावरणी दृढ़ हो जाती है। मणिबंध प्रान्त में यह प्रावरणी दो स्थानों में विशेषतया सघन और दृढ़ हो गई है जिनको आकुंचक और प्रसारक उपबन्धनी (flexor and extensor retinaculum) कहा जाता है। ये अंगुलियों में जाने वाली कंडराओं को अस्थियों पर बांध कर रखती हैं जिससे अंगुल्यस्थियों पर उनकी पूर्ण क्रिया होती है। प्रावरणी में कई स्थानों में वाहिकाओं और तन्त्रिकाओं के निकलने के छिद्र हैं। एक ऐसा बड़ा छिद्र कुहनी के सामने की प्रावरणी में है जिसके द्वारा उपरिस्थ शिराओं और गभीर शिराओं को जोड़ने वाली शिरा जाती है।

प्रगंडपूर्व अथवा अग्र बाहु की पेशियां उपरिस्थ और गभीर दो समूहों में स्थित हैं।

1. अग्र प्रगंडपूर्व पेशियां
(Anterior antebrachial muscles)

इन पेशियों को दो समूहों में विभक्त किया गया है—उपरिस्थ तथा गभीर

(अ) उपरिस्थ समूह की पेशियां
(Superficial group)

गोल अवतानिका
बहिर्मणिबंध आकुंचनी
दीर्घ करतलिका
अन्तर्मणिबंध आकुंचनी
उपरिस्थ अंगुलि आकुंचनी

इस समूह की पेशियां प्रगंडास्थि के अभिमध्य अधिस्थूलक से एक सामान्य उदय कंडरा (common tendon of origin) से निकलती हैं। कुहनी के सामने की प्रावरणी से तथा प्रावरणी से पेशियों के बीच में जाने वाले पटों (septa) से भी तंतु उदय होते हैं।

गोल अवतानिका (Pronator teres)—यह प्रगंडास्थि और अन्तःप्रकोष्ठिका से दो शिरों से उदय होती है। प्रगंडिका शिर (humeral head) प्रगंडिका के अभिमध्य अधिस्थूलक के तनिक ऊपर से तथा सामान्य आकुंचक उदय कंडरा से (अन्य आकुंचिकाओं के साथ) तथा बहिर्मणिबंध आकुंचनी और इस पेशी के बीच के अंतरापेशी पट से एवं प्रगंडपूर्व प्रावरणी से उदय होता है। यह शिर दूसरे से बड़ा और उसके ऊपर रहता है। अन्तःप्रकोष्ठिक शिर अन्तः प्रकोष्ठिका के चंचुभ प्रवर्ध के अभिमध्य ओर से, उपरिस्थ अंगुलि आकुंचनी पेशी के नीचे से, उदय होता है और प्रथम शिर के साथ न्यून कोण पर जुड़ता है। दोनों शिरों के बीच से होकर मध्यम तंत्रिक (median n.) अग्र बाहु में आती है। अन्तःप्रकोष्ठिक शिर मध्यम तंत्रिका और अन्तःप्रकोष्ठिक धमनी को पृथक् करता है। उदय स्थान से तंतु तिर्यक् दिशा में भीतर से बाहर को जाकर बहिःप्रकोष्ठिका के काण्ड के पार्श्व पृष्ठ के मध्य

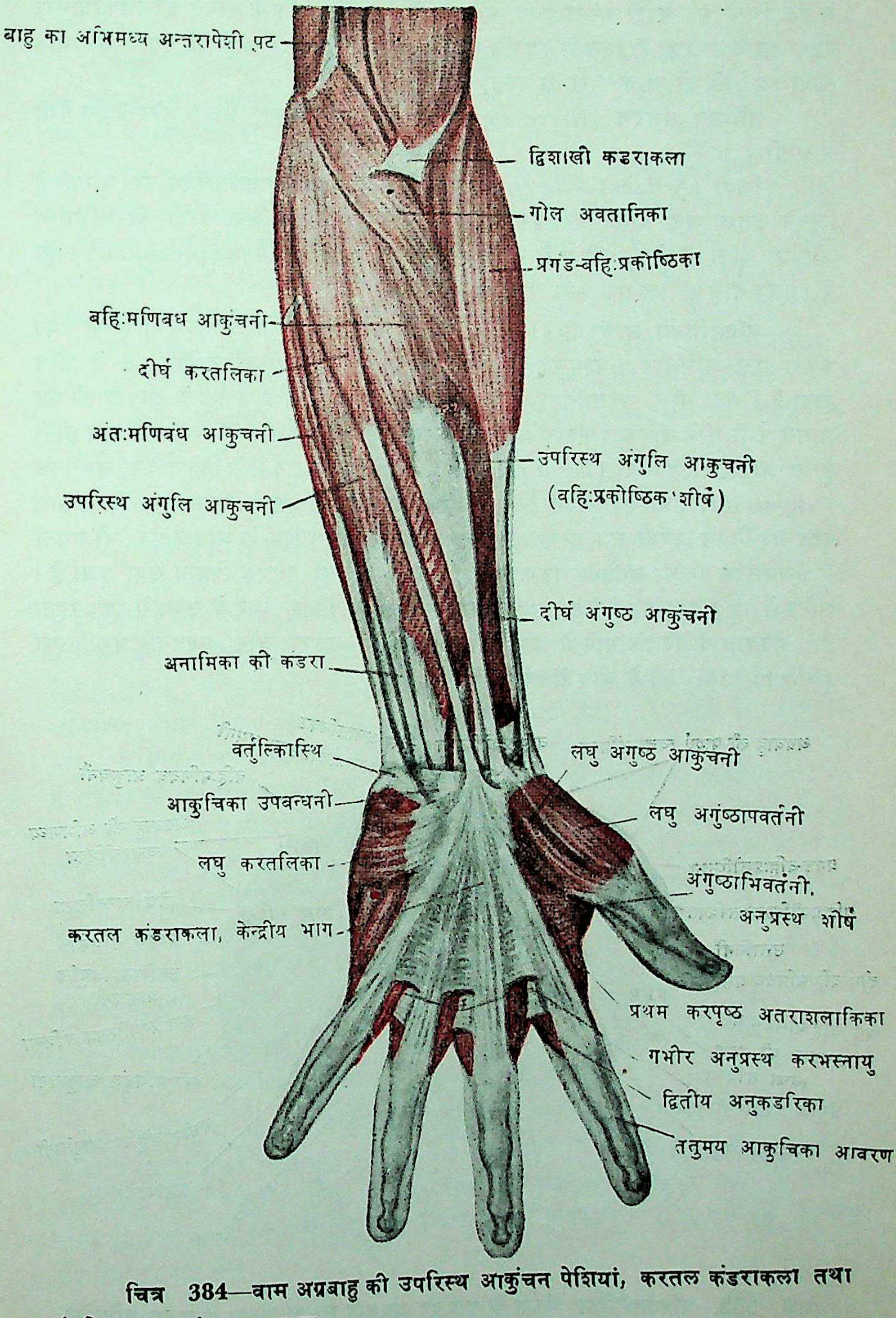
बाहु का अभिमध्य अन्तरापेशी पट
द्विशाखी कंडराकला
गोल अवतानिका
प्रगंड-बहि:प्रकोष्ठिका
बहि:मणिबंध आकुंचनी
दीर्घ करतलिका
अंत:मणिबंध आकुंचनी
उपरिस्थ अंगुलि आकुंचनी
उपरिस्थ अंगुलि आकुंचनी
(बहि:प्रकोष्ठिक 'शीर्ष)
दीर्घ अंगुष्ठ आकुंचनी
अनामिका की कंडरा
वर्तुल्किास्थि
लघु अंगुष्ठ आकुंचनी
आकुंचिका उपबन्धनी
लघु अंगुष्ठापवर्तनी
लघु करतलिका
अंगुष्ठाभिवर्तनी,
अनुप्रस्थ शीर्ष
करतल कंडराकला, केन्द्रीय भाग
प्रथम करपृष्ठ अंतराशलाकिका
गंभीर अनुप्रस्थ करभस्नायु
द्वितीय अनुकंडरिका
तंतुमय आकुंचिका आवरण

चित्र 384—वाम अग्रबाहु की उपरिस्थ आकुंचन पेशियां, करतल कंडराकला तथा अंगुलि तन्तु आकुंचन आवरण

में एक चिन्ह पर चपटी कंडरा द्वारा निवेश करते हैं। कूर्पर संधि के सामने जो त्रिकोणाकार गहरा स्थान या गढ़ा है, जिसको कफोणि खात (cubital fossa) कहते हैं, उसकी अभिमध्य सीमा इस पेशी की पार्श्व धारा से बनती है।

तन्त्रिका संभरण (Nerve supply)––मध्यम तंत्रिका, ग्रै० 6 और 7 इस पेशी में आती है।

क्रिया (Actions)––यह पेशी बहि:प्रकोष्ठिका को अन्त:प्रकोष्ठिका पर घुमाती है जिससे उसका अधः प्रान्त अन्त:प्रकोष्ठिका पर होता हुआ उसके अधः प्रान्त के अभिमध्य ओर आ जाता है और हथेली पीछे को घूम जाती है जिसको अवतानन (pronation) कहते हैं। कूर्पर संधि का यह एक अल्प आकुंचक भी है।

बहिर्मणिबंध आकुंचनी (Flexor carpi radialis)––यह सामान्य आकुंचक उदय कंडरा द्वारा अभिमध्य अधिस्थूलक से, प्रगण्ड पूर्व प्रावरणी तथा अन्तरापेशी पट से उदय होती है। यह गोल अवतानिका पेशी के अभिमध्य ओर होती है। तर्कु के आकार की यह मांसल पेशी नीचे और कुछ भीतर को जाकर लगभग मध्य में एक लंबी कंडरा में अंत होती है जो आकुंचक उपबंधनी (flexor retinaculum) के पार्श्व भाग में से निकल कर, समलंबक (trapezium) (अस्थि) पर की नलिका में से निकल कर दूसरी करभास्थि के करतल पृष्ठ पर निवेश करती है। इसका कुछ भाग तीसरी करभास्थि के आधार पर भी लगता है। समलंबक पर की खातिका पर कंडरा के निकलने के लिये श्लेषक पिधान लगा हुआ है। अस्थियों पर कंडरा का निवेश स्थान अंगुष्ठाभिवर्तनी के तिर्यक् शिर के उदय से ढका रहता है। अग्रबाहु के निचले भाग में बहि:प्रकोष्ठिक धमनी कंडरा और प्रगंडबहि:प्रकोष्ठिका (Brachioradialis) के बीच में रहती है।

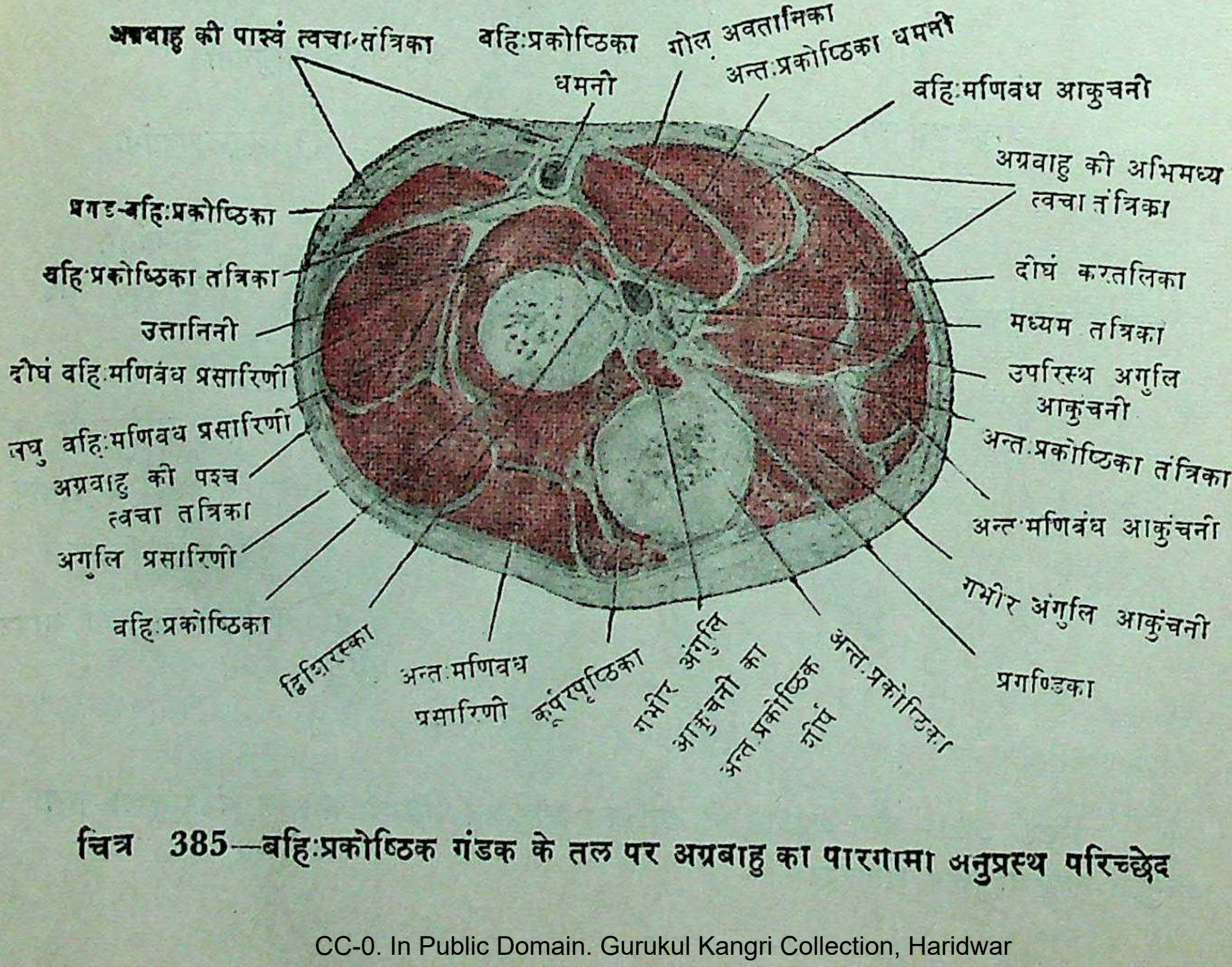
अग्रबाहु की पार्श्व त्वचा-तंत्रिका
बहि:प्रकोष्ठिका धमनी
गोल अवतानिका
अन्त:प्रकोष्ठिका धमनी
बहि:मणिबंध आकुंचनी
अग्रबाहु की अभिमध्य त्वचा तंत्रिका
प्रगंड-बहि:प्रकोष्ठिका
बहि:प्रकोष्ठिका तंत्रिका
उत्तानिनी
दीर्घ बहि:मणिबंध प्रसारिणी
लघु बहि:मणिबंध प्रसारिणी
अग्रबाहु की पश्च त्वचा तंत्रिका
अगुलि प्रसारिणी
बहि:प्रकोष्ठिका
द्विशिरस्का
अन्त:मणिबंध प्रसारिणी
कूर्परपृष्ठिका
गभीर अंगुलि आकुंचनी का अन्त:प्रकोष्ठिक शीर्ष
अन्त:प्रकोष्ठिका
दीर्घ करतलिका
मध्यम तंत्रिका
उपरिस्थ अगुलि आकुंचनी
अन्त:प्रकोष्ठिका तंत्रिका
अन्त:मणिबंध आकुंचनी
गभीर अंगुलि आकुंचनी
प्रगण्डिका

चित्र 385––बहि:प्रकोष्ठिक गंडक के तल पर अग्रबाहु का पारगामी अनुप्रस्थ परिच्छेद

तन्त्रिका संभरण (Nerve supply)—पेशी में मध्यम तंत्रिका, ग्रै० 6 और 7 आती हैं।

क्रिया (Actions)—अन्तर्मणिबंध आकुंचनी के साथ क्रिया करके यह पेशी मणिबंध (कलाई) का आकुंचन करती है। मणिबंध के बहिः प्रसारक पेशियों के सहयोग से यह हाथ का अपावर्तन करती है।

दीर्घ करतलिका (Palmaris longus)—यह छोटी, तर्कुरूप पेशी उपर्युक्त पेशी के अभिमध्य ओर स्थित है। इसका उदय सामान्य आकुंचक उदय कंडरा द्वारा अभिमध्य अधिस्थूलक, प्रगंडपूर्व प्रावरणी तथा अन्तरापेशी पट से होता है। इससे एक लम्बी कंडरा बनती है जो आकुंचक उपबंधनी (flexor retinaculum) के सामने से जाकर उसके निम्न भाग में तथा करतल कंडराकला (palmar aponeurosis) के मध्य में निवेश करती है। मणिबंध पर मध्यम तंत्रिका कंडरा के पीछे रहती है और जिसके पार्श्व किनारे कुछ बाहर की ओर निकले रहते हैं। कितनी ही बार यह पेशी अनुपस्थित होती है।

तन्त्रिका संभरण (Nerve supply)—मध्यम तंत्रिका (median nerve), ग्रै० 7, 8 पेशी में आती हैं।

क्रिया (Actions)—यह पेशी मणिबंध का आकुंचन करती है।

अन्तर्मणिबंध आकुंचनी (Flexor carpi ulnaris)—यह अग्र बाहु के अभिमध्य ओर स्थित है। इस पेशी का उदय दो शिरों द्वारा होता है, जो प्रगंडिका और अन्तःप्रकोष्ठिका से निकलते हैं और एक कंडरीय चाप से जुड़े रहते हैं। इस चाप के नीचे अन्तः प्रकोष्ठिक तंत्रिका नीचे की ओर जाती है और पश्च अन्तःप्रकोष्ठिका आवर्तक धमनी (posterior ulnar recurrent a.) ऊपर की ओर जाती है। प्रगंड शिर छोटा है और सामान्य उदय कंडरा द्वारा अभिमध्य अधिस्थूलक से उदय होता है। अन्तःप्रकोष्ठिक शिर कूर्पर प्रवर्ध की अभिमध्य धारा और एक कंडराकला द्वारा अन्तःप्रकोष्ठिका की पश्च धारा के ऊपरी द्वितृतीयांश से तथा उपरिस्थ अंगुलि आकुंचनी और इस पेशी के बीच के अन्तरापेशी पट से उदय होता है। इसी सामान्य कंडराकला से गभीर अंगुलि आकुंचनी तथा अन्तः मणिबंध प्रसारणी का भी उदय होता है। पेशी के दूरस्थ अर्ध भाग से उसकी अग्रपार्श्व धारा पर कंडरा बनती है जो वर्तुलिकास्थि (pisiform bone) पर निवेश करती है और वर्तुलिका-अंकुश तथा वर्तुलिका-करभ स्नायुओं (pisohamate, pisometacarpal l.) द्वारा वर्तुलिकास्थि तथा पांचवी करभ अस्थियों तक प्रलम्बित हो जाती है। आकुंचक उपबंधनी से भी कुछ तंतु लगते हैं। अन्तः-प्रकोष्ठिका तंत्रिका तथा वाहिकायें कंडरा के पार्श्व ओर रहती हैं।

तन्त्रिका संभरण (Nerve supply)—इसमें अन्तःप्रकोष्ठिका तंत्रिका, ग्रै० 7, 8 आती हैं।

क्रिया (Actions)—बहिर्मणिबंध आकुंचनी तथा दीर्घ करतलिका के साथ यह पेशी मणिबंध का आकुंचन करती है। अन्तः मणिबंध प्रसारणी के साथ यह हाथ की प्रबल अभिवर्तक है। अन्तः मणिबंध आकुंचनी तथा प्रसारणी दोनों अंगुष्ठ के प्रसारण पर सहयोग करके हाथ का अपावर्तन नहीं होने देतीं। कनिष्ठा के अपावर्तन के समय यह वर्तुलिकास्थि को स्थिर करती है।

उपरिस्थ अंगुलि आकुंचनी (Flexor digitorum superficialis or sublimis)—यह इस समूह की सबसे बड़ी पेशी है और अन्य पेशियों के पीछे स्थित है। इसका उदय (1) प्रगंड-अन्तःप्रकोष्ठिक (humero-ulnar) और (2) बहिः प्रकोष्ठिक (radial) नामक दो शिरों द्वारा होता है। प्रगंड-अंतःप्रकोष्ठिक शिर प्रगंडास्थि के अभिमध्य अधिस्थूलक से सामान्य आकुंचक उदय कंडरा द्वारा, कूर्पर संधि की अन्तःप्रकोष्ठिक समपार्श्वी स्नायु (ulnar collateral lig.) के अग्र भाग से, चंचुभ प्रवर्ध के अभिमध्य ओर गोल अवतानिका के उदय के ऊपर से तथा अन्तरापेशी पट से उदय होता है। बहिःप्रकोष्ठिक शिर बहिः प्रकोष्ठिका की अग्रधारा से, बहिःप्रकोष्ठिक गंडक से लेकर गोल अवतानिका के निवेश तक सारे क्षेत्र से उदय होता है। यह शिर एक पतला पेशी स्तर है। दोनों शिरों के बीच मध्यम तंत्रिका और अन्तः प्रकोष्ठिक धमनी रहती है। पेशी उपरिस्थ और गभीर दो स्तरों में विभक्त हो जाती है। उपरिस्थ भाग से मध्यमा और अनामिका अंगुलियों में जाने वाली दो कंडरायें निकलती हैं। गभीर भाग से कुछ पेशी पूलिकायें निकल कर उपरिस्थ भाग में लग जाती हैं। तब इसकी भी दो कंडरायें बनती हैं जो तर्जनी और कनिष्ठा अंगुलियों में जाती हैं। आकुंचक उपबंधनी द्वारा निकलने के स्थान पर कंडरायें दो दो के जोड़े में आगेपीछे स्थित हैं। मध्यमा और अनामिका में जाने वाली कंडरायें आगे या ऊपर और तर्जनी तथा कनिष्ठा में जाने वाली कंडरायें उनके पीछे या नीचे रहती हैं। ये कंडरायें हथेली में एक दूसरे से दूर होने (अपसरण) लगती हैं और प्रत्येक कंडरा निकटस्थ अंगुलास्थियों के आधारों के समीप पहुँच कर दो भागों में विभक्त हो जाती है जिनके बीच से गभीर अंगुलि आकुंचनी की कंडरा जाती है। ये दोनों भाग उलट कर फिर जुड़ जाते हैं जिससे गभीर अंगुलि आकुंचनी की कंडरा के लिये एक खातिका बन जाती है। अन्त में मध्यमा अंगुलास्थि पर कंडरा विभक्त हो कर उसके पार्श्वों पर निवेश करती है। मणिबंध पर कंडरायें आकुंचक उपबंधनी के नीचे से निकलती हैं।

तंत्रिका संभरण (Nerve supply)—मध्यम तंत्रिका, ग्रै० 7, 8 तथा व. 1 पेशी में आती हैं।

क्रिया (Actions)—इस पेशी के संकोच से पहले मध्य या दूसरी अंगुलास्थि और फिर निकटस्थ अंगुलास्थियों का आकुंचन होता है। यह मणिबंध का भी आकुंचन कर सकती है।

संबंध (Relations)—अग्रबाहु में **सामने की ओर** दीर्घ करतलिका, बहिः मणिबंध आकुंचनी, प्रगंड-बहिःप्रकोष्ठिका, बहिः प्रकोष्ठिक तंत्रिका और धमनी। **पीछे की ओर** गभीर अंगुलि आकुंचनी, अन्तः प्रकोष्ठिक धमनी का ऊर्ध्व भाग, मध्यम तंत्रिका और दीर्घ अंगुष्ठ आकुंचनी। **मणिबंध** पर इस पेशी की कंडरायें आकुंचक उपबंधनी के पीछे और गभीर अंगुलि आकुंचनी के सामने स्थित हैं जिसकी कंडरायें इन कंडराओं के साथ एक ही श्लेषक आवरण में रहती हैं। दीर्घ अंगुष्ठ आकुंचनी की कंडरा और मध्यम तंत्रिका उनके पार्श्व ओर स्थित हैं। **हाथ में सामने की** ओर करतल कंडराकला, उपरिस्थ करतल (धमनी) चाप, मध्यम और अन्तः प्रकोष्ठिक तंत्रिकाओं की अंगुलि शाखायें और **पीछे की ओर** गभीर अंगुलि आकुंचनी की कंडरायें तथा अनुकंडरिकायें स्थित हैं।

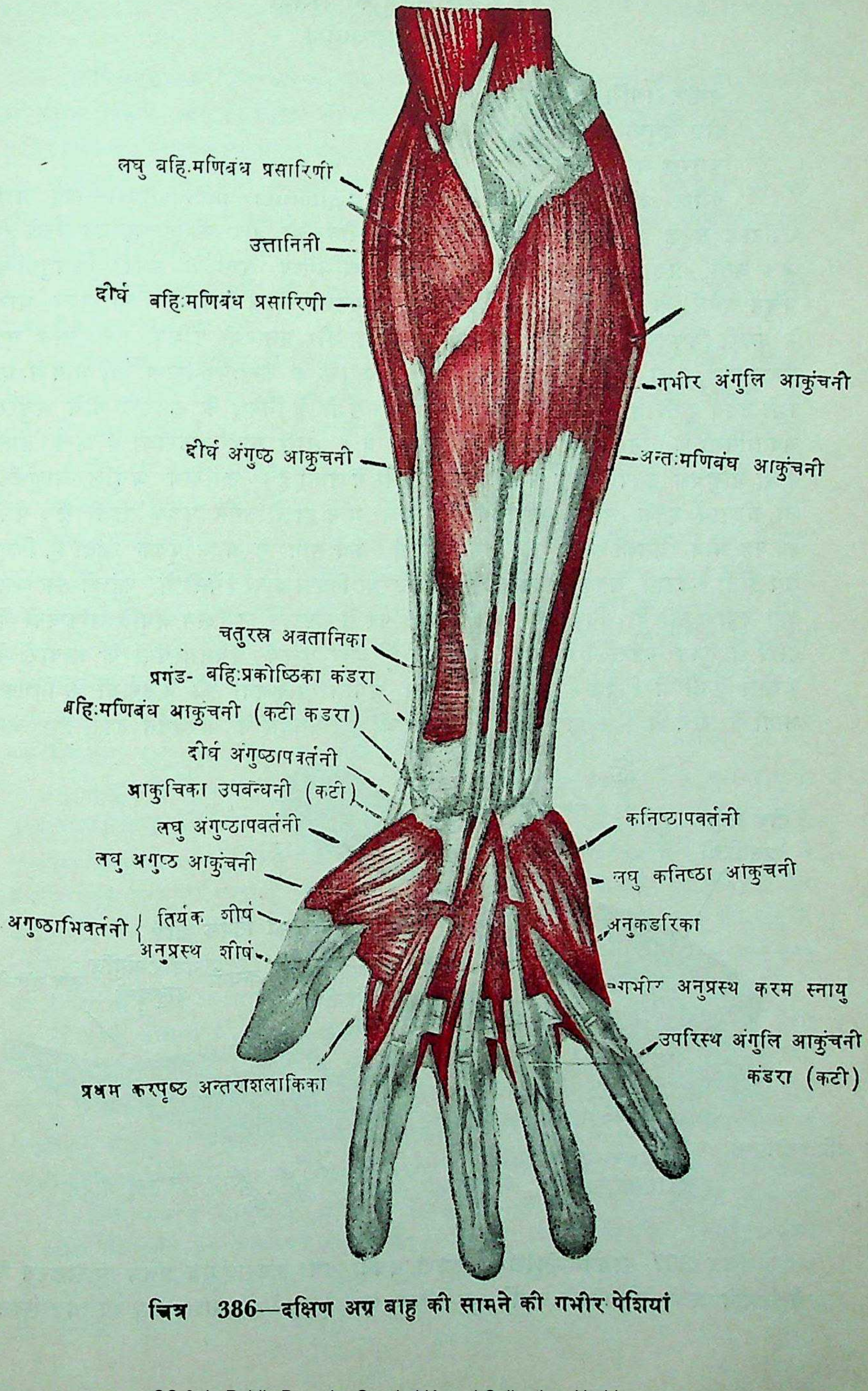
लघु बहि:मणिबंध प्रसारिणी
उत्तानिनी
दीर्घ बहि:मणिबंध प्रसारिणी
गभीर अंगुलि आकुंचनी
दीर्घ अंगुष्ठ आकुचनी
अन्त:मणिबंध आकुंचनी
चतुरस्र अवतानिका
प्रगंड- बहि:प्रकोष्ठिका कंडरा
बहि:मणिबंध आकुचनी (कटी कडरा)
दीर्घ अंगुष्ठापवर्तनी
आकुचिका उपबन्धनी (कटी)
लघु अंगुष्ठापवर्तनी
लघु अगुष्ठ आकुंचनी
कनिष्ठापवर्तनी
लघु कनिष्ठा आकुचनी
अगुष्ठाभिवर्तनी { तिर्यक शीर्ष
अनुप्रस्थ शीर्ष
अनुकडरिका
गभीर अनुप्रस्थ करम स्नायु
उपरिस्थ अंगुलि आकुंचनी कंडरा (कटी)
प्रथम करपृष्ठ अन्तराशलाकिका

चित्र 386—दक्षिण अग्र बाहु की सामने की गभीर पेशियां

(ब) गभीर समूह की पेशियां
(Deep group)

गभीर अंगुलि आकुंचनी
दीर्घ अंगुष्ठ आकुंचनी
चतुरस्र अवतानिका

गभीर अंगुलि आकुंचनी (Flexor digitorum profundus)––यह पेशी उपरिस्थ समूह की पेशियों के पीछे अग्र बाहु के भीतर की ओर को आच्छादित किये हुये है। अन्तः प्रकोष्ठिका के कांड के अग्र और अभिमध्य पृष्ठ के ऊपरी त्रिचतुर्थांश, चंचुभ प्रवर्ध के अभिमध्य ओर स्थित एक अवनत चिन्ह, अस्थि की पश्च धारा के ऊपरी त्रिचतुर्थांश से अन्तः मणिबंध आकुंचनी और प्रसारणी पेशियों के साथ एक कंडराकला द्वारा तथा अन्तरास्थि कला के अग्र पृष्ठ के अन्तःप्रकोष्ठिक अर्ध भाग से यह पेशी उदय होती है। ऊपर की ओर प्रगंडिका पेशी के निवेश के ऊपर से नीचे चतुरस्र अवतानिका के तनिक ऊपर तक पेशी विस्तृत है। पेशी चार कंडराओं में अन्त होती है जो आकुंचक उपबंधनी के पीछे होकर हथेली में जाती है। उपरिस्थ अंगुलि आकुंचनी की कंडरायें इनके सामने, उपबंधनी के पश्च भाग द्वारा उनसे पृथक् रहती हैं। पेशी का वह भाग, जिसकी कंडरा तर्जनी में जाती है, शेष भाग से प्रायः पृथक् रहता है, किन्तु शेष तीनों कंडरायें, अवकाशी ऊतकों और कंडरीय स्लिपों द्वारा हथेली में पहुंचने तक जहां तहां जुड़ी रहती हैं। निकटस्थ अंगुलास्थियों पर से कंडरायें उपरिस्थ अंगुलि आकुंचनी की द्वारों से युक्त कंडराओं में होकर निकलती हैं और दूरस्थ अंगुलास्थियों के आधारों के करतल पृष्ठों में निवेश करती हैं। उपरिस्थ अंगुलि आकुंचनी की कंडराओं के विभक्त भागों के बीच से निकलते समय उनके तन्तुओं के विन्यास में परिवर्तन होता है। अग्र

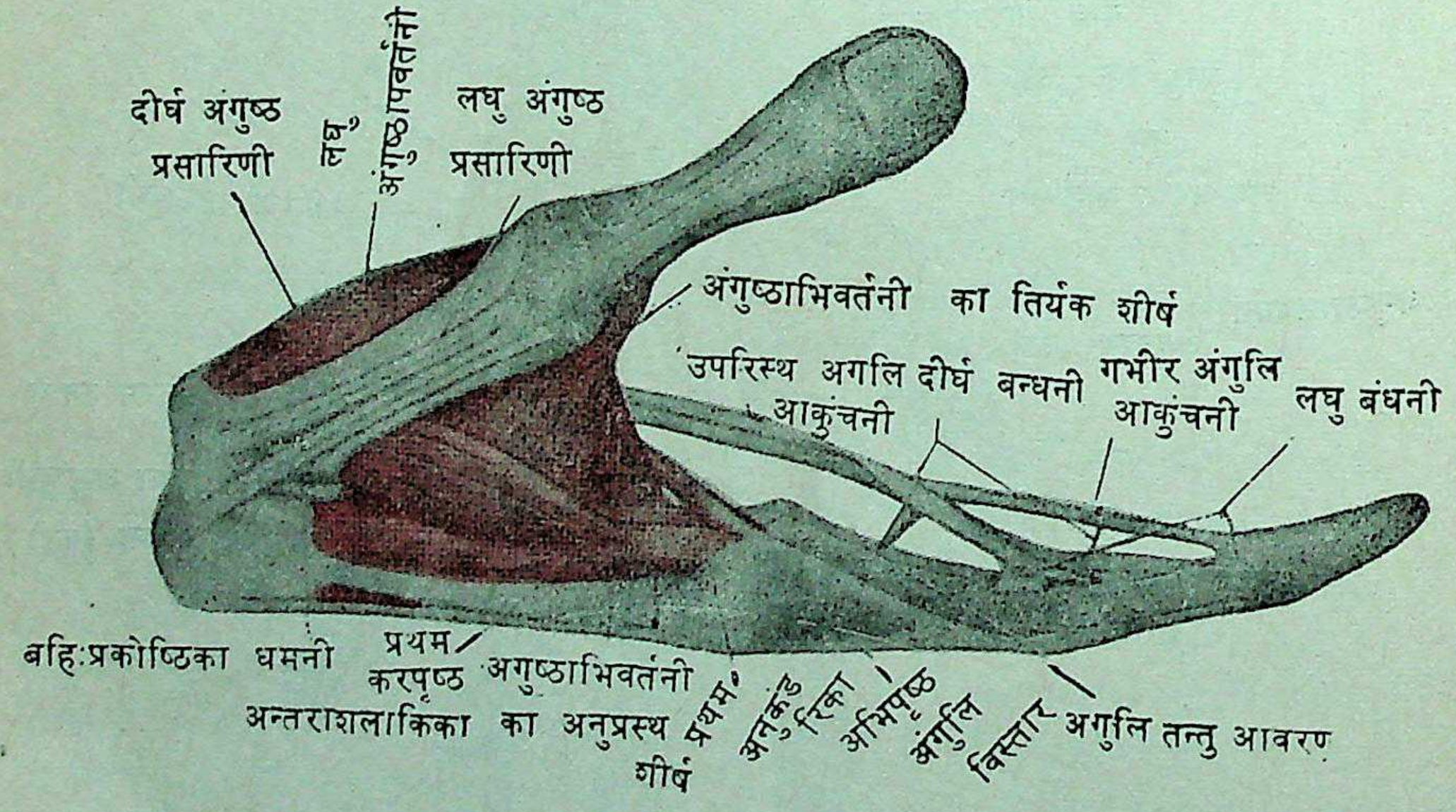
दीर्घ अंगुष्ठ प्रसारिणी
लघु, अंगुष्ठापवर्तनी
लघु अंगुष्ठ प्रसारिणी
अंगुष्ठाभिवर्तनी का तिर्यक शीर्ष
उपरिस्थ अगलि आकुंचनी
दीर्घ बन्धनी
गभीर अंगुलि आकुंचनी
लघु बंधनी
बहिःप्रकोष्ठिका धमनी
प्रथम करपृष्ठ अन्तराशलाकिका का अनुप्रस्थ शीर्ष
अगुष्ठाभिवर्तनी
प्रथम, अनुकुंडरिका
अभिपृष्ठ अंगुलि विस्तार
अगुलि तन्तु आवरण

चित्र ,387—तर्जनी अंगुलि की कंडरा बंधनी तथा कंडराएं एवं प्रथम अंतराकरभ में पाई जाने वाली पेशियों को दर्शाते हुए दक्षिण हस्त (हाथ) के पार्श्व अंश का व्यवच्छेदन

बाहु में भीतर की ओर अन्त:प्रकोष्ठिका पर जो मांसपिंड प्रतीत होता है वह इस ही पेशी से बनता है।

तंत्रिका संभरण (Nerve supply)--इस पेशी में दो तंत्रिकायें आती हैं। उसके अभिमध्य भाग में अन्त:प्रकोष्ठिक तंत्रिका (ulnar n.) और पार्श्विक भाग में मध्यम तंत्रिका की अग्र अन्तरास्थि शाखा, (ग्रै० 8 और व.।) आती हैं।

क्रिया (Actions)--उपरिस्थ अंगुलि आकुंचनी द्वारा मध्य अंगुल्यस्थियों का आकुंचन करने के पश्चात् गभीर अंगुलि आकुंचनी दूरस्थ अंगुल्यस्थियों का आकुंचन करती है। यह मणिबंध के आकुंचन में भी सहायक हो सकती है।

इन कंडराओं से लगी हुई 4 अनुकंडरिका पेशियों का हाथ की पेशियों में वर्णन किया गया है।

आकुंचक कंडराओं के तान्तव पिधान (Fibrous sheaths of the flexor tendons)—हथेली से निकल कर जब उपरिस्थ और गभीर आकुंचनी पेशियों की कंडरायें अंगुल्यस्थियों पर होकर जाती हैं तो वहां उनके लिये पीछे की ओर अंगुल्यस्थि और सामने की ओर तान्तव ऊतक कृत बन्धनी उन पर चाप के आकार में अस्थियों के दोनों ओर लग कर नलिकायें बना देती हैं जिनमें से होकर ये कंडरायें जाती हैं। ये अंगुलि तान्तव पिधान (digital fibrous sheaths) कहे जाते हैं। इन तान्तव और अस्थि-कृत नलिकाओं के भीतर की ओर तथा कंडराओं पर श्लेषक पिधान (synovial sheaths) चढ़े रहते हैं जिनका बाहरी स्तर अस्थि और तान्तव उपबन्धनी के सम्पर्क में रहता है और दूसरा भीतरी स्तर कंडरा से संपर्क करता है। तान्तव उपबन्धनी निकटस्थ और मध्य अंगुल्यस्थियों पर अनुप्रस्थ तंतुकृत और दृढ हैं; यह वलयाकार भाग (annular part) कहा जाता है। किन्तु अन्तरांगुलि संधियों के सामने का तिर्यक् तन्तुओं का बना भाग, जो स्वस्तिकाकार भाग (cruciform part) कहा जाता है, दृढ़ नहीं है।

आकुंचनी की कंडरायें निवेश स्थान के पास उन पर चढ़े हुये पिधानों के पश्च भाग के साथ श्लेषक कला की त्रिकोणाकार तान्तव बंधनियों द्वारा जुड़ी हुई हैं। इनको कंडरा-बंधनियां (vincula tendinum) कहते हैं। इनके साथ सूक्ष्म वाहिकायें कंडराओं में जाती हैं। ये बंधनियां दो प्रकार की होती हैं, लघु और दीर्घ। **लघु बन्धनी** (vincula brevia) प्रत्येक अंगुलि में दो होती हैं। एक उपरिस्थ अंगुलि आकुंचनी की कंडरा को निकटस्थ अन्तरांगुलि संधि तथा निकटस्थ अंगुल्यस्थि से सामने की ओर जोड़ती है। दूसरी गभीर अंगुलि आकुंचनी की कंडरा को दूरस्थ अन्तरांगुलि संधि और मध्य अंगुल्यस्थि पर जोड़े हुये है।

दीर्घ बन्धनी (Vincula longa)—यह पतली सूत्र के समान है। दो ऐसी बन्धनियां उपरिस्थ अंगुलि आकुंचनी की कंडरा को, जहां उनमें होकर गभीर आकुंचनी की कंडरा निकलती हैं, दोनों ओर से निकटस्थ अंगुल्यस्थि के आधार के पास तान्तव पिधान से जोड़ती है, और एक बंधनी गभीर अंगुलि आकुंचनी की कंडरा को निकटस्थ अंगुल्यस्थि के दूसरे सिरे पर श्लेषक पिधान के पश्च स्तर से जोड़ती है तथा लघु बन्धनी से मिल जाती है।

दीर्घ अंगुष्ठ आकुंचनी (Flexor pollicis longus)—गभीर अंगुलि आकुंचनी के समान यह पेशी अग्र बाहु के बाहर की ओर का मांसल पिंड बनाये हुये है। इसका उदय बहि:प्रकोष्ठिका कांड के समस्त खातयुक्त अग्र पृष्ठ से, गंडक के नीचे से लेकर चतुरस्त्र अवतानिका के ऊपर तक से, अन्तरास्थि कला से तथा चंचुभ प्रवर्ध की पार्श्व धारा और

कभी-कभी अभिमध्य धारा से अथवा प्रगंडिका के अभिमध्य अधिस्थूलक से होता है। इन तंतुओं से एक चपटी कंडरा बन कर आकुंचिका उपबंधनी के पीछे से नीचे को जाती है। यह अंगुष्ठ व्यावर्तिका और अंगुष्ठाभिवर्तनी के तिर्यक् शिर के बीच में रहती है और तब अंगुष्ठ की दूरस्थ अंगुलास्थि आधार के करतल पृष्ठ में निवेश करती है। अग्र अन्तरास्थि तंत्रिका तथा वाहिकायें दीर्घ अंगुष्ठ आकुंचनी और गभीर अंगुलि आकुंचनी के बीच में अन्तरास्थि कला पर होकर नीचे चली आती है।

तन्त्रिका संभरण (Nerve supply)—मध्यम तंत्रिका की अग्र अन्तरास्थि शाखा, (ग्रै 8 और व.1) इस पेशी का संभरण करती है।

क्रिया (Action)—यह पेशी अंगुष्ठ की अस्थियों का आकुंचन करती है।

चतुरस्र अवतानिका (Pronator quadratus)—यह एक चपटी चतुर्भुज पेशी है जो अग्र बाहु के निचले चतुर्थांश (दोनों प्रकोष्ठिकाओं) को ढके हुये है। यह पेशी अन्त: प्रकोष्ठिका के अग्र पृष्ठ के निचले भाग पर स्थित तिर्यक् कटक (oblique ridge), अस्थि के अग्र पृष्ठ के निम्न चतुर्थांश के अभिमध्य भाग और पेशी के अभिमध्य तृतीयांश को आच्छादित किये हुई कंडराकला से उदय होती है। पेशी के तंतु बाहर और कुछ नीचे को जाकर बहि: प्रकोष्ठिका के अग्र पृष्ठ और अग्र धारा के निम्न चतुर्थांश में निवेश करते हैं। गभीर तन्तु बहि: प्रकोष्ठिका की अन्त: प्रकोष्ठिक भंगिका के ऊपर के त्रिकोणाकार क्षेत्र में निविष्ट होते हैं।

तन्त्रिका संभरण (Nerve supply)—मध्यम तंत्रिका की अग्र अन्तरास्थि शाखा (ग्रै 8 और व 1) द्वारा पेशी का संभरण होता है।

क्रिया (Action)—यह अग्र बाहु का अवतानन करती है जिससे हथेली नीचे की ओर मुड़ जाती है। इसके गंभीर सूत्र, हथेली पर ऊपर की ओर धक्का लगने पर, दोनों प्रकोष्ठास्थियों के अध: प्रान्तों को पृथक् नहीं होने देते। इस प्रकार का धक्का न केवल फैली हुई हथेली पर अभिघात लगने ही से होता है किन्तु मणिबंध या अंगुलियों की आकुंचक पेशियों के खिचाव से भी हो सकता है।

ii पश्च प्रगंडपूर्व पेशियां
(Posterior Antebrachial muscles)

ये पेशियाँ भी विवरण हेतु उपरिस्थ और गभीर दो समूहों में बटी हैं

(अ) उपरिस्थ समूह (Superficial group)

प्रगंड-बहि:प्रकोष्ठिका
दीर्घ बहिर्मणिबंध प्रसारिणी
लघु बहिर्मणिबंध प्रसारिणी
अंगुलि प्रसारिणी
कनिष्ठा प्रसारिणी
अन्तर्मणिबंध प्रसारिणी
कूर्परपृष्ठिका

प्रगंड-बहिःप्रकोष्ठिका (Brachioradialis)—यह पेशी अग्र बाहु की बाह्य ओर की पेशियों में सबसे उपरिस्थ है और कफोणि खात (cubital fossa) की पार्श्व सीमा बनाती है। इसका उदय प्रगंडास्थि के बहिः अधिस्थूलक कटक के ऊर्ध्व द्वितृतीयांश और पार्श्व अन्तरापेशी पर के अग्र पृष्ठ से होता है। बहिःप्रकोष्ठिका तंत्रिका और गभीर प्रगंडिका धमनी (arteria profunda brachii) और बहिःप्रकोष्ठिका आवर्तक धमनी (radial recurrent a.) का सम्मिलन प्रगंडिका और प्रगंड बहिःप्रकोष्ठिका के बीच में स्थित है। इन तंतुओं से अग्र बाहु के मध्य से ऊपर ही कंडरा बन जाती है जो नीचे जाकर बहिःप्रकोष्ठिका के अधःप्रान्त के पार्श्व पृष्ठ पर शर प्रवर्ध से ऊपर ही निवेश करती है। दीर्घ अंगुष्ठापवर्तनी और लघु अंगुष्ठ प्रसारिणी (Abductor pollicis longus, Extensor pollicis brevis) की कंडराएं निवेश के समीप इसकी कंडरा को पार करती हैं और बहिःप्रकोष्ठिका धमनी उसके अभिमध्य ओर रहती है।

तन्त्रिका संभरण—(Nerve supply) इस पेशी में बहिःप्रकोष्ठिका तंत्रिका (ग्रे० 5, 6, और 7) आती है।

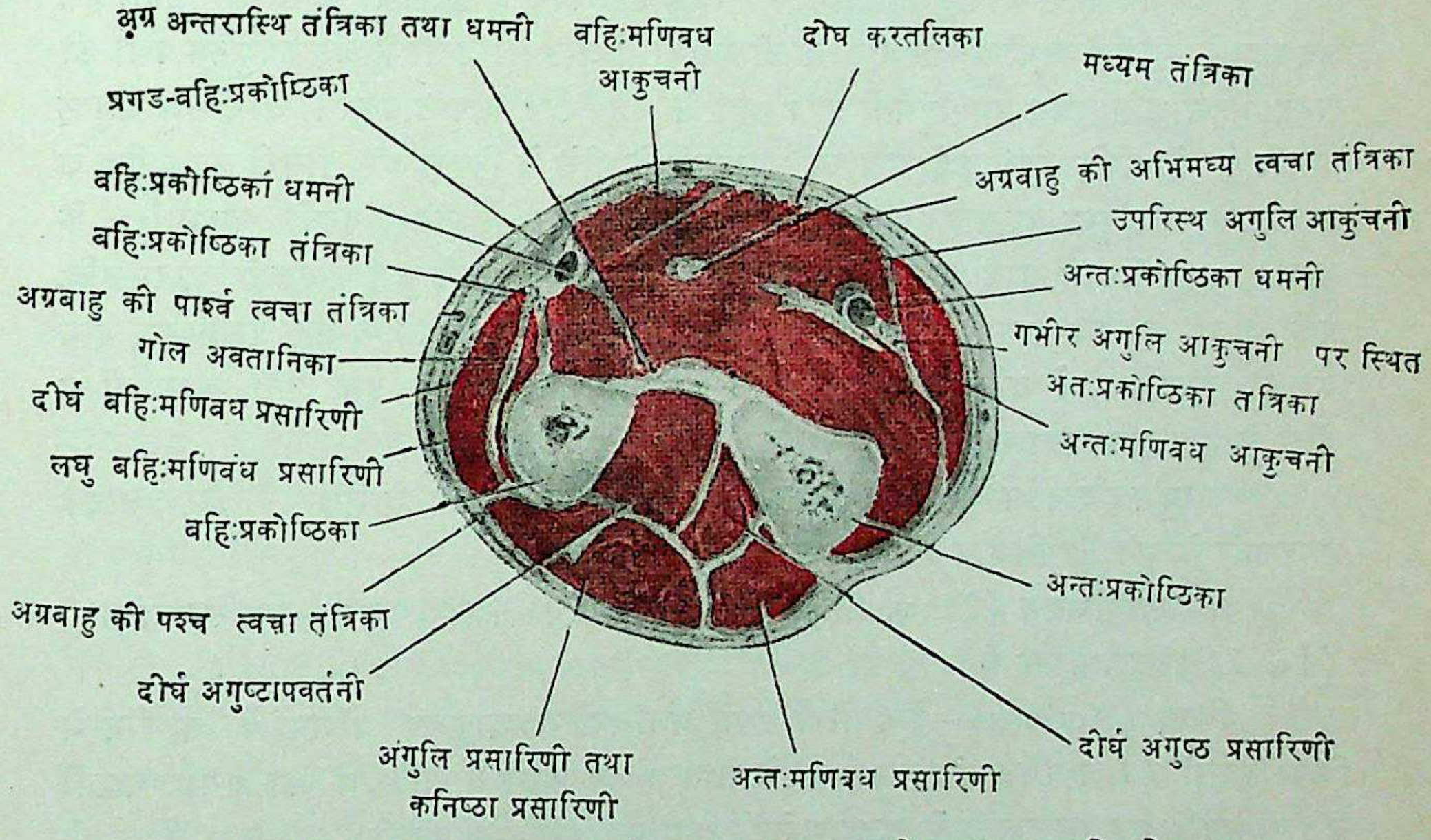
अग्र अन्तरास्थि तंत्रिका तथा धमनी
वहि:मणिवध आकुचनी
दीघ करतलिका
मध्यम तंत्रिका
प्रगड-वहि:प्रकोष्ठिका
अग्रवाहु की अभिमध्य त्वचा तंत्रिका
वहि:प्रकोष्ठिका धमनी
उपरिस्थ अगुलि आकुंचनी
वहि:प्रकोष्ठिका तंत्रिका
अन्त:प्रकोष्ठिका धमनी
अग्रबाहु की पार्श्व त्वचा तंत्रिका
गभीर अगुलि आकुचनी पर स्थित
गोल अवतानिका
अत:प्रकोष्ठिका तत्रिका
दीर्घ बहि:मणिवध प्रसारिणी
अन्त:मणिवध आकुचनी
लघु बहि:मणिवंध प्रसारिणी
वहि:प्रकोष्ठिका
अन्त:प्रकोष्ठिका
अग्रबाहु की पश्च त्वचा तंत्रिका
दीर्घ अगुप्टापवर्तनी
दीर्घ अगुष्ठ प्रसारिणी
अंगुलि प्रसारिणी तथा कनिष्ठा प्रसारिणी
अन्त:मणिवध प्रसारिणी

चित्र 388—वाम अग्र-बाहु के मध्य का पारगामी अनुप्रस्थ परिच्छेद

क्रिया (Actions)—यद्यपि प्रसारक पेशियों की तंत्रिका द्वारा इस पेशी का भी संभरण होता है, किन्तु यह कूर्पर संधि की आकुंचक पेशी है। अग्रबाहु के उत्तानन और अवतानन (चित्र और पट) के बीच की अवस्था में होने पर जब आकुंचन होता है और हाथ को किसी वस्तु पर दबाया जाता है तो इस पेशी की अत्युत्तम क्रिया होती है। तीव्र गतियों में यह विशेष सक्रिय होती है। द्विशिरस्का और प्रगंडिका मन्द आकुंचन गति में उत्तम क्रिया करती हैं।

दीर्घ बहिर्मणिबंध प्रसारिणी (Extensor carpi radialis longus)—इसका कुछ भाग प्रगंड-बहिःप्रकोष्ठिका से ढका रहता है। इसका उदय प्रगंडास्थि के पार्श्व अधिस्थूलक

कटक के नीचे के तृतीयांश, पार्श्व अन्तरापेशी पट के सामने से और कुछ सूत्रों का अग्रबाहु की प्रसारक पेशियों की सामान्य उदय कंडरा से होता है। अग्र बाहु के ऊर्ध्व और मध्य तृतीयांश के संगम के समीप ही से चपटी कंडरा बनने लगती है, जो दीर्घ, अंगुष्ठापवर्तनी और लघु अंगुष्ठ प्रसारिणी (Abductor pollicis longus, Extensor pollicis brevis) के पीछे बहि:प्रकोष्ठिका की बहिर्धारा पर होती हुई, प्रसारक उपबंधनी के नीचे से निकल कर शर प्रवर्ध के पीछे तक बहि: प्रकोष्ठिका की पीछे वाली खातिका में रहती है, करपृष्ठ पर पहुंचती है और दूसरी करभास्थि के आधार के पश्च पृष्ठ पर बहि:प्रकोष्ठिका की ओर निवेश करती है।

तन्त्रिका संभरण (Nerve Supply)—बहि:प्रकोष्ठिका तंत्रिका (ग्रै० 6, 7) इस पेशी का संभरण करती है।

लघु बहिर्मणिबंध प्रसारिणी (Extensor carpi radialis brevis)—यह उपर्युक्त पेशी से छोटी और उससे ढकी हुई है। यह प्रगंडास्थि के पार्श्व अधिस्थूलक से तीन अन्य पेशियों के साथ सामान्य कंडरा, कूर्पर संधि की बहि: प्रकोष्ठिक समपार्श्वी स्नायु से, पेशी पर आच्छादित दृढ़ कंडराकला से और इसके और अन्य पेशियों के बीच अन्तरापेशी पट से उदय होती है। अग्रबाहु के मध्य के समीप पेशी एक चपटी कंडरा में अन्त हो जाती है जो उपर्युक्त पेशी की कंडरा के साथ मणिबंध पर पहुंचती है। वहां से यह दीर्घ अंगुष्ठापवर्तनी और लघु अंगुष्ठ प्रसारिणी के पीछे होती हुई, प्रसारक उपबंधनी के नीचे से निकल कर, तीसरी करभास्थि के आधार के पश्च पृष्ठ पर बाहर की ओर तथा शर प्रवर्ध से आगे तथा दूसरी करभास्थि के आधार के समीपस्थ भाग पर निवेश करती है। प्रसारक उपबंधनी के नीचे इसकी कंडरा बहि: प्रकोष्ठिका के पश्च भाग में एक खातिका में रहती है, इस खातिका के अन्त:प्रकोष्ठिक भाग की ओर जिसमें दीर्घ बहिर्मणबंध प्रसारिणी की कंडरा रहती है। इन दोनों कंडराओं के बीच में एक हल्का सा कटक है।

उपर्युक्त दोनों पेशियों की कंडरायें एक ही श्लेषक पिधान में स्थित हैं और प्रसारक उपबंधनी के एक ही विभाग में से निकलती हैं।

तंत्रिका संभरण (Nerve Supply)—इस पेशी का संभरण पश्च अन्तरास्थि तंत्रिका (ग्रै० 7,8) द्वारा होता है।

क्रिया (Actions)—ये दोनों पेशियां, अंगुलियों की आकुंचक पेशियों के सहयोग में क्रिया करती हैं। अन्तर्मणिबंध प्रसारिणी के साथ क्रिया करके ये मणिबंध का प्रसार करती हैं। बहिर्मणिबंध आकुंचनी के सहयोग से ये हाथ का अपावर्तन करती हैं। प्रधान प्रेरक की अपेक्षा ये अधिकतर सहयोगी (synergic) पेशी की भांति क्रिया करती हैं।

अंगुलि प्रसारिणी (Extensor digitorum)—इसका उदय प्रगण्डिका के पार्श्व अधिस्थूलक से सामान्य कंडरा द्वारा, प्रगंड पूर्व प्रावरणी तथा अन्तरापेशी पट से होता है। नीचे आकर यह चार कंडराओं में विभक्त हो जाती है जो तर्जनी प्रसारिणी (Extensor indicis) की कंडरा के साथ सामान्य श्लेषक पिधान में होकर प्रसारक उपबंधनी (extensor retinaculum) के एक विभाग में से जाती है और करपृष्ठ पर पहुंच कर चारों कंडरायें पृथक्-पृथक् अंगुलि में चली जाती हैं। तर्जनी में जाने वाली कंडरा तर्जनी प्रसारिणी की कंडरा के साथ जाती है जो उसके अभिमध्य ओर रहती है। करपृष्ठ पर ये पास पास स्थित कंडरायें तीन अन्तराकंडरा योजी (intertendinous connexions) द्वारा जुड़ी रहती हैं जो नीचे

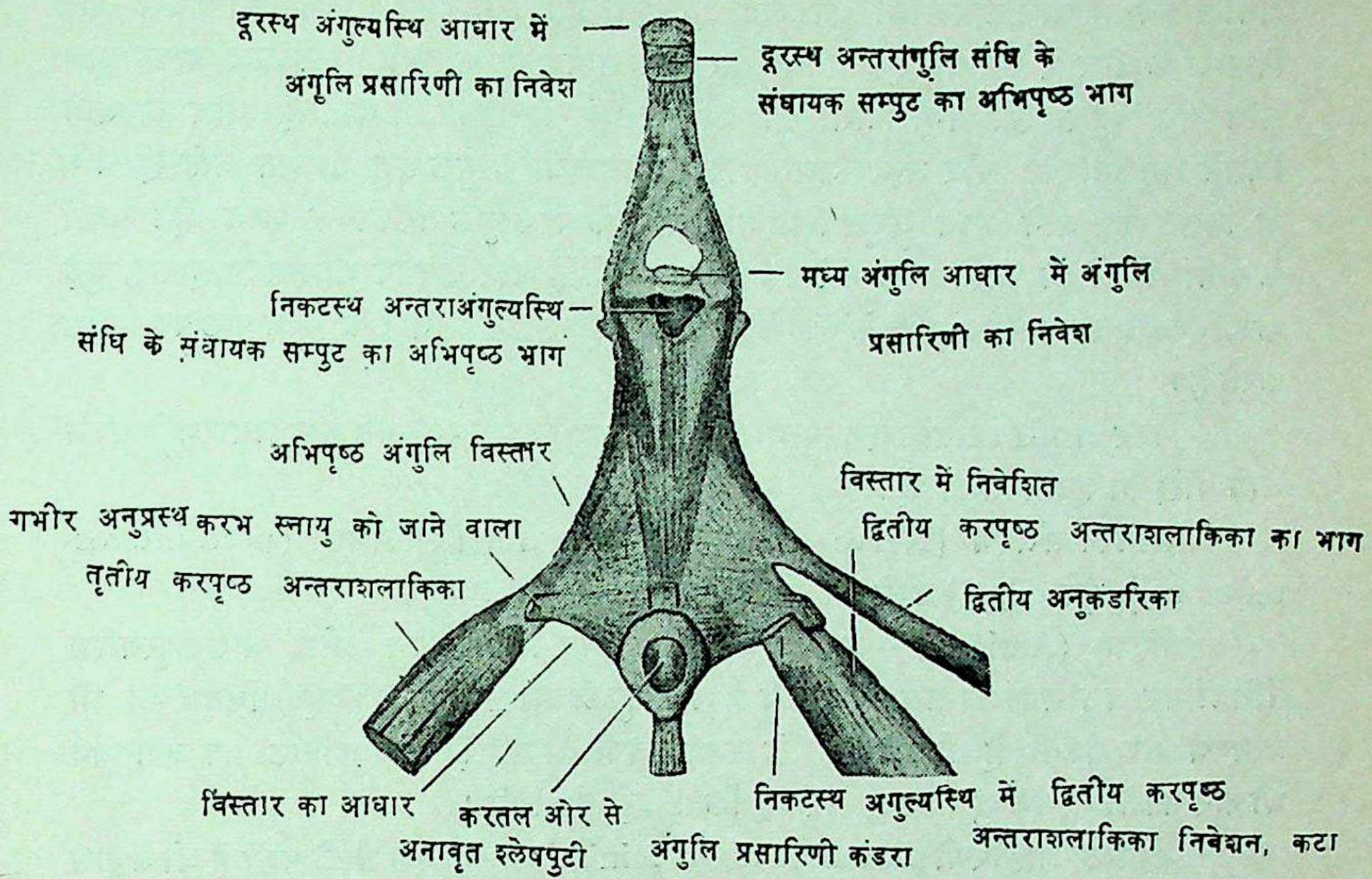
दूरस्थ अंगुल्यस्थि आधार में
अंगुलि प्रसारिणी का निवेश
दूरस्थ अन्तरांगुलि संधि के
संधायक सम्पुट का अभिपृष्ठ भाग
मध्य अंगुलि आधार में अंगुलि
प्रसारिणी का निवेश
निकटस्थ अन्तराअंगुल्यस्थि-
संधि के संधायक सम्पुट का अभिपृष्ठ भाग
अभिपृष्ठ अंगुलि विस्तार
विस्तार में निवेशित
द्वितीय करपृष्ठ अन्तराशलाकिका का भाग
गभीर अनुप्रस्थ करभ स्नायु को जाने वाला
तृतीय करपृष्ठ अन्तराशलाकिका
द्वितीय अनुकंडरिका
विस्तार का आधार
करतल ओर से
अनावृत श्लेषपुटी
अंगुलि प्रसारिणी कंडरा
निकटस्थ अगुल्यस्थि में द्वितीय करपृष्ठ
अन्तराशलाकिका निवेशन, कटा

चित्र 389—अपने सम्बन्धों को दर्शाते हुए मध्य अंगुलि के अभिपृष्ठ अंगुलि विस्तार। करतल पृष्ठ से देखने पर, आधारी कोण अलग कर दिये गये हैं तथा सम्पूर्ण विस्तार को तना हुआ एवं चपटा रखा गया है।

और बाहर को चले जाते हैं। तीनों में सबसे भीतर का योजी दृढ़ होता है और तर्जनी की कंडरा को चौथी अंगुलि की कंडरा की ओर खींचता है। दूसरी और तीसरी कंडरा के बीच का योजी दुर्बल है।

इन कंडराओं का निवेश निकटस्थ अंगुल्यस्थि के अभिपृष्ठ पर स्थित पश्च अंगुलि विस्तार (dorsal digital expansion) के कारण जटिल हो गया है। अनुकंडरिका (lumbrical), अन्तराशलाकिका (interosseous) और अंगुलियों की प्रसारक कंडरायें मिल कर इस विस्तार को बनाती हैं।

पश्च अंगुलि विस्तार (Dorsal digital expansion)—यह त्रिकोणाकार तान्तव कला है जो निकटस्थ अंगुल्यस्थि के पश्च पृष्ठ को ढके हुये है और पार्श्वों पर भी प्रलम्बित है। इसका चौड़ा आधार निकटस्थ करभ-अंगुलि संधि के अभिपृष्ठ ओर और पार्श्वों पर लगा हुआ है। अंगुलि प्रसारिणी की कंडरा विस्तार के मध्य भाग में मिली रहती है। इसके और नीचे की संधि के बीच में वर्सा स्थित है। विस्तार के आधार द्वारा अंगुलि प्रसारिणी की कंडरा दोनों ओर अन्तराशलाकिका पेशियों से जुड़ी हुई है। अन्तराशलाकिका के बाहर ही अनुकंडरिका स्थित है। दोनों ही कंडराओं के बीच विस्तार के कोनों से निकला हुआ एक बंध गभीर अनुप्रस्थ करभ स्नायु (deep transverse metacarpal lig.) से जुड़ जाता है।

विस्तारों के किनारे मोटे हैं। पार्श्व किनारा अनुकंडरिका और अन्तराशलाकिका की कंडराओं से बना हुआ है। अभिमध्य किनारा केवल अन्तराशलाकिका की कंडरा और पांचवें

अंगुलि पर्व में कनिष्ठापवर्तनी की कंडरा बनाती है। अंगुलि प्रसारिणी की कंडरा और किनारों के बीच में विस्तार एक पतली झिल्ली के समान रह जाता है। निकटस्थ अन्तरांगुलि संधि पर पहुंच कर अंगुलि प्रसारिणी की कंडरा के तीन भाग हो जाते हैं। बीच का भाग जिसमें अनुकंडरिका और अन्तराशलाकिका की कंडराओं के कुछ तंतु भी लग जाते हैं, संधि से निकल कर आगे मध्य अंगुलास्थि के आधार के पश्च पृष्ठ पर निवेश करता है। पार्श्व के दोनों भागों में विस्तार के मोटे किनारे जुड़ जाते हैं और वे स्वयं अभिसरित होकर, जुड़ कर, एक चपटी पतली कंडरा के रूप में दूरस्थ अंगुल्यस्थि के आधार के पश्च पृष्ठ पर निवेश करते हैं।

पश्च अंगुलि विस्तार एक चलायमान आच्छादन है जो आकुंचन और प्रसारण के समय आगे पीछे को हटता रहता है।

तंत्रिका संभरण (Nerve supply)—पश्च अन्तरास्थितंत्रिका (post. interosseous n.,) (ग्रै० 7, 8) पेशी का संभरण करती हैं।

क्रिया (Actions)—अंगुलि प्रसारिणी करभ-अंगुल्यस्थि और अन्तरांगुल्यस्थि संधियों पर अंगुलियों का प्रसारण करती है और मुठ्ठी को खोलती है। वह मणिबंध का भी प्रसारण कर सकती है और प्रसारण के समय तर्जनी, अनामिका और कनिष्ठा का अपावर्तन भी कर सकती है, किन्तु मध्यमा पर यह क्रिया नहीं हो पाती।

कनिष्ठा प्रसारिणी (Extensor digiti minimi)—यह एक छोटी पेशी है जो अंगुलि प्रसारिणी के अभिमध्य ओर स्थित होती है और उससे जुड़ी रहती है। एक पतली पूलिका द्वारा यह सामान्य प्रसारक कंडरा और अन्य पेशियों तथा उसके बीच के अन्तरापेशी पटों से उदय होती है। इसकी कंडरा निम्न अन्तराप्रकोष्ठ संधि के पीछे प्रसारक उपबंधनी के एक पृथक् विभाग में होकर जाती है और तब दो भागों में विभक्त हो जाती है जिनमें से पार्श्व भाग अंगुलि प्रसारिणी की कंडरा के साथ जुड़ जाता है। ये सब पांचवीं अंगुलि पर के अभिपृष्ठ अंगुलि विस्तार में पूर्व कथनानुसार निवेश करते हैं।

तंत्रिका संभरण (Nerve Supply)—पश्च अन्तरास्थि तंत्रिका (ग्रै० 6, 7 और 8) इस पेशी का संभरण करती हैं।

क्रिया (Actions)—यह पेशी कनिष्ठा का प्रसारण करती है और मणिबंध के प्रसार में भी सहायता दे सकती है।

अन्तर्मणिबंध प्रसारिणी (Extensor carpi ulnaris)—यह पेशी सामान्य प्रसारक

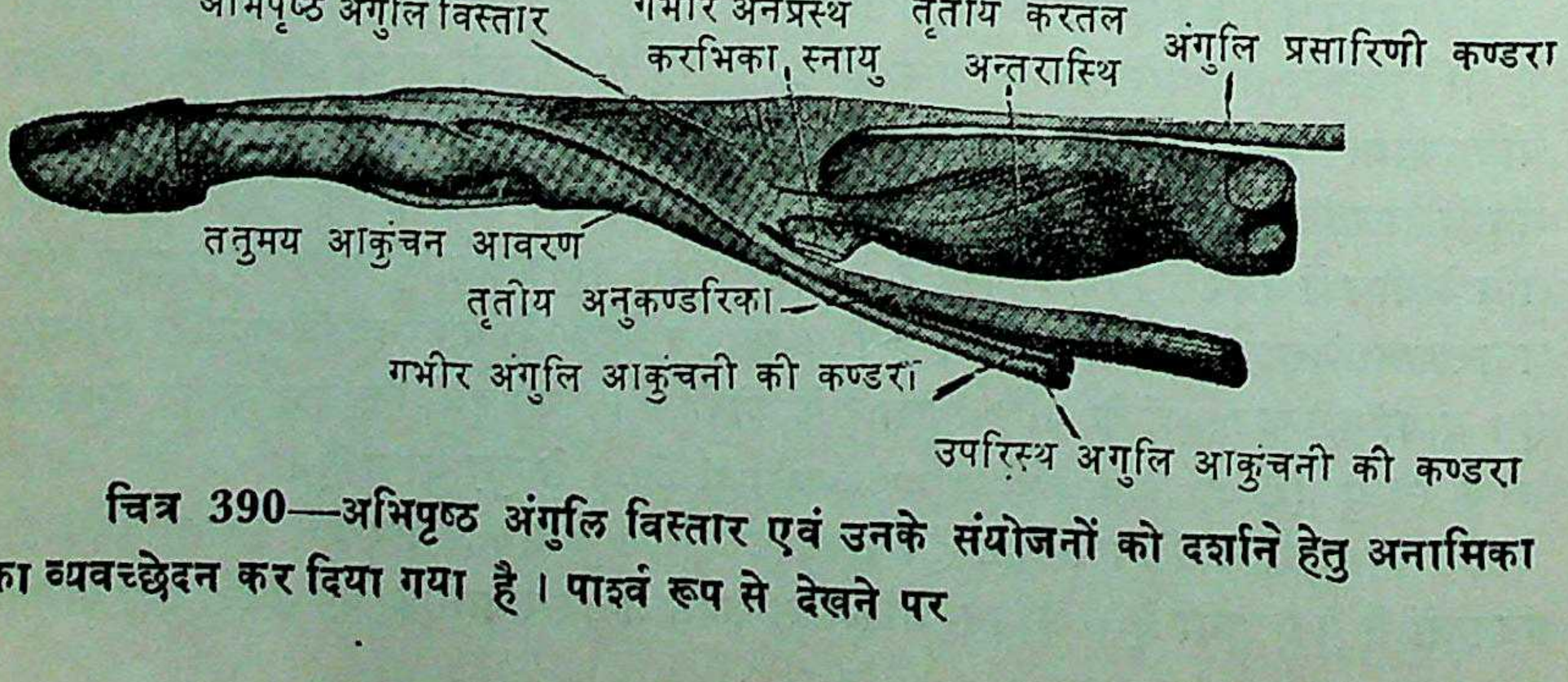

चित्र 390—अभिपृष्ठ अंगुलि विस्तार एवं उनके संयोजनों को दर्शाने हेतु अनामिका का व्यवच्छेदन कर दिया गया है। पार्श्व रूप से देखने पर

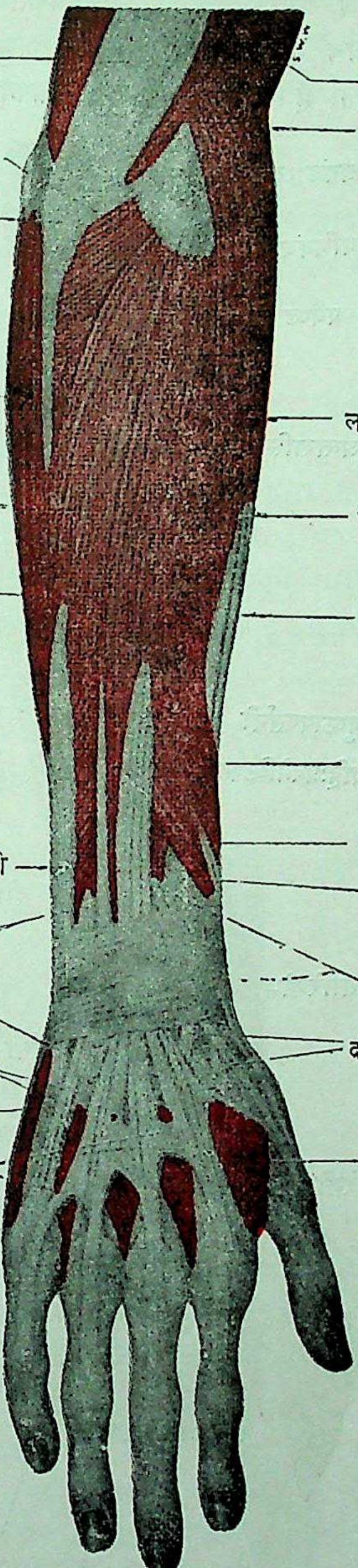
त्रिशिरस्का
कूर्परपृष्ठिका को ढकने वाली त्रिशिरस्का से प्रावरणी
कूर्पर
अनर्मणिबध आकुंचनी
अन्तर्मणिबध प्रसारिणी
कनिष्ठा प्रसारिणी
तर्जनी प्रसारिणी
अन्तःप्रकोष्ठिका
अन्तर्मणिबध प्रसारिणी
कनिष्ठा प्रसारिणी की कंडरा
कनिष्ठापवर्तनी
अन्तराकंडरा संयोजन
प्रगण्डिका
प्रगण्ड बहिःप्रकोष्ठिका
लघु बहिःमणिबंध प्रसारिणी
अंगुलि प्रसारिणी
दीर्घ बहिःमणिबन्ध प्रसारिणी
दीर्घ अंगुष्ठापवर्तनी
लघु अंगुष्ठ प्रसारिणी
बहिःप्रकोष्ठिका
दीर्घ अंगुष्ठ प्रसारिणी
दीर्घ एवं लघु बहिःमणिबंध प्रसारिणी
प्रथम अभिपृष्ठ अन्तरास्थि

चित्र 391—दक्षिण अग्रबाहु के प्रसारक रूप की मांसपेशियां, उपरिस्थ स्तर

कंडरा द्वारा प्रगंडास्थि के पार्श्व अधिस्थूलक से, अन्त:प्रकोष्ठिका की पश्च धारा से एक कंडराकला द्वारा (अन्तर्मणिबंध आकुंचनी और गभीर अंगुलि आकुंचनी के साथ), तथा प्रगंडपूर्व प्रावरणी से उदय होती हैं। इसकी कंडरा अन्त:प्रकोष्ठिका के शिर और शर प्रवर्ध

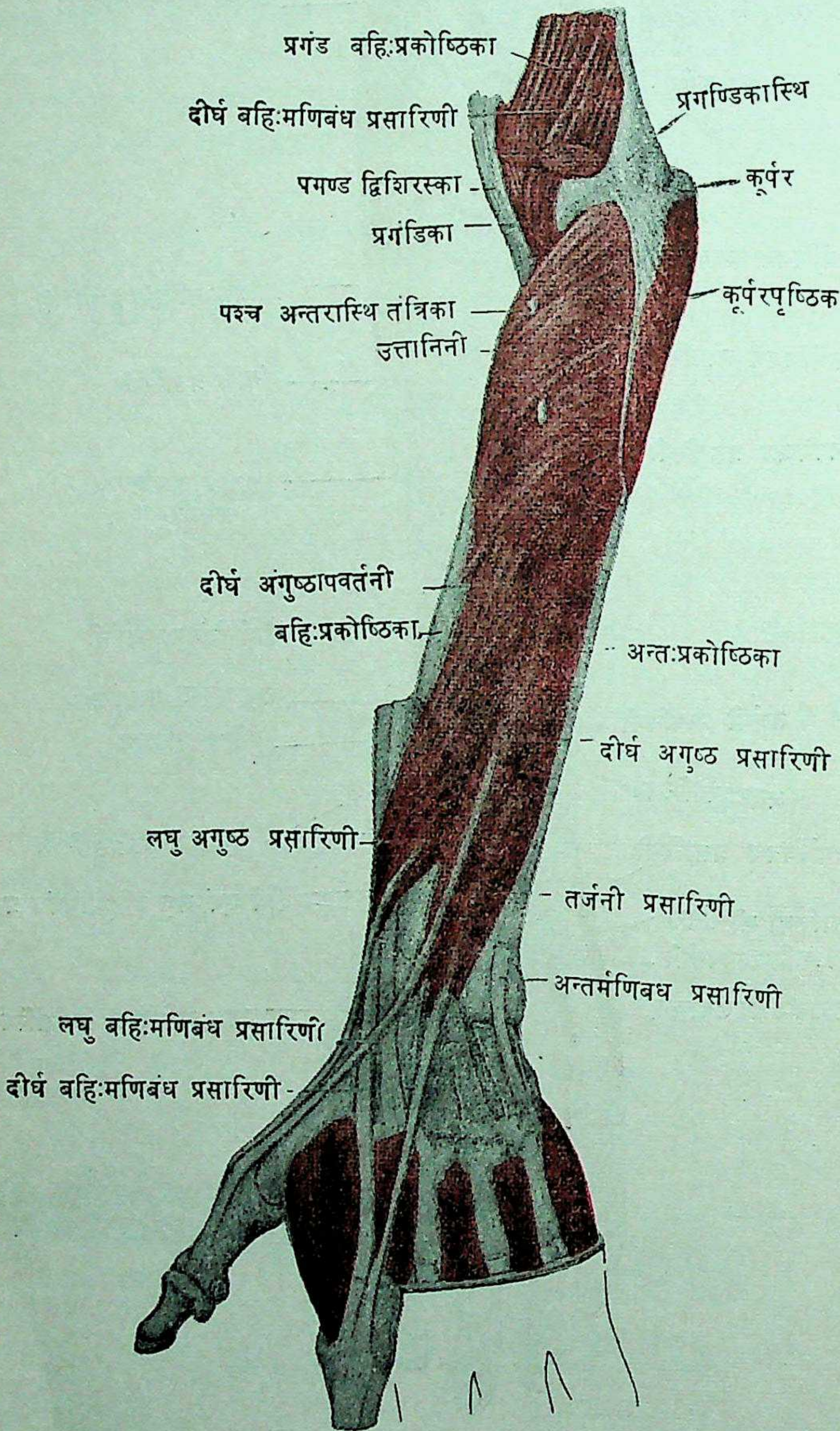
प्रगंड बहि:प्रकोष्ठिका
दीर्घ बहि:मणिबंध प्रसारिणी
प्रगण्डिकास्थि
पगण्ड द्विशिरस्का
कूर्पर
प्रगंडिका
कूर्परपृष्ठिका
पश्च अन्तरास्थि तंत्रिका
उत्तानिनी
दीर्घ अंगुष्ठापवर्तनी
बहि:प्रकोष्ठिका
अन्त:प्रकोष्ठिका
दीर्घ अगुष्ठ प्रसारिणी
लघु अगुष्ठ प्रसारिणी
तर्जनी प्रसारिणी
अन्तर्मणिवध प्रसारिणी
लघु बहि:मणिबंध प्रसारिणी
दीर्घ बहि:मणिबंध प्रसारिणी

चित्र 392—वाम पश्च प्रगण्डपूर्व पेशियां—गभीर समूह

के बीच की खातिका में होकर जाती है और प्रसारक उपबंधनी के एक पृथक् विभाग में से निकल कर पांचवीं करभास्थि के अन्तः या अभिमध्य पृष्ठ पर गुलिका पर निवेश करती है।

तंत्रिका संभरण (Nerve Supply)––पश्च अन्तरास्थि तंत्रिका (ग्रै० 7, 8) के तंतु इस पेशी में आते हैं।

क्रिया (Actions)—दीर्घ और लघु बहिर्मणिबंध प्रसारिणी पेशियों के सहयोग में यह पेशी अंगुलियों की आकुंचक पेशियों के साथ क्रिया करके हाथ में किसी वस्तु को पकड़ने या मुठ्ठी भींचने के समय मणिबंध को स्थिर करती है। केवल मणिबंध प्रसारिणी पेशियों के सहयोग में यह मणिबंध का प्रसारण करती है। अन्तर्मणिबंध आकुंचनी के साथ यह हाथ का अभिवर्तन करती है।

कूर्परपृष्ठिका (Anconeus)—कूर्पर संधि के पृष्ठ पर स्थित यह छोटी त्रिकोणाकार पेशी त्रिशिरस्का का भाग सा दीखती है। यह एक पृथक् कंडरा द्वारा प्रगंडास्थि के पार्श्व अधिस्थूलक के पश्च पृष्ठ से उदय होती है। वहां से इसके तंतु अपसरित हो कर वलयाकार स्नायु (annular lig.) को ढकते हुये अन्तःप्रकोष्ठिका पर पहुंच कर कूर्पर प्रवर्ध के पार्श्व पृष्ठ पर और अस्थिकांड के पश्च पृष्ठ के उर्ध्व चतुर्थांश में निवेश करते हैं।

तंत्रिका संभरण (Nerve supply)—(बहिःप्रकोष्ठिक तंत्रिका) ग्रै० 7, 8 तथा वक्ष पेशी का संभरण करती है।

क्रिया (Actions)—कूर्पर संधि के प्रसारण में यह पेशी त्रिशिरस्का की सहायता करती है और कदाचित् अग्रबाहु के अवतानन में भी भाग लेती है।

(ब) गभीर समूह (Deep group)

उत्तानिनी
दीर्घ अंगुष्ठापवर्तनी
लघु अंगुष्ठप्रसारिणी
दीर्घ अंगुष्ठप्रसारिणी
तर्जनी प्रसारिणी

उत्तानिनी (Supinator) **बहिःप्रकोष्ठिका** के ऊर्ध्व तृतीयांश को घेरे हुये है। इसके उपरिस्थ और गभीर दो भाग हैं जिनके बीच से पश्च अन्तरास्थि तंत्रिका आती है। दोनों भागों का उदय—उपरिस्थ का कंडरीय तंतुओं द्वारा और गभीर का पेशी तंतुओं द्वारा—प्रगंडास्थि के पार्श्व अधिस्थूलक, कूर्पर संधि की बहिःप्रकोष्ठिक समपार्श्वी स्नायु (radial collateral lig.), ऊर्ध्व बहिः अन्तःप्रकोष्ठिक संधि के वलयाकार स्नायु (annular lig.), अन्तःप्रकोष्ठिका की उत्तानन शिखा (supinator crest) और उसके सामने त्रिकोणाकार अवनति के पश्च भाग से और पेशी पर आच्छादित कंडरीय विस्तार से होता है। उसका निवेश बहिःप्रकोष्ठिका के निकटस्थ तृतीयांश के पार्श्व पृष्ठ पर होता है जो अग्र और पश्च पृष्ठों पर भी फैल जाता है। नीचे की ओर निवेश गोल अवतानिका (pronator teres) के निवेश तक फैला हुआ है।

तंत्रिका संभरण (Nerve supply)—पश्च अन्तरास्थि तंत्रिक (ग्रै० 5 तथा 6) इस पेशी में तंतु भेजती है।

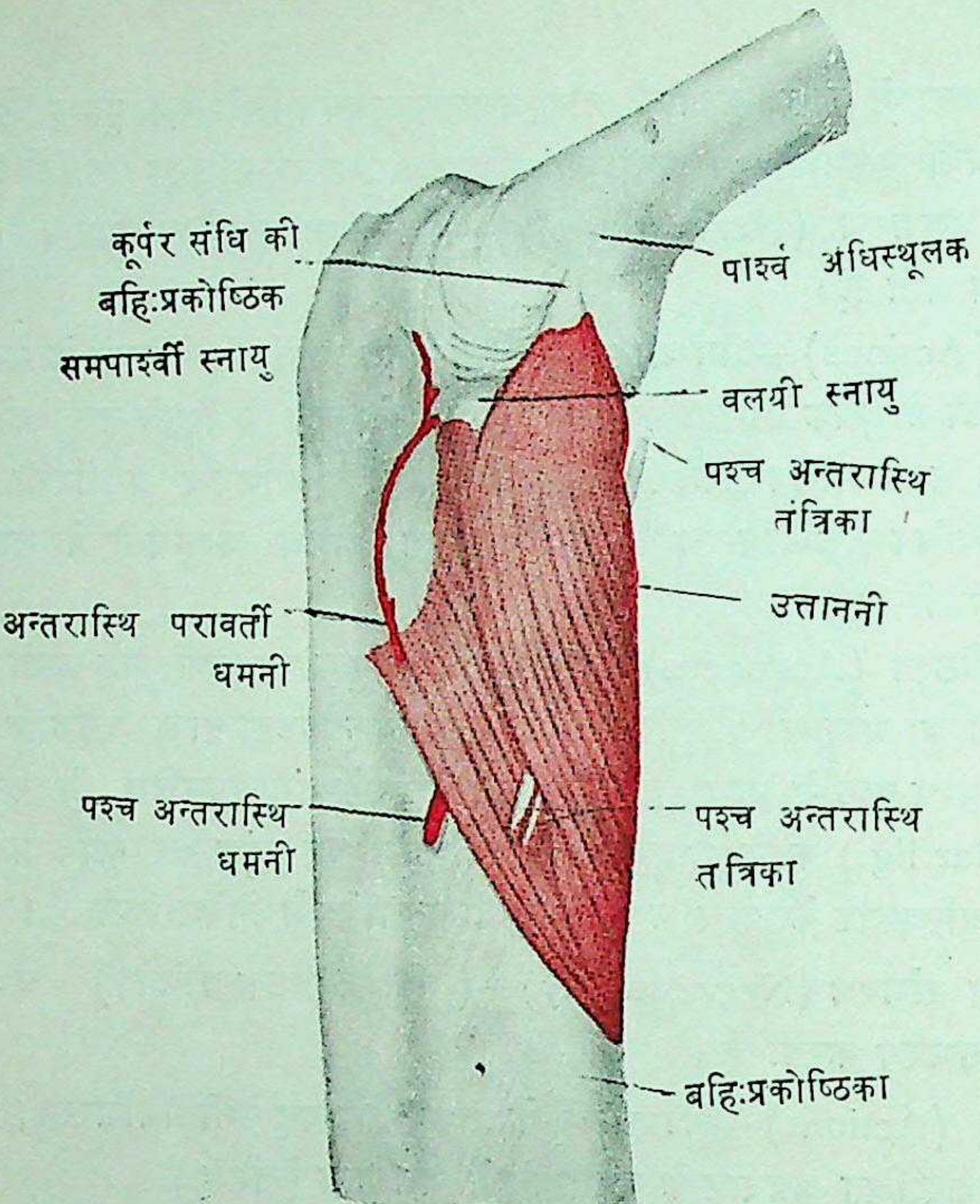
कूर्पर संधि की
बहि:प्रकोष्ठिक
समपार्श्वी स्नायु
पार्श्व अधिस्थूलक
वलयी स्नायु
पश्च अन्तरास्थि
तंत्रिका
उत्ताननी
अन्तरास्थि परावर्ती
धमनी
पश्च अन्तरास्थि
धमनी
पश्च अन्तरास्थि
तंत्रिका
बहि:प्रकोष्ठिका

चित्र 393—दक्षिण उत्ताननी पेशी। पश्च-पार्श्व रूप

क्रिया (Actions)—यह पेशी बहि:प्रकोष्ठिका को घुमाती है जिससे हथेली सामने को घूम जाती है।

दीर्घ अंगुष्ठापवर्तनी (Abductor pollicis longus)—यह उपर्युक्त उत्ताननी पेशी से दूरस्थ स्थित है और लघु अंगुष्ठ प्रसारिणी के साथ मिली रहती है। यह अन्त:-प्रकोष्ठिका के पश्च पृष्ठ के पार्श्व भाग से, कूर्परपृष्ठिका के निवेश के नीचे से, अन्तरास्थि कला से तथा बहि:प्रकोष्ठिका काण्ड के पश्च पृष्ठ के मध्य तृतीयांश पर उत्ताननी के निवेश के पास से उदय होती है। उदय स्थानों से नीचे और बाहर को तिर्यक् दिशा में जाकर यह एक कंडरा में अन्त हो जाती है जो लघु अंगुष्ठ प्रसारिणी की कंडरा के साथ बहि:प्रकोष्ठिका के अधो प्रान्त के पार्श्व पर की खातिका में होकर प्रथम करभास्थि के आधार के पार्श्व में निवेश करती है। कंडरा निवेश के पास विभक्त हो जाती है। उसकी कुछ तंतु पुलिकायें समलंबक पर लगती हैं और कुछ लघु अंगुष्ठापवर्तनी अथवा अंगुष्ठ व्यावर्तिका के साथ मिल जाती हैं। प्रारंभ में यह पेशी गहरी स्थित है किन्तु नीचे के भाग में यह सामने आ जाती है।

तंत्रिका संभरण (Nerve supply)—पश्च अन्तरास्थि तंत्रिका (ग्रै० 7, 8) इस पेशी को तंतु देती है।

क्रिया (Actions)—लघु अंगुष्ठापवर्तनी के साथ क्रिया करके दीर्घ अंगुष्ठापवर्तनी अंगुष्ठ का अपावर्तन करती है। जब यह अंगुष्ठ प्रसारिणी पेशियों के साथ क्रिया करती है तो अंगुष्ठ का मणिबंध-करभ संधि पर प्रसारण होता है।

लघु अंगुष्ठ प्रसारिणी (Extensor pollicis brevis)—उपर्युक्त पेशी के अभि-मध्य ओर स्थित है और उससे सन्निकट मिली रहती है। यह पेशी बहिःप्रकोष्ठिका के कांड के पश्च पृष्ठ से उपर्युक्त पेशी के नीचे से और अन्तरास्थि कला से उदय होती है। इसके तंतुओं की दिशा भी उपर्युक्त पेशी के तंतुओं के समान है और इसकी कंडरा भी दीर्घ अंगुष्ठापवर्तनी की कंडरा के साथ बहिःप्रकोष्ठिका के अवः प्रान्त के पार्श्व की एक ही परिखा में से नीचे जाकर अंगुष्ठ की निकटस्थ अंगुल्यस्थि के आधार के पश्च पृष्ठ पर निवेश करती है।

तंत्रिका संभरण (Nerve supply)—पश्च अन्तरास्थि तंत्रिका (ग्रै० 7, 8) पेशी में आती हैं।

क्रिया (Actions)—इस पेशी की क्रिया से अंगुष्ठ की निकटस्थ अस्थि का प्रसारण होता है। क्रिया के प्रलम्बित होने पर करभास्थि का भी प्रसारण हो जाता है।

दीर्घ अंगुष्ठ प्रसारिणी (Extensor pollicis longus)—यह लघु अंगुष्ठ प्रसारिणी की अपेक्षा बड़ी पेशी है और उसके उदय को बहुत कुछ ढके रहती है। यह अन्तः प्रकोष्ठिका के कांड के पश्च पृष्ठ के पार्श्व मध्य तृतीयांश से दीर्घ अंगुष्ठापवर्तनी के नीचे से और अन्तरास्थि कला से उदय होती है। वहां से यह तिर्यक् दिशा में लघु और दीर्घ बहिर्मणिबंध प्रसारिणी पेशियों की कंडराओं को पार करती हुई नीचे को जाती है जहां इसके और लघु अंगुष्ठ प्रसारिणी की कंडराओं के बीच में, अंगुष्ठ का पूर्ण प्रसारण करने पर, एक त्रिकोणाकार गढा बन जाता है। इसको आलंकारिक रूप से अंग्रेजी भाषा में 'रचनात्मक सुंघनी मंजूषा' (anatomical snuff-box) कहा गया है। अन्त में कंडरा अंगुष्ठ की दूरस्थ अंगुल्यस्थि के आधार पर लग जाती है। अंगुष्ठ की निकटस्थ अंगुल्यस्थि के पश्च पृष्ठ पर कंडरा के पार्श्व और लघु अंगुष्ठापवर्तनी की कंडरा से निकल कर एक कंडरा विस्तार लगता है। इसी प्रकार इसके अभिमध्य ओर प्रथम करतल अन्तराशलाकिका (first palmar interosseous) और अंगुष्ठापवर्तनी पेशियों का कंडरा विस्तार लगा हुआ है।

तंत्रिका संभरण (Nerve supply)—पश्च अन्तरास्थि तंत्रिका (ग्रै० 7, 8) के तंतु इस पेशी में आते हैं।

क्रिया (Actions)—यह अंगुष्ठ की दूरस्थ अस्थि का प्रसारण करती है। लघु अंगुष्ठ प्रसारिणी और दीर्घ अंगुष्ठापवर्तनी के सहयोग से क्रिया करके यह निकटस्थ अंगुल्यस्थि तथा करभास्थि का भी प्रसारण करती है। कंडरा की तिर्यक् दिशा के कारण यह प्रसारित अंगुष्ठ का अभिवर्तन और पार्श्व की ओर घूर्णन भी करती है।

तर्जनी प्रसारिणी (Extensor indicis)—यह पतली, लम्बी पेशी दीर्घ अंगुष्ठ प्रसारिणी के अभिमध्य की ओर और प्रायः उसके समानान्तर स्थित है। इसका उदय अन्तःप्रकोष्ठिका के कांड के पश्च पृष्ठ से दीर्घ अंगुष्ठ प्रसारिणी के उदय के नीचे से तथा अन्तरास्थि कला से होता है। इसकी कंडरा अंगुलि प्रसारिणी की कंडरा के साथ उपबंधनी के एक ही विभाग से जाती है। दूसरी करभास्थि के शिर के पास यह अंगुलि प्रसारिणी की कंडरा के साथ जुड़ कर तर्जनी में चली जाती है।

तंत्रिका संभरण (Nerve suply)–पश्च अन्तरास्थि तंत्रिका (ग्रै० 7, 8) पेशी में आती है ।

क्रिया (Actions)—तर्जनी प्रसारिणी तर्जनी के प्रसारण में सहायता देती है तथा मणिवंध के प्रसारण में भी यह सहायक हो सकती है।

vi. हाथ की पेशियां

(Muscles of the Hand)

हाथ की पेशियां तीन समूहों में श्रेणीबद्ध की जा सकती हैं । अंगुष्ठ की पेशियां जो अंगुष्ठ मूल पर, करतले के पार्श्व में मोटा उभार बनाती हैं जिसको अंगुष्ठमूलोत्सेध (thenar eminence) कहा जाता है। (२) कनिष्ठा की पेशियां जो कनिष्ठा की रेखा में करतल के अभिमध्य भाग में उत्सेध बनाये हुए हैं और जो प्रथम उत्सेध से छोटा है। इसको कनिष्ठाउत्सेध (hypothenar eminence) कहते हैं । (३) करतल पेशियां जो करतल और करभास्थियों के बीच में स्थित है ।

आकुंचिका उपबन्धनी (flexor retinaculum)—यह एक तान्तव दृढ बन्ध है जो मणिवन्धास्थियों के सामने पार्श्व से अभिमध्य ओर तक विस्तृत है, जिससे अस्थियों के अग्र पृष्ठ की अवतलता एक सुरंग (tunnel) में परिणत हो गयी है, जिसके द्वारा आकुंचनी पेशियों की कंडरायें और मध्यम तंत्रिका जाती हैं । यह बन्ध अभिमध्य और वर्तुलिका और अंकुशिका पर लगा हुआ है : पार्श्व में जाकर यह दो फलकों में विभक्त हो जाता है जिनमें से उपरिस्थित फलक नौकाभ और समलंबक की गुलिकाओं पर लग जाता है, और गभीर फलक समलंबक पर की खातिका के अभिमध्य ओष्ठ पर लगता है । इस प्रकार दोनों फलकों और समलंबक की खातिका द्वारा एक सुरंग बन जाती है जिसमें होकर बहिर्मणिबंध आकुंचनी की श्लेषक विधान से आवृत कंडरा निकलती है । अतएव सुरंग भीतर की ओर श्लेषक पिधान से आच्छादित है । उपवन्धनी ऊपर की ओर उपरिस्थ अंगुलि आकुंचनी की प्रावरणी तथा प्रगण्डपूर्व प्रावरणी के सामान्य स्तर से मिल जाती है। ये ही दोनों स्तर समलंबक पर पहुंचने पर पृथक् हो जाते हैं । उपबन्धनी के सामने अन्तःप्रकोष्ठिका वाहिकाएं और तंत्रिका और मध्यम तथा अन्तःप्रकोष्ठिका तंत्रिकाओं की करतल त्वक् (palmar cutaneus) शाखायें होती हैं । इसके करतल पृष्ठ पर दीर्घ करतलिका और अन्तःमणिवन्ध आकुंचनी पेशियों का आंशिक निवेश होता है ।

वर्तुलिका से पार्श्व की ओर को जाने वाला प्रगण्डपूर्व प्रावरणी का भाग विशेषतया दृढ़ हो गया है । इसको आकुंचक उपबन्धनी का उपरिस्थ भाग (superficial part of flexor retinaculum) कहा जाता है । वह अन्तःप्रकोष्ठिक वाहिकाओं और तंत्रिका के सामने से जाता है ।

मणिबंध के सामने कंडराओं के श्लेषक पिधान (Synovial sheaths of the tendons on the front of the wrist)—आकुंचक कंडराओं पर दो श्लेषक पिधान चढ़े हैं, एक उपरिस्थ एवं गभीर अंगुलि प्रसारिणी पर और दूसरा दीर्घ अंगुष्ठ आकुंचनी की कंडरा पर। ये पिधान अग्रवाहु में आकुंचक बंधनी से 2.5 से० मी० ऊपर तक विस्तृत हैं जहां दोनों उपबंधनी से नीचे मिले रहते हैं । मणिबंध पर सुरंग से निकल कर अँगुलि आकुंचनी पर

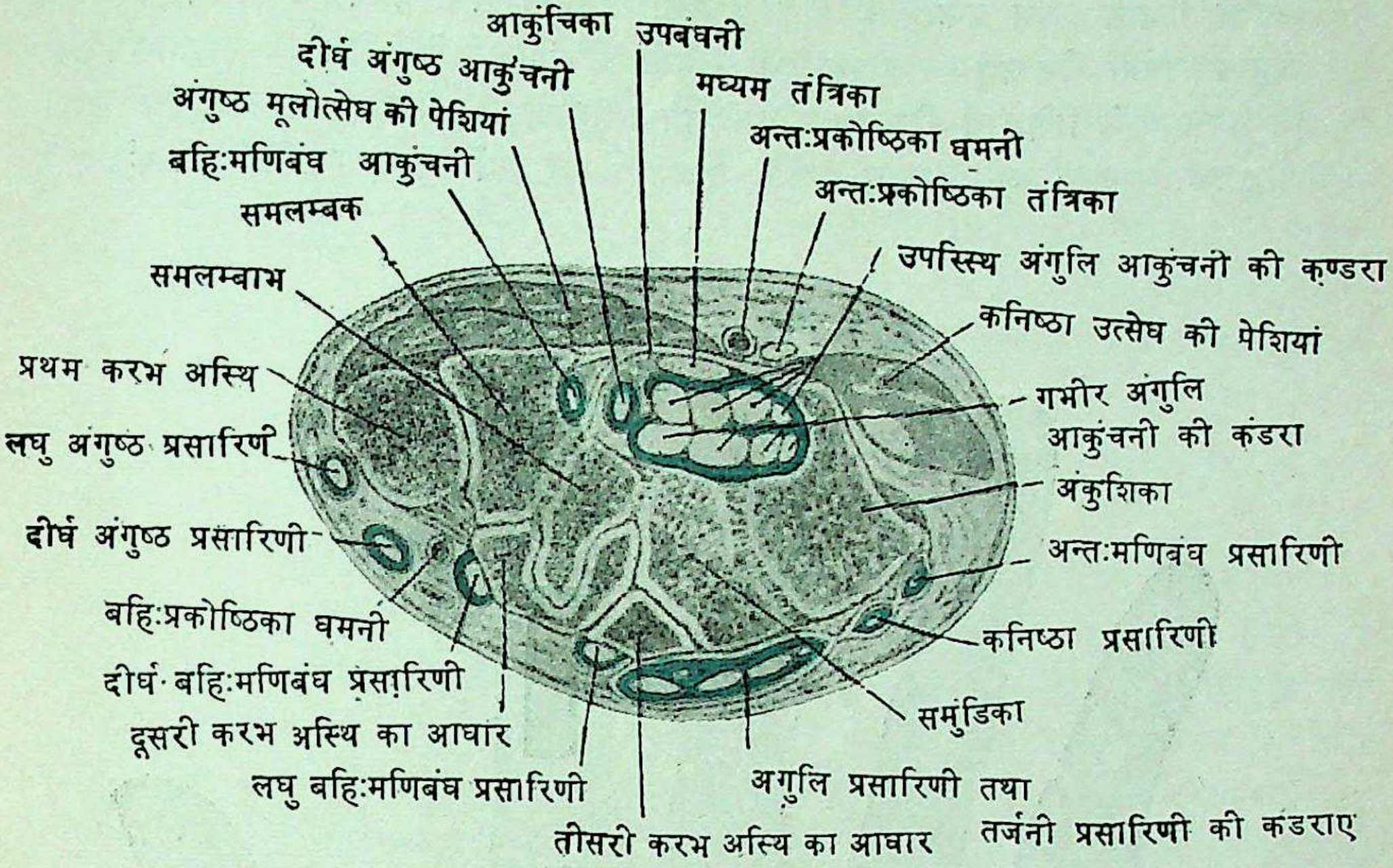
आकुंचिका उपबंधनी
दीर्घ अंगुष्ठ आकुंचनी
मध्यम तंत्रिका
अंगुष्ठ मूलोत्सेध की पेशियां
बहिःमणिबंध आकुंचनी
अन्तःप्रकोष्ठिका धमनी
अन्तःप्रकोष्ठिका तंत्रिका
समलम्बक
उपरिस्थ अंगुलि आकुंचनी की कण्डरा
समलम्बाभ
कनिष्ठा उत्सेध की पेशियां
प्रथम करभ अस्थि
गभीर अंगुलि आकुंचनी की कंडरा
लघु अंगुष्ठ प्रसारिणी
अंकुशिका
दीर्घ अंगुष्ठ प्रसारिणी
अन्तःमणिबंध प्रसारिणी
बहिःप्रकोष्ठिका धमनी
कनिष्ठा प्रसारिणी
दीर्घ बहिःमणिबंध प्रसारिणी
समुंडिका
दूसरी करभ अस्थि का आधार
लघु बहिःमणिबंध प्रसारिणी
अगुलि प्रसारिणी तथा तर्जनी प्रसारिणी की कंडराए
तीसरी करभ अस्थि का आधार

चित्र 394—कंडराओं एवं उनके श्लेषक पिधानों को दर्शाते हुए वाम मणिबंध का पारगामी अनुप्रस्थ परिच्छेद।

का पिधान करभास्थियों के मध्य तक चला जाता है और तर्जनी, मध्यमा और अनामिका अंगुलियों में जाने वाली कंडराओं पर फूली हुई विपुटियों (diverticula) के रूप में अन्त हो जाता है। किन्तु कनिष्ठा पर का पिधान कंडराओं पर आगे तक प्रलंबित होकर **अंगुलि श्लेषक पिधान** (digital synovial sheath) से मिल जाता है। मणिबंध के अभिमध्य ओर पिधान का एक भाग उपरिस्थ और गभीर आकुंचक कंडराओं के बीच प्रलंबित हो गया है। दीर्घ अंगुष्ठ आकुंचनी का पिधान जो अन्य आकुंचक कंडराओं के सामान्य पिधान से पृथक् रहता है, कभी-कभी उपबंधनी के नीचे उसमें मिल जाता है। यह अंगुष्ठ में कंडरा को उसके निवेश तक आवृत किये है। अंगुलि आकुंचनी कंडराओं के अंतिम भागों पर चढ़े हुए तान्तव पिधानों का पहिले उल्लेख किया जा चुका है।

प्रसारक उपबंधनी (Extensor retinacretinaculum)—आकुंचिका उपबंधनी के समान प्रसारक उपबन्धनी मणिबन्ध के पश्च पृष्ठ पर फैली हुई है। प्रगंडपूर्व प्रावरणी के इस भाग पर आच्छादित तंतुओं में कुछ तिर्यक् अनुप्रस्थ तंतुओं द्वारा दृढ़ होकर यह यहां उपबंधनी बन गई है। अभिमध्य ओर यह त्रिकोणिका और वर्तुलिका अस्थियों पर लगी हुई है। पार्श्व ओर बहिःप्रकोष्ठिका की अग्रधारा पर और मणिबन्ध के पीछे से पार्श्व ओर जाती हुई उसके अधःप्रान्त के पश्च पृष्ठ के कटकों पर लगी हुई है।

मणिबंध के पीछे कंडराओं के श्लेषक पिधान (Synovial sheaths of the tendons on the back of the wrist)—प्रसारक उपबंधनी के नीचे छै सुरंग हैं जिनमें से होकर प्रसारक कंडरायें निकलती हैं। प्रत्येक सुरंग में एक श्लेषक पिधान है।

उनकी स्थिति इस प्रकार है 1. बहिःप्रकोष्ठिका के शर प्रवर्ध के पार्श्व पर दीर्घ अंगुष्ठापवर्तनी और लघु अंगुष्ठ प्रसारिणी पेशियों की कंडराओं के लिये । 2. वहिःप्रकोष्ठिका के शर प्रवर्ध के पीछे दीर्घ और लघु बहिर्मणिबंध प्रसारिणी पेशियों की कंडराओं के लिये । 3. वहिःप्रकोष्ठिका की अभिपृष्ठ गुलिका के अभिमध्य ओर दीर्घ अंगुष्ठ प्रसारिणी की कंडरा के

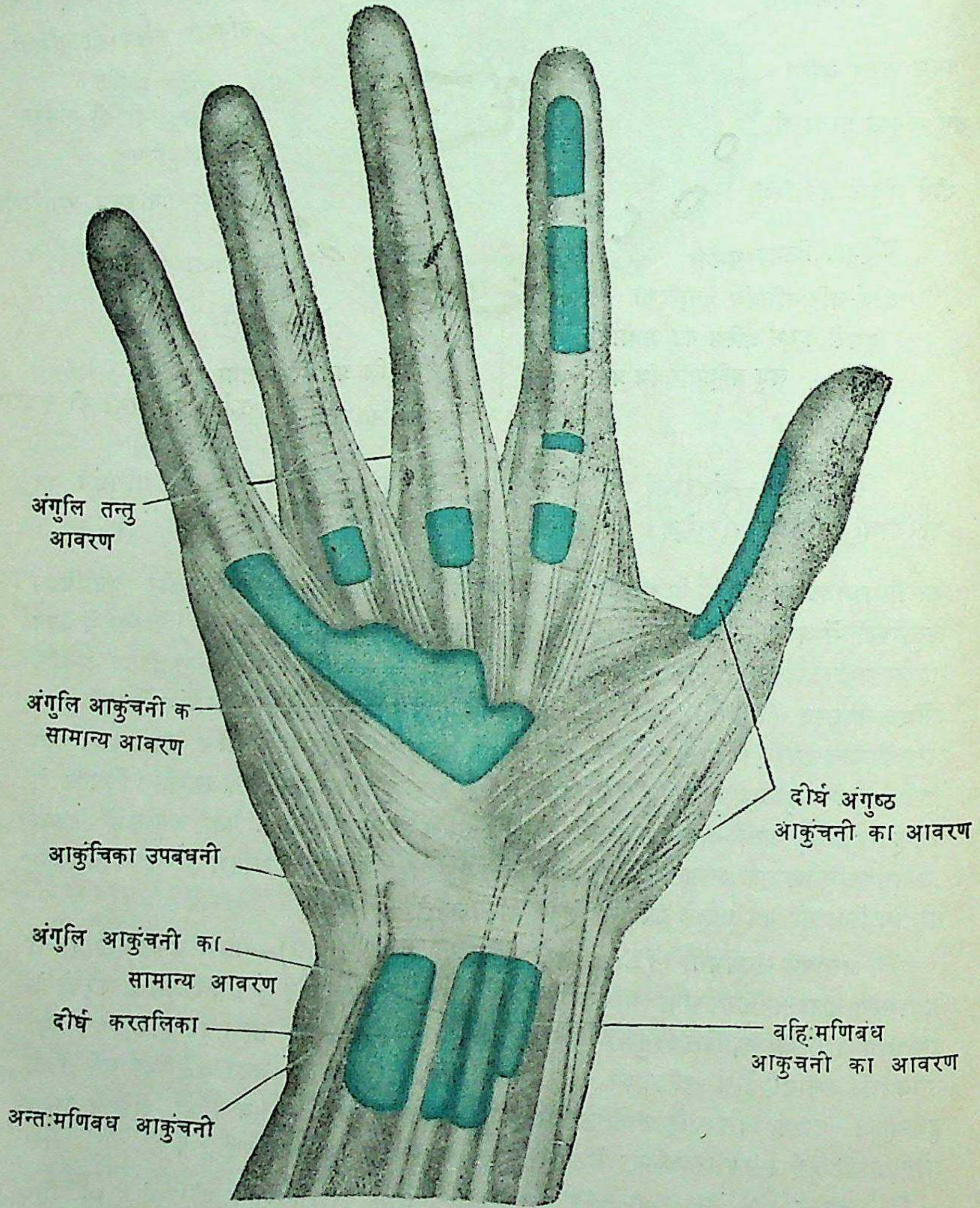
अंगुलि तन्तु आवरण
अंगुलि आकुंचनी क सामान्य आवरण
आकुंचिका उपबंधनी
अंगुलि आकुंचनी का सामान्य आवरण
दीर्घ करतलिका
अन्त:मणिवध आकुंचनी
दीर्घ अंगुष्ठ आकुंचनी का आवरण
वहि:मणिबंध आकुचनी का आवरण

चित्र 395—दक्षिण मणिबंध और हस्त (हाथ) के सामने की कंडराओं के श्लेषक पिधान । आरेखीय

लिये । 4. इस कंडरा के अभिमध्य ओर अंगुलि प्रसारिणी और तर्जनी प्रसारिणी की कंडराओं के लिये । 5. दोनों प्रकोष्ठिकाओं के बीच में पीछे की ओर तर्जनी प्रसारिणी की कंडरा के लिये । 6. अन्तःप्रकोष्ठिका के शिर और शर प्रवर्ध के बीच में अन्तर्मणिबन्ध प्रसारिणी के लिये । दीर्घ अंगुष्ठापवर्तनी, दीर्घ और लघु अंगुष्ठ प्रसारिणी पेशियों, बहिः-मणिबन्ध प्रसारिणी पेशियों और अन्तर्मणिबन्ध प्रसारिणी पेशियों की कंडराओं के पिधान करभास्थियों के आधारों के निकटस्थ समाप्त हो जाते हैं । किन्तु अंगुष्ठ प्रसारिणी और तर्जनी प्रसारिणी तथा कनिष्ठा प्रसारिणी के पिधान करभास्थियों के निकटस्थ और मध्य तृतीयांश के संगम तक चले जाते हैं ।

करतल कंडराकला (Palmar aponeurosis)—यह हथेली की पेशियों पर छाई हुई है । इसके तीन भाग हैं: मध्य, पार्श्व और अभिमध्य ।

मध्य भाग (Central portion)—यह हथेली के मध्य भाग को ढके हुए है । यह त्रिकोणाकार है और अत्यन्त दृढ है । इसका शिखर आकुंचक उपबंधनी की दूरस्थ धारा पर लगा हुआ है । दीर्घ करतलिका की कंडरा इस भाग में निवेश करती है । इसका आधार चार संकुचित भागों या पट्टिकाओं में विभक्त है जिनमें से एक भाग प्रत्येक अंगुलि में चला जाता है । इससे कुछ उपरिस्थ तंतु निकल कर हथेली और अंगुलियों की त्वचा में लग जाते हैं । तंतु अंगुलियों के मूल पर की अनुप्रस्थ खातिक में करभ-अंगुलि संधि के ऊपर तथा अंगुलियों की त्वचा में लगते हैं । प्रत्येक भाग के गहरे तंतु फिर से दो प्रवर्धों में विभक्त हो जाते हैं जो आकुंचक कंडराओं के तान्तव पिधानों में मिल जाते हैं । इन प्रवर्धों के पार्श्व तन्तु गभीर अनुप्रस्थ करभ स्नायुओं (deep transverse metacarpal lig.), करभ-अंगुल्यस्थि संधियों के तान्तव सम्पुटों (capsules of metacarpophalangeal joint) और निकटस्थ अंगुल्यस्थि के आधार के पार्श्वों से जुड़ जाते हैं । ऐसे विन्यास से करभास्थियों के शिरों के सामने आकुंचक कंडराओं के लिये छोटी-छोटी नालिकायें बन जाती हैं । नालिकाओं के बीच के अवकाश से अंगुलि वाहिकायें, तंत्रिकायें और अनुकंडरिकाओं की कंडरायें जाती हैं । जहाँ कला के भाग विभक्त होकर उनसे प्रवर्ध निकलते हैं वहां ये दृढ़ अनुप्रस्थ तंतुओं द्वारा जुड़े रहते हैं । कंडराकला का मध्य भाग ऊपर की त्वचा से सघन तान्तव-अवकाशी ऊतक से जुड़ा रहता है और उसकी अभिमध्य धारा निकटस्थ भाग से लघु करतलिका (palmaris brevis) का उदय होता है जो उपरिस्थ करतल चाप (superficial palmar arch), अंगुलि आकुंचनी की कंडराओं, मध्यम तंत्रिका के अंतिम भाग और अन्तःप्रकोष्ठिक तंत्रिका की उपरिस्थ शाखा को ढके रहता है ।

कंडराकला के **अभिमध्य और पार्श्व भाग** (medial and lateral portions) ये बारीक तान्तव स्तर हैं और अंगुष्ठ मूल तथा कनिष्ठा के पीछे की पेशियों को ढके रहते हैं । ये मध्य भाग के किनारों से तथा हाथ के अभिपृष्ठ की प्रावरणी से मिल जाते हैं ।

कंडराकला के मध्य भाग के दोनों किनारों से पट निकल कर करपृष्ठ की ओर चले जाते हैं । **अभिमध्य करतल पट** (medial palmar septum) कनिष्ठा व्यावर्तिका (opponens digiti minimi) के पार्श्व ओर होता हुआ पांचवीं करभास्थि के करतल पृष्ठ पर पहुँचता है और दूरस्थ अंत की ओर करतल कंडराकला के कनिष्ठा को जाने वाले विभाग के साथ उस अंगुलि के तान्तव पिधान (digital fibrous sheath)

के पार्श्व पर पहुँच जाता है। निकटस्थ अंत की ओर यह अंकुशिका के अंकुश तथा वर्तुलिका-अंकुशिका स्नायु पर लगता है। अन्त:प्रकोष्ठिका धमनी और तंत्रिका की गभीर शाखायें इसको भेद कर निकलती हैं। **पार्श्व करतल पट** (lateral palmar septum) कंडराकला के मध्य भाग के पार्श्व किनारे से पीछे करपृष्ठ की ओर जाकर प्रथम करभास्थि के करतल पृष्ठ पर पहुंच कर लगता है। यह लघु अंगुष्ठ आकुंचनी और अंगुष्ठ व्यावर्तिका के अभिमध्य और इन दोनों और दीर्घ अंगुष्ठ आकुंचनी की कंडरा और उसके श्लेषक पिधान के बीच में रहता है। निकटस्थ अंत की ओर इसका ऊर्ध्व प्रांत समलंबक की गुलिका पर लगता है। मध्यम तंत्रिका से अंगुष्ठ मूलोत्सेध (thenar eminence) की पेशियों को जाने वाली शाखा पट को भेद कर निकलती है।

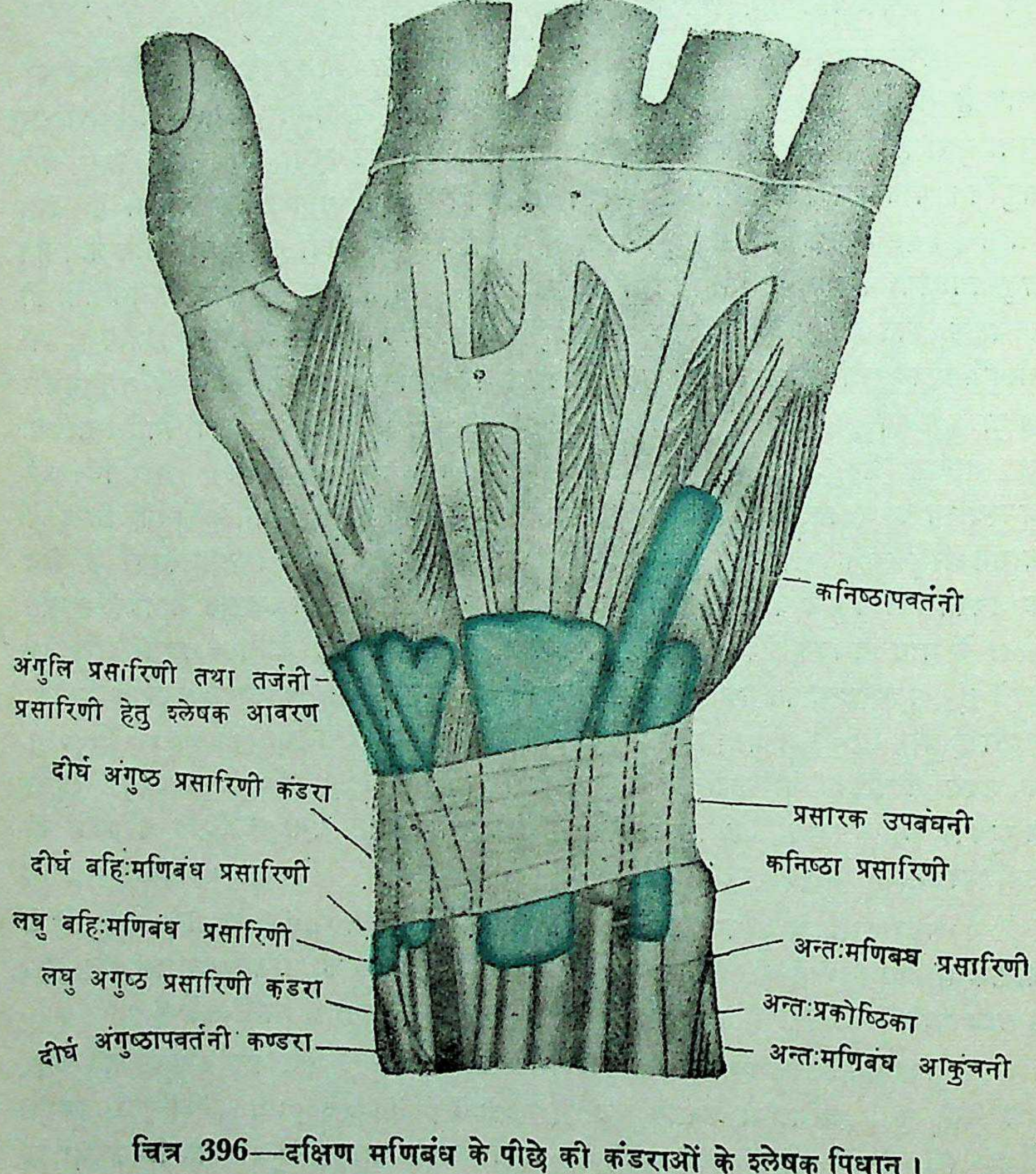
कनिष्ठापवर्तनी
अंगुलि प्रसारिणी तथा तर्जनी-प्रसारिणी हेतु श्लेषक आवरण
दीर्घ अंगुष्ठ प्रसारिणी कंडरा
प्रसारक उपबंधनी
कनिष्ठा प्रसारिणी
दीर्घ वहि:मणिबंध प्रसारिणी
लघु वहि:मणिबंध प्रसारिणी
अन्त:मणिबन्ध प्रसारिणी
लघु अगुष्ठ प्रसारिणी कंडरा
अन्त:प्रकोष्ठिका
दीर्घ अंगुष्ठापवर्तनी कण्डरा
अन्त:मणिबंध आकुंचनी

चित्र 396—दक्षिण मणिबंध के पीछे की कंडराओं के श्लेषक पिधान।

करतल प्रावरणी अवकाश (Palmar fascial spaces)—करतल का मध्य भाग जो करतल कंडराकला के मध्य भाग के पीछे अभिमध्य और पार्श्व पटों के बीच में रहता है

वह फिर एक पतले मध्य पट द्वारा अभिमध्य और पार्श्व भागों में विभक्त है जो मध्य करतल अवकाश (middle palmar space) और अंगुष्ठमूलोत्सेध अवकाश (thenar space) कहलाते हैं ।

माध्यमिक करतल पट (intermediate palmar septum)—यह पार्श्व की ओर तर्जनी की आकुंचक पेशियों और अभिमध्य की ओर दूसरी अनुकंडरिका के बीच में स्थित है । दूरस्थ अंत पर यह करतल कंडरकला से तर्जनी में तान्तव पिधान और गभीर अनुप्रस्थ करभ स्नायु को जाने वाली तंतुपूलिका से मिल जाता है। अभिपृष्ठ ओर यह दूसरी करतल अन्तराशलाकिका पेशी और अंगुष्ठाभिवर्तनी के अनुप्रस्थ शिर पर आच्छादित प्रावरणी से जुड़ा हुआ है और अभिमध्य ओर तीसरी करभास्थि तक इस पेशी पर फैला हुआ है । माध्यमिक पट सामने की तरफ करतल कंडराकला के गभीर पृष्ठ से जुडा रहता है, किंतु निकटस्थ अंत पर सामान्य आकुंचक पिधान के पश्च पृष्ठ में मिल गया है। यद्यपि रचना की दृष्टि से यह पट

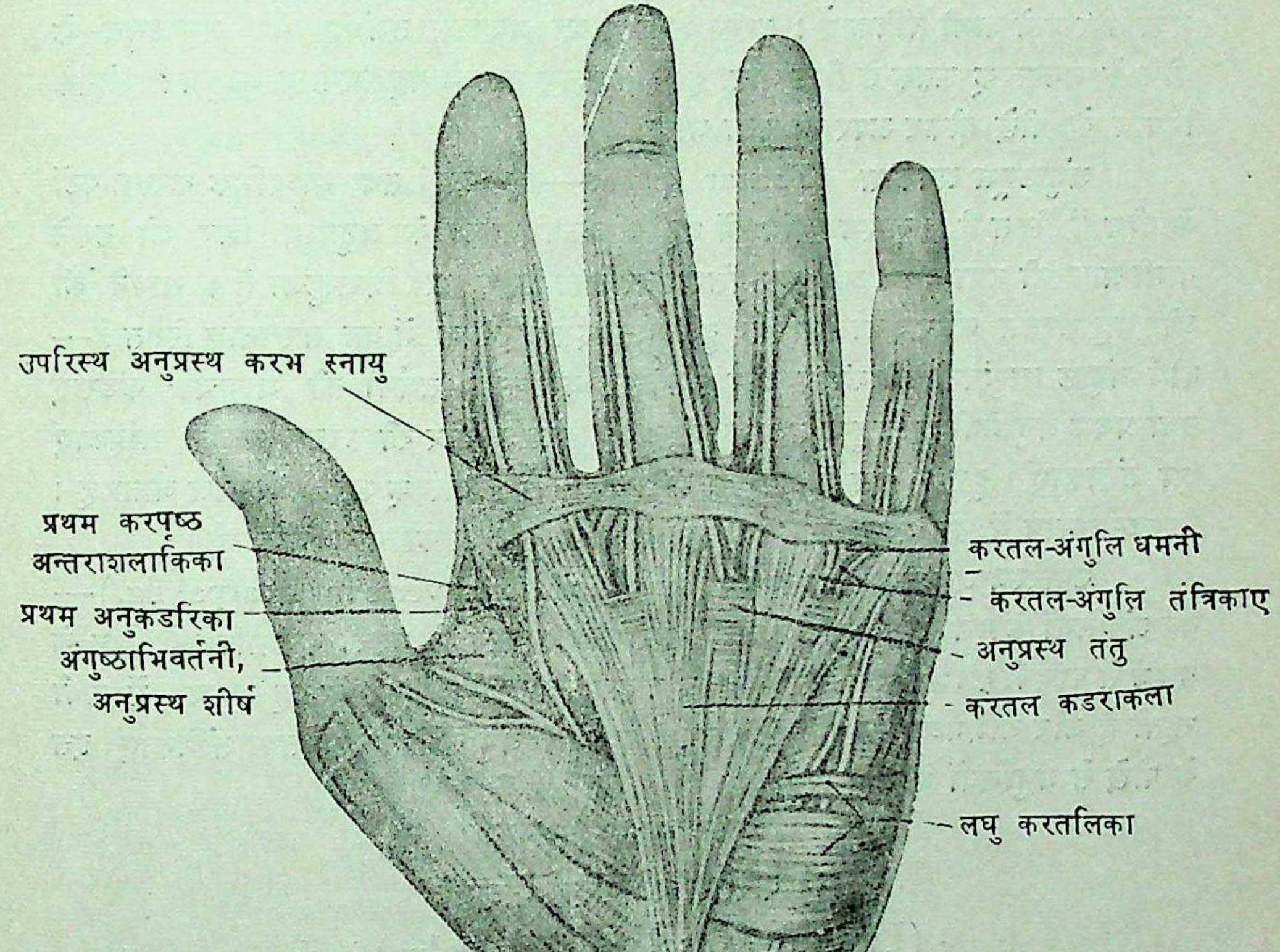
उपरिस्थ अनुप्रस्थ करभ स्नायु
प्रथम करपृष्ठ अन्तराशलाकिका
प्रथम अनुकंडरिका
अंगुष्ठाभिवर्तनी, अनुप्रस्थ शीर्ष
करतल-अंगुलि धमनी
करतल-अंगुलि तंत्रिकाए
अनुप्रस्थ तंतु
करतल कडराकला
लघु करतलिका
वर्तुलिकास्थि
अंतःमणिबंध आकुंचनी कंडरा

चित्र 397—वाम करतल कंडराकला

महत्व का नहीं है किंतु जब हाथ में पूयीभवन होने (suppuration) पर पट के किसी ओर पूय एकत्र हो जाती है तो उसका प्रसार बहुत कुछ इस पट द्वारा नियंत्रित होता है ।

मध्य करतल अवकाश (middle palmar space)—यह माध्यमिक और अभिमध्य पटों के बीच में स्थित है। अभिपृष्ठ ओर यह अवकाश तीसरी, चौथी और पांचवी करभास्थियों, तीसरे और चौथे अन्तराकरभ अवकाशों की अन्तराशलाकिका पेशियों पर आच्छादित प्रावरणी और अंगुष्ठाभिवर्तनी के अनुप्रस्थ शिर पर छाई हुई प्रावरणी से सीमित है। अग्र ओर करतल कंडराकला का मध्य भाग और सामान्य आकुंचक श्लेषक पिधान इसकी सीमा बनाते हैं। इस अवकाश में ये संरचनायें स्थित हैं: तीसरी, चौथी और पांचवी अंगुलियों की आकुंचक कंडरायें; दूसरी, तीसरी और चौथी अनुकंडरिका पेशियां; उपरिस्थ करतल चाप और अंगुलि वाहिकायें, तथा तीसरी, चौथी और पांचवी अंगुलियों में तथा कनिष्ठा के अभिमध्य ओर जाने वाली तंत्रिकायें। दूरस्थ भाग में यह अवकाश तर्जनी और अंगुष्ठमूल के बीच के अधस्त्वक् ऊतक से मिल जाता है। निकटस्थ भाग में यह सामान्य आकुंचनी श्लेषक पिधान के पीछे होकर ऊपर को चला जाता है।

अंगुष्ठमूल अवकाश (Thenar space)—यह पार्श्व तथा माध्यमिक करतल पटों के बीच में स्थित है। दूरस्थ भाग में यह अंगुष्ठाभिवर्तनी के अनुप्रस्थ शिर को ढकने वाली प्रावरणी तथा प्रथम अभिपृष्ठ अंतराशलाकिका पेशी द्वारा घिरा हुआ है। सामने की ओर यह करतल कंडराकला से घिरा हुआ है। इस अवकाश में यह संरचनाएं स्थित हैं-- दीर्घ अंगुष्ठ आकुंचनी की कंडरा और उसकी श्लेषक कला, तर्जनी की आकुंचक कंडराएं तथा प्रथम अनुकंडरिका, अंगुष्ठ तथा तर्जनी की बाहर की ओर की करतल अंगुलि वाहिकाएं एवं तंत्रिकाएं। दूरस्थ भाग में अवकाश अंगुष्ठ जाल के अधस्त्वक् ऊतकों से मिल जाता है। निकटस्थ भाग में यह आकुंचिका उपबंधनी के पीछे से ऊपर को चला जाता है।

उपरिस्थ अनुप्रस्थ करभ स्नायु (superficial transverse metacarpal lig.)—यह अंगुलियों के मूल पर अनुप्रस्थदिशा में उपरिस्थ प्रावरणी में दूसरी करभास्थि के शिर के पार्श्व से पांचवी करभास्थि के अभिमध्य ओर तक फैली हुई है। सामने यह त्वचा में लगी रहती है और अभिमध्य ओर पांचवी करभास्थि पर। अंगुलि वाहिकायें तथा तंत्रिकाएं इस के पीछे से अंगुलियों में जाती हैं।

(i) करतल की पार्श्व पेशियां
(Lateral Muscles of the Palm)

लघु अंगुष्ठापवर्तनी
अंगुष्ठ व्यावर्तिका
लघु अंगुष्ठ आकुंचनी
अंगुष्ठाभिवर्तनी

लघु अंगुष्ठापवर्तनी (Abductor pollicis brevis)—यह पतली पेशी अंगुष्ठ मूलोत्सेध के बहिःभाग में त्वचा के नीचे स्थित है। मुख्यतया इसका उदय आकुंचिका उपबंधनी से होता है। कुछ तंतु नौकाभ और समलंबक की गुलिकाओं तथा दीर्घ अंगुष्ठापवर्तनी की कंडरा से भी उदय होते हैं। इसके अभिमध्य भाग के तंतु एक पतली चपटी कंडरा

द्वारा अंगुष्ठ की निकटस्थ अंगुल्यस्थि के आधार के बहिः पृष्ठ पर निवेश करते हैं। पार्श्व तंतु अंगुष्ठ के अभिपृष्ठ अंगुलि विस्तार (dorsal digital expansion) में निविष्ट होते हैं।

तंत्रिका संभरण (Nerve supply)—मध्यम तंत्रिका की पार्श्व अंतिम शाखा (lateral terminal branch of median n.) (ग्रै० 3 तथा वक्ष ।) इस पेशी का संभरण करती हैं।

क्रिया (Actions)—यह पेशी करतल के समकोण पर अंगुष्ठ को आगे की ओर खेंचती है और उसको अभिमध्य की तरफ घुमाती है। प्राथमिक रूप से गति करभ-अंगुल्यस्थि संधि पर और गौण रूप से मणि-करभ संधि पर होती है जिससे अंगुष्ठ के पूर्ण अपावर्तन में अंगुलिपर्व करभ अस्थि की रेखा में नहीं होता है।

अंगुष्ठ व्यावर्तिका (Opponens pollicis)—यह लघु अंगुष्ठापवर्तनी पेशी के पीछे स्थित है और समलंबक की गुलिका तथा आकुंचिका उपबंधनी से उदय होती है और करभास्थि की समस्त पार्श्व धारा और उसके करतल पृष्ठ के बहिरार्ध में निवेश करती है।

तंत्रिका संभरण (Nerve supply)—मध्यमा तंत्रिका की पार्श्व अंतिम शाखा (ग्रै 8 और व० 1) पेशी में वितरित है।

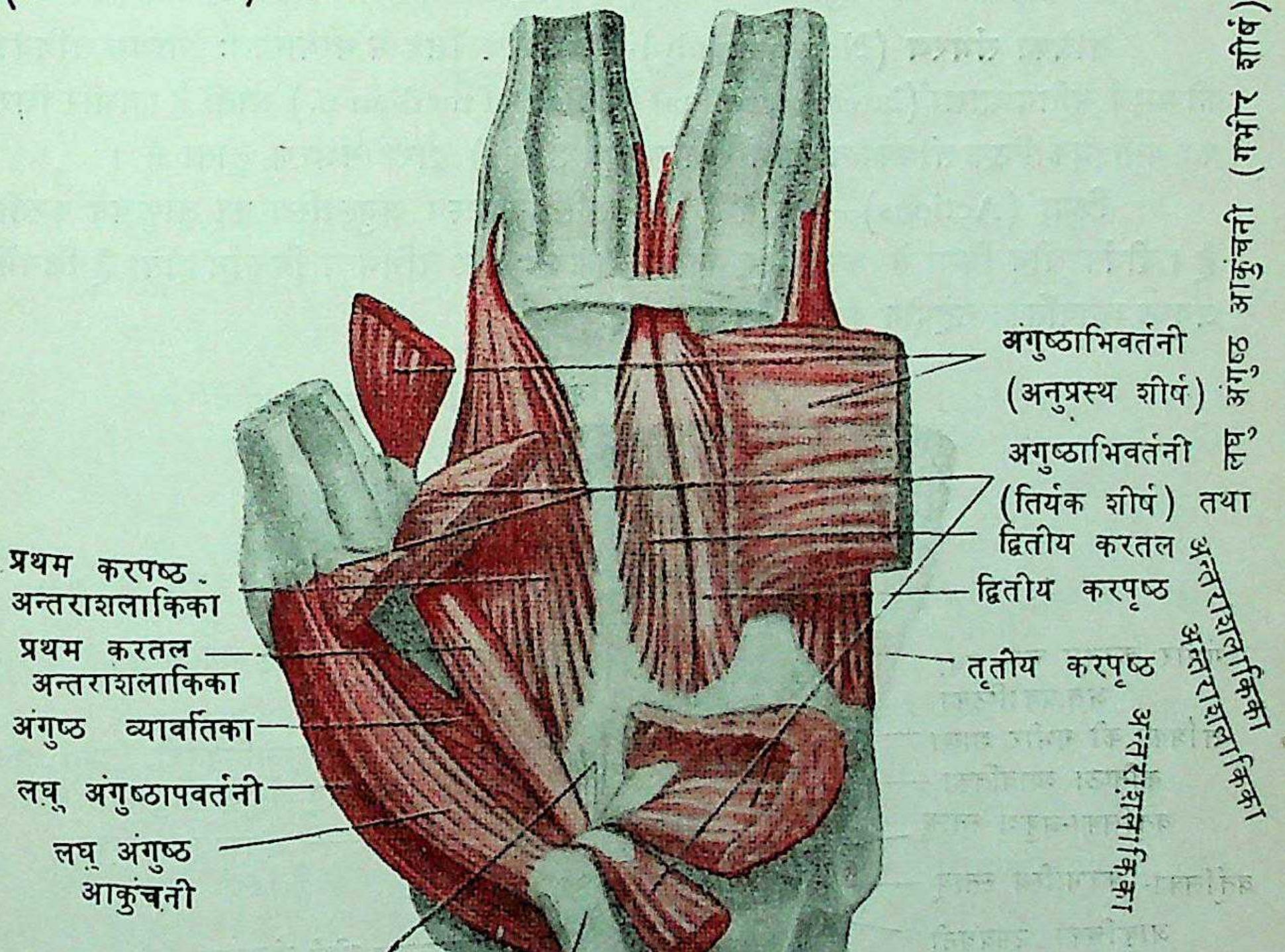
अंगुष्ठाभिवर्तनी
(अनुप्रस्थ शीर्ष)
अगुष्ठाभिवर्तनी
(तिर्यक शीर्ष) तथा
लघु अंगुष्ठ आकुंचनी (गभीर शीर्ष)
द्वितीय करतल
अन्तराशलाकिका
द्वितीय करपृष्ठ
अन्तराशलाकिका
तृतीय करपृष्ठ
अन्तराशलाकिका
प्रथम करपष्ठ
अन्तराशलाकिका
प्रथम करतल
अन्तराशलाकिका
अंगुष्ठ व्यावर्तिका
लघु अंगुष्ठापवर्तनी
लघु अंगुष्ठ
आकुंचनी
बहिःमणिबंध आकुंचनी की कंडरा
आकुंचिका उपबंधनी

चित्र 398—प्रथम करतल अन्तरास्थि पेशी तथा अंगुष्ठ आकुंचनी के गभीर शिर को दर्शाते हुए वाम हस्त (हाथ) का व्यवच्छेदन।

क्रिया (Actions)——यह पेशी प्रथम करभास्थि को हथेली पर होकर भीतर की ओर झुकाती है और अभिमध्य ओर उसका विवर्तन करती है। इस क्रिया को व्यावर्तन कहते हैं। इसके द्वारा अगुष्ठ के अग्र का करतल पृष्ठ किसी भी अंगुलि को करभ-अंगुलिकास्थि संधि पर आकुंचित करके उसके करतल पृष्ठ से संपर्क कर सकता है।

लघु अंगुष्ठ आकुंचनी (Flexor pollicis brevis)—यह पेशी लघु अंगुष्ठापवर्तनी के अभिमध्य ओर स्थित है। इसका उदय उपरिस्थ और गभीर दो शिरों से होता है। **उपरिस्थ शिर** आकुंचिका उपबंधनी की अधो धारा और समलंबक की गुलिका के अधो भाग से उदय होता है और दीर्घ अंगुष्ठ आकुंचनी की कंडरा के पार्श्व के सम्पर्क में सामने को जाकर उसका एक कंडरा द्वारा अंगुष्ठ की निकटस्थ अंगुलास्थि के आधार के बहिः पृष्ठ पर निवेश होता है जहां कंडरा में एक कंडरास्थि (sesamoid bone) बन जाती है। बहुधा यह अंगुष्ठ व्यावर्तिका की अभिमध्य धारा से जुड़ी रहती है। पेशी का **गभीर शिर** समलम्बाभ और मुंडिकास्थि (capitate) तथा मणिबंधास्थियों की दूरस्थ पंक्ति की करतल स्नायुओं से उदय होता है। दीर्घ अंगुष्ठ आकुंचनी की कंडरा के नीचे से निकल कर यह कंडरास्थि पर के उपरिस्थ शिर तथा प्रथम अंगुल्यस्थि के आधार संभरण पर निवेश करता है।

तंत्रिका संभरण (Nerve supply)—उपरिस्थ शिर में सामान्यत: मध्यम तंत्रिका की पार्श्व अंतिम शाखा (lateral terminal branch of median n.) आती है। गभीर शिर का अन्त: प्रकोष्ठिक तंत्रिका की गंभीर शाखा (ग्रै 8 व 1) द्वारा संभरण होता है।

क्रिया (Actions)—यह पेशी अंगुष्ठ की निकटस्थ अंगुल्यस्थि का आकुंचन करती है। दीर्घकालीन क्रिया से करभास्थि का भी आकुंचन और अभिमध्य विवर्तन होता है जिसमें अंगुष्ठ व्यावर्तिका सहयोग करती है।

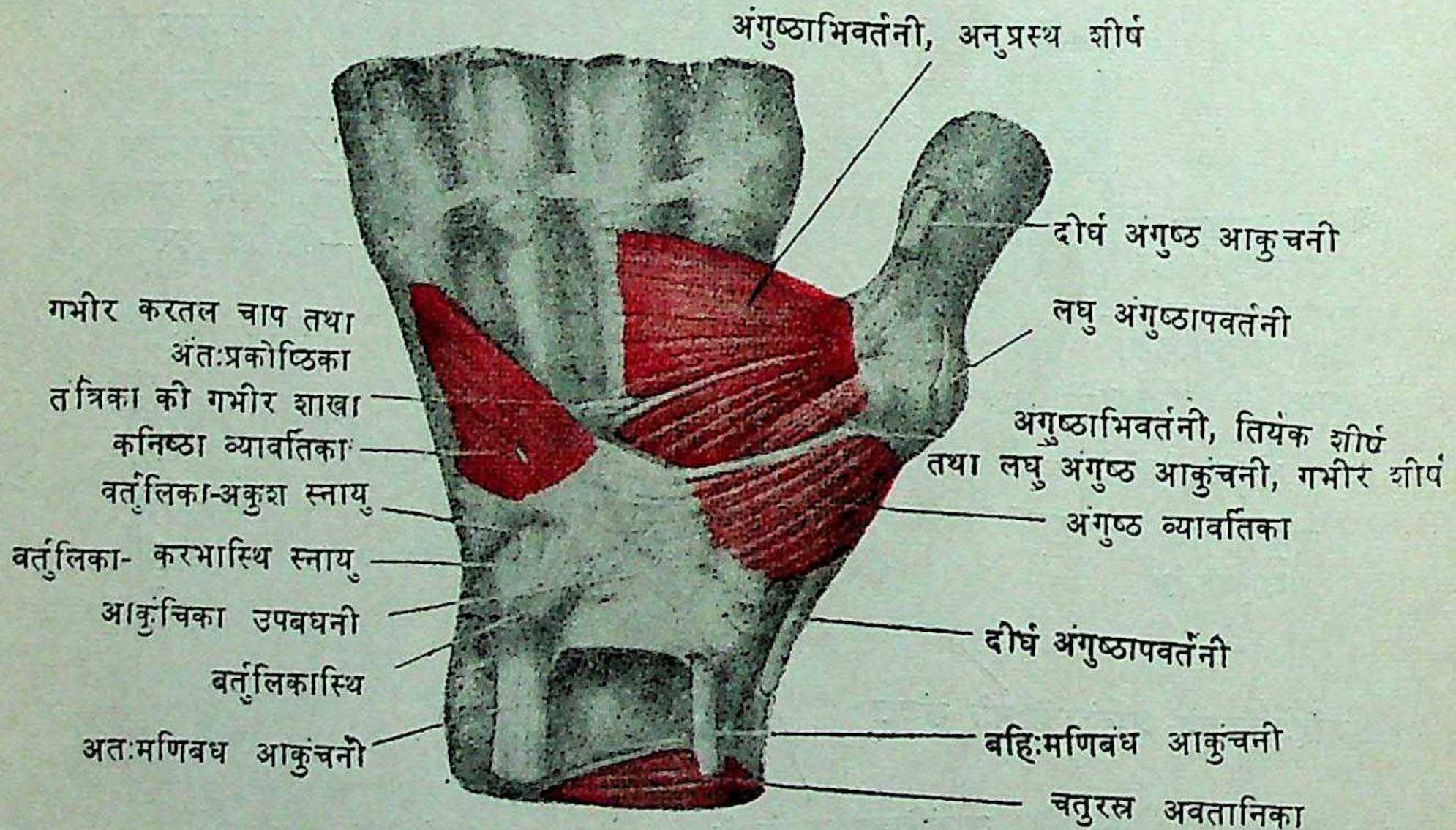
अंगुष्ठाभिवर्तनी, अनुप्रस्थ शीर्ष
दीर्घ अंगुष्ठ आकुचनी
गभीर करतल चाप तथा अंत:प्रकोष्ठिका तंत्रिका की गभीर शाखा
लघु अंगुष्ठापवर्तनी
कनिष्ठा व्यावर्तिका
अगुष्ठाभिवर्तनी, तिर्यक शीर्ष तथा लघु अंगुष्ठ आकुंचनी, गभीर शीर्ष
वर्तुलिका-अकुश स्नायु
अंगुष्ठ व्यावर्तिका
वर्तुलिका- करभास्थि स्नायु
आकुंचिका उपबधनी
दीर्घ अंगुष्ठापवर्तनी
बर्तुलिकास्थि
अत:मणिबध आकुंचनी
बहि:मणिबंध आकुंचनी
चतुरस्र अवतानिका

चित्र 399—अंगुष्ठ व्यावर्तिका तथा कनिष्ठा व्यावर्तिका एवं अंगुष्ठाभिवर्तनी के दोनों शिरों को दर्शाते हुए दक्षिण करतल का व्यवच्छेदन।

अंगुष्ठाभिवर्तनी (Adductor pollicis)—इसका तिर्यक् और अनुप्रस्थ दो शिरों से उदय होता है। **तिर्यक् शिर** मुंडिकास्थि, दूसरी और तीसरी करभास्थियों के आधारों, मणिबंध की करतल स्नायुओं और बहिर्मणिबंध प्रसारिणी की कंडरा से उदय होता है। इसके अधिकतर तंतुओं से एक कंडरा निकल कर अभिवर्तनी के अनुप्रस्थ शिर की कंडरा के साथ मिल कर अगुष्ठ की निकटस्थ अंगुल्यस्थि के आधार के अन्तः पृष्ठ पर निवेश करती है। कंडरा में कंडरास्थि उपस्थित होती है। इसके कुछ सबसे गभीर सूत्र अंगुष्ठ के अभिपृष्ठ अंगुलि विस्तार (dorsal digital expansion) के अभिमध्य में निवेश करते हैं। **अनुप्रस्थ शिर** सारे समूह में सबसे गभीर पेशी है। यह त्रिकोणाकार भाग तीसरी करभास्थि के करतल पृष्ठ के आगे के द्वितृतीयांश से उदय होता है। इसका तिर्यक् शिर की कंडरा के साथ उपर्युक्त प्रकार से निवेश होता है। प्रथम करतल अन्तराशलाकिका भी इसी के साथ निवेश करती है।

तंत्रिका संभरण (Nerve supply)—अन्तःप्रकोष्ठिक तंत्रिका की गभीर शाखा (ग्रै० 8, व 2) पेशी का संभरण करती है।

क्रिया (Actions)—अंगुष्ठाभिवर्तनी अंगुष्ठ को करतल की ओर खींचती है। इसकी अत्युत्तम क्रिया हथेली में गेंद पकड़ने के समय अपवर्तित और आकुंचित अंगुष्ठ का अंगुलियों की ओर व्यावर्तन करने पर होती है।

(ii) करतल की अभिमध्य पेशियां

(Medial Muscles of the Palm)

लघु करतलिका
कनिष्ठापवर्तनी
लघु कनिष्ठा आकुंचनी
कनिष्ठा व्यावर्तिका

लघु करतलिका (Palmaris brevis)—यह पतली चतुर्भुज पेशी हाथ के अभिमध्य ओर त्वचा के नीचे स्थित है। इसका उदय आकुंचिका उपबंधनी और करतल कंडराकला के मध्य भाग की अभिमध्य धारा से होता है। इसका निवेश हाथ की अन्तः धारा पर आच्छादित त्वचा में होता है। यह अन्तःप्रकोष्ठिक तंत्रिका की अंतिम शाखा और इसी नाम की धमनी को ढके हुये है।

तंत्रिका संभरण (Nerve supply)–अन्तःप्रकोष्ठिक तंत्रिका की उपरिस्थ शाखा (ग्रै० 8 तथा व 1) पेशी में आती हैं।

क्रिया (Actions)–यह हाथ की अन्तः धारा पर त्वचा को खींचती है जिससे उस में झुर्रियां पड़ जाती हैं और करतल की अवतलता बढ़ जाती है। इस प्रकार हाथ की पकड़ दृढ़ होती है।

कनिष्ठापवर्तनी (Abductor digiti minimi)—यह करतल की अन्तःधारा पर स्थित है। यह वर्तुलिका अस्थि, वर्तुलिका-अंकुशिका स्नायु (pisohamate lig.) और अन्तःमणिबंध आकुंचनी पेशी की कंडरा से उदय होती है और एक चपटी कंडरा में अंत हो जाती है जो दो पूलिकाओं में विभक्त होकर एक पूलिका कनिष्ठा की निकटस्थ अंगुल्यस्थि के आधार के अन्तः पृष्ठ पर और दूसरी कनिष्ठा प्रसारिणी के अभिपृष्ठ अंगुलि विस्तार (dorsal digital expansion) की अभिमध्य धारा में निवेश करती है।

क्रिया (Action)–यह कनिष्ठा की निकटस्थ अंगुल्यस्थि का अपावर्तन करती है।

लघु कनिष्ठा आकुंचनी (Flexor digiti minimi brevis)—उपर्युक्त पेशी के बहिःप्रकोष्ठ ओर स्थित है। यह अंकुशिकास्थि के अंकुश के उत्तल पृष्ठ और आकुंचिका उपबंधनी के करतल पृष्ठ से उदय होती है और कनिष्ठापवर्तनी की कंडरा के साथ निकटस्थ अंगुल्यस्थि के आधार के अन्तःप्रकोष्ठ की ओर निवेश करती है। इन दोनों पेशियों के उदय स्थानों के बीच में अन्तःप्रकोष्ठिक तंत्रिका और धमनी की गभीर शाखाएं हैं। कभी-कभी पेशी अनुपस्थित या अपावर्तनी के साथ सम्मिश्रित होती है।

क्रिया (Action)—यह पेशी कनिष्ठा की निकटस्थ अंगुल्यस्थि का आकुंचन करती है।

कनिष्ठा व्यावर्तिका (opponens digiti minimi)—यह त्रिकोणाकार पेशी कनिष्ठा अपावर्तनी और आकुंचनी पेशियों के नीचे स्थित है। यह अंकुशास्थि के अंकुश के उत्तल-पृष्ठ और आकुंचिका उपबंधनी के पास के भाग से उदय होकर पाँचवीं करभास्थि की समस्त अंतःप्रकोष्ठ धारा पर निवेश करती है। अन्तःप्रकोष्ठिक धमनी और तंत्रिका इसको अनेक बार दो स्तरों में विभक्त करती हैं।

क्रिया (Actions)–यह पेशी पांचवीं करभास्थि को सामने की ओर खेंचती है और पार्श्व की ओर घुमाती है जिससे करतल के गर्त में अधिक गहराई हो जाती है।

तंत्रिका संभरण (Nerve supply)–उपर्युक्त तीनों पेशियों का संभरण अन्तःप्रकोष्ठिक तंत्रिका की गंभीर शाखा द्वारा होता है।

(iii) करतल की माध्यमिक पेशियां
(Intermediate Muscles of the Palm)

अनुकंडरिकायें
अन्तराशलाकिकायें

अनुकंडरिकायें (Lumbricals)—यह चार छोटी मांसपेशी पूलिकायें हैं जिनका उदय गभीर अंगुलि आकुंचनी की कंडराओं से होता है। पहली और दूसरी पेशी तर्जनी और मध्यमा अंगुलियों में जाने वाली कंडराओं के करतल पृष्ठों के पार्श्व बहिःप्रकोष्ठ ओर से, तीसरी पेशी मध्यमा और अनामिका में जाने वाली कंडराओं के संलग्न पार्श्वों से और चौथी अनामिका और कनिष्ठा की कंडराओं के संलग्न पार्श्वों से उदय होती हैं। प्रत्येक पेशी उसी अंगुलि के बहिःप्रकोष्ठ ओर जाकर अंगुलि प्रसारिणी के अभिपृष्ठ अंगुलि विस्तार की पार्श्व धारा में निवेश करती है जो अंगुलि के अभिपृष्ठ को ढके रहता है। इस प्रकार प्रत्येक पेशी गभीर अंगुलि आकुंचनी की कंडरा से उदय होती है और अंगुलि प्रसारिणी की कंडरा में निविष्ट होती है।

तंत्रिका संभरण (Nerve supply)–पहली और दूसरी अनुकंडरिकाओं में मध्यम तंत्रिका (ग्रै० 8 और व० 1) और तीसरी और चौथी पेशियों में अन्तःप्रकोष्ठिका तंत्रिका की गभीर अंतिम शाखा (ग्रै० 8, व० 1) के तन्तु आते हैं।

क्रिया (Actions)—अनुकंडरिकायें अंतराशलाकिकाओं के साथ क्रिया करके करभ-अंगुलि संधियों पर अंगुलि अस्थिओं का आकुंचन करती हैं। इस क्रिया में वे गभीर आकुंचनी की कंडराओं को खींचती हैं। कुछ दशाओं में ये अन्तरांगुल्यस्थि संधियों का प्रसारण भी कर सकती हैं ।

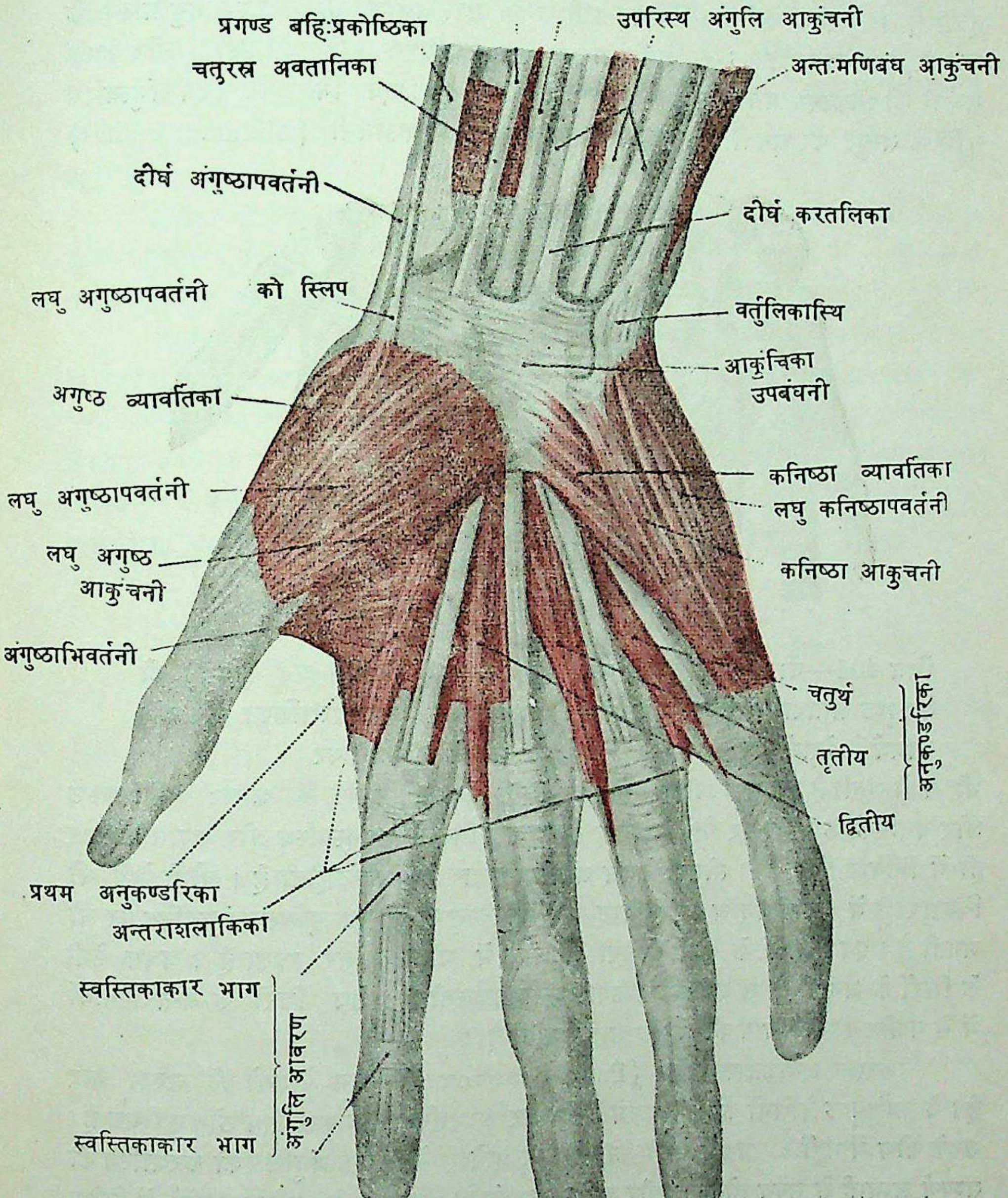
प्रगण्ड बहिःप्रकोष्ठिका
उपरिस्थ अंगुलि आकुंचनी
चतुरस्र अवतानिका
अन्तःमणिबंध आकुंचनी
दीर्घ अंगुष्ठापवर्तनी
दीर्घ करतलिका
लघु अगुष्ठापवर्तनी को स्लिप
वर्तुलिकास्थि
आकुंचिका उपबंधनी
अगुष्ठ व्यावर्तिका
कनिष्ठा व्यावर्तिका
लघु अगुष्ठापवर्तनी
लघु कनिष्ठापवर्तनी
लघु अगुष्ठ आकुंचनी
कनिष्ठा आकुचनी
अंगुष्ठाभिवर्तनी
चतुर्थ
तृतीय
द्वितीय
अनुकण्डरिका
प्रथम अनुकण्डरिका
अन्तराशलाकिका
स्वस्तिकाकार भाग
अंगुलि आवरण
स्वस्तिकाकार भाग

चित्र 400—करतल की पेशियों का उपरिस्थ व्यवच्छेदन

अन्तराशलाकिकायें (Interossei)—यह पेशियां करभास्थियों के बीच में स्थित हैं और करपृष्ठ और करतल दोनों ओर चार-चार पेशियां हैं ।

करपृष्ठ अन्तराशलाकिकायें (Dorsal Interossei)–ये चार द्विपक्षक पेशियां हैं जो पांचों करभास्थियों के सन्निकट पृष्ठों से दो शिरों द्वारा उदय होती हैं। किन्तु जिस अंगुलि की अंगुलास्थि में पेशी निवेश करती है उसकी करभास्थि से उसका अधिक भाग उदय होता है । प्रत्येक पेशी का निवेश पतली कंडरा द्वारा अंगुलि की निकटस्थ अंगुलास्थि के आधार पर तथा अभिपृष्ठ अंगुलि विस्तार में होता है। प्रथम पेशी सबसे बड़ी है और केवल तर्जनी की निकटस्थ अंगुलास्थि के आधार के वहिः पृष्ठ एवं निकट की करभ अंगुल्यस्थि संधि के सम्पुट पर लगती है । यह कभी-कभी तर्जनी अपवर्तनी (Abductor indicis) भी कही जाती है। दूसरी और तीसरी पेशियां मध्यमा अंगुलि में क्रमशः बहिःप्रकोष्ठ और अंतःप्रकोष्ठ पार्श्व पर निवेश करती हैं। दूसरी निकटस्थ अंगुल्यस्थि और अंगुलि विस्तार ही में निविष्ट होती है। तीसरी केवल अंगुलि विस्तार में निविष्ट होती है। चौथी पेशी भी विस्तार ही में चौथी अंगुलि पर निविष्ट करती है किन्तु उसकी एक पूलिका अंगुल्यस्थि पर भी लगती है। इन पेशियों के दोनों शिरों के बीच में थोड़ा अन्तर रहता है। प्रथम पेशी के शिरों के अन्तर में से बहिःप्रकोष्ठिक धमनी निकलती है। शेष शिरों के अन्तरास्थानों में से गभीर करतल चाप की भेदक शाखा जाती है ।

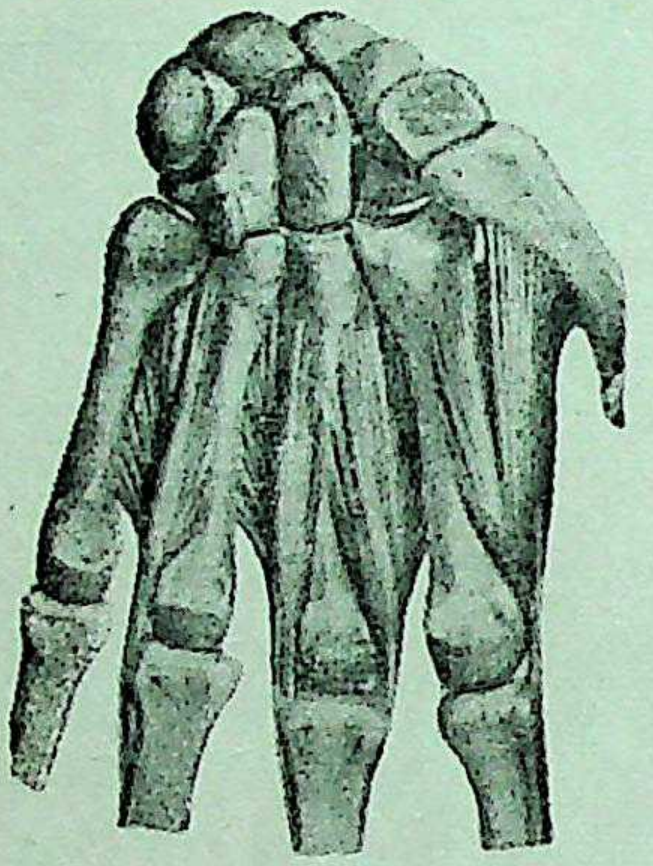

चित्र 401—वाम हस्त (हाथ) की करपृष्ठ अन्तराशलाकिका पेशियां । सामने से देखने पर

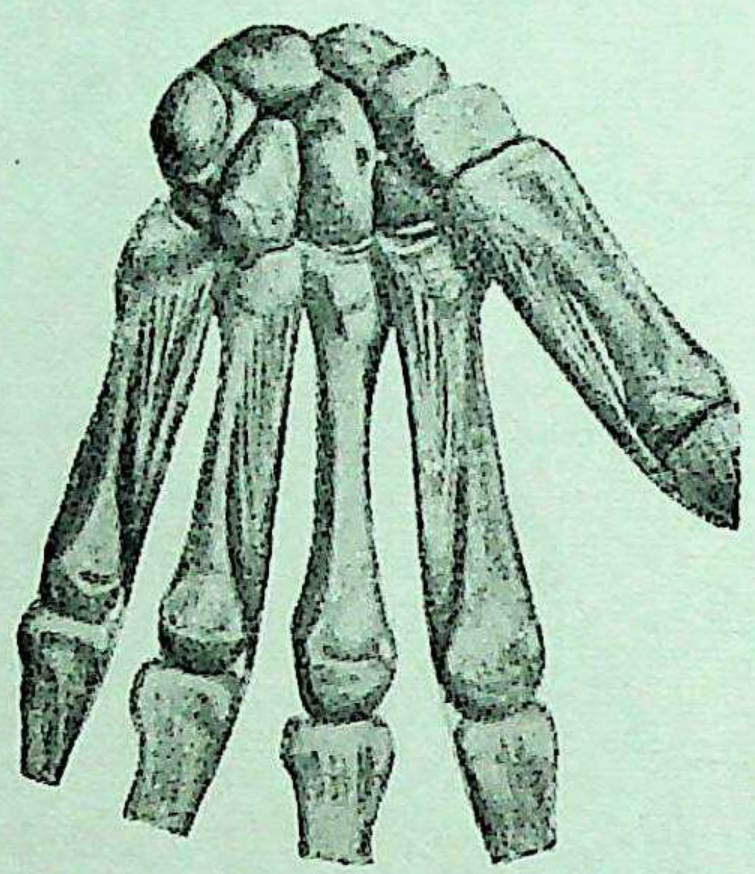

चित्र 402—वाम हस्त (हाथ) की करपृष्ठ अन्तराशलाकिका पेशियां । सामने से देखने पर

करतल अन्तराशलाकिका (Palmar interossei)—इन पेशियों की संख्या चार है। ये अभिपृष्ठ पेशियों की अपेक्षा छोटी हैं और करभास्थियों के करतल पृष्ठों पर स्थित हैं। उनके बीच में नहीं। प्रथम पेशी को छोड़कर प्रत्येक पेशी एक अंगुलि की करभास्थि की सम्पूर्ण लम्बाई से उदय होती है और अभिपृष्ठ अंगुलि विस्तार के उचित पार्श्व में निवेश करती है।

प्रथम पेशी प्रथम करभास्थि के आधार के करतल पृष्ठ के अभिमध्य ओर से उदय होती है और निकटस्थ अंगुल्यस्थि के अंतःप्रकोष्ठ पार्श्व पर स्थित कंडरास्थि एवं अभिपृष्ठ

अंगुलि विस्तार में निवेश करती है। प्रथम करपृष्ठ अन्तराशलाकिका का पार्श्व शिर इसके पीछे रहता है और अंगुष्ठाभिवर्तनी का तिर्यक् शिर इसके सामने। दूसरी पेशी दूसरी करभास्थि के अभिमध्य पृष्ठ से उदय होकर तर्जनी के अंगुलि विस्तार में उसी ओर निविष्ट हो जाती है। तीसरी पेशी चौथी करभास्थि के पार्श्व पृष्ठ से उदय होती है और तीसरी अनुकंडरिका की कंडरा के साथ निवेश करती हैं और चौथी पेशी का उदय पांचवीं करभास्थि के पार्श्व पृष्ठ से होता है और चौथी अनुकंडरिका के साथ उसका निवेश होता है। इन पेशियों के पश्च अंगुलि विस्तार के आधार में लगने के कारण करभ-अंगुलि संधि (metacarpophalangeal Joint) पर प्रसारण और आकुंचन गति होने के समय करभास्थियों के गोल शिरों पर प्रसारक पेशियों की कंडरायें स्थिर रहती हैं अर्थात् अपने स्थान से नहीं हटने पाती हैं।

तंत्रिका संभरण (Nerve supply)–सब ही अन्तराशलाकिका पेशियों का संभरण अन्तः प्रकोष्ठिक तंत्रिका की गंभीर शाखा (ग्रै० 8 और वक्ष 1) द्वारा होता है। कभी-कभी प्रथम अभिपृष्ठ अन्तराशलाकिका में मध्यम तंत्रिका आती पाई जाती है।

क्रिया (Actions)––मध्यमा अंगुलि के बीच से खीची हुई एक कल्पित अनुदैर्ध्य रेखा से करपृष्ठ अन्तराशलाकिकायें अंगुलियों का अपवर्तन करती हैं और करतल अन्तराशलाकिकायें उनका अभिवर्तन करती हैं। अनुकंडरिकाओं के साथ क्रिया करने पर ये निकटस्थ अंगुलास्थियों का आकुंचन करती हैं। अभिपृष्ठ अंगुलि विस्तार में लगे होने के कारण कुछ दशाओं में ये मध्य और दूरस्थ अंगुलास्थियों का प्रसार कर सकती हैं। प्रथम करतल अन्तराशलाकिका अंगुष्ठ की निकटस्थ अंगुलास्थि का अभिवर्तन और आकुंचन करती है।

अधः शाखा की प्रावरणी और पेशियां

(Fasciae and Muscles of the Lower limb)

अधः शाखा की पेशियों को अंग के प्रान्तों के अनुसार निम्नलिखित समूहों में बांटा गया है।

(i) श्रोणिफलक प्रान्त की पेशियां
(ii) ऊरू की पेशियां
(iii) जंघा की पेशियां
(iv) पांव की पेशियां

1. श्रोणिफलक प्रान्त की पेशियाँ

(Muscles of the Iliac region)

बृहत् कटिलंबिका
लघु कटिलंबिका
श्रोणिफलकिका

श्रोणिफलक प्रावरणी (Iliac fascia)—यह कटिलंबिका और श्रोणिफलकिका पेशियों को ढके हुये है। यह ऊपर पतली है किन्तु नीचे वंक्षणस्नायु (inguinal ligament) पर पहुँचने पर मोटी और दृढ़ हो जाती है।

कटिलंबिका पेशी पर आच्छादित भाग (Portion covering the psoas)—यह भाग ऊपर मोटा होकर अभिमध्य कटि-पर्शुका चाप (medial lumbo-costal arch) बनाता है। अभिमध्य ओर यह कशेरुकाओं के गात्र की धाराओं, अन्तराकशेरुक चक्रिकाओं और त्रिक के ऊर्ध्व भाग में लगा रहता है। पार्श्व की ओर, श्रोणिफलक शिखा से ऊपर, यह कटि चतुरस्रिका की प्रावरणी से और शिखा से नीचे श्रोणिफलकिका की प्रावरणी से मिल जाता है।

श्रोणिफलकिका पेशी पर आच्छादित भाग (Portion covering the Iliacus)—यह भाग पार्श्व में सारी शिखा के अन्तः ओष्ठ पर लगता है और अभिमध्य ओर यह लघु श्रोणि पर्यन्त (brim of the lesser pelvis) से मिल जाता है जहां यह पर्यस्थि (periostium) में मिल कर एक हो जाता है। वहिः श्रोणिफलक वाहिकायें प्रावरणी के सामने और कटि जालिका (lumbar plexus) की शाखायें इसके पीछे रहती हैं। इसके और पर्युदर्या के बीच में पर्युदर्याबाह्य ऊतक (extraperitoneal tissue) रहता है।

औवीं वाहिकाओं के पार्श्व में श्रोणिफलक प्रावरणी वंक्षण स्नायु के किनारों से जुड़ जाती है और वहां अनुप्रस्थिका प्रावरणी में मिल जाती है। अभिमध्य और और्वी वाहिकाओं के पीछे से निकल कर यह कंकत प्रावरणी से मिल कर जघनास्थि कटक (pecten pubis) पर लगती है। पार्श्व और अभिमध्य भागों के संगम पर यह श्रोणिफलक-कंकत उत्सेध (iliopectineal eminence) एवं नितम्ब संधि के सम्पुट पर लगी रहती है जिससे वंक्षण स्नायु और ऊर्वस्थि के बीच में दो विभाग हो जाते हैं जिसको पेशी रिक्तिका (lacuna musculorum) और वाहिका रिक्तिका (Lacuna vasorum) कहते हैं। पार्श्व की पेशी रिक्तिका में बृहत् कटिलंबिका, श्रोणिफलकिका और औवीं तंत्रिका (femoral nerve) रहती हैं। अभिमध्य वाहिका रिक्तिका में से होकर औवीं वाहिकायें जाती हैं। औवीं पिधान (femoral sheath) का पश्च स्तर इसी प्रावरणी से बनता है जो ऊपर श्रोणिफलकिका पर आच्छादित है।

बृहत् कटिलंबिका (Psoas major)—एक लम्बी तर्कुरूप पेशी कटि कशेरुकाओं के पार्श्व में और लघु श्रोणि के पर्यन्त पर स्थित है। इसका उदय निम्न स्थानों से होता है: 1. सम्पूर्ण कटि कशेरुकाओं के अनुप्रस्थ प्रवर्धों के अग्र पृष्ठ और अधो धाराओं से; 2. कशेरुकाओं के गात्र और उनके बीच की चक्रिकाओं से पांच पूलिकाओं द्वारा, सबसे ऊपर की पूलिका बारहवें वक्ष कशेरुका की अधोधारा, प्रथम कटि कशेरुका गात्र की उर्ध्व धारा और दोनों के बीच की चक्रिका से और सबसे नीचे की पूलिका चौथे और पांचवें कशेरुका गात्र की अधः और उर्ध्व धाराओं और उनके बीच की चक्रिका से निकलती है। 3. पूलिकाओं के बीच कंडरीय चापों (tendinous arches) से, जो कटि कशेरुकाओं के संकुचित गात्रों पर आर-पार स्थित हैं। कटि वाहिकायें तथा अनुकम्पी श्रृंखला इन चापों के पीछे स्थित हैं। पेशी नीचे को लघु श्रोणि के पर्यन्त पर होकर वंक्षण स्नायु के पीछे और नितंब संधि के सम्पुट के सामने से निकल कर चली जाती है और एक कंडरा में अन्त होकर ऊर्वस्थि के लघु शिखरक (lesser trochanter) पर निवेश करती है। कंडरा के पार्श्व पर श्रोणिफलकिका के तन्तु लगते हैं। कंडरा के पीछे एक बड़ा बर्सा स्थित है जो जघनास्थि और संधि सम्पुट को कंडरा से पृथक् करता है और कभी-कभी संधि गुहा से मिला रहता है।

सम्बन्ध (Relations)—पेशी के सबसे ऊपर का भाग मध्यच्छद पेशी के पीछे वक्ष में पश्च मध्यस्थानिका (posterior mediastinum) में रहता है जहां यह प्लूरा कोश की पश्च निम्न सीमा से सम्पर्क कर सकता है। **उदर में इसके अग्र-पार्श्व पृष्ठ पर**

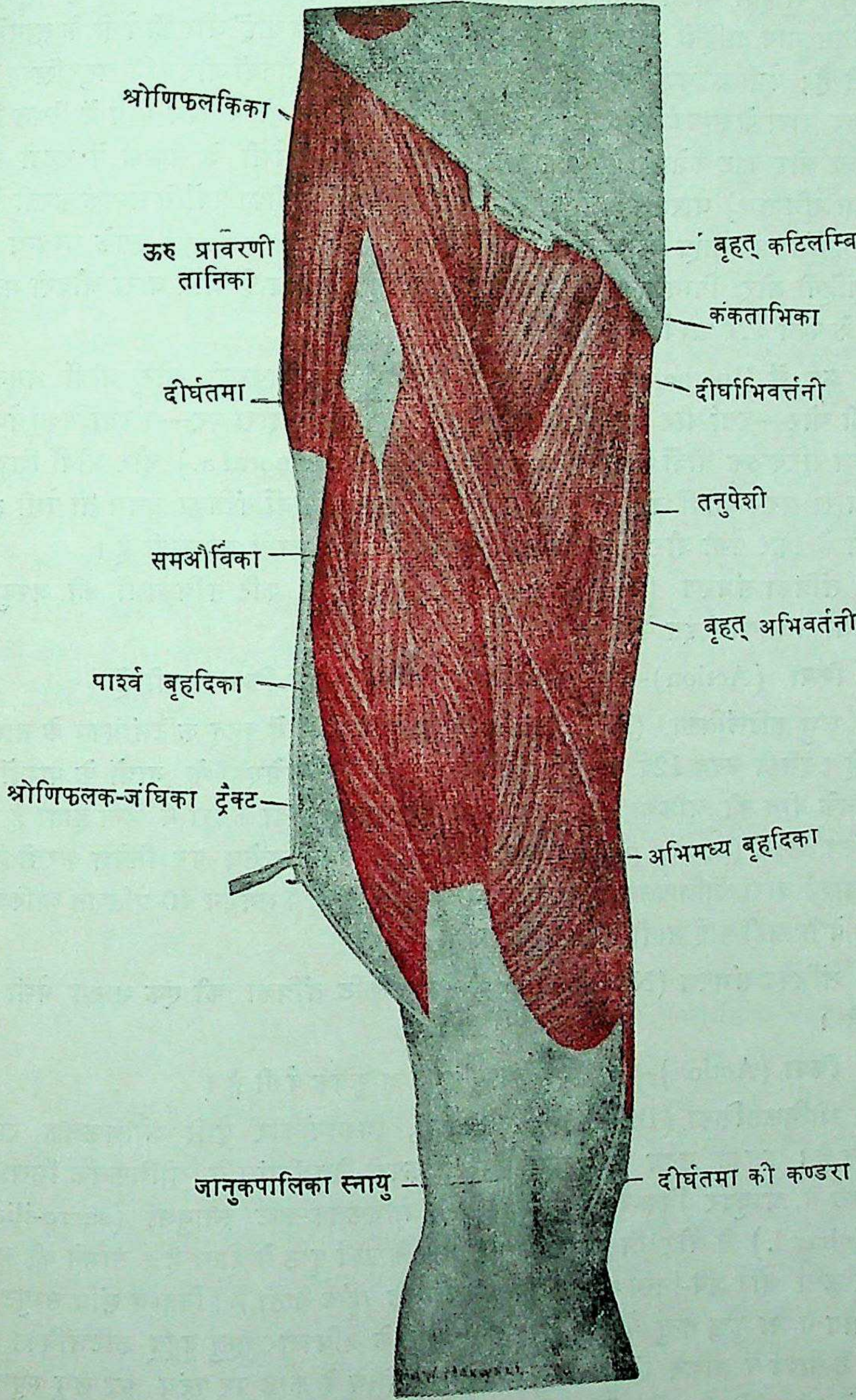
श्रोणिफलकिका
ऊरु प्रावरणी तानिका
दीर्घतमा
समऔर्विका
पार्श्व बृहदिका
श्रोणिफलक-जंघिका ट्रैक्ट
जानुकपालिका स्नायु
बृहत् कटिलम्बिका
कंकताभिका
दीर्घाभिवर्त्तनी
तनुपेशी
बृहत् अभिवर्तनी
अभिमध्य बृहदिका
दीर्घतमा की कण्डरा

चित्र 403—ऊरू के सामने की पेशियां, उपरिस्थ व्यवच्छेदन

ये संरचनायें स्थित हैं : अभिमध्य कटि-पर्शुका चाप (medial lumbocostal arch), पेशी पर आच्छादित प्रावरणी, पर्युदर्याबाह्य ऊतक और पर्युदर्या, वृक्क, लघु कटिलंबिका, वृक्क धमनी और शिरा, गवीनी, वृषण (या डिम्ब ग्रन्थि) वाहिकायें तथा जननौर्वी तंत्रिका (genitofemoral nerve)। दाहिनी कटिलंबिका को निम्न महाशिरा सामने से अधिकतया ढक लेती है। क्षुद्रान्त्र का अन्तिम भाग दाहिनी कटिलंबिका के सामने से और बृहदान्त्र बाईं ओर की पेशी के सामने से निकलते हैं; पेशी का **पश्च पृष्ठ** कटि कशेरुकाओं के अनुप्रस्थ प्रवर्धों और कटि चतुरस्रिका की अभिमध्य धारा के सम्पर्क में रहता है। कटि जालिका पेशी के भीतर पश्च भाग में स्थित है। **अभिमध्य ओर** कटि कशेरुकाओं के गात्र और कटि वाहिकायें पेशी के सम्पर्क में रहती हैं। **अग्र (या अभिमध्य) धारा** अनुकंपी शृंखला और महाधमनी लसीका पर्वों से सम्पर्क करती है। श्रोणि पर्यन्त पर बाह्य श्रोणिफलक धमनी (external iliac artery) इसके सम्बन्ध में है। दाहिनी ओर, निम्न महाशिरा धारा को ढके रहती है। बाईं ओर धारा औदरी महाधमनी के पश्च और पार्श्व ओर स्थित है।

ऊरू में (In the thigh)—**सामने की ओर** ऊरू प्रावरणी और और्वी धमनी; **पीछे की ओर**—बर्सा और उसके पीछे नितंब संधि। **अभिमध्य धारा पर**—कंकताभिका पेशी, अभिमध्य परिवेष्ठक और्वी धमनी (medial circumflex femoral a.) और और्वी शिरा। **पार्श्व धारा पर**—और्वी तंत्रिका तथा श्रोणिफलकिका। और्वी तंत्रिका प्रथम तो पेशी तंतु में रहती है, फिर पेशी और श्रोणिफलकिका के बीच की खातिका में आ जाती है।

तंत्रिका संभरण (Nerve supply)–1, 2 और 3 कटि तंत्रिकाओं की अभ्युदर प्रशाखाओं से शाखाएं इस पेशी में आती हैं।

क्रिया (Action)–यह पेशी श्रोणिफलकिका के साथ क्रिया करती हैं।

लघु कटिलंबिका (Psoas minor)–यह पेशी उदर में बृहत् कटिलंबिका के सामने स्थित है। इसका उदय 12वें वक्ष कशेरुका और प्रथम कटि कशेरुका के गात्रों के पार्श्वों से और उनके बीच की चक्रिका से होता है। यह एक चपटी लम्बी कंडरा में अन्त होती है जो जघनास्थि कटक (pecten pubis) और श्रोणिफलक-कंकत उत्सेध पर निवेश करती है। इसकी पार्श्व धारा श्रोणिफलक प्रावरणी पर निविष्ट होती है। लगभग 40 प्रतिशत व्यक्तियों में यह पेशी नहीं पाई जाती।

तंत्रिका संभरण (Nerve supply)–प्रथम कटि तंत्रिका की एक शाखा पेशी में आती है।

क्रिया (Action)–यह धड़ की एक दुर्बल आकुंचक पेशी है।

श्रोणिफलकिका (Iliacus)—यह चपटी, त्रिकोणाकार पेशी श्रोणिफलक खात में स्थित है। इसका उदय श्रोणिफलक खात के ऊपरी द्वितृतीयांश से, श्रोणिफलक शिखा के अन्तरोष्ठ से, अभ्युदर त्रिक-श्रोणिफलक और श्रोणिफलक-कटि स्नायुओं (sacro-iliac, iliolumbar l.) से और त्रिकास्थि के पार्श्वभाग के उर्ध्व पृष्ठ से होता है। सामने की ओर यह अग्र-ऊर्ध्व और अग्र-निम्न श्रोणिफलक कंटकों तक पहुँच जाती है। नितम्ब संधि सम्पुट के ऊर्ध्व भाग से भी कुछ तन्तु पेशी में आते हैं। पेशी के अधिकतर तन्तु बृहत् कटिलंबिका की कण्डरा के पार्श्व में आकर निवेश करते हैं। शेष ऊर्वास्थि के कांड पर पहुंच कर लघु स्थूलक के सामने और नीचे 2.5 से०मी० तक लगते हैं।

सम्बन्ध(Relations)–**उदर में सामने की ओर** श्रोणिफलक प्रावरणी जिसके द्वारा यह पर्युदर्या और पर्युदर्या-बाह्य ऊतक् से पृथक् रहती है, तथा पार्श्व औौर्वी त्वक् तंत्रिका (lateral femoral cut. n.)। **दाहिनी ग्रोर** ग्रंधान्त्र(coecum) सामने स्थित है। **बाईं ओर** अवरोही बृहदान्त्र (descending colon) का श्रोणिफलक भाग (iliac part) सामने रहता है। **पश्च पृष्ठ** पर श्रोणिफलक खात है। **अभिमध्य धारा** पर बृहत् कटिलंबिका और औौर्वी तंत्रिका हैं।

ऊरू में (In the thigh)––**अग्र पृष्ठ** ऊरू प्रावरणी, सम ग्रौर्विका, दीर्घतमा और गभीर ग्रौर्वी धमनी (arteria profunda femoris)। **पश्च पृष्ठ पर**––नितंब संधि सम्पुट, एक बर्सा श्रोणिफलकिका और बृहत् कटिलंबिका को संधि से पृथक् करता है।

तंत्रिका संभरण (Nerve supply)–औौर्वी तंत्रिका की शाखायें कटि 2, 3 आती हैं।

क्रिया (Actions)–श्रोणिफलकिका और बृहत् कटिलंबिका ऊपर की ओर से क्रिया करके ऊरू को श्रोणि की ओर आकुंचित करती हैं। नीचे की ओर से दोनों ओर की पेशियों के क्रिया करने पर वे धड़ और श्रोणि को सामने की ग्रोर झुका देती हैं, जैसा लेट कर उठने के समय होता है। केवल एक ओर की कटिलंबिका की क्रिया से पृष्ठ वंश पार्श्व की ओर झुक जाता है। नितम्ब संधियों पर सीधे खड़े रहना एक ग्रोर बृहत् कटिलंबिका तथा श्रोणिकलकिका पेशियों के तान में उचित संतुलन बनाये रखने तथा दूसरी ग्रोर हेमिस्ट्रिंग पेशियों पर ग्राधारित है। दीर्गतया तथा तनुपेशी भी सहायक होती हैं। सम्भवतः ऐसा प्रतीत होता है कि श्रीणिकलकिका पेशी मुख्य रूप से शरीर की स्थिति को बनाये रखने के लिए कार्य करती है।

II ऊरू की पेशियां (Muscles of the Thigh)

1. अग्र ग्रौर्वी पेशियां (Anterior femoral muscles)

ऊरू प्रावरणी तानिका
दीर्घतमा
जानु संधिका

ऊरू चतुःशिरस्का
सम ग्रौर्विका
पार्श्व बृहदिका
ग्रभिमध्य वृहदिका
मध्य वृहदिका

उपरिस्थ प्रावरणी (Superficial fascia)—यह सम्पूर्ण ऊरू के ऊपर एक लगातार स्तर बनाती है। इसमें ग्रवकाशी ऊतक (areolar tissue) होते हैं जिसमें वसा की मात्रा ग्रधिक होती है तथा एक या दो स्तरों में यह ग्रलग हो सकती है जिनके बीच में उपरिस्थ वाहिकाएं एवं तंत्रिकायें स्थित हैं। वंक्षण प्रान्त में इसके मोटे स्तर को उपरिस्थ वंक्षण लसीका पर्व (superficial inguinal lymph nodes), महा ग्रधःशाखा शिरा (greater saphenous vein) ग्रौर कई सूक्ष्म वाहिकायें दो स्तरों में पृथक् कर देती हैं। ऊपर का स्तर उदर भित्ति की उपरिस्थ प्रावरणी से मिल जाता है। गभीर स्तर पतला ग्रौर तान्तव होता है जो वंक्षण स्नायु के नीचे, महा ग्रधःशाखा शिरा के ग्रभिमध्य ग्रोर भली भाँति विकसित है। यह ऊरू प्रावरणी पर स्थित वंक्षण स्नायु के नीचे उससे जुड़ा हुग्रा

है और अधः शाखा शिरा द्वार (saphenous opening) के किनारों से संयुक्त है जिसको वह आच्छादित किये है : द्वार को आच्छादित करने वाले भाग को शिरा, छोटी छोटी वाहिकायें तथा वाहिनियाँ भेद कर भीतर जाती हैं। इस कारण यह चालनीवत प्रावरणी (cribriform fascia) कही जाती है।

गभीर प्रावरणी (Deep fascia)—ऊरू पर विस्तृत होने के कारण ऊरू प्रावरणी (fascia lata) कहलाती हैं। किन्तु ऊरू के भिन्न-भिन्न प्रान्तों में इसकी दृढ़ता में भिन्नता पाई जाती है। ऊरू के ऊर्ध्व भाग के पार्श्व में यह मोटी है जहाँ महा-नितम्बिका से एक तान्तव विस्तार निकलकर उसमें लगता है और ऊरू प्रावरणी तानिका (Tensor fasciae latae) उसके दोनों स्तरों के बीच में निवेश करती है। ऊपर पीछे तथा अभिमध्य ओर जहां यह अभिवर्तनी पेशियों को ढके हुये हैं, यह बारीक है, किन्तु नीचे जानु (knee) के पास पहुंचकर इसमें बाहर ऊरु द्विशिरस्का के अभिमध्य ओर दीर्घतमा और सामने की तरफ ऊरू चतुःशिरस्का के विस्तरों के लगने से यह मोटी और दृढ हो गई है। ऊरू प्रावरणी पीछे और ऊपर की ओर त्रिकास्थि और अनुत्रिकास्थि के पीठ पर लगी हुई है, पार्श्व

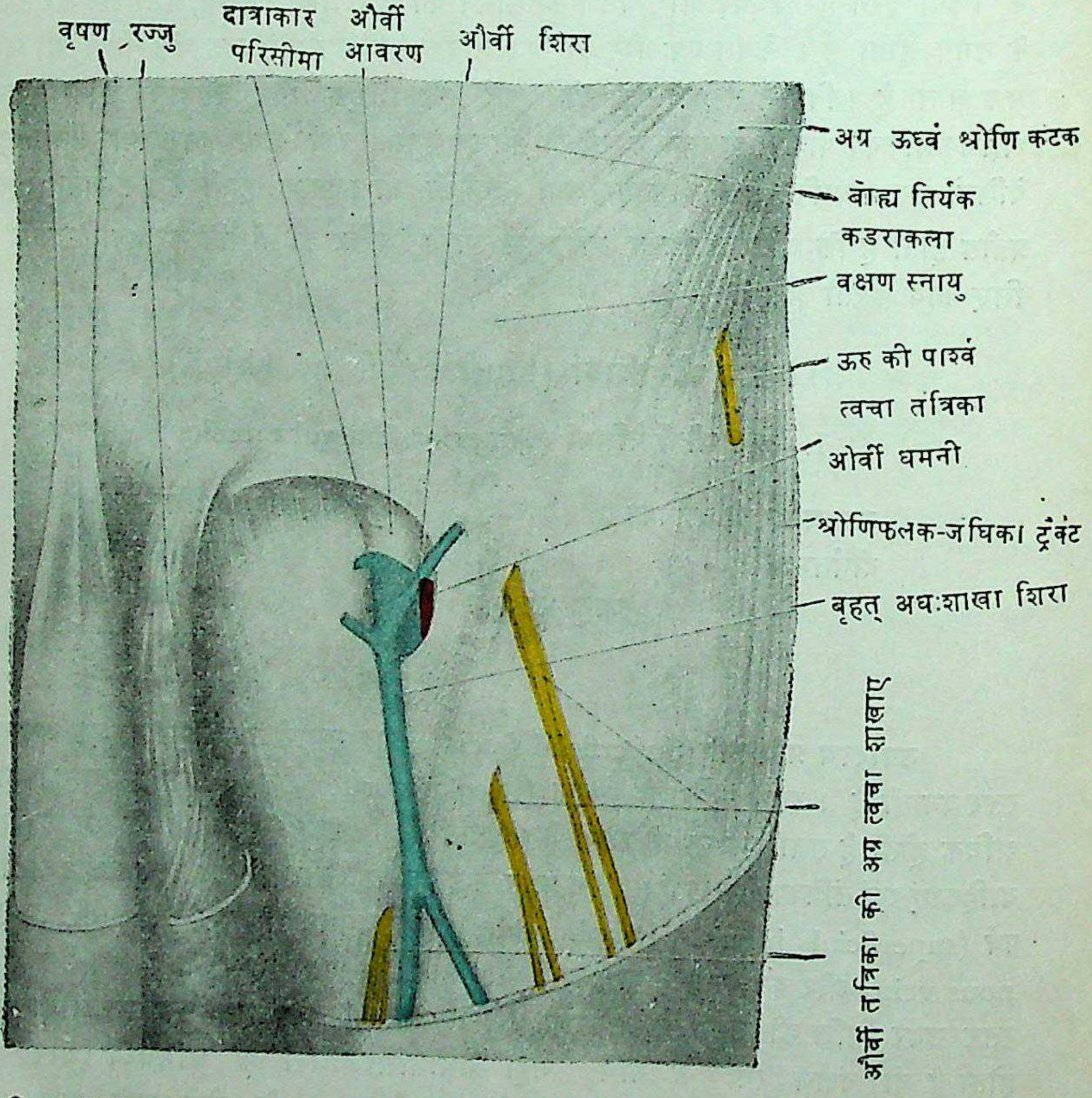
वृषण रज्जु
दात्राकार परिसीमा
और्वी आवरण
और्वी शिरा
अग्र ऊर्ध्व श्रोणि कंटक
बाह्य तिर्यक कडराकला
वक्षण स्नायु
ऊरु की पार्श्व त्वचा तंत्रिका
और्वी धमनी
श्रोणिफलक-जंघिका ट्रैक्ट
बृहत् अधःशाखा शिरा
और्वी तंत्रिका की अग्र त्वचा शाखाएं

चित्र 404—चालनीवत् प्रावरणी को अलग करने के बाद वाम अधःशाखा शिरा द्वार

में यह श्रोणिफलक शिखा, अग्र श्रोर वंक्षण स्नायु श्रौर जघनास्थि की ऊर्ध्व प्रशाखा पर श्रौर अभिमध्य श्रोर जघनास्थि की अधोप्रशाखा, आसनास्थि की प्रशाखा श्रौर गंडक श्रौर त्रिकगंडक स्नायु (sacrotuberous lig.) की अधोधारा पर लगी हुई है। पीछे की श्रोर श्रोणिफलक शिखा से नीचे यह मध्य नितम्बिका पर से उतरकर महा नितम्बिका की ऊर्ध्व धारा पर दो फलकों में विभक्त हो जाती है जो उस पेशी को दोनों श्रोर से आवृत्त करके उसकी अधो धारा पर आकर फिर मिलकर एक स्तर बना देते हैं। ऊरू के पार्श्व में प्रावरणी विशेषतया सघन श्रौर दृढ हो गयी है। यह भाग श्रोणिफलक-अन्तर्जंघिका बंधनी (iliotibial tract or band) कहा जाता है। ऊपर जहां प्रावरणी दो स्तरों में विभक्त है वहीं ऊरू प्रावरणी तानिका का निवेश होता है श्रौर उसके पश्च श्रोर महानितम्बिका की कंडरा के अधिकतर सूत्र निवेश करते हैं। प्रावरणी का उपरिस्थ स्तर ऊरू प्रावरणी तानिका पार्श्व पृष्ठ पर होता हुआ श्रोणिफलक शिखा पर पहुंचकर उस पर लग जाता है। गभीर स्तर पेशी के पीछे होता हुआ ऊपर श्रौर अभिमध्य श्रोर जाकर संधि के संपुट के पार्श्व भाग से जुड़ता है। नीचे की श्रोर श्रोणि फलक-अन्तर्जंघिका बंधनी, अन्तर्जंघिका के बहिः स्थूलक पर लगती है जहां यह पार्श्व वृहदिका से कंडरा कला विस्तार में पूर्णतया संश्लिष्ट हो जाता है। ऊरू प्रावरणी का यह सारा भाग प्रसरित जंघा को किसी प्रतिरोध पर दबाने से, जैसा एक पांव के पंजे पर खड़े होने के समय होता है, कड़ा होकर ऊरू के अग्रपार्श्व में प्रतीत किया जा सकता है। नीचे यह जानु संधि के चारों श्रोर प्रमुख अस्थि भागों पर अर्थात ऊर्वस्थि श्रौर अन्तर्जंघिका के स्थूलकों श्रौर बहिर्जंघिका के शिर पर लगता है। जानुका (patella) के दोनों श्रोर बृहदिका पेशियों की कंडरा के अनुप्रस्थ तंतु इसमें लगकर इसको दृढ बनाते हैं। ऊरू प्रावरणी से दो अन्तरा-पेशी पट निकल कर ऊर्वस्थि की ऊर्विका रेखा (linea aspera) की समस्त लम्बाई पर श्रौर उसके प्रलंबित भागों पर ऊपर तथा नीचे लगे हुये हैं। **पार्श्व अन्तरापेशी पट** दृढ़ है श्रौर ऊपर महा नितम्बिका के निवेश से नीचे बहिः स्थूलक तक फैला हुआ है। यह सामने की श्रोर पार्श्व बृहदिका पेशी को पीछे की ऊरू द्विशिरस्का के लघु शिर से पृथक् करता है। इससे इन पेशियों का आंशिक उदय भी होता है। **अभिमध्य श्रौर पतले पट** द्वारा पार्श्व बृहदिका, कंकताभिका श्रौर अभिवर्तिनी पेशियां पृथक् होती हैं। शेष पेशियों के बीच भी अनेक पट स्थित हैं जो उन पर पिधान बनाये हुये हैं।

अधः शाखा शिरा द्वार (Saphenous opening)—ऊरू के ऊपर के अभिमध्य भाग में ऊरू प्रावरणी में एक बड़ा अंडाकार छिद्र है जिसमें होकर अधः शाखा शिरा श्रौर कई अन्य सूक्ष्म वाहिकायें जाती हैं। इस पर चालनीवत् प्रावरणी (cribriform fascia) छाई हुई है जिसको हटाने पर द्वार दीखता है। इस भाग की ऊरू प्रावरणी फिर दो भागों में विभाजित है।

उपरिस्थ भाग (superficial portion)—यह अधःशाखा शिरा द्वार के पार्श्व श्रोर का भाग है जो श्रोणिफलक की शिखा श्रौर अग्रऊर्ध्व कंटक, वंक्षण स्नायु की सारी लम्बाई में श्रौर रिक्तिक स्नायु (lacunar lig) सहित जघनास्थि कटक पर लगा हुआ है। जघन गुलिका से यह बाहर श्रोर नीचे को परावर्तित होकर दात्राकार परिसर (falciform margin) बन जाता है जो अधःशाखा शिरा द्वार को ऊपर, पार्श्व में श्रोर नीचे की श्रोर सीमित करता है। यह परिसर श्रौर्वी वाहिकाश्रों के पिधान (femoral vessels sheath) के सामने रहता है श्रौर उसके अग्र स्तर से जुड़ा रहता है। चालनीवत् प्रावरणी (cribriform fascia) इससे जुड़ी

होती हैं। दात्राकार परिसर का ऊपरी भाग ऊर्ध्व शृंग (superior cornu) कहलाता है और नीचे का भाग अधःशृंग (inferior cornu) कहा जाता है जो महा अधःशाखा शिरा के पीछे प्रावरणी के गभीर भाग से मिल जाता है।

गभीर भाग (Deep portion)—यह अधःशाखा शिरा द्वार के अभिमध्य ओर स्थित है और द्वार के नीचे की ओर के किनारे पर उपरिस्थ भाग से मिल जाता है। यह ऊपर की ओर कंकताभिका, दीर्घाभिवर्तनी और तनु पेशी को आच्छादित करता हुआ और्वी वाहिकाओं के पिधान के पीछे से, जिसके साथ यह जुड़ा रहता है, निकल कर जघनास्थि कटक पर पहुंच कर लगता है।

ऊपर के वर्णन से स्पष्ट है कि ऊरू प्रावरणी का उपरिस्थ भाग और्वी वाहिकाओं के सामने स्थित है और गभीर भाग उनके पीछे रहता है जिससे अधःशाखा शिरा द्वार दोनों के बीच में स्थित है।

ऊरू प्रावरणी तानिका (Tensor fasciae latae)—इसका उदय श्रोणिफलक शिखा के बहिरोष्ठ के आगे के 5 से०मी० से अग्र-ऊर्ध्व श्रोणिफलक कंटक के बाहरी पृष्ठ और उसके नीचे की भंगिका की बाहरी धारा के कुछ भाग से, मध्य नितम्बिका और दीर्घतमा के बीच से और ऊरू प्रावरणी के गभीर पृष्ठ से होता है। इसका निवेश ऊरू के ऊर्ध्व और मध्य तृतीयांशों के संगम के पास ऊरू प्रावरणी के श्रोणिफलक-अन्तर्जंघिका बंध के दोनों स्तरों के बीच होता है।

तंत्रिका संभरण (Nerve supply)—ऊर्ध्व नितंबिका तंत्रिका (क० 4,5) के तंतु पेशी में आते हैं।

क्रिया (Actions)—इस पेशी के संकोच से ऊरू प्रावरणी तन जाती है जिससे जानु के प्रसारण में सहायता मिलती है। यह ऊरू के अपावर्तन तथा अभिमध्य घूर्णन (abduction and medial rotation) में सहायता करती है। सीधे खड़े होने की स्थिति में नीचे की ओर से क्रिया करके यह श्रोणि को ऊर्वस्थि के शिर पर स्थिर करती है; श्रोणिफलक-अन्तर्जंघिका बंध द्वारा ऊर्वस्थि के स्थूलकों को अन्तर्जंघिका के स्थूलकों पर स्थिर कर देती है और इस प्रकार सीधे खड़े रहने में पेशी से विशेष सहायता मिलती है।

दीर्घतमा (Sartorious)—यह शरीर की सबसे लम्बी, पतली, फीते के समान पेशी है जो कंडरा तंतुओं द्वारा श्रोणिफलक के अग्र-ऊर्ध्व कंटक और उसके नीचे की भंगिका के ऊपरी आधे भाग से उदय होकर ऊरू को सामने से पार करती हुई उसके अभिमध्य ओर आकर सीधी जानु तक चली जाती है और वहां एक पतली चपटी कंडरा बनकर एक चौड़ी कंडराकला के रूप में अन्तर्जंघिका के कांड के अभिमध्य पृष्ठ पर के ऊर्ध्व भाग में कंडराकल्पा और तनु पेशी के सामने निवेश करती है। कंडराकला का ऊर्ध्व भाग तनु पेशी की कंडरा पर से मुड़कर उसके पीछे जाकर निवेश करता है। कला का एक प्रवर्ध संधि संपुट पर और दूसरा जंघा के अभिमध्य ओर की प्रावरणी में मिलता है।

सम्बन्ध (Relations)—और्वी धमनी के साथ इसके संबंध विशेष महत्व के हैं। धमनी का बंधन (ligature) करने के समय यह पेशी निर्देशक का काम करती है। ऊरू के ऊपरी भाग में और्वी त्रिकोण (femoral triangle) की पार्श्विक सीमा इस पेशी की अभिमध्य

धारा से और अभिमध्य सीमा दीर्घाभिवर्तनी (Adductor longus) की अभिमध्य धारा से बनती है और त्रिकोण का आधार वंक्षण स्नायु बनाती है। और्वी धमनी आधार से शिखर तक इस त्रिकोण के बीच से जाती है। ऊरू के मध्य तृतीयांश में धमनी अभिवर्तनी नलिका (Adductor canal) में रहती है जिसकी प्रावरणी कृत छत पर दीर्घतमा स्थित है। अभिवर्तनी पेशियों और ऊरू चतुःशिरस्का के बीच का अंतर प्रावरणी से आच्छादित है। वाहिकाओं को स्पष्ट करने के लिये प्रावरणी का छेदन करना पड़ता है।

तंत्रिका संभरण (Nerve supply)—पेशी में और्वी तंत्रिका (क 2 और 3) आती है।

क्रिया (Actions)—यह पेशी जंघा का ऊरू पर और ऊरू का श्रोणि पर आकुंचन करती है। विशेषकर जब दोनों क्रियायें साथ होती हैं तब पेशी की विशेष क्रिया होती है। यह ऊरू के अभिवर्तन और पार्श्व घूर्णन में भी सहायता देती है। गुरुत्व विरुद्ध की क्रियाओं को करने पर पेशी को क्रिया करते प्रतीत किया जा सकता है तथा देखा भी जा सकता है।

ऊरू चतुःशिरस्का (Quadriceps femoris)—यह बृहद् पेशी ऊरू को सामने तथा दोनों ओर से ढके हुये है। इसको चार भागों में बांट कर प्रत्येक को भिन्न नाम दिया गया है। एक बीच का भाग श्रोणिफलक से उदय होता है और सीधा नीचे चला जाता है, इसकी दिशा के कारण इसको सम और्विका कहा जाता है। शेष तीन ऊर्वस्थि कांड से निकलते हैं और पार्श्व बृहदिका, मध्य बृहदिका और अभिमध्य बृहदिका कहे जाते हैं। यह पेशी ऊर्वस्थि को ट्रोकेंटरों (trochanters) से लेकर स्थूलकों (condyles) तक ढके रहती है।

सम और्विका (Rectus femoris)—यह शंक्वाकार पेशी है जिसके उपरिस्थ तंतु द्विपक्षक (bipennate) प्रकार से स्थित हैं, गभीर तंतु सीधे नीचे गभीर कंडराकला तक जाते हैं। इसका उदय दो कंडरीय शिरों द्वारा होता है। एक सीधा शिर श्रोणिफलक के अग्र निम्न कंटक से और दूसरा परवर्तित शिर (reflected head) उलूखल (acetabulum) के ऊपरी किनारे के ऊपर से खातिका से तथा नितम्ब संधि संपुट से निकलता है। दोनों शिर सामने एक लघु कोण पर जुड़ जाते हैं और एक कंडराकला में फैल जाते हैं जो पेशी के अग्र पृष्ठ पर नीचे तक प्रलम्बित होता है। इससे पेशी तंतु उदय होते हैं। पेशी एक चौड़ी मोटी कंडराकला में अंत होती है जो उसके पश्च पृष्ठ के निचले द्वि-तृतीयांश भाग को घेरे हुए है और नीचे एक संकुचित कंडरा में अंत हो जाती है जो जानुका (patella) के आधार पर निवेश करती है।

पार्श्व बृहदिका (Vastus lateralis)—यह ऊरू चतुःशिरस्का का सबसे बड़ा भाग है। यह एक विस्तृत कंडराकला द्वारा उदय होती है जो अन्तराट्रोकेन्टर रेखा (intertrochanteric line) के ऊर्ध्वभाग, बृहद् ट्रोकेन्टर की अग्र ओर निम्न धारा, नितंब गंडक की कला और ऊर्विका रेखा के पार्श्व ओष्ठ के ऊर्ध्व अर्ध भाग पर लगा हुआ है। इस पेशी के ऊपरी तीन-चौथाई भाग पर आच्छादित कंडराकला के गंभीर पृष्ठ से भी पेशी के तंतु उदय होते हैं। बृहद् नितम्बिका की कंडरा से तथा ऊरू द्विशिरस्का से उसको पृथक् करने वाले अन्तरापेशी पट से भी थोड़े तंतुओं का उदय होता है। यह पेशी तन्तुओं का सब से बड़ा पिंड है जो पेशी के निचले भाग के गभीर पृष्ठ पर स्थित है और नीचे की ओर एक कंडरा में संकुचित होकर जानुका की पार्श्व धारा पर ऊरू चतुःशिरस्का की कंडरा के साथ जुड़कर निवेश करता

है। इसका कुछ भाग जानु संधि के संपुट में लगता है और नीचे की ओर जाकर अन्तर्जंघिका के पार्श्व स्थूलक पर लग जाता है और श्रोणिफलक-अन्तर्जंघिक बंध को भी तंतु देता है।

मध्य और अभिमध्य बृहदिकायें घनिष्ठतया जुड़ी दीखती हैं किन्तु समऔर्विका को हटाने पर दोनों के बीच का अन्तर स्पष्ट हो जाता है जो जानुका की अभिमध्य धारा से ऊपर अन्तराट्रोकेन्टर रेखा के अधोभाग तक दोनों को पृथक् किये है। किन्तु वहां से नीचे तक दोनों जुड़कर एक हो गई हैं।

अभिमध्य बृहदिका (Vastus medialis)—यह पेशी अन्तराट्रोकेन्टर रेखा के निम्न भाग, सर्पिल रेखा (spiral line), ऊर्विका रेखा के अभिमध्य ओष्ठ, अभिमध्य अधिस्थूलक रेखा (medial supracondylar line) के ऊर्ध्व भाग, दीर्घ और बृहद् अभिवर्तनी पेशियों की कंडराओं और अभिमध्य अन्तरापेशी पट से उदय होती है। उदय स्थानों से तंतु नीचे ओर सामने को जाकर पेशी के गभीर पृष्ठ पर कंडराकला में लग जाते हैं जो नीचे जानुका की अभिमध्य धारा और ऊरू चतु:शिरस्का की कंडरा में निवेश करती है। इस कंडरा का एक विस्तार जानु संधि सम्पुट में लग कर उसको दृढ़ बनाता है और नीचे जाकर अन्तर्जंघिका के अभिमध्य स्थूलक पर लग जाता है।

मध्य बृहदिका (Vastus intermedius)—यह ऊर्वस्थि के कांड के अग्र और पार्श्व पृष्ठों के ऊपरी द्वितृतीयांश और पार्श्व अन्तरापेशी पट के निम्न भाग से उदय होती है। इसके तंतु पेशी के उपरिस्थ पृष्ठ पर कंडराकला में अंत होते हैं जो स्वयं ऊरू चतु:शिरस्का की कंडरा का गभीर भाग बनाती है और जानुका की पार्श्व धारा तथा अन्तर्जंघिका के पार्श्व स्थूलक पर निवेश करती है।

चतु:शिरस्का के विभिन्न भागों की कंडरायें ऊरू के निचले भाग में पहुंच कर मिल जाती हैं जिससे एक दृढ़ कंडरा बनती है जो जानुका के आधार पर लगती है। जानुका को चतु:शिरस्का की कंडरा में बनी हुई कंडरास्थि समझना चाहिये जिसके शिखर से अन्तर्जंघिका के गंडक तक जो जानुका स्नायु (ligamentum patellae) लगी है वह वास्तव में चतु:शिरस्का की कंडरा है और पार्श्व और अभिमध्य उपबंधनियां कंडरा से निकले हुए विस्तार हैं। जानुका से ऊपर चतु:शिरस्का की कंडरा और ऊर्वस्थि के बीच में अधिजानुका वर्सा (suprapatellar bursa) स्थित है। इसी प्रकार अधोजानुका वर्सा (infrapatellar bursa) जानुका स्नायु और अन्तर्जंघिका के ऊर्ध्व भाग के अग्रपृष्ठ के बीच में रहता है।

जानुसंधिका (Articularis genu)—यह एक छोटी-सी पेशी है जिसकी पूलिकायें ऊर्वस्थि कांड के अधोभाग के अग्र पृष्ठ से निकलकर जानु संधि की श्लेषक कला के ऊर्ध्व भाग में निवेश करती हैं। यह मध्य बृहदिका पेशी से पृथक् है यद्यपि कितनी ही बार उससे मिली रहती है।

तंत्रिका संभरण (Nerve supply)—ऊरू चतु:शिरस्का और जानु संधिका पेशियों में और्वी तंत्रिका (क २, 3 और 4) के तंतु आते हैं।

क्रिया (Actions)—ऊरू चतु:शिरस्का जंघा का ऊरू पर प्रसारण करती है। समऔर्विका श्रोणि पर ऊर्वस्थि को आकुंचन करने में सहायता करती है या यदि ऊरू स्थिर हो जाती है, यह श्रोणि को आकुंचन करने में सहायता देती है। यह खड़े होने पर शरीर को सीधी स्थिति में रखती है। कुछ विद्वानों का मत है कि अभिमध्य और पार्श्व पेशियां स्थिति को

बनाये रखने वाली (स्थितिज, postural) पेशियां हैं और जानु संधि की दृढ़ता का विशेष कारण हैं।

जानुसंधिका टांग के प्रसार के समय जानु संधि की श्लेषक कला को ऊपर को खींचती है।

2. अभिमध्य और्वी पेशियाँ (Medial fermoral muscles)

तनुपेशी
कंकताभिका
दीर्घ अभिवर्तनी
लघु अभिवर्तनी
बृहद् अभिवर्तनी

तनुपेशी (Gracilis)—यह ऊरू प्रान्त की अभिमध्य ओर की सबसे उपरिस्थ पेशी है और ऊपर की ओर चपटी और पतली है, किन्तु नीचे जाकर संकुचित हो जाती है। इसका उदय एक पतली कंडराकला द्वारा जघनास्थि की काय के निम्न भाग की अभिमध्य धारा और सारी अधः प्रशाखा से, उसकी लम्बाई की ओर से और पास की आसनास्थि की प्रशाखा से होता है। इसके तंतु सीधे नीचे को जाकर एक गोल कंडरा में अंत हो जाते हैं। ऊर्वस्थि के अभिमध्य स्थूलक पर से दीर्घतमा की कंडरा के पीछे होती हुई अन्तर्जंघिका के अभिमध्य स्थूलक पर पहुंच कर चपटी हो जाती है और उसके ही नीचे से घूमकर अस्थि कांड के ऊर्ध्व भाग में अभिमध्य पृष्ठ पर स्थूलक के नीचे निवेश करती है जहां कंडराकल्पिका की कंडरा इसके ठीक नीचे और दीर्घतमा की कंडरा इसके ऊपर स्थित हैं जो इसको कुछ ढके रहती हैं और इस से आंशिक जुड़ी भी हुई है। जानु संधि की अन्तर्जंघिका समपार्श्वी स्नायु और इस कंडरा के बीच में अन्तर्जंघिका अंतराकंडरा वर्सा स्थित है।

तंत्रिका संभरण(Nerve supply)—गवाक्षिका (Obturator) तंत्रिका (क.2 और 3) इस पेशी का संभरण करती हैं।

क्रिया (Actions)—तनु पेशी जंघा का आकुंचन और अभिमध्य घूर्णन करती है। यह ऊरू का अभिवर्तन भी कर सकती है।

कंकताभिका (Pectineus)--यह चपटी और चतुष्कोणाकार पेशी, ऊरू के ऊर्ध्व और अभिमध्य भाग में स्थित, जघनास्थि कटक (Pecten pubis), पास के श्रोणिफलक-कंकताभिका उत्सेध और जघन गुलिका के बीच अस्थि पृष्ठ से तथा उसको आच्छादित करने वाली प्रावरणी से उदय होती है। इसके तंतु नीचे, पीछे तथा पार्श्व ओर को जाकर ऊर्ध्वस्थि पर लघु ट्रोकेन्टर से ऊर्विका रेखा तक एक रेखा पर लग जाते हैं।

संबंध (Relation)—**अग्र ओर**—ऊरू प्रावरणी जिसके सामने औवीं वाहिकायें और अधःशाखा शिरा स्थित हैं। **पश्च ओर**—नितंब संधि का सम्पुट, लघु अभिवर्तनी बाह्य गवाक्षिका (Obturator ext.) तथा गवाक्षिका तंत्रिका की अग्र शाखा।

पार्श्व धारा पर (Lateral border)—बृहत् कटिलम्बिका और अभिमध्य परिवेष्टक औवीं वाहिकायें (Medial circumflex femoral vessels)

अभिमध्य धारा पर (Medial border)—दीर्घ अभिवर्तनी की ऊर्ध्व अथवा पार्श्व धारा।

तंत्रिका संभरण (Nerve supply)—इसका सम्भरण और्वी तंत्रिका (क. 2 तथा 3). तथा अतिरिक्त गवाक्ष तंत्रिका (क 3), यदि यह तंत्रिका उपास्थित है, द्वारा होता है। कभी-कभी इसमें गवाक्ष तंत्रिका की एक शाखा आती है। पेशी को अपूर्ण रूप से दो भागों, अभिपृष्ठ (Dorsal) तथा अभ्युदर (Ventral) स्तरों में विभक्त कर सकते

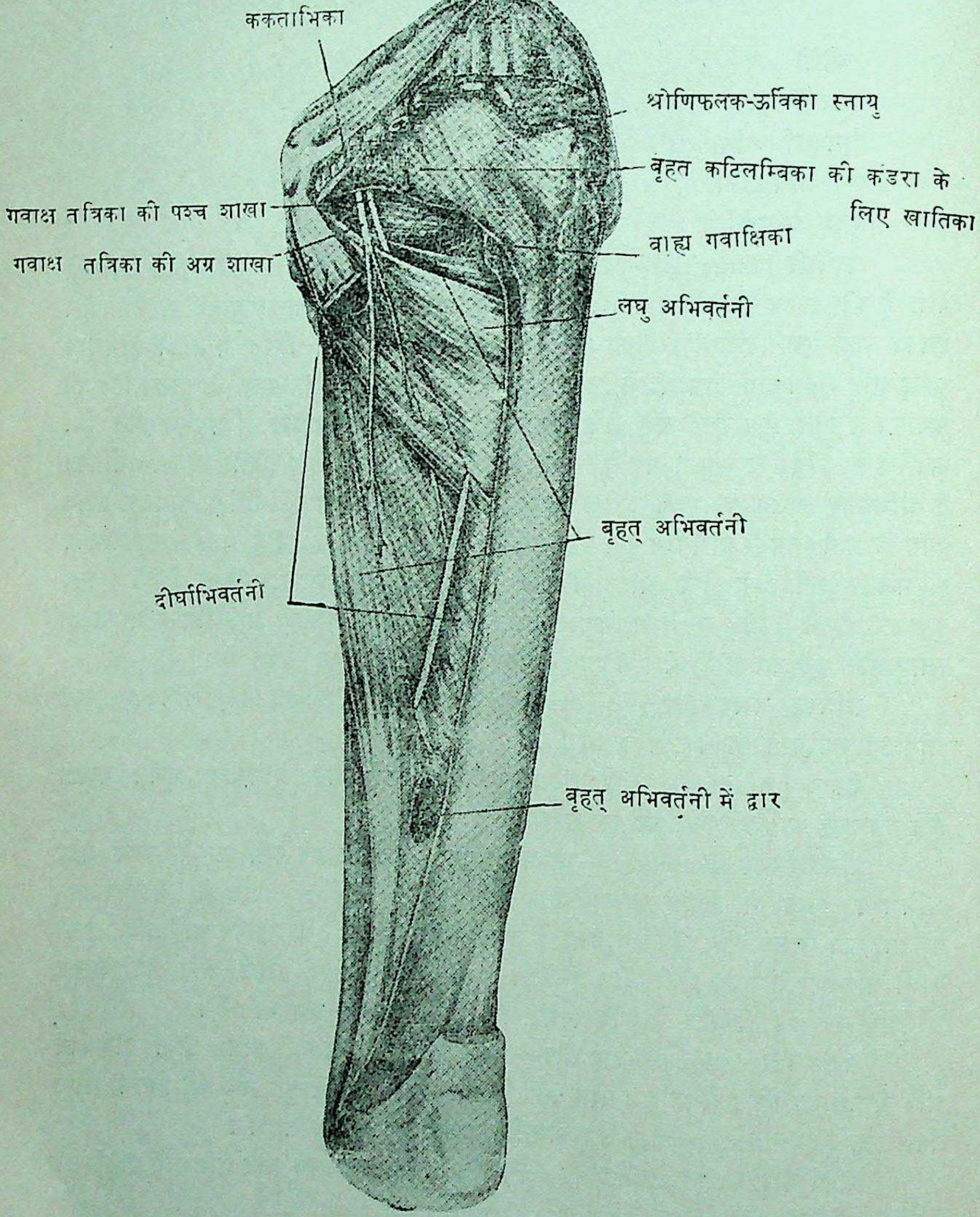
ककताभिका
श्रोणिफलक-ऊर्विका स्नायु
बृहत कटिलम्बिका की कंडरा के लिए खातिका
गवाक्ष तत्रिका की पश्च शाखा
गवाक्ष तत्रिका की अग्र शाखा
वाह्य गवाक्षिका
लघु अभिवर्तनी
बृहत् अभिवर्तनी
दीर्घाभिवर्तनी
बृहत् अभिवर्तनी में द्वार

चित्र 405—वाम ऊरु की अभिवर्तनी पेशियां। सामने से देखने पर

हैं। अभिपृष्ठ स्तर को गवाक्ष तंत्रिका तथा अभ्युदर स्तर को और्वी (अथवा अतिरिक्त गवाक्ष) तंत्रिकाएं सम्भरण करती हैं।

क्रिया (Actions)—इसके द्वारा ऊरू का अभिवर्तन और आकुंचन होता है।

दीर्घाभिवर्तनी (Adductor longus)—इसका उदय एक संकुचित कंडरा द्वारा जघनास्थि के अग्र पृष्ठ से जघन संधानिका और शिखा के बीच के कोण से होता है। यह त्रिकोणाकार पेशी अभिवर्तनी पेशियों में सबसे उपरिस्थ है। शीघ्र ही यह एक चौड़ी पेशी बन जाती है जो नीचे, पीछे और पार्श्व को जाकर एक कंडराकला द्वारा अभिमध्य बृहदिका और बृहद् एवं लघु अभिवर्तनी के बीच में ऊर्वस्थि पर ऊर्विका रेखा के मध्य तृतीयांश में निवेश करती है।

तंत्रिका संभरण (Nerve supply)—गवाक्ष तंत्रिका (क 2, 3, 4) का अग्र विभाग पेशी में आता है।

लघु अभिवर्तनी (Adductor brevis)—यह त्रिकोणाकार पेशी कंकताभिका और दीर्घ अभिवर्तनी के पीछे स्थित है और तनु पेशी और बहिः गवाक्षिका के बीच से जघनास्थि के गात्र के अग्र पृष्ठ और अधः प्रशाखा के बाह्य पृष्ठ से उदय होती है। इसके तंतु नीचे, पीछे और पार्श्व ओर जाकर एक कंडराकला द्वारा ऊर्वस्थि पर लघु ट्रोकेन्टर से ऊर्विका रेखा तक जाने वाली रेखा तथा ऊर्विका रेखा के ऊपरी भाग में कंकताभिका और दीर्घ अभिवर्तनी के ऊर्ध्व भाग के पीछे निवेश करते हैं।

संबंध (Relations)—**अग्र ओर**—कंकताभिका, दीर्घ अभिवर्तनी, गभीर और्वी धमनी (profunda femoris artery) और गवाक्ष तंत्रिका की अग्र शाखा। **पश्च ओर**—बृहद् अभिवर्तनी, गवाक्ष तंत्रिका की पश्च शाखा। **ऊर्ध्व धारा पर**—अभिमध्य परिवेष्टक और्वी धमनी, बाह्य गवाक्षिका तथा बृहद् कटिलम्बिका और श्रोणीफलिका की संयुक्त कंडरा। **अधो धारा पर**—तनु पेशी और बृहद् अभिवर्तनी।

तंत्रिका संभरण (Nerve supply)—गवाक्ष तंत्रिका (क. 2. 3. 4.) इस पेशी में आती है।

बृहद् अभिवर्तनी (Adductor magnus)—ऊरू के अभिमध्य भाग में स्थित यह विस्तृत त्रिकोणाकार पेशी जघनास्थि की निम्न प्रशाखा के छोटे से भाग से आसनास्थि की प्रशाखा से आसन गंडक के अधो भाग से उदय होती है। इसके ऊपरी भाग के जघनास्थि से निकलने वाले तंतु छोटे हैं और सीधे बाहर की ओर जाकर बृहद् नितंबिका के अभिमध्य ओर नितंब गंडक (Gluteal tuberosity) की अभिमध्य धारा पर निवेश करते हैं। आसनास्थि की प्रशाखा से निकलने वाले तंतु नीचे और बाहर की ओर नीचे की तिर्यक् दिशा में जाकर एक विस्तृत कंडराकला में अंत हो जाते हैं जो ऊर्विका रेखा और अभिमध्य अधिस्थूलक रेखा के ऊर्ध्व भाग में लगते हैं। आसनास्थि गंडक से निकलने वाले तंतु लगभग ऊर्ध्वाधर हैं। ये ही तंतु पेशी का मांसल अभिमध्य भाग बनाते हैं और सीधे नीचे को आकर ऊरू के निम्न तृतीयांश में पहुंचकर एक गोल कंडरा में अन्त हो जाते हैं जो अभिमध्य स्थूलक की अभिवर्तनी गुलिका (Adductor tubercle) पर निवेश करती है। उसका एक तंतु विस्तार अभिमध्य अधिस्थूलक रेखा पर भी लगता है। ऊरू के भीतर की ओर अभिवर्तनी गुलिका के ऊपर इस कंडरा को प्रतीत किया जा सकता है।

अस्थि पर लगने के स्थान पर कंडराकला और अस्थि के बीच कई चाप बन गई हैं और उनसे जो छिद्र बने हैं उनमें से ऊपर के चार छिद्रों द्वारा गभीर और्वी धमनी की वेधक शाखायें (Perforating branches of profunda femoris a.) तथा उसका अंतिम भाग निकलता हैं। इनके नीचे स्थित सबसे बड़े छिद्र द्वारा और्वी वाहिकायें जानुपृष्ठ खात (popliteal fossa) में जाती हैं।

संबंध(Relations)—**अग्र ओर**--कंकताभिका, दीर्घ और लघु अभिवर्तनी, और्वी तथा गभीर वाहिकायें, गवाक्ष तंत्रिका की पश्च शाखा। लघु ट्रोकेन्टर और पेशी के उच्चतम भाग के बीच में एक बर्सा है। **पश्च ओर**—गृध्रसी तंत्रिका (sciatic nerve), बृहद् नितम्बिका, ऊरू द्विशिरस्का, कंडराकल्पिका और कलाकल्पिका। **ऊर्ध्व धारा पर** ऊरू चतुरस्रिका समानान्तर स्थित है। दोनों के बीच से अभिमध्य परिवेष्टक और्वी धमनी की अनुप्रस्थ शाखा (transverse branch of medial circumflex femoral artery) जाती है। अभिमध्य धारा पर तनु पेशी, दीर्घतमा और ऊरू प्रावरणी हैं।

तंत्रिका संभरण (Nerve supply)—गवाक्ष तंत्रिका और गृध्रसी तंत्रिका की अन्तर्जंघिका शाखा (क, 2, 3, 4,) द्वारा होता है।

क्रिया(Actions)—तीनों अभिवर्तनी ऊरू की बलवान अभिवर्तक पेशियां हैं। ये ऊरू का पार्श्व घूर्णन भी करती हैं। किन्तु बृहद् अभिवर्तनी के आसनास्थि से निकलने वाले तंतु ऊरू के घूर्णन में भाग नहीं लेते। वे नितंब संधि के दुर्बल आकुंचक हैं। ये श्रोणि पर ऊरू का आकुंचन करते हैं।

3. नितंब प्रदेश की पेशियाँ (Muscles of the Gluteal region)

बृहत् नितम्बिका
मध्य नितंबिका
लघु नितम्बिका
तुंबिका
आभ्यन्तर गवाक्षिका
ऊर्ध्व यमला
अधो यमला
ऊरू चतुरस्रिका
बाह्य गवाक्षिका

बृहद् नितंबिका(Gluteus maximus)—नितंब का स्थूल भाग जो हाथ को प्रतीत होता है इसी पेशी का बना है। यह स्थूल चतुर्भुज मांसल पेशी नितंब प्रदेश की सबसे बड़ी और उपरिस्थ पेशी है। इसका बृहद् आकार मनुष्य के पेशी तंत्र की विशेषता है। मनुष्य को सीधे खड़े रहने की शक्ति के साथ इसका विशेष संबंध है। मोटे मोटे समानान्तर तंतुओं के समूह तान्तव पट्टों द्वारा विभक्त, इस पेशी को बनाये हुए हैं। इसका उदय श्रोणिफलक की पश्च नितंब रेखा, उसकी शिखा तथा अस्थि के असम (rough) भाग, कंटकोत्थानिका (erector spinae) की कंडराकला, त्रिकास्थि के निम्न भाग के

पश्च पृष्ठ और अनुत्रिकास्थि के पार्श्व तथा त्रिक-गंडक स्नायु और मध्य नितंबिका की प्रावरणी से होता है। तंतु तिर्यक् दिशा में नीचे और बाहर की ओर चले जाते हैं। पेशी के ऊपरी बड़े भाग के तंतु और निम्न भाग के उपरिस्थ तंतु एक कंडरीय फलक में अंत होते हैं जो बृहद् ट्रोकेन्टर पर से निकल कर ऊरू प्रावरणी के श्रोणिफलक-अन्तर्जंघिका बंध (iliotibial tract) में निवेश करता है। पेशी के निम्न भाग के गभीर तंतु ऊर्वस्थि के नितंब गंडक पर पार्श्व बृहदिका और बृहद् अभिवर्तनी के बीच में निविष्ट होते हैं।

प्रायः पेशी के पश्च पृष्ठ पर तीन वर्सा होते हैं : एक बड़ा वर्सा बृहद् ट्रोकेन्टर और पेशी के बीच में, दूसरा पार्श्व बृहदिका और बृहत् नितंबिका की कंडरा के बीच में और तीसरा वर्सा जो बहुधा अनुपस्थित होता है, आसनास्थि गंडक (ischial tuberosity) पर स्थित है।

संबंध (Relations)—**उपरिस्थ पृष्ठ पर**—सूक्ष्म प्रावरणी और उसके सामने अधस्त्वक् ऊतक।

गभीर पृष्ठ पर—श्रोणिफलक, त्रिकास्थि, अनुत्रिकास्थि, त्रिक-गंडक स्नायु, मध्य नितंबिका का भाग, तुम्बिका, यमला पेशियां, आभ्यन्तर गवाक्षिका, ऊरू चतुरस्रिका, आसनास्थि गंडक, बृहद् ट्रोकेन्टर, ऊरू द्विशिरस्का का उदय, कंडराकल्पिका, कलाकल्पिका और बृहद् अभिवर्तनी, ऊर्ध्व नितम्ब धमनी (superior Gluteal artery) की उपरिस्थ शाखा जो तुम्बिका और मध्य नितंबिका के बीच में होकर बृहद् नितंबिका के गंभीर पृष्ठ पर पहुंचती है। अधो नितंब (inferior Gluteal) और आभ्यन्तर: गुह्य (internal pudendal) वाहिकायें, गृध्रसी गुह्य तथा पश्च औवीं त्वक् तंत्रिकायें तथा त्रिक जालिका (sacral plexus) से पेशियों में जाने वाली तंत्रिका शाखायें तुंबिका पेशी के नीचे श्रोणि से निकलकर गभीर पृष्ठ के संपर्क में रहती हैं। इस पेशी का निम्न भाग अभिमध्य परिवेष्टक धमनी की अन्त्य शाखाओं और प्रथम भेदक धमनी को ढके रहता है। पतली **ऊर्ध्व धारा** मध्य नितंबिका पर चढ़ी रहती है। **अधो धारा** स्वतन्त्र है। क्षितिज नितंब पुटक (horizontal gluteal fold) धारा पर से जाता है और ऊरू की ऊर्ध्व सीमा का सूचक है।

तंत्रिका संभरण (Nerve supply)—अधो नितम्ब तंत्रिका (inferior gluteal n.) द्वारा (कटि 5 और त्रिक 1 तथा 2) इस पेशी का संभरण होता है।

क्रिया (Actions)—श्रोणि के स्थिर रहने पर यह ऊरू का प्रसारण करके उसको धड़ की रेखा में ले आती है। निवेश स्थान के स्थिर होने से यह धड़ और श्रोणि को ऊर्वस्थि के शिर पर स्थिर कर देती है और दोनों पावों से चलने के समय धड़ की अग्रदिक् गतिमात्रा (momentum) को रोकती है अर्थात् धड़ को पीछे खींचकर सीधा रखती है, आगे को झुकने नहीं देती है। पश्च ओर की औवीं पेशियों (hamstring muscles) अर्थात् कलाकल्पिका, कंडराकल्पिका और द्विशिरस्का के साथ क्रिया करने पर यह पेशी सामने को झुकने के पश्चात् श्रोणि को ऊर्वस्थि के शिर पर पीछे को घुमाकर धड़ को सीधा कर सकती है। यह ऊरू प्रावरणी को तान कर खड़े होने के समय श्रोणिफलक-अन्तर्जंघिका बंध द्वारा ऊरू को अन्तर्जंघिका पर निश्चल करती है।

मध्य नितंबिका (Gluteus medius)—यह श्रोणि के बाह्य पृष्ठ पर स्थित चौड़ी और मोटी पेशी है। इसका पश्च तृतीयांश बृहद् नितम्बिका से ढका रहता है, अग्र द्वितृतीयांश

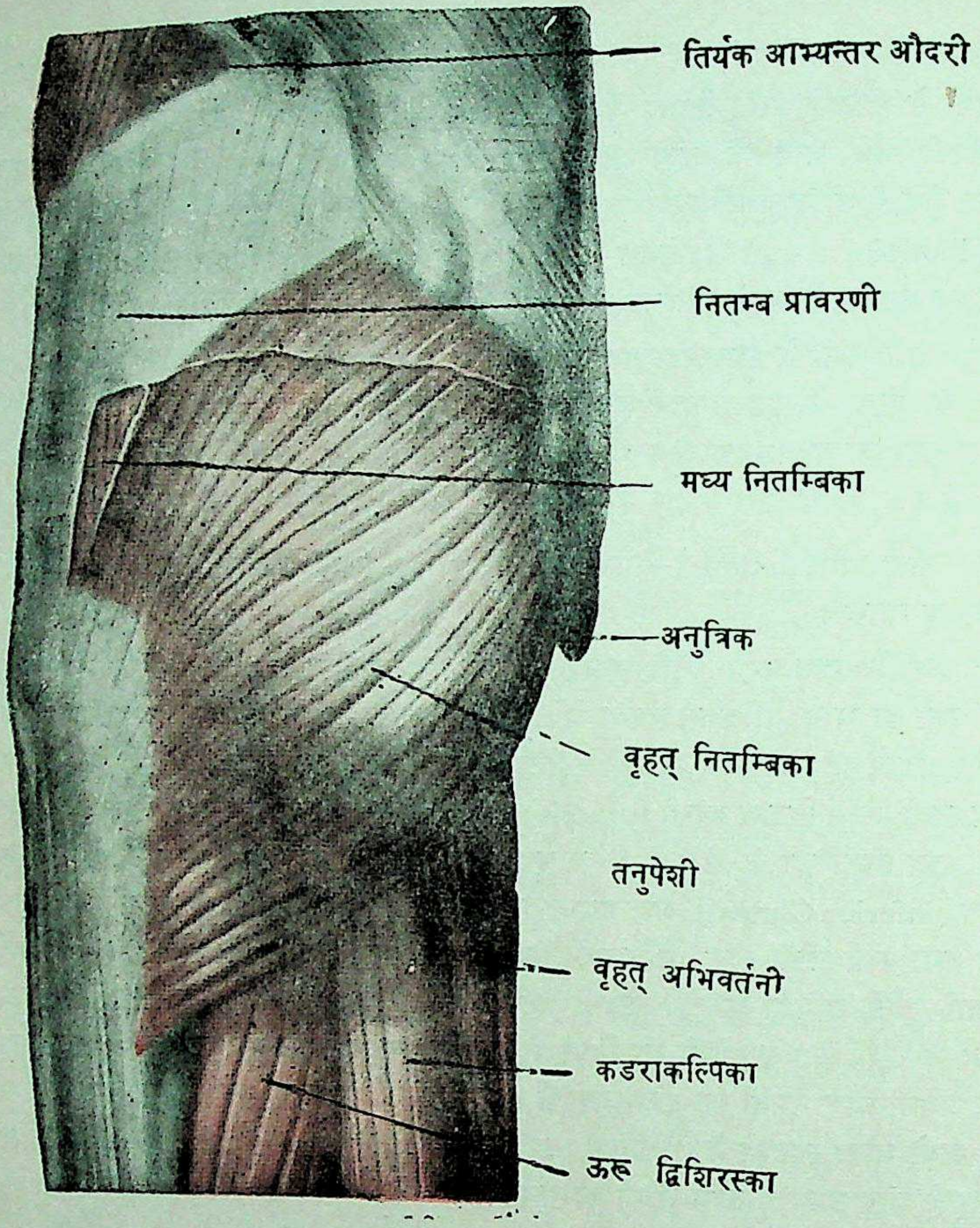
तिर्यक आभ्यन्तर औदरी
नितम्ब प्रावरणी
मध्य नितम्बिका
अनुत्रिक
वृहत् नितम्बिका
तनुपेशी
वृहत् अभिवर्तनी
कडराकलिपका
ऊरू द्विशिरस्का

चित्र 406—वाम बृहद् नितम्बिका

उपरिस्थ है और केवल मोटी गभीर प्रावरणी से आच्छादित है । इसका उदय श्रोणिफलक के बाह्य पृष्ठ से श्रोणिफलक शिखा तथा पश्च नितंब रेखा के बीच में ऊपर की ओर से तथा अग्र नितंब रेखा नीचे की ओर से और पेशी के उर्ध्व भाग को ढकने वाली दृढ़ प्रावरणी से होता है । इस विस्तृत उदय से तंतु नीचे और कुछ आगे की ओर जाकर एक संकुचित चपटी कंडर में अन्त होते हैं जो बृहद् ट्रोकेन्टर के पार्श्व पृष्ठ पर स्थित नीचे और सामने की ओर को जाती हुई तिर्यक् कटक पर निवेश करती है । अस्थि और कंडरा के बीच में एक वर्सा स्थित है ।

लघु नितम्बिका (Gluteus minimus)—यह लघु, पंखे के आकार की पेशी, मध्य नितंबिका से ढकी रहती है । श्रोणिफलक के बाह्य पृष्ठ पर अग्र और निम्न नितंब रेखाओं के बीच से और पीछे की ओर बृहद् गृध्रसी भंगिका की धारा से पेशी उदय होती है ।

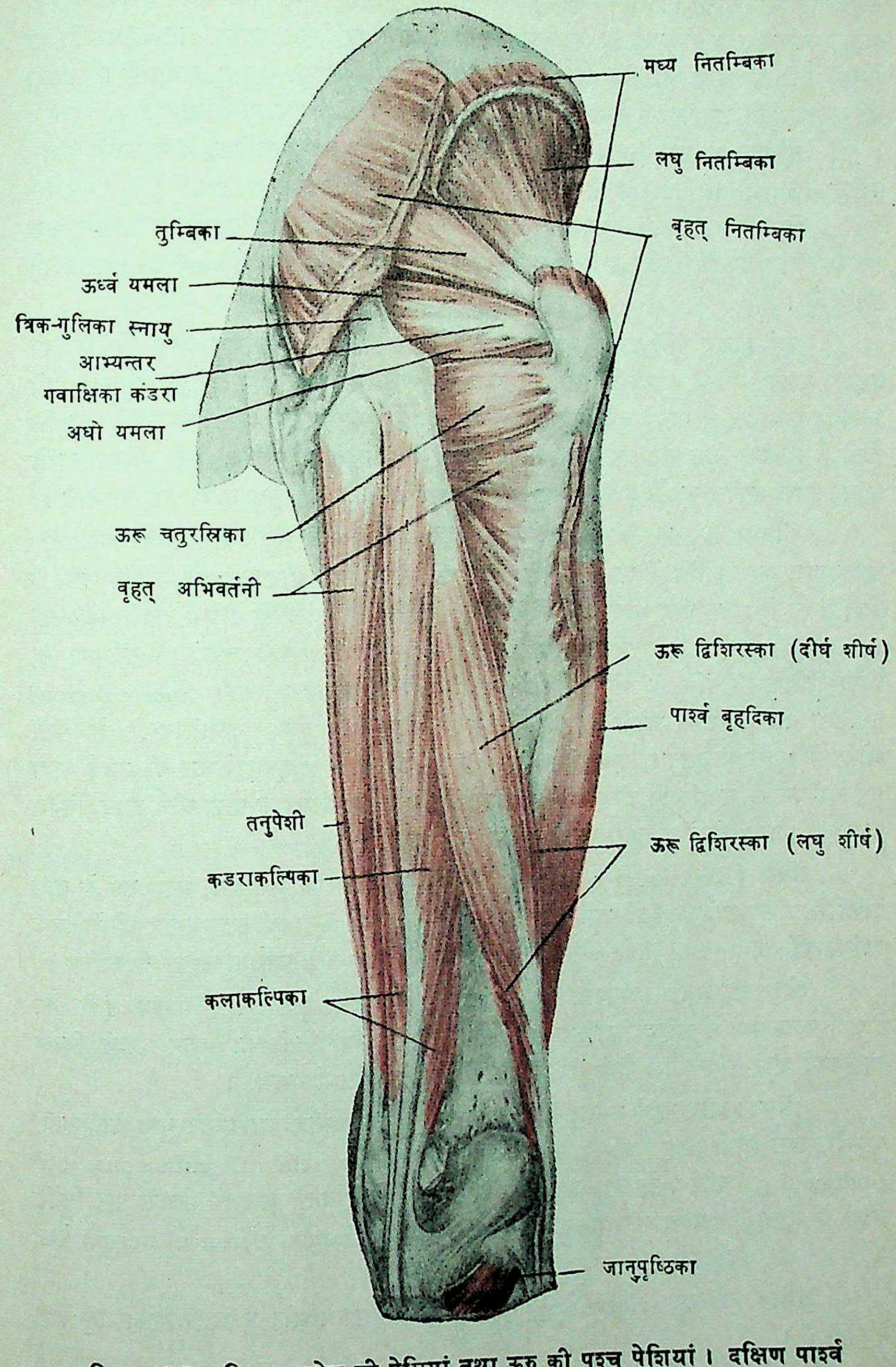
मध्य नितम्बिका
लघु नितम्बिका
बृहत् नितम्बिका
तुम्बिका
ऊर्ध्व यमला
त्रिक-गुलिका स्नायु
आभ्यन्तर
गवाक्षिका कंडरा
अधो यमला
ऊरू चतुरस्त्रिका
बृहत् अभिवर्तनी
ऊरू द्विशिरस्का (दीर्घ शीर्ष)
पार्श्व बृहदिका
तनुपेशी
ऊरू द्विशिरस्का (लघु शीर्ष)
कडराकल्पिका
कलाकल्पिका
जानुपृष्ठिका

चित्र 407—नितम्ब प्रदेश की पेशियां तथा ऊरु की पश्च पेशियां । दक्षिण पार्श्व

इसके तंतु अभिसरित होते हुये एक कंडराकला के गभीर पृष्ठ पर लगते हैं जिससे एक कंडरा बनकर बृहद् ट्रोकेन्टर के अग्र पृष्ठ के पार्श्व भाग पर स्थित कटक (ridge) पर निवेश करती है। कंडरा से एक विस्तार निकलकर नितम्ब संधि संपुट में लग जाता है। कंडरा और बृहद् ट्रोकेन्टर के अग्र पृष्ठ के अभिमध्य भाग के बीच में एक बर्सा स्थित है।

तंत्रिका संभरण (Nerve supply)—मध्य और लघु नितंबिकाओं में ऊर्ध्व नितंब तंत्रिका (Superior gluteal n. (क 5, त्रि, ।) के तंतु आते हैं।

क्रिया (Actions)—उपर्युक्त दोनों पेशियां श्रोणि की ओर से क्रिया करके ऊरू का अपावर्तन करती हैं और इनके अग्र तंतु ऊरू का अभिमध्य घूर्णन (medial rotation) करती हैं।

खड़े होकर भूमि पर से एक पांव उठा लेने पर शरीर के संतुलन और स्थिति को बनाये रखने में ये दोनों पेशियां विशेष क्रिया करती हैं। चलने या दौड़ने के समय ऐसी स्थिति में शरीर से उठाये हुये पांव की ओर श्रोणि की नीचे को झुक जाने की प्रवृत्ति होती है। किन्तु जिस पांव पर खड़े होते हैं उधर की ये दोनों पेशियां, नीचे से क्रिया करके इतना प्रबल संकोच करती हैं कि दूसरी ओर से श्रोणि वास्तव में कुछ ऊंची उठ जाती है।

तुंबिका (Pyrifornis)—यह लघु नितंबिका की पश्च धारा के समानान्तर स्थित है। इसका कुछ भाग श्रोणि के भीतर उसके पश्च पृष्ठ पर रहता है और कुछ भाग नितंब संधि के पीछे स्थित है। यह तीन मांसल भागों में त्रिकास्थि के अग्र पृष्ठ से त्रिक रन्ध्रों (sacral foramina) के बीच से, पश्च अधःश्रोणिफलक कंटक के पास श्रोणिफलक के नितंब पृष्ठ से, त्रिक-श्रोणिफलक संधि के संपुट से और कभी-कभी त्रिक-गंडक स्नायु (sacrotuberous lig.) के श्रोणि पृष्ठ के ऊपरी भाग से भी उदय होती है। बृहद् गृध्रसी रन्ध्र से पेशी श्रोणि के बाहर निकलकर एक गोल कंडरा द्वारा उर्वस्थि के बृहद् ट्रोकेण्टर की ऊर्ध्व धारा पर आभ्यन्तर गवाक्षिका और यमला पेशियों की सामान्य कंडरा के पीछे और ऊपर निवेश करती है। प्रायः दोनों कंडरायें कुछ दूर तक जुड़ी रहती हैं।

संबंध (Relations)—**श्रोणि के भीतर—अग्रपृष्ठ** पर मलाशय, मुख्य रूप से वाम पार्श्व में, त्रिक तंत्रिका जालिका (sacral plexus of nerves) और अभ्यन्तर श्रोणिफलक वाहिकाओं (internal iliac vessels) की शाखायें स्थित हैं। **पश्च पृष्ठ** पर त्रिकास्थि।

श्रोणि के बाहर—अग्रपृष्ठ पर आसनास्थि का पश्च पृष्ठ और नितंब संधि का संपुट। **पश्च पृष्ठ** पर बृहद् नितंबिका। **ऊर्ध्वधारा** पर मध्य नितंबिका और ऊर्ध्व नितंब वाहिकायें और तंत्रिकायें। **अधोधारा** पर अनुत्रिका तथा ऊर्ध्व यमला।

तुम्बिका और ऊर्ध्व यमला के बीच निम्न नितंब और आभ्यन्तर गुह्य वाहिकायें, गृध्रसी, पश्च और्वी त्वक् और गुह्य तंत्रिकायें (posterior femoral cutaneous and pudendal n.) और त्रिक जालिका की पेशियों में जाने वाली शाखायें निकल कर नितंब प्रदेश में आती हैं। प्रायः सामान्य वहिर्जंघिका तंत्रिका (common peroneal nerve) पेशी को भेद कर निकलती है।

तंत्रिका संभरण (Nerve supply)—कटि 5, त्रिक । और २ के तंत्रिका तंतु पेशी में आते हैं।

क्रिया (Actions)—यह पेशी ऊरू का पार्श्व घूर्णन करती है।

गवाक्ष कला (Obturator membrane)—यह एक पतला तान्तव स्तर है जो गवाक्ष रंध्र पर लग कर उसके अधिक भाग को बंद कर देता है। इसके तंतु प्रायः अनुप्रस्थ किन्तु आपस में मिले रहते हैं। ऊपरी भाग के तंतु गवाक्ष गुलिकाओं पर लगे हुये हैं। उनसे गवाक्ष नलिका (obturator canal) बन जाती है जिसमें होकर गवाक्ष वाहिकायें तथा तंत्रिका जाती हैं। कला, निम्न पार्श्व कोण के अतिरिक्त, गवाक्ष रन्ध्र के तीव्र किनारों पर लगी हुई है। यहां कला आसनास्थि की प्रशाखा के श्रोणि पृष्ठ पर लगती है, अर्थात् रन्ध्र के किनारों के अन्दर। दोनों गवाक्षिका पेशियां इस कला से उदय होती हैं और नितम्ब संधि के जघनौर्वी स्नायु (pubofemoral lig.) के कुछ सूत्र इस कला के निम्न पृष्ठ पर लगते हैं।

आभ्यन्तर गवाक्षिका (Obturator internus)—इसका कुछ अंश श्रोणि के भीतर और कुछ नितम्ब संधि के पीछे रहता है। श्रोणि की अग्र-पार्श्व भित्ति के अन्तःपृष्ठ पर गवाक्ष रन्ध्र के चारों ओर से इसका उदय होता है। इस प्रकार इसके सूत्र जघनास्थि की निम्न प्रशाखा, आसनास्थि की प्रशाखा तथा नितंबास्थि के श्रोणि पृष्ठ पर, श्रोणिपर्यन्त के नीचे और पीछे से, ऊपर और पीछे बृहद् गृध्रसी रन्ध्र के ऊर्ध्व भाग से लेकर नीचे और सामने गवाक्ष रंध्र तक से उदय होते हैं। गवाक्ष कला के श्रोणिपृष्ठ के अभिमध्य भाग से, गवाक्ष नलिका की अधो धारा बनने वाली कंडरीय चाप तथा गवाक्ष प्रावरणी से भी तंतु निकलते हैं। ये सब तंतु अभिसरित होकर चार या पांच कंडरीय बंधों (tendinous bands) में अन्त होते हैं। ये बंध आसन कंटक और आसन गंडक के बीच आसनास्थि के खातित

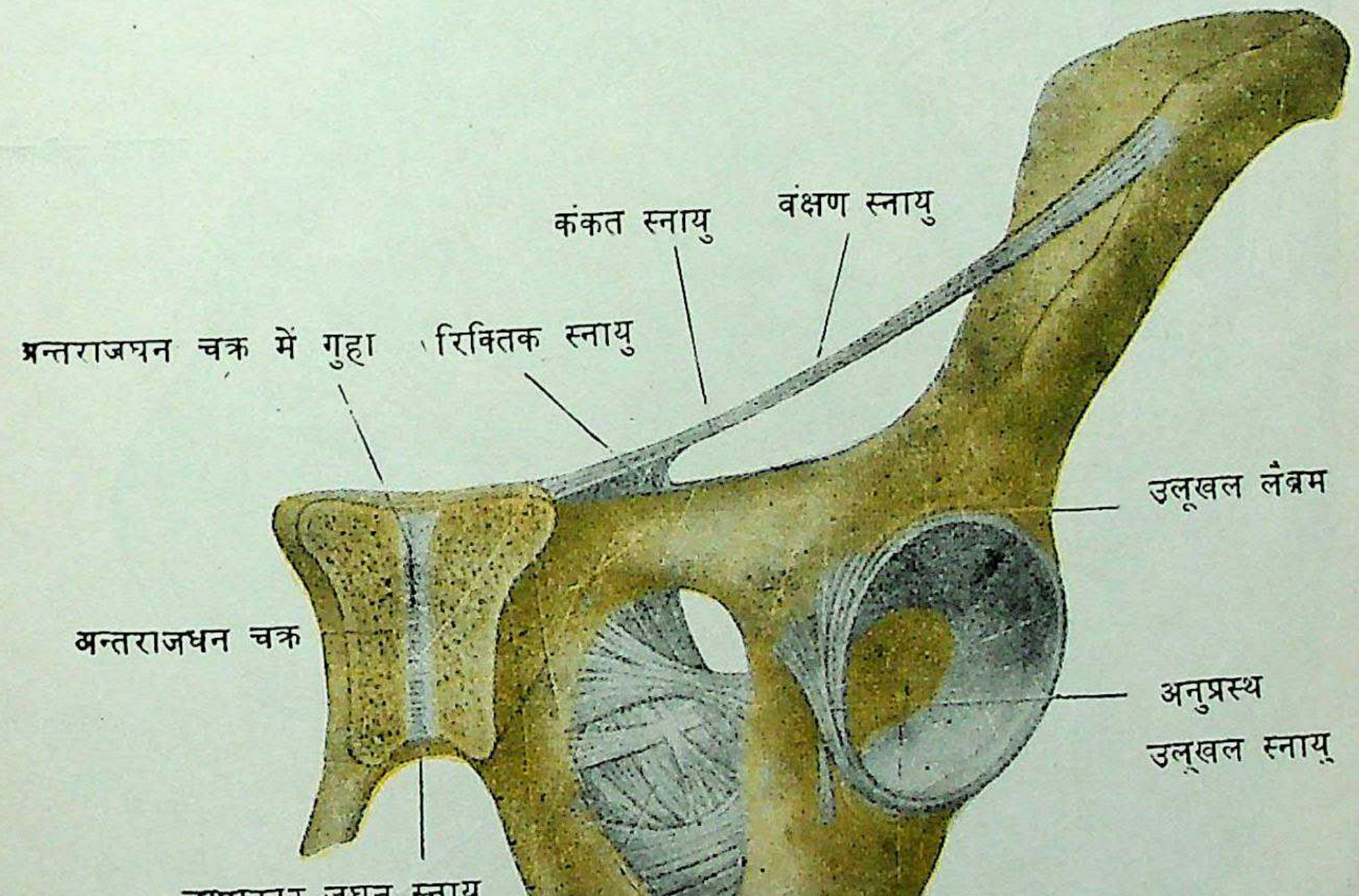

चित्र 408—वाम गवाक्ष कला। बाह्य पृष्ठ

पृष्ठ (grooved surface) पर पहुंच कर बाहर की ओर को समकोण पर मुड़ जाते हैं। यह खातित पृष्ठ उपास्थि से ढका हुआ है जिस पर एक वर्सा भी स्थित है जो कंडरा और उपास्थि को पृथक् करता है। उपास्थि पर कंडराओं के लिये खातिकायें बनी हुई हैं। ये बंध लघु गृध्रसी रन्ध्र (lesser sciatic foramen) द्वारा श्रोणि से बाहर निकलते हैं और जुड़कर एक कंडरा बना देते हैं जो क्षैतिज दिशा में नितंब संधि के संपुट पर होकर, यमला पेशियों की कंडरा से जुड़ने के पश्चात्, ऊर्वस्थि के वृहद् ट्रोकेन्टर के अभिमध्य पृष्ठ पर ट्रोकेन्टर खात के सामने और ऊपर निवेश करती है। प्रायः कंडरा और नितंब संधि सम्पुट के बीच एक लम्बा पतला वर्सा होता है जो कंडरा और आसनास्थि के बीच के वर्सा से संबंधित होता है।

संबंध (Relations)---**श्रोणि में---अग्रपार्श्व** पृष्ठ गवाक्ष कला और श्रोणि की पार्श्व भित्ति के अन्तः पृष्ठ से संपर्क करता है। **श्रोणि पृष्ठ** गवाक्ष प्रावरणी, गुद उन्नमनिका के

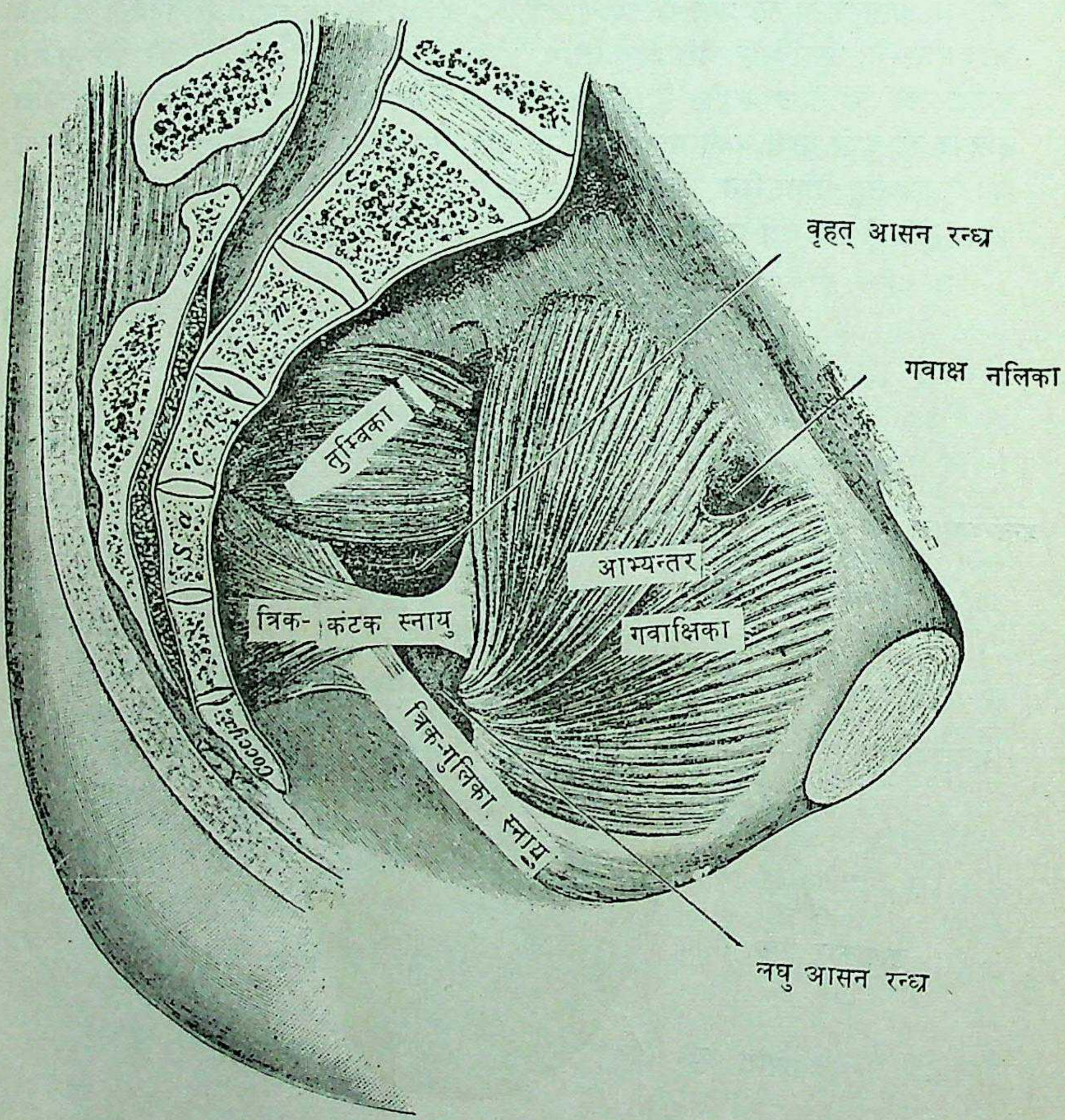
वृहत् आसन रन्ध्र
गवाक्ष नलिका
तुम्बिका
आभ्यन्तर
गवाक्षिका
त्रिक- कंटक स्नायु
त्रिक-गुलिका स्नायु
u m
c r
S a
Coccyx
लघु आसन रन्ध्र

चित्र 409—वाम आभ्यन्तर गवाक्षिका। श्रोणि पृष्ठ

उदय और आभ्यन्तर गुह्य वाहिकाओं और तंत्रिका के पिधान के संपर्क में रहता है। यह पृष्ठ आसन-मलाशय खात (ischiorectal fossa) की पार्श्व सीमा बनाता है। **श्रोणि से बाहर-पीछे** बृहद् नितंबिका इस पेशी को ढके हुये हैं और ग्रध्रसी तंत्रिका उस पर से जाती है। **सामने**—नितंब संधि का पश्च पृष्ठ है। लघु गृध्रसी द्वार से निकलने के स्थान पर आभ्यन्तर गवाक्षिका की कंडरा को ऊपर और नीचे की ओर से यमला पेशियां ढक लेती हैं और उसके लिये एक मांसल नलिका बना देती हैं। निवेश के पास भी यमला की कंडरा सामने जाकर उसके लिये एक खातिका बना देती है।

तंत्रिका संभरण (Nerve supply)—आभ्यन्तर गवाक्षिका को जाने वाली तंत्रिका में 5वीं कटि और प्रथम त्रिक तंत्रिका के तंतु आते हैं।

दो यमला लघु पेशियाँ आभ्यन्तर गवाक्षिका की कंडरा के सन्निकट स्थित हैं।

ऊर्ध्व यमला (Gamellus superior)—यह दूसरी पेशी से छोटी है। इसका उदय आसनास्थि कंटक के अभिपृष्ठ पृष्ठ से होता है और यह आभ्यन्तर गवाक्षिका की कंडरा के साथ जुड़कर ऊर्वस्थि के बृहद् ट्रोकेन्टर के अभिमध्य पृष्ठ पर निवेश करती है।

तंत्रिका संभरण (Nerve supply)—आभ्यन्तर गवाक्षिका की तंत्रिका द्वारा (5वीं कटि और प्रथम त्रिक) तंत्रिका के तन्तु आते हैं।

अधोयमला (Gamellus inferior)—आसनास्थि के गंडक के ऊर्ध्व भाग से आभ्यन्तर गवाक्षिका की कंडरा को खातिका के ठीक नीचे से उदय होती है और कंडरा के साथ जुड़ कर ऊर्वस्थि के बृहद् ट्रोकेण्टर के अभिमध्य पृष्ठ पर निवेश करती है।

तंत्रिका संभरण (Nerve supply)—ऊरू चतुरस्त्रिका को जाने वाली तंत्रिका (Nerve to the Quadratus femoris) के तंतु (क. 5 तथा त्रि. 1) इस पेशी में आते हैं।

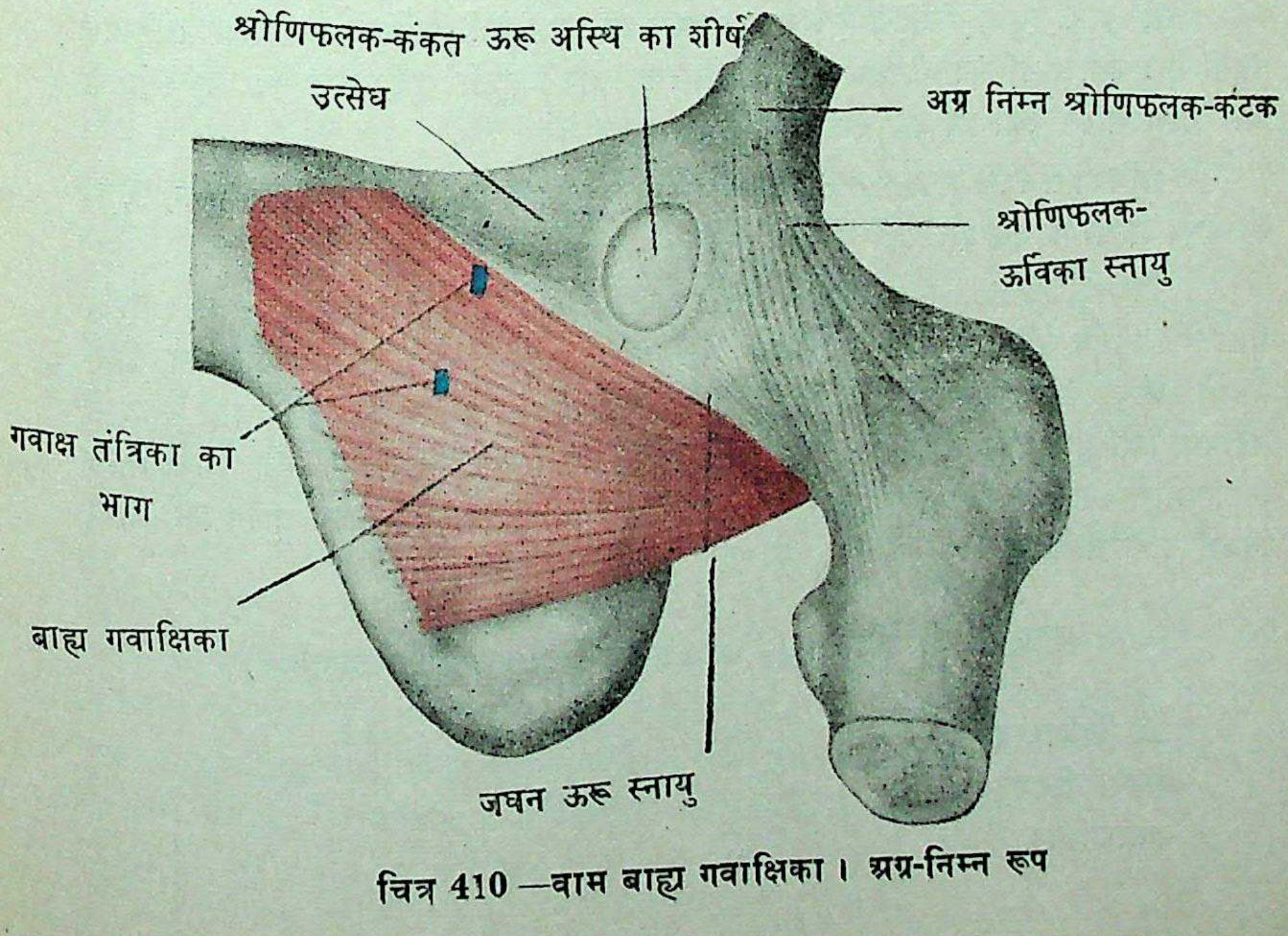

चित्र 410 —वाम बाह्य गवाक्षिका। अग्र-निम्न रूप

क्रिया (Actions)—आभ्यन्तर गवाक्षिका और यमला पेशियां ऊरू को पार्श्व की ओर घुमाती हैं।

ऊरू चतुरस्रिका (Quadratus femoris)—यह चपटी चतुर्भुज पेशी अधो यमला और बृहद् अभिवर्तनी की ऊर्ध्व धारा के बीच में स्थित है और अभिमध्य परिवेष्टक औैर्वी धमनी की अनुप्रस्थ शाखा द्वारा उससे पृथक् है। आसनास्थि के गंडक की बाह्य धारा के ऊर्ध्व भाग से इसका उदय होता है और ऊर्वस्थि की ट्रोकेन्टर शिखा के ऊर्ध्व भाग में गुलिका पर और नीचे अस्थि पर कुछ दूर तक यह निवेश करती है। निवेश के पास यह संधि सम्पुट (नितम्ब संधि) और ऊर्वस्थि की ग्रीवा के पश्च ओर स्थित होती है। किन्तु बाह्य गवाक्षिका की कंडरा और अभिमध्य परिवेष्टक और्वी धमनी की आरोही शाखा उनके बीच रहती है। इस पेशी के सामने तथा लघु ट्रोकेन्टर के बीच अक्सर एक बर्सा पाया जाता है।

तंत्रिका संभरण (Nerve supply)—ऊरु चतुरस्रिका को आने वाली तंत्रिका में पांचवीं कटि और प्रथम त्रिक तंत्रिका के तंतु आते हैं।

क्रिया (Action)—यह ऊरू की पार्श्व घूर्णक है।

बाह्य गवाक्षिका (Obturator externus)—यह चपटी त्रिकोणाकार पेशी श्रोणि की अग्र भित्ति के बाह्य पृष्ठ को ढ़के हुए है। इसका उदय गवाक्ष रन्ध्र के पास के अभिमध्य ओर के किनारों से अर्थात् जघनास्थि की दोनों प्रशाखाओं और आसनास्थि की प्रशाखा तथा गवाक्ष कला के बाह्य पृष्ठ के अभिमध्य द्वि-तृतीयांश से होता है। गवाक्ष नलिका को बनाने में भाग लेने वाली कंडरीय चाप से भी तंतु उदय होते हैं। ये तंतु पीछे, ऊपर और पार्श्व ओर को अभिसरित होते चले जाते हैं और एक कंडरा में अन्त हो जाते हैं जो ऊर्वस्थि की ग्रीवा और नितंब संधि के संपुट के निम्न भाग के पीछे होती हुई ऊर्वस्थि के ट्रौकेन्टर खात में पहुंचकर वहां निवेश करती है। संधि संपुट और ऊर्वस्थि की ग्रीवा से कंडरा प्रायः एक बर्सा द्वारा पृथक् रहती है। गवाक्ष कला और इस पेशी के बीच में गवाक्ष वाहिकायें रहती हैं। गवाक्ष तंत्रिका की अग्र शाखा पेशी के सामने होती हुई ऊरू में पहुंचती है और पश्च शाखा पेशी को बेध कर जाती है।

तंत्रिका संभरण (Nerve supply)—गवाक्ष तंत्रिका (Obturator n.) (क, 3, 4) की पश्च शाखा के तंतु इस पेशी में आते हैं।

क्रिया (Actions)—बाह्य गवाक्षिका ऊरू की पार्श्विक घूर्णन करने वाली पेशी है। नितंब संधि पर लगी हुई लघु पेशियां, कंकताभिका, तुम्बिका, गवाक्षिका, दोनों यमला और ऊरू चतुरस्रिका, ये सब स्थितिक पेशियां हैं जो स्थिति को बनाये रखने में सहायता देती हैं। ये प्रधान प्रेरक (prime movers) नहीं हैं। ये संधि की भिन्न-भिन्न स्थितियों में स्नायुओं की भांति क्रिया करती हैं और अन्य गतियों के साथ घूर्णन की मात्रा निर्धारित करती हैं।

4. पश्च और्वी पेशियाँ (Posterior Femoral muscles)

ऊरू द्विशिरस्का
कंडराकल्पिका
कलाकल्पिका

ऊरू द्विशिरस्का (Biceps femoris)—यह ऊरू के पश्चपार्श्व ओर स्थित है। यह दीर्घ और लघु दो शिरों द्वारा उदय होती है। दीर्घ शिर कंडराकल्पिका के साथ सामान्य कंडरा द्वारा आसनास्थि गंडक के ऊर्ध्व भाग पर अभिमध्य चिह्न से उदय होती है। त्रिक-गंडक स्नायु (sacrotuberous lig.) से भी सूत्र निकलते हैं। लघु शिर ऊर्वस्थि की ऊर्विका रेखा (linea aspera) के पार्श्व ओष्ठ से, बृहद् अभिवर्तनी और पार्श्व बृहदिका के बीच ऊपर बृहद् नितम्बिका के निवेश स्थान तक से, पार्श्व अधिस्थूलक रेखा से स्थूलक के 5 से० मी० ऊपर तक तथा पार्श्व अन्तरापेशी से उदय होता है। दीर्घ शिर से एक तर्क्वाकार स्थूल पिंड बनता है (पेशी का मध्य भाग) जो गृध्रसी तंत्रिका पर होता हुआ नीचे और बाहर को जाकर एक कंडराकला में अन्त होता है और जो पेशी के पश्च पृष्ठ पर फैला हुआ है। लघु शिर के तंतु इसी कला में लगते हैं जो नीचे की ओर अभिसरित होकर एक कंडरा का रूप ले लेता है। इस कंडरा के मुख्य भाग में वहिर्जंघिका समपार्श्वी स्नायु (fibular collateral lig.) लगकर यह बहिर्जंघिका के शिर पर निवेश करती है। इसका शेष भाग फिर तीन फलकों में विभक्त हो जाता है। बीच का फलक बहिर्जंघिका समपार्श्वी स्नायु में जबकि शेष दोनों फलक इस स्नायु के सामने और पीछे होकर अन्तर्जंघिका के पार्श्व स्थूलक पर पहुंच कर वहां निवेश करते हैं। सामान्य बहिर्जंघिका तंत्रिका (common peroneal nerve) पेशी की कंडरा के अभिमध्य ओर से नीचे को चली जाती है जहां वह इसको उपरिस्थपिंडिका के पार्श्व शिर से पृथक् करती है।

तंत्रिका संभरण (Nerve supply)---गृध्रसी तंत्रिका की अन्तर्जंघिका शाखा (tibial branch) इस पेशी के दीर्घ शिर का और सामान्य बहिर्जंघिका शाखा (common peroneal n.) लघु शिर का संभरण करती है (क 5., त्रि. 1 तथा 2.)।

कंडराकल्पिका (Semitendinosus)—यह ऊरू के पश्च-अभिमध्य ओर स्थित है। इसकी लम्बी निवेश की कंडरा पेशी की विशेषता है। यह आसनास्थि गंडक के ऊर्ध्व भाग पर निचले और अभिमध्य ओर के चिन्ह से ऊरू द्विशिरस्का के दीर्घ शिर के साथ सामान्य कंडरा द्वारा उदय होती है। दोनों पेशियों के सन्निकट पृष्ठों को उदय से 7·5 से०मी० तक संयुक्त करने वाली कंडराकला से भी कुछ तंतु उदय होते हैं। तंतु नीचे ऊरू के बीच में आकर एक गोल लम्बी कंडरा में अन्त हो जाते हैं जो कलाकल्पिका के पश्च पृष्ठ पर स्थित रहती है और नीचे जाकर अन्तर्जंघिका के अभिमध्य स्थूलक के चारों ओर घूमकर अन्तर्जंघिका समपार्श्वी स्नायु (जानु संधि की) को पार करती हुई (दोनों के बीच में वर्सा है) अन्तर्जंघिका के कांड के ऊपरी भाग के अभिमध्य पृष्ठ पर दीर्घतमा के निवेश के पीछे और तनु पेशी के नीचे निवेश करती है। निवेश के पास वह तनु पेशी की कंडरा से जुड़ जाती है और उससे एक प्रसार निकलकर जंघा की गंभीर प्रावरणी में चला जाता है।

तंत्रिका संभरण (Nerve supply)—गृध्रसी तंत्रिका के अन्तर्जंघिका विभाग (क.5, त्रि. 1,2) से तन्तु इस पेशी में आते हैं।

कलाकल्पिका (Semimembranosus)—उदय की कलामय कंडरा के कारण इस पेशी का यह नाम पड़ा है। इसका उदय एक मोटी कंडरा द्वारा आसनास्थि के गंडक पर के ऊर्ध्व और पार्श्व चिन्ह से होता है। आसनास्थि के गंडक तथा प्रशाखा से दो तान्तव विस्तार भी आकर कंडरा में लगते हैं। ये विस्तार बृहद् अभिवर्तिनी के दोनों ओर रहते हैं। यह उदय की कंडरा विस्तृत होकर एक कंडराकला बन जाती है जो कंडराकल्पिका और ऊरु

द्विशिरस्का के दीर्घ शिर से ढकी रहती है। इस कंडराकला से पेशी तंतु निकलते हैं तथा दूसरी कंडराकला की ओर अभिसरित होते हैं जो पेशी के पश्च पृष्ठ के निचले भाग को ढ़कती है और नीचे जाकर संकुचित होकर कंडरा का रूप ले लेती है। जानु संधि पर यह कंडरा पांच भागों में विभक्त हो जाती है। मुख्य भाग अन्तर्जंघिका के अभिमध्य स्थूलक के पश्च ओर की गुलिका पर निवेश करता है। शेष भाग अन्तर्जंघिका समपार्श्वी स्नायु के पीछे अन्तर्जंघिका की अभिमध्य धारा पर, जानुपृष्ठिका (popliteus) पर आच्छादित प्रावरणी में एक तान्तव विस्तार के रूप में, एक मोटी रज्जु के समान कंडरा के रूप में अन्तर्जंघिका के अभिमध्य स्थूलक के पीछे की खातिका के निम्नओष्ठ और पास के अस्थि पृष्ठ पर अन्तर्जंघिका समपार्श्वी स्नायु के आगे लगता है तथा और भी कई तंतु पूलिकाओं के रूप में ऊपर और बाहर को जाकर ऊर्वस्थि के पार्श्व स्थूलक और अन्तरास्थूलक रेखा पर लगते हैं। इस ही के द्वारा जानु संधि की तिर्यक् जानुपृष्ठ स्नायु (oblique popliteal lig.) बनती है। यह पेशी जानुपृष्ठ वाहिकाओं को थोड़ा ढक लेती है और स्वयं कंडराकल्पिक से समस्त लंबाई में आंशिक ढकी हुई है।

तंत्रिका संभरण (Nerve supply)—कलाकल्पिका में गृध्रसी तंत्रिका की अन्तर्जंघिका शाखा (क.5, त्रि. 1, 2) आती है।

क्रिया (Actions)—पश्च औौर्वी पेशियां, ऊपर की ओर से क्रिया करने पर, जंघा का ऊरू पर आकुंचन करती हैं। नीचे की ओर से क्रिया करने पर, वे श्रोणि को ऊर्वस्थि के शिर पर स्थिर कर देती है और सामने की ओर झुकने के पश्चात् उठने पर वे धड़ को पीछे की ओर खींचती हैं। जानु के अर्धाकुंचन (semiflexion) पर, ऊरू द्विशिरस्का पार्श्व घूर्णन कर सकती है और कंडराकल्पिका तथा कलाकल्पिका जंघा का अभिमध्य घूर्णन कर सकती हैं।

किसी विरोध के विरुद्ध जानु का आकुंचन करने पर जानुपृष्ठ पर द्विशिरस्का की कंडरा पार्श्व ओर और तनु पेशी की कंडरा और कल्पिका की कंडरा अभिमध्य की ओर कड़ी रज्जु की भांति प्रतीत होती हैं। इन दोनों कंडराओं के बींच गहराई पर कलाकल्पिका की कंडरा भी प्रतीत होती है।

III. जंघा की पेशियां (Muscles of the leg)

इनको तीन समूहों में सामूहित किया जा सकता है : अग्र, पार्श्व और पश्च

1. अग्र जंघा पेशियां (Anterior Crural muscles)

अग्र अन्तर्जंघिका
दीर्घ पादांगुष्ठ प्रसारिणी
दीर्घ पादांगुलि प्रसारिणी
तृतीय पादविर्वातिका

जंघा प्रावरणी (Fascia cruris)—इसको जंघा की गभीर प्रावरणी कहते हैं जो ऊपर की ओर ऊरू प्रावरणी से मिली रहती है और जानु (Knee) के चारों ओर जानुका, जानुका स्नायु, अन्तर्जंघिका के स्थूलक और गुलिका तथा बहिर्जंघिका के शिर पर लगी हुई है। जानु के पीछे यह जानुपृष्ठिका प्रावरणी के रूप में जानुपृष्ठ खात को आच्छादित करती हैं। यहां अनुप्रस्थ तंतुओं के कारण यह दृढ़ हो गई है। लघु अधःशाखा शिरा इसको बेध कर भीतर

जाती है । ऊरू द्विशिरस्का का विस्तार इसमें पार्श्व ओर और दीर्घतमा, तनु पेशी, कंडराकल्पिका और कलाकल्पिका के विस्तार इसमें अभिमध्य ओर लगते हैं। यह अन्तर्जंघिका के अधस्त्वक् पृष्ठ पर और बहिर्जंघिका के शिर और गुल्फिका पर की पर्यस्थि (periosteum) से जुड़ी रहती है । यह नीचे की ओर आकुंचक और प्रसारक उपबंधनियों (Flexor and extensor retinaculae) में मिल जाती है । जंघा के ऊपर के अग्र विभाग में यह सघन और दृढ़ है जहां इसके गभीर पृष्ठ से अग्र अन्तर्जंघिका के कुछ तन्तु तथा दीर्घ पादांगुलि प्रसारिणी के कुछ तंतु उदय होते हैं । पीछे की ओर, जहां यह उपरिस्थ पिंडिका और पिंडिका पेशियों को ढके हुए है, पतली है । जंघा के पार्श्व ओर इससे अग्र और पश्च जंघा अन्तरापेशी पट निकल कर बहिर्जंघिका की अग्र और पश्च धाराओं पर लगते हैं । जंघा के अग्र तथा पश्च ओर भी प्रावरणी आगे चल कर पेशियों को आवृत करती है । एक चौड़ा अनुप्रस्थ अन्तरापेशी पट जंघा के पश्च की ओर उपरिस्थ और गभीर पेशियों को पृथक् करता है । यह जंघा की गभीर अनुप्रस्थ प्रावरणी (deep transverse fascia of the leg) कहलाती है ।

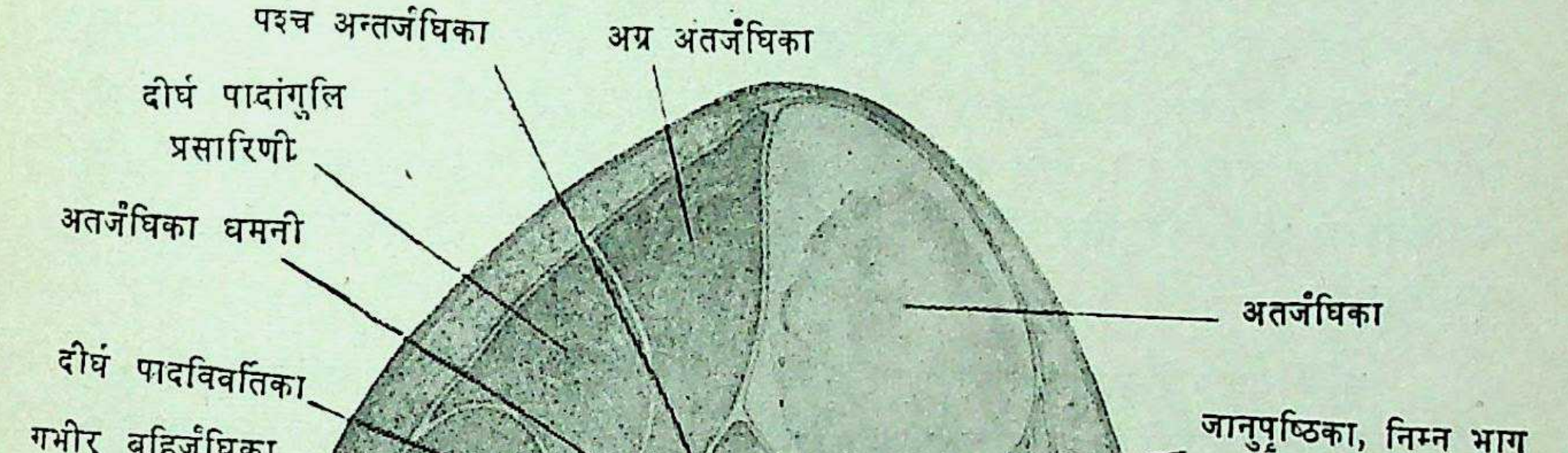
पश्च अन्तर्जंघिका
अग्र अंतर्जंघिका
दीर्घ पादांगुलि प्रसारिणी
अतर्जंघिका धमनी
दीर्घ पादविवर्तिका
गभीर बहिर्जंघिका तंत्रिका
उपरिस्थ बहिर्जंघिका तंत्रिका
बहिर्जंघिका
पिण्डिका
उपरिस्थ-पिंडिका, पार्श्व शीर्ष
त्वचा शिरा
बहिर्जंघिका सयोजी तंत्रिका
लघु अधःशाखा शिरा
जघापिण्ड तंत्रिका
S.W.W.
अनुपिण्डिका
पिंडिका
उपरिस्थ-पिंडिका, अभिमध्य शीर्ष
बहिर्जंघिका धमनी
वृहत् अधःशाखा शिरा
पश्च अतर्जंघिका धमनी तथा अन्तर्जंघिका तंत्रिका
दीर्घ पादागुलि आकुचनी
जानुपृष्ठिका, निम्न भाग
अतर्जंघिका

चित्र 411—जानु संधि से चार इञ्च नीचे दक्षिण जंघा (टांग) का पारगामी अनुप्रस्थ परिच्छेद। थोड़ा नीचे के तल पर दीर्घ पादांगुलि आकुंचनी पिण्डिका एवं पश्च अन्तर्जंघिका के पश्च पृष्ठ की प्रावरणी के बीच में आ जाती है।

अग्र अन्तर्जंघिका (Tibialis anterior)—यह अन्तर्जंघिका (tibia) के पार्श्व पृष्ठ पर स्थित है। इसका ऊपरी भाग मोटा और मांसल है। नीचे का भाग कंडरीय है। यह अन्तर्जंघिका के पार्श्व स्थूलक और कांड के पार्श्व पृष्ठ के ऊर्ध्व द्वितृतीयांश, पास की अन्तरास्थि कला के अग्र पृष्ठ, जंघा प्रावरणी के गभीर पृष्ठ और इसके और दीर्घ पादांगुलि प्रसारणी के बीच के अन्तरा पेशी पट से उदय होती है। तंतु नीचे की ओर जाकर कंडरा में अन्त हो जाते हैं जो जंघा के निम्न तृतीयांश में दिखाई देने लगती है; आगे चल कर यह ऊर्ध्व तथा निम्न उपबंधनी (Superior and inferior retinaculae) के नीचे से निकलकर पाँव के अभिमध्य ओर मुड़कर अभिमध्य कीलाकार अस्थि (medial cuneiform bone) के अभिपृष्ठ तथा नीचे के पृष्ठों पर और प्रथम प्रपदिका अस्थि के आधार के पास के भाग पर निवेश करती है। जंघा के ऊपरी भाग में अग्र बहिर्जंघिक वाहिकाओं और गभीर अन्तर्जंघिका तंत्रिका (ant. tibial v. and deep Peroneal n.) को ढके रहती है।

क्रिया (Actions)—पांव को भूमि पर दाब कर रखने पर ऊपर की ओर से क्रिया करने से अग्र अन्तर्जंघिका अभिमध्य कीलाकार और प्रथम प्रपदिका अस्थियों को ऊपर को उठा देती है तथा बाहर को घुमाती है अर्थात् अनुदैर्घ्य चाप के शिखर को उठाती है और साथ ही पांव का अन्तर्वर्तन (Inversion) करती है। इस प्रकार यह रखे हुये पांव को चलने की गति में प्रेरित करती है। नीचे की ओर से क्रिया करने पर यह घुटिका-जंघिका संधि पर जंघा को सामने की ओर खींच कर चलने के समय शरीर का संतुलन (balance) करती है।

भूमि पर रखे हुए पांव का अर्थात् विश्राम की अवस्था में यह अभिपृष्ठ आकुंचन (dorsiflexion) करती है जिससे कंडरा अन्तर्जंघिका की पार्श्व धारा के बाहर दिखाई देती है और गुल्फ के सामने होतो हुई पांव के अभिमध्य ओर तक प्रतीत की जा सकती है।

दीर्घ पादांगुष्ठ प्रसारिणी (Extensor hallucis longus)—यह अग्र अन्तर्जंघिका और दीर्घ पादांगुलि प्रसारिणी पेशियों के बीच में उनसे ढकी हुई स्थित है। यह बहिर्जंघिका के मध्य द्विचतुर्थांश के अभिमध्य पृष्ठ से दीर्घ पादांगुलि प्रसारिणी के उदय के अभिमध्य की ओर से पास तथा पास की अन्तरास्थि कला के अग्रपृष्ठ से उदय होती है। अग्र अन्तर्जंघिका वाहिकायें और गभीर बहिर्जंघिका तंत्रिका इस पेशी और अग्र अन्तर्जंघिका के बीच में रहती है। तंतु नीचे जाकर एक कंडरा में अंत हो जाते हैं जो पेशी की अग्र धारा पर स्थित होती है। कंडरा ऊर्ध्व प्रसारक उपबंधनी के नीचे से और निम्न प्रसारक उपबंधनी के द्वारा निकल कर घुटिका-जंघिका संधि (talocrural joint) के पास अग्र अन्तर्जंघिका वाहिकाओं के अभिमध्य ओर आ जाती है और आगे चल कर पादांगुष्ठ की दूरस्थ अंगुलास्थि के आधार के पश्च पृष्ठ पर निवेश करती है। कंडरा के अभिमध्य ओर से प्रायः एक प्रसार निकल कर निकटस्थ अंगुलास्थि में लग जाता है। प्रपद-अंगुलि संधि पर कंडरा के दोनों ओर से विस्तार निकल कर संधि के अभिपृष्ठ भाग को ढक लेता है।

क्रिया (Actions)—यह पेशी पादांगुष्ठ की अंगुलास्थियों का प्रसारण करती है और क्रिया जारी रहने पर पाद का अभिपृष्ठ आकुंचन करती है। शरीर मे यह कंडरा अग्र अन्तर्जंघिका की कंडरा के पार्श्व में सहज में पहचानी जा सकती है।

दीर्घ पादांगुलि प्रसारिणी (Extensor digitorum longus)—यह एक पक्षक (pennate) पेशी है और जंघा के सामने के पार्श्व भाग में स्थित है। इसका उदय

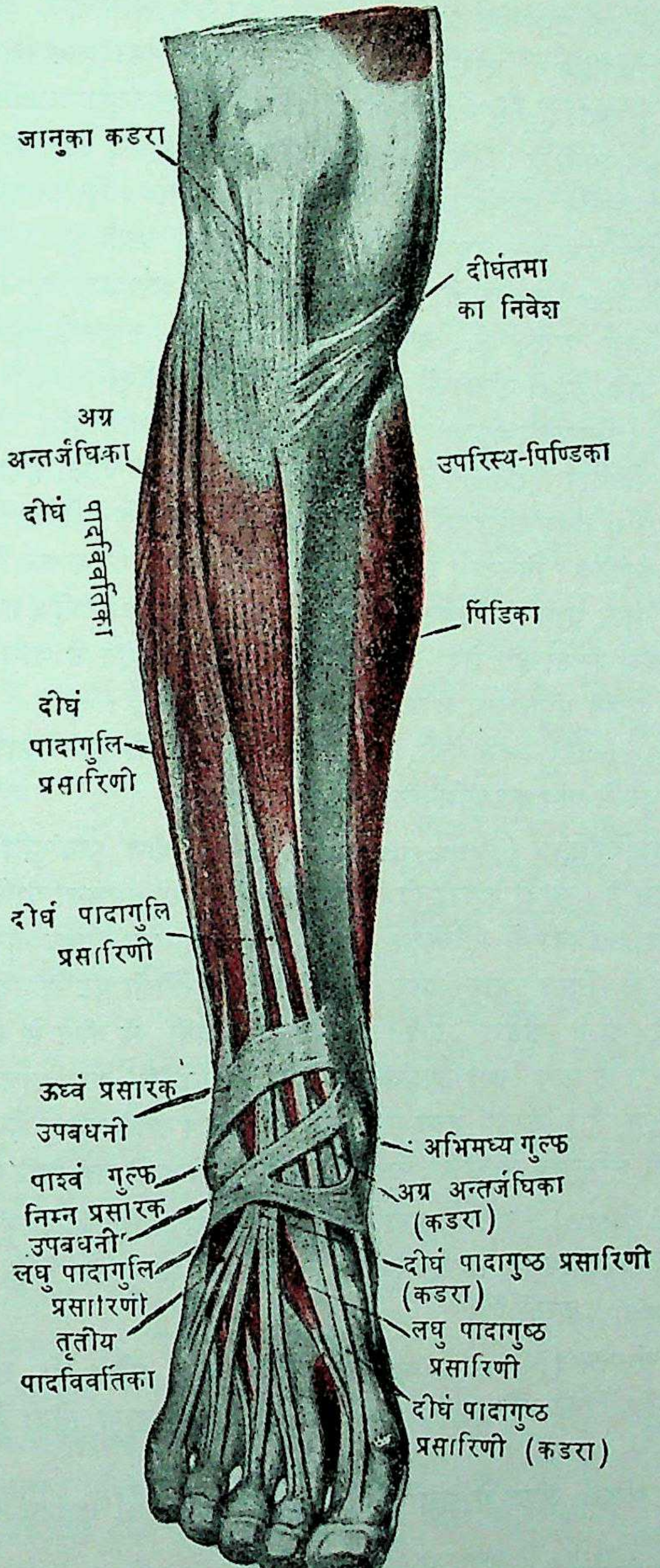
जानुका कडरा
दीर्घतमा का निवेश
अग्र अन्तर्जंघिका
उपरिस्थ-पिण्डिका
दीर्घ पादविवर्तिका
पिंडिका
दीर्घ पादागुलि प्रसारिणी
दीर्घ पादागुलि प्रसारिणी
ऊर्ध्व प्रसारक उपबधनी
अभिमध्य गुल्फ
पार्श्व गुल्फ
अग्र अन्तर्जंघिका (कडरा)
निम्न प्रसारक उपबधनी
दीर्घ पादागुष्ठ प्रसारिणी (कडरा)
लघु पादागुलि प्रसारिणी
लघु पादागुष्ठ प्रसारिणी
तृतीय पादविवर्तिका
दीर्घ पादागुष्ठ प्रसारिणी (कडरा)

चित्र 412—दक्षिण जंघा (टांग) के प्रसारक पहलू पर की पेशियाँ।

अन्तर्जंघिका के पार्श्व स्थूलक, बहिर्जंघिका के कांड के ऊर्ध्व त्रिचतुर्थांश के अभिमध्य पृष्ठ, अन्तरास्थि कला के अग्र पृष्ठ के ऊर्ध्व भाग, जंघा प्रावरणी के गभीर पृष्ठ, अग्र जंघा अन्तरापेशी पट तथा अग्र अन्तर्जंघिका और इस पेशी के बीच के पट से होता है। अग्र अन्तर्जंघिका वाहिकायें और गभीर बहिर्जंघिका तंत्रिका अग्र अन्तर्जंघिका और इस पेशी के बीच में रहती हैं, किन्तु नीचे चल कर दीर्घ पादांगुष्ठ प्रसारिणी की कंडरा भी दोनों के बीच आ जाती है। दीर्घ पादांगुलि प्रसारिणी की कंडरा ऊर्ध्व प्रसारक उपबंधनी के पीछे से और तृतीय पादविर्वातिका की कंडरा के साथ निम्न प्रसारक उपबंधनी के पास में से निकल कर चार लघु कंडराओं में विभक्त हो जाती है जो आगे पाद पृष्ठ (darsum of the foot) पर जाती हैं और ऊर्ध्व शाखा में अग्र बाहु की अंगुलि प्रसारिणी पेशी की भांति निवेश करती है। प्रपद-अंगुलास्थि संधियों पर दूसरी, तीसरी और चौथी पाद अंगुलियों में जाने वाली कंडराओं के पार्श्व में लघु पाद अंगुलि प्रसारिणी की कंडरायें उनसे जुड़ जाती हैं। निकटस्थ अंगुलास्थि के पश्च पृष्ठ पर, हाथ के अंगुलि विस्तार की भांति एक पश्च अंगुलि विस्तार (dorsal digital expansion) बन जाता है और उन ही के समान इन विस्तारों में अनुकंडरिकाओं और अन्तराशलाकिकाओं के विस्तारों की कुछ तंतु-पुलिकाएं आकर लगती हैं। निकटस्थ अंतरांगुलास्थि संधि के पास पहुंच कर विस्तार संकुचित हो जाता है और तीन भागों में विभक्त हो जाता है। मध्य भाग दूसरी (मध्य) अंगुलास्थि के आधार पर निवेश करता है। शेष दोनों भाग, मध्य अंगुलास्थि के पश्च पृष्ठ पर फिर जुड़ जाते हैं और दूरस्थ अंगुलास्थि के आधार पर निवेश करते हैं।

क्रिया (Actions)—इस पेशी की क्रिया से अंगुलियों का प्रसार होता है और क्रिया के जारी रहने से पांव का अभिपृष्ठ आकुंचन होता है।

तृतीय पादविर्वातिका (Peroneus tertius)—यह दीर्घ पादांगुलि प्रसारिणी का वास्तव में एक भाग है। इसकी कंडरा को उसकी पाँचवीं कंडरा समझना चाहिये। इस कंडरा संबंधी पेशी तंतु बहिर्जंघिका के अभिमध्य पृष्ठ के निम्न तृतीयांश, इसके पास के अन्तरास्थि कला के अग्र पृष्ठ के निम्न भाग और अग्र जंघा अन्तरापेशी पट से उदय होते हैं। इन तंतुओं से निकलने वाली कंडरा उर्ध्व प्रसारक उपबंधनी के नीचे से और दीर्घ अंगुलि प्रसारिणी की कंडरा के साथ निम्न उपबंधनी के पास से निकल कर पांचवीं प्रपदास्थि के आधार के पश्च पृष्ठ के अभिमध्य भाग में निवेश करती है। उससे बहुधा एक विस्तार निकल कर अस्थिकाँड की अभिमध्य धारा पर फैला रहता है। कभी कभी यह पेशी नहीं भी होती।

क्रिया (Actions)—तृतीय पादविर्वातिका पांव का अभिपृष्ठ आकुंचन (dorsiflexion) करती है और पांव के पार्श्व ओर के किनारे को ऊपर उठाती है, अर्थात् पांव का बहिर्वर्तन (eversion) करती है।

तंत्रिका संभरण (Nerve supply)—जंघा के अग्र प्रदेश की सब पेशियों का संभरण गभीर बहिर्जंघिका तंत्रिका (deep peroneal n.) द्वारा होता है।

2. पार्श्व जंघा पेशियाँ (Lateral Crural muscles)

दीर्घ पादविर्वातिका
लघु पादविर्वातिका

दीर्घ पादविर्वातिका (Peroneus longus)—यह जंघा के पार्श्व भाग में लघु पादविर्वातिका के बाहर स्थित है। यह बहिर्जंघिका के शिर और कांड के पार्श्व पृष्ठ के ऊपरी द्वितृतीयांश, जंघा प्रावरणी के गभीर पृष्ठ और अग्र और पश्च अन्तरापेशी पटों से उदय होती है। अन्तर्जंघिका के पार्श्व स्थूलक से भी कुछ तंतु कभी कभी उदय होते हैं। शिर और कांड से उदय होने वाले तंतुओं के बीच में थोड़ा अन्तर रहता है जिसमें होकर सामान्य बहिर्जंघिका तंत्रिका (common peroneal n.) जाती है। पेशी एक लम्बी कंडरा में अन्त होती है जो लघु पादविर्वातिका की कंडरा के साथ, एक ही श्लेषक पिधान में स्थित, पार्श्व गुल्फ (lateral malleolus) के पीछे की खातिका में से जाती है। ऊर्ध्व बहिर्जंघिका उपबंधनी (superior peroneal retinaculum) द्वारा यह खातिका एक नलिका बन जाती है जिसमें से दोनों कंडरायें सामान्य श्लेषक पिधान द्वारा जाती हैं। यहां से कंडरा तिर्यक् दिशा में पार्ष्णि के पार्श्व पृष्ठ पर होती हुई, बहिर्जंघिका चक्रिका (peroneal trochlea) और लघु पादविवर्तिका की कंडरा के नीचे होकर, निम्न बहिर्जंघिका उपबंधनी से ढकी हुई, सामने घनास्थि के पार्श्व को पार करती है। वहां से यह घनास्थि के अधःपृष्ठ पर की खातिका में होकर पादतल (sole of the foot) को तिर्यक् दिशा में पार करती है और दो भागों में विभक्त होकर (1) प्रथम प्रपदास्थि के आधार के पार्श्व और (2) अभिमध्य कीलाकार अस्थि के पार्श्व पर निवेश करती है। घनास्थि के अधःपृष्ठ की खातिका दीर्घ पादतल स्नायु (long plantar lig.) द्वारा नलिका में परिणत हो जाती है। कभी कभी एक तीसरा भाग द्वितीय प्रपदास्थि के आधार पर लगता है। पादतल को पार करने वाली कंडरा पर एक श्लेषक पिधान चढ़ा रहता है। कंडरा दो स्थानों में मुड़ती है (1) पार्श्वगुल्फ के नीचे और (2) घनास्थि पर। दोनों स्थानों में कंडरा मोटी हो गई है और घनास्थि पर से निकलने वाले कंडरा के भाग में कंडरास्थि तंतुपास्थि (Sesamoid fibrocartilage) और कभी कभी कंडरास्थि बन जाती है।

तंत्रिका संभरण (Nerve supply)—उपरिस्थ बहिर्जंघिका तंत्रिका (क. 5, त्रि. 1, 2) पेशी का संभरण करती है।

क्रिया (Actions)—खड़े होने पर दीर्घ पादविर्वातिका प्रथम प्रपदास्थि और अभिमध्य कीलाकार अस्थियों का अवनमन और अभिमध्य घूर्णन करती है जिससे अन्तर्वर्तित पांव भी भूमि की ओर मुड़ा रहता है। नीचे की ओर से क्रिया करने पर पेशी जंघा को पांव पर स्थिर करती है, विशेष कर एक पांव पर खड़े होने के समय ऐसा होता है जब अतिरिक्त भार की जंघा को भीतर की ओर मोड़ने की प्रवृत्ति होती है। पादतल में कंडरा की तिर्यक् दिशा होने के कारण पेशी पांव की अनुदैर्घ्य और अनुप्रस्थ चापों को अक्षुण्ण बनाये रखने में पश्च अन्तर्जंघिका की सहायता करती है। भूमि से पांव उठा लेने पर यह उसका बहिर्वर्तन (eversion) करती है। संकोच के समय जंघा के पार्श्व पर इसका लम्बा, कटक के समान, उभार देखा जा सकता है।

लघु पादविर्वातिका (Peroneus brevis)––इस का उदय अन्तर्जंघिका के कांड के पार्श्व पृष्ठ के निम्न द्वितृतीयांश से, दीर्घ पादविर्वातिका के उदय के सामने से और अग्र और पश्च जंघा अन्तरापेशी पटों से होता है। तंतु सीधे नीचे की ओर जाकर एक कंडरा में अंत हो जाते हैं जो दीर्घ पादविर्वातिका की कंडरा के साथ किन्तु उसके आगे एक सामान्य श्लेषक पिधान में पार्श्व गुल्फ (lateral malleolus) के पीछे से जाती है जहां ऊर्ध्व बहिर्जंघिका उपबंधनी (superior peroneal retinaculum) उनको ढके रहती है। वहां से यह पार्ष्णि

(calcaneus) के पार्श्व पर, बहिर्जंघिका चक्रिका और दीर्घ पादविवर्तिका की कंडरा से ऊपर, सामने को जाकर पांचवीं प्रपदास्थि के आधार के पार्श्व ओर स्थित गुलिका पर निवेश करती है। पार्ष्णि के पार्श्व में दीर्घ और लघु पादविवर्तिकाओं की कंडरायें पार्ष्णि पृष्ठ और निम्न बहिर्जंघिका उपबंधनी द्वारा निर्मित पृथक् अस्थि-कंडराकला (osseo-aponeurotic) नलिकाओं में रहती हैं और सामान्य श्लेषक पिधान के (Common Synovial sheath) प्रलम्बित भाग दोनों कंडराओं के दो पिधान बना देते हैं।

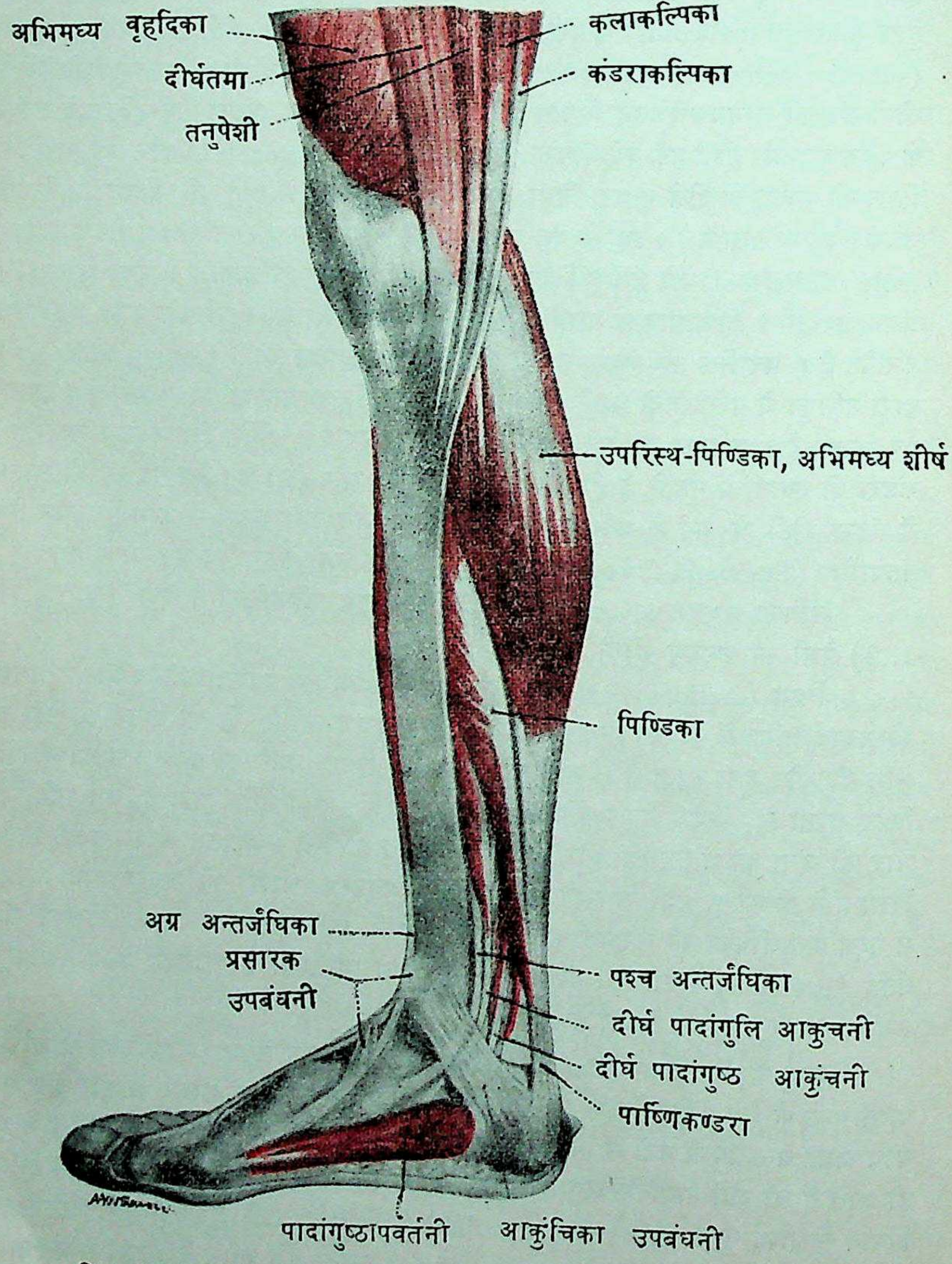
अभिमध्य वृहदिका
दीर्घतमा
तनुपेशी
कलाकल्पिका
कंडराकल्पिका
उपरिस्थ-पिण्डिका, अभिमध्य शीर्ष
पिण्डिका
अग्र अन्तर्जंघिका
प्रसारक
उपबंधनी
पश्च अन्तर्जंघिका
दीर्घ पादांगुलि आकुंचनी
दीर्घ पादांगुष्ठ आकुंचनी
पार्ष्णिकण्डरा
पादांगुष्ठापवर्तनी
आकुंचिका उपबंधनी

चित्र 413—दक्षिण जंघा (टांग) की पेशियां, अभिमध्य ओर से देखने पर

तंत्रिका संभरण (Nerve supply)—लघु पादविर्वातिका का उपरिस्थ बहिर्जंघिका तंत्रिका (क. 5, त्रि, 1, 2) द्वारा संभरण होता है।

क्रिया (Actions)—लघु पादविर्वातिका पांव का अति-अन्तर्वर्तन (over-inversion) रोकती है और इस गति से जो स्नायु तन जाती हैं उनको सुरक्षित करती है। यह पांव के बहिर्वर्तन में भाग लेती है। नीचे की ओर से क्रिया करके यह जंघा को पांव पर स्थिर करती है।

3. पश्च जंघा पेशियां (posterior crural muscles)

जंघा की पश्च ओर की पेशियां उपरिस्थ और गभीर दो समूहों में स्थित हैं। उपरिस्थ समूह की बलवान पेशियों का समूह जंघा की पिंडली बनाये हुए है और मनुष्य के पेशी तंत्र की विशेषता है। मनुष्य का खड़ा होना और दो पांव पर चलना इनके विकास का मुख्य कारण है।

उपरिस्थ समूह (Superficial group)

उपरिस्थ-पिण्डिका
पिण्डिका
अनुपिण्डिका

उपरिस्थ-पिंडिका (Gastrocnemius)—इस समूह की सबसे उपरिस्थ पेशी है और पिंडली (calf) का अधिकतर भाग बनाती है। इसका उदय दो शिरों द्वारा होता है जो

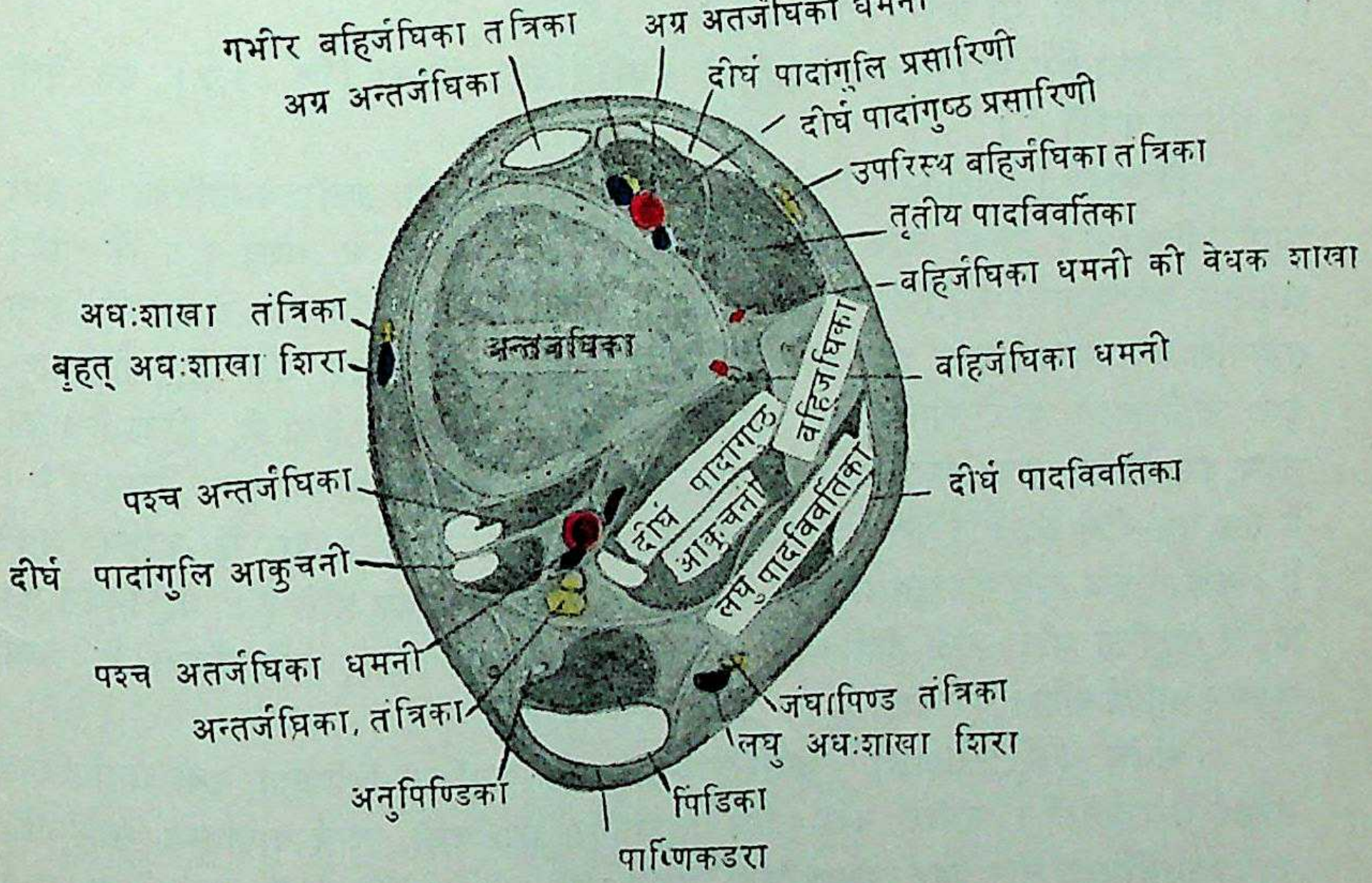
गभीर बहिर्जघिका तत्रिका
अग्र अतर्जघिका धमनी
दीर्घ पादांगुलि प्रसारिणी
अग्र अन्तर्जघिका
दीर्घ पादांगुष्ठ प्रसारिणी
उपरिस्थ बहिर्जघिका तत्रिका
तृतीय पादविर्वातिका
बहिर्जघिका धमनी की वेधक शाखा
अध:शाखा तंत्रिका
बृहत् अधःशाखा शिरा
अन्तर्जघिका
बहिर्जघिका
बहिर्जघिका धमनी
दीर्घ पादांगुष्ठ आकुंचनी
लघु पादविर्वातिका
दीर्घ पादविर्वातिका
पश्च अन्तर्जघिका
दीर्घ पादांगुलि आकुचनी
पश्च अतर्जघिका धमनी
अन्तर्जघिका, तंत्रिका
जंघापिण्ड तंत्रिका
लघु अधःशाखा शिरा
अनुपिण्डिका
पिंडिका
पार्ष्णिकडरा

चित्र 414—अभिमध्य गुल्फ के अग्र से 6 से०मी० ऊपर का पारगामी अनुप्रस्थ परिच्छेद, ऊपर से देखने पर

ऊर्वस्थि के दोनों स्थूलकों पर दृढ़ चपटी कंडराओं द्वारा लगे हुए हैं। अभिमध्य शिर बड़ा है और ऊर्वस्थि के अभिमध्य स्थूलक के ऊर्ध्व और पश्च भाग में अभिवर्तनी गुलिका के पीछे एक अवनति से तथा अभिमध्य स्थूलक के ऊपर ऊरू के जानुपृष्ठ तल पर एक उन्नत क्षेत्र से उदय होता है। पार्श्व शिर पार्श्व स्थूलक के पार्श्व पृष्ठ पर एक चिन्ह से तथा अधिस्थूलक रेखा (Supracondylar line) के निम्न भाग से उदय होता है। पेशी के नीचे संधि सम्पुट से भी दोनों शिरों के तंतु उदय होते हैं। प्रत्येक शिर विस्तृत होकर एक कंडरीय विस्तार tendinous expansion) बन जाता है जो पेशी के उस ओर के भाग के पश्च पृष्ठ पर फैल जाता है। दोनों शिर पृथक् रहते हैं। उनके तंतु पेशी के अग्र पृष्ठ पर विकसित कंडराकला में निवेश करते हैं जो नीचे की ओर संकुचित होकर पिंडिका पेशी की कंडरा से जुड़ कर पार्ष्णि-कंडरा (tendocalcaneus) बन जाती है।

संबंध (Relations)—**उपरिस्थ पृष्ठ पर**—जंघा प्रावरणी पेशी को ढके हैं जिस के द्वारा लघु अधःशाखा शिरा (small saphenous vein) और बहिर्जंघिका संयोजनी (peroneal communicating) तथा जंघापिंड (sural) तंत्रिकायें पेशी से पृथक् रहती हैं, सामान्य बहिर्जंघिका तंत्रिका (common peroneal n.) पेशी के पार्श्व शिर को पार करती है किन्तु कुछ दूर तक ऊरू द्विशिरस्का से ढकी रहती है। **गभीर पृष्ठ** तिर्यक् जानुपृष्ठ स्नायु (oblique popliteal lig.), जानुपृष्ठिका (popliteus), पिंडिका, अनुपिण्डिका, जानुपृष्ठ वाहिकाओं तथा अन्तर्जंघिका तंत्रिका के सम्पर्क में है। **अभिमध्य शिर** के सामने एक वर्सा है जो कभी कभी जानुसंधि गुहा से सम्मेलन करता है। **पार्श्व शिर** की कंडरा में, जहां यह स्थूलक पर होकर निकलती है, एक कंडरास्थि तंतु-उपास्थि (sesamoid fibrocartilage) अथवा कंडरास्थि बन जाती है। कभी कभी अभिमध्य शिर की कंडरा में भी ऐसी तंतूपास्थि या अस्थि पाई जाती है।

तंत्रिका संभरण (Nerve supply)—बहिर्जंघिका तंत्रिका (त्रि. 1,2) इस पेशी का संभरण करती है।

पिण्डिका (Soleus)—यह चौड़ी चपटी पेशी है जो उपरिस्थ-पिंडिका के ठीक आगे स्थित है। इसका उदय बहिर्जंघिका के शिर और कांड के पश्च पृष्ठ के ऊर्ध्व चतुर्थांश, अन्तर्जंघिका की पिंडिका रेखा (Soleal line) और अभिमध्य धारा के मध्य तृतीयांश तथा अन्तर्जंघिका और बहिर्जंघिका के बीच लगे हुये तान्तव बंध से, जो जानुपृष्ठ वाहिकाओं और अन्तर्जंघिका तंत्रिका पर चापवत् फैला हुआ है, होता है। यह उदय कंडराकला द्वारा होता है जिसके पश्च पृष्ठ से अधिकतर मांसल सूत्र निकलते हैं। ये सब सूत्र नीचे की ओर पेशी के उपरिस्थ पृष्ठ पर बनने वाली कंडरा में जाकर लगते हैं। कुछ मांसल तन्तु कंडराकला उदय के गभीर पृष्ठ से भी उदय होते हैं। यह निवेश की कंडरा संकुचित और मोटी होती जाती है और उपरिस्थ-पिंडिका की कंडरा के साथ जुड़कर पार्ष्णि-कंडरा बन जाती है।

संबंध (Relations)—**उपरिस्थ पृष्ठ पर** उपरिस्थ-पिण्डिका तथा अनुर्पिडिका सम्पर्क में रहती हैं। **गभीर पृष्ठ** दीर्घ पादांगुलि आकुंचनी, दीर्घ पादांगुष्ठ आकुंचनी, पश्च अन्तर्जंघिका और पश्च अन्तर्जंघिका वाहिकाओं और तंत्रिका से सम्पर्क करता है किन्तु जंघा की गभीर अनुप्रस्थ प्रावरणी (deep transverse fascia of the leg) उनको पेशी से पृथक् रखती है।

तंत्रिका संभरण (Nerve supply)—अन्तर्जंघिका तंत्रिका (त्रि. 1. 2.) की दो शाखायें इस पेशी का संभरण करती हैं ।

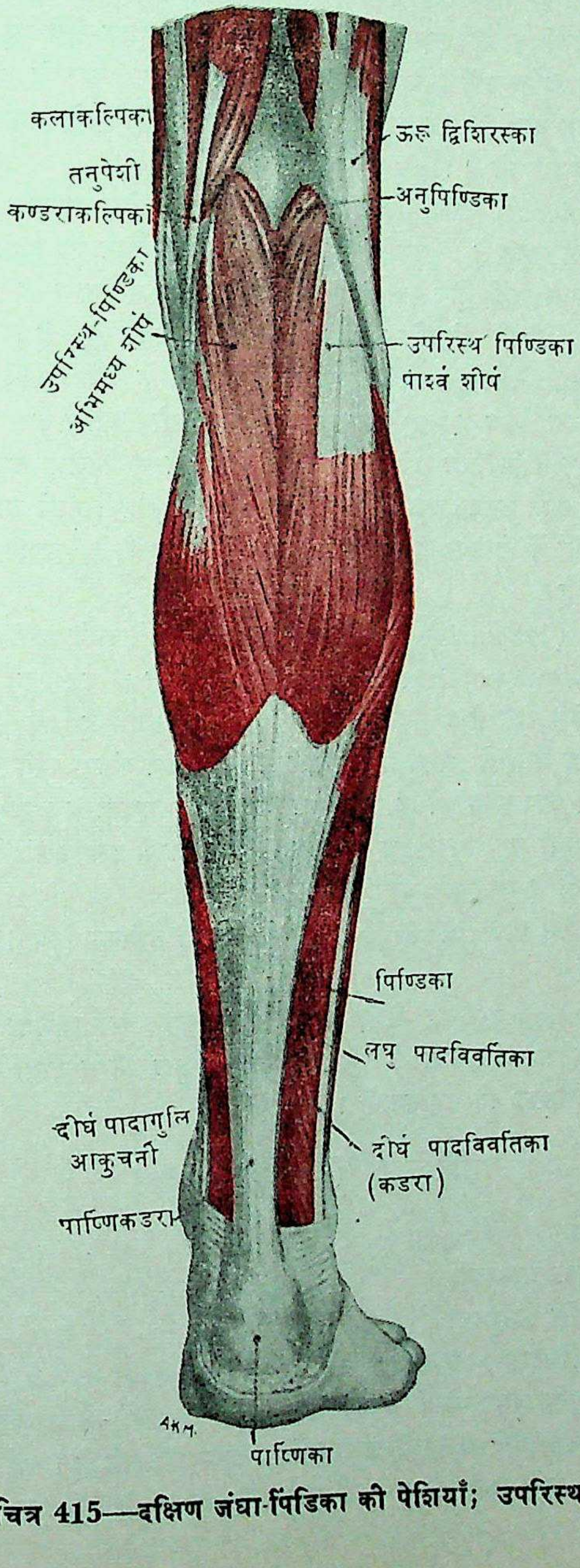
कलाकल्पिका
तनुपेशी
कण्डराकल्पिका
उपरिस्थ-पिण्डिका अभिमध्य शीर्ष
ऊरु द्विशिरस्का
अनुपिण्डिका
उपरिस्थ पिण्डिका पार्श्व शीर्ष
पिण्डिका
लघु पादविवर्तिका
दीर्घ पादांगुलि आकुचनी
दीर्घ पादविवर्तिका (कडरा)
पार्ष्णिकडरा
AKM.
पार्ष्णिका

चित्र 415—दक्षिण जंघा-पिंडिका की पेशियाँ; उपरिस्थ स्तर

पार्ष्णि-कंडरा (Tendocalcaneus)--यह शरीर की सबसे मोटी और दृढ़ कंडरा है, जिसकी लम्बाई लगभग 15 से०मी० है। यह जंघा के मध्य में आरम्भ होती है। इसके अग्र पृष्ठ पर पिंडिका के मांसल तंतु निम्न अन्त तक लगे रहते हैं। यह नीचे पार्ष्णि के 4 से०मी०ऊपर तक संकुचित और सघन होती चली जाती है। इसके नीचे यह फिर चौड़ी होकर पार्ष्णि के पश्च पृष्ठ के मध्य में निवेश करती है। वहां अस्थि पृष्ठ के ऊपरी भाग और कंडरा के बीच में एक बर्सा है। कंडरा के 90 डिग्री बल खा जाने से अभिमध्य ओर के तंतु उपरिस्थ ओर आ जाते हैं।

क्रिया (Actions)—जंघापिंड की पेशियां पांव की विशेष बलवान पदतल आकुंचक हैं जिनका आकार भी स्थूल है। उपरिस्थ-पिंडिका चलने, दौड़ने या कूदने की विशेष पेशी है। पिंडिका विशेषतया खड़े होने पर जंघा को पांव पर स्थिर रखने की क्रिया करती है। प्रधान प्रेरक न होकर इसकी स्थितिक क्रिया विशेष महत्व की है। खड़े होने पर गुरुत्व का केन्द्र (centre of gravity) घुटिका जंघा संधि के 5से० मी० आगे रहती है। अतएव स्थिति को ठीक रखने के लिए संधि को पीछे की ओर खींच कर रखना आवश्यक होता है। इस स्थिति में पिंडिका उपरिस्थ-पिंडिका के नीचे से, विशेष कर पार्श्व ओर को, प्रवर्धित हो जाती है और उसका मांसल उदर(fleshy belly) भी नीचे तक चला जाता है। खड़े होने की स्थिति में पिंडिका में लगातार क्रिया होती रहती है, उपरिस्थ-पिंडिका बीच बीच में कार्य करती है।

अनुपिंडिका (Plantaris)—यह पार्श्व अधिस्थूलक रेखा के अधोभाग तथा तिर्यक् जानुपृष्ठ स्नायु (oblique popliteal lig.) से उदय होती है। यह एक लघु तर्क्वाकार 7 से 10 से०मी० लंबी पेशी है और पतली कंडरा में अन्त होती है जो उपरिस्थ-पिंडिका और पिंडिका के बीच में नीचे को चली जाती है और पार्ष्णि-कंडरा की अभिमध्य धारा पर उसके साथ नीचे जाकर पार्ष्णि के पश्च पृष्ठ पर निवेश करती है। कभी कभी ये दो पेशियां होती हैं। कभी यह अनुपस्थित होती है। कभी कभी इसकी कंडरा जंघा प्रावरणी या आकुंचक उपबंधनी में लुप्त हो जाती है।

तंत्रिका संभरण (Nerve supply)—अन्तर्जंघिका तंत्रिका (त्रि 1, 2) अनुपिंडिका का संभरण करती है।

क्रिया (Actions)—यह पेशी बड़ी पेशी का आद्यावशेष (rudiment) है जिसकी कंडरा पदतल कंडराकला में निवेश करती है (कुछ निम्न जीवों में)। मनुष्य में यह पेशी उपरिस्थ-पिंडिका की सहायक है।

गभीर समूह (Deep group)

जानुपृष्ठिका
दीर्घ पादांगुष्ठ आकुंचनी
दीर्घ पादांगुलि आकुंचनी
पश्च अन्तर्जंघिक

गभीर अनुप्रस्थ प्रावरणी (Deep transverse fascia)—यह जंघा की पश्च ओर की पेशियों के उपरिस्थ और गभीर पेशी समूहों को पृथक् करती है। यह अभिमध्य और अन्तर्जंघिका की अभिमध्य धारा और पार्श्व ओर बहिर्जंघिका की पश्च धारा पर लगी हुई

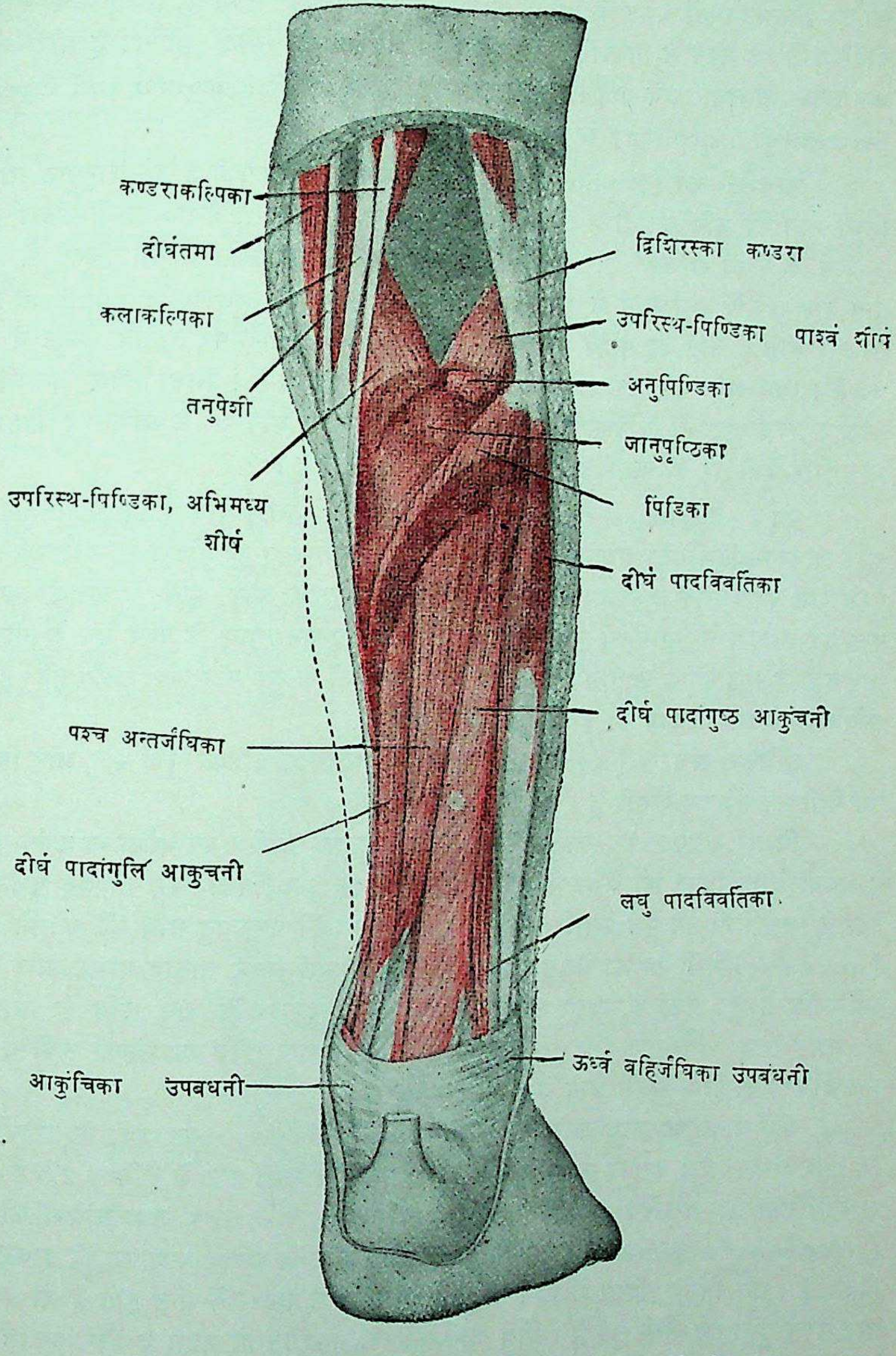
कण्डराकल्पिका
दीर्घतमा
कलाकल्पिका
तनुपेशी
उपरिस्थ-पिण्डिका, अभिमध्य शीर्ष
पश्च अन्तर्जंघिका
दीर्घ पादांगुलि आकुचनी
आकुंचिका उपबंधनी
द्विशिरस्का कण्डरा
उपरिस्थ-पिण्डिका पार्श्व शीर्ष
अनुपिण्डिका
जानुपृष्ठिका
पिंडिका
दीर्घ पादविवर्तिका
दीर्घ पादांगुष्ठ आकुंचनी
लघु पादविवर्तिका
ऊर्ध्व बहिर्जंघिका उपबंधनी

चित्र 416—दक्षिण पश्च जंघा पेशियां । गम्भीर समूह; व्यक्ति 8 वर्ष की आयु का था

है । प्रावरणी ऊपर अन्तर्जंघिका के पिंडिका कटक (soleal ridge) और बहिर्जंघिका पर पिंडिका पेशी के उदय के नीचे और अभिमध्य ओर लगी हुई है जहां वह मोटी और सघन है । इन दोनों के बीच में वह जानुपृष्ठिका की प्रावरणी से मिली हुई है । कंडराकल्पिका की कंडरा

का एक विस्तार इसमें लगता है। जंघा के बीच के भाग में यह पतली है, किन्तु नीचे जहां यह दोनों गुल्फ के नीचे से निकलने वाली कंडराओं को ढके है, मोटी हो गई है और आकुंचक उपबंधनी तथा ऊर्ध्व बहिर्जंघिका उपबंधनी (flexor retinaculum and superior peroneal retinaculum) से मिल जाती है।

जानु-पृष्ठिका (Popliteus)—यह त्रिकोणाकार चपटी पेशी है जो जानुपृष्ठ खात के निम्न भाग की भूमि बनाती है। इसके पार्श्व भाग के तंतु एक 2.5 सेमी० लम्बी कंडरा द्वारा ऊर्वस्थि के पार्श्व स्थूलक पर की खातिका के अग्र भाग में स्थित अवनत चिन्ह से उदय होते हैं तथा अभिमध्य भाग के तंतु चापाकार जानुपृष्ठ स्नायु (arcuate popliteal lig.) से उदय होते हैं जहां यह पार्श्व अर्धचन्द्रक (lateral meniscus) पर तान्तव सम्पुट में मिल गई है। स्वयं अर्धचन्द्रक की बाहरी धारा से भी सूत्र निकलते हैं। इसका निवेश अन्तर्जंघिका काँड के पश्च पृष्ठ की पिंडिका रेखा के ऊपर, त्रिकोणाकार भाग पर के अभिमध्य द्वितीयांश भाग और पेशी पर आच्छादित कंडरीय विस्तार में होता है।

संबंध (Relations)—पेशी की उदय की कंडरा अन्तःसम्पुटी (intracapsular) है और जानुका-बहिर्जंघिका समपार्श्वी स्नायु तथा ऊरू द्विशिरस्का की कंडरा से ढकी रहती है। पश्च पृष्ठ पर श्लेषक कला आच्छादित है। पार्श्व अर्धचन्द्रक और पास के अन्तर्जंघिका के पृष्ठ पर कंडरा ने खातिका बना दी है और यह चापाकार स्नायु के पश्च बंध के नीचे से निकलती है। जानुपृष्ठ खात की भूमि पर पेशी प्रावरणी के दृढ़ स्तर से ढकी हुई है जो अधिकतर कंडराकल्पिका की कंडरा से निकलता है।

तंत्रिका संभरण (Nerve supply)—अन्तर्जंघिका तंत्रिका (क 4,5, और त्रि 1) इस पेशी का संभरण करती है।

क्रिया (Actions)—जानुपृष्ठिका अन्तर्जंघिका का ऊर्वस्थि पर अभिमध्य घूर्णन करती है अथवा अन्तर्जंघिका को स्थिर करने पर ऊर्वस्थि का अन्तर्जंघिका पर पार्श्विक घूर्णन कर देती है। इस पेशी को पूर्ण प्रसारित जानु का आकुंचन करने पर जानु संधि को खोलने वाली (unlocking) पेशी समझा जाता है। चापाकार जानुपृष्ठ स्नायु, तान्तव सम्पुट और पार्श्व अर्धचन्द्रक से जुड़े होने के कारण ऊर्वस्थि के पार्श्विक घूर्णन और जानु संधि के आकुंचन के समय यह अर्धचन्द्रक के पश्च भाग को पीछे की ओर खींच कर उसको ऊर्वस्थि और अन्तर्जंघिका के बीच कुचल जाने से बचाती है।

दीर्घ पादांगुष्ठ आकुंचनी (Flexor hallucis longus)—यह जंघा के बहिर्जंघिका की ओर स्थित है। इसका उदय बहिर्जंघिका के कांड के पश्च पृष्ठ से (निम्न 2.5 से०मी० के अतिरिक्त), अन्तरास्थि कला के पश्च पृष्ठ के निचले भाग से, पश्च जंघा अन्तरापेशी पट (posterior crural intermuscular septum) तथा पश्च अन्तर्जंघिका पर की प्रावरणी से होता है। तंतु तिर्यक् दिशा में नीचे की ओर जाकर एक कंडरा में अन्त होते हैं जो पेशी के सारे पश्च पृष्ठ पर फैली हुई है। नीचे जाकर कंडरा संकुचित हो जाती है और अन्तर्जंघिका के निचले सिरे के पश्च पृष्ठ पर खातिका में रहती है। तब यह घुटिका के पश्च पृष्ठ तथा पार्ष्णिका के घुटिका धारक (sustentaculum tali) के पीछे होती हुई पादतल में पहुंचती है जहां यह लघु पादांगुष्ठ आकुंचनी (Flexor hallucis brevis) के दोनों शिरों के बीच से निकल कर अंगुष्ठ की दूरस्थ अंगुलास्थि के आधार के पादतल पृष्ठ पर निवेश करती है। घुटिका धारक की खातिकायें जहां कंडरा उनमें से निकलती है वहां वे तान्तव बंधों द्वारा नलिकाएँ

बन जाती हैं जिनमें कंडरा पर चढ़ा हुआ श्लेषक पिधान रहता है। पादतल की पार्श्व धारा पर यह कंडरा दीर्घ पादांगुलि आकुंचनी की कंडरा के ऊपर रहती है और उसको पार करके पार्श्व ओर से अभिमध्य ओर आ जाती है और उससे कुछ तंतुबंधों द्वारा जुड़ी रहती है।

संबंध (Relations)—**उपरिस्थ पृष्ठ** पर गभीर अनुप्रस्थ प्रावरणी चढ़ी हुई है जिसको पिंडिका पेशी और पार्ष्णि कंडरा ढकती हैं। **गभीर पृष्ठ** पर पश्च अन्तर्जंघिका पेशी, अन्तर्जंघिका वाहिकायें (peroneal vessels), बहिर्जंघिकास्थि अन्तरास्थि कला का निम्न भाग और घुटिका-जंघा संधि स्थित हैं। **पार्श्व धारा** पादविर्वितिका पेशियों से सम्पर्क करती है। **अभिमध्य धारा** पश्च अन्तर्जंघिका, पश्च अंतर्जंघिका वाहिकाओं और अंतर्जंघिका तंत्रिका के सम्पर्क में है।

तंत्रिका संभरण (Nerve supply)—अन्तर्जंघिका तंत्रिका (त्रि. 2, 3) पेशी का संभरण करती है।

दीर्घ पादांगुलि आकुंचनी (Flexor digitorum longus)—यह जंघा के अन्तर्जंघिका की ओर स्थित है। इसका ऊपरी भाग पतला और नोकदार है और पेशी धीरे धीरे नीचे की तरफ को आकार में बढ़ती जाती है। यह अंतर्जंघिका के कांड के पश्च पृष्ठ से, पिंडिका रेखा से लेकर अस्थि के निचले सिरे के 7 या 8 से०मी० ऊपर तक से, पश्च अन्तर्जंघिका के उदय के अभिमध्य ओर से उदय होती है। पश्च अन्तर्जंघिका की प्रावरणी से भी तंतु निकलते हैं। तंतु नीचे जाकर कंडरा में अन्त होते हैं जो पेशी के समस्त पश्च पृष्ठ पर फैली रहती है। यह पश्च अन्तर्जंघिका को पार करके अभिमध्य अन्तर्गुल्फ (medial malleolus) के पीछे खातिका में पश्च अन्तर्जंघिका की कंडरा के साथ,

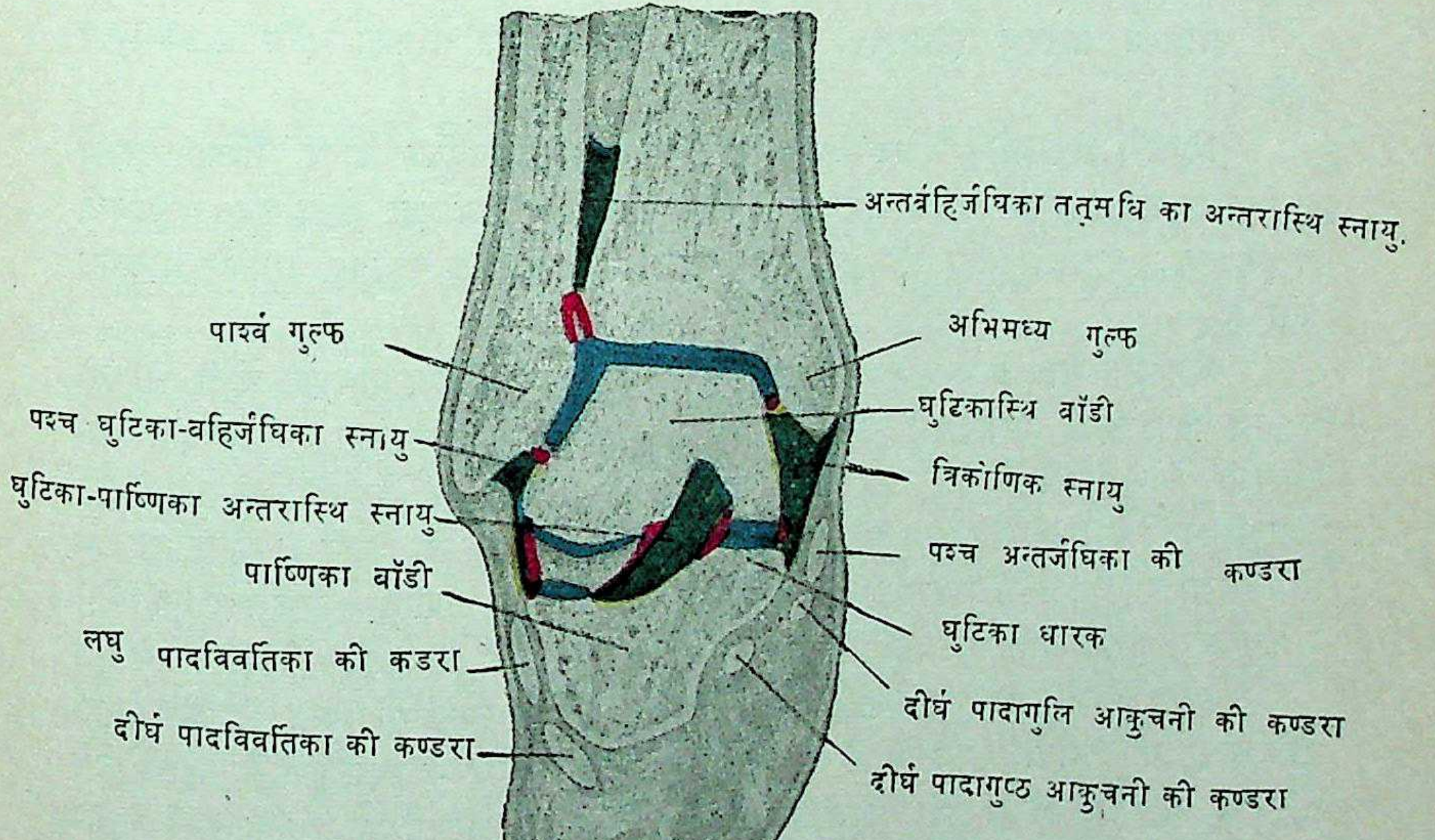
अन्तर्बहिर्जंघिका ततुमधि का अन्तरास्थि स्नायु.
पार्श्व गुल्फ
अभिमध्य गुल्फ
घुटिकास्थि बॉडी
पश्च घुटिका-बहिर्जंघिका स्नायु
त्रिकोणिक स्नायु
घुटिका-पार्ष्णिका अन्तरास्थि स्नायु
पश्च अन्तर्जंघिका की कण्डरा
पार्ष्णिका बॉडी
घुटिका धारक
लघु पादविर्वतिका की कडरा
दीर्घ पादागुलि आकुचनी की कण्डरा
दीर्घ पादविर्वतिका की कण्डरा
दीर्घ पादागुष्ठ आकुचनी की कण्डरा

चित्र 417—वाम घुटिका-जंघा, घुटिका-पार्ष्णिका तथा अदघुटिका संधियों का पारगामी किरीटी परिच्छेद

किन्तु उससे तान्तव पट द्वारा पृथक्, अपने श्लेषक पिधान में स्थित है। वहां से यह तिर्यक् दिशा में सामने और बाहर को घुटिका धारक के अभिमध्य ओर सम्पर्क में, आकुंचक उपबंधनी के नीचे से निकल कर पादतल में पहुंच कर, दीर्घ पादागुंष्ठ आकुंचनी की कंडरा को नीचे से पार करती है। वहां दृढ़ बंध उस कंडरा से आकर इसमें लगता है। तब यह कंडरा पादतल को पार करती हुई पांचवीं अंगुलि की पूर्ण दीर्घ आकुंचक कंडरा बनाती है तथा द्वितीय, तृतीय एवं चतुर्थ अंगुलियों की दीर्घ आकुंचक कंडरा आंशिक रूप में बनाती है। पादांगुष्ठ को जाने वाली दीर्घ पादागुंष्ठ आकुंचनी की भी एक स्लिप हो सकती है। द्वितीय, तृतीय एवं चतुर्थ अंगुलियों की दीर्घ आकुंचक कंडराएं अतिरिक्त आकुंचनी (Flexor accessorius) तथा पादागुंष्ठ आकुंचनी से संयोजी स्लिपों के द्वारा (पहले ही वर्णित) सहायक तंतु प्राप्त करती हैं। पार्श्विक चार अंगुलियों की दीर्घ आकुंचन कंडराएं द्वितीय, तृतीय, चतुर्थ एवं पंचम अंगुलियों के दूरस्थ अंगुल्यस्थियों के आधारों के पादतल पृष्ठों पर निवेश करती हैं। निकटस्थ अंगुल्यस्थियों के आधार के विपरीत लघु पादागुंलि आकुंचनी की कंडरा में स्थित द्वारों से प्रत्येक कंडरा निकलती है। अतिरिक्त आकुंचनी का पार्श्व शिर दीर्घ पादांगुलि आकुंचनी की पार्श्व धारा में निवेश कर सकता है।

संबंध (Relations)—**उपरिस्थ पृष्ठ**—पेशी गभीर अनुप्रस्थ प्रावरणी द्वारा पिंडिका, और दूरस्थ की ओर पश्च अन्तर्जंघिका वाहिकाओं और अंतर्जंघिका तंत्रिका से संबंधित है। **गभीर पृष्ठ** पर अन्तर्जंघिका और पश्च अन्तर्जंघिका पेशी स्थित हैं। पादतल में दीर्घाभिवर्तनी और लघु पादांगुलि आकुंचनी इसको ढके रहती हैं और यह दीर्घ पादांगुष्ठ आकुंचनी ऊपर से जाती है।

तंत्रिका संभरण (Nerve supply)—अन्तर्जंघिका तंत्रिका (त्रि 2,3) इसमें आती है।

क्रिया (Actions)—**जब पांव भूमि से उठा हो** तो उपर्युक्त दोनों पेशियां विशेष कर दूरस्थ अंगुलास्थियों को और उसके द्वारा मध्य अंगुलास्थियों को खींच कर अंगुलियों का आकुंचन करती (झुकाती) हैं और क्रिया के होते रहने से पांव का पादतल आकुंचन होता है।

जब पांव भार से दबा हुआ भूमि पर रखा हो तो ये पेशियां पांव की छोटी पेशियों के साथ क्रिया करके, विशेषकर दीर्घ पादांगुलि आकुंचनी, अनुकंडरिकाओं एवं अन्तराशलाकिकाओं के साथ क्रिया से, अंगुलियों के तलों को भूमि के घनिष्ठ संपर्क में रखती हैं। ये प्रपदिकाओं के शिरों को भूमि पर स्थिर करती हैं और आगे को चलने के लिये पांव के लिये आलम्ब (fulcrum) बनाती हैं। दोनों ही पेशियां-दीर्घ पादांगुलि आकुंचनी एवं दीर्घ पादांगुष्ठ आकुंचनी-पांव की अनुदैर्घ्य चाप को सुरक्षित रखने में भी विशेष क्रिया करती हैं।

पश्च अंतर्जंघिका (Tibialis posterior)—दीर्घ पादांगुष्ठ आकुंचनी और दीर्घ पादांगुलि आकुंचनी पेशियों के बीच में यह पेशी अन्तर्जंघिका कांड के पश्च पृष्ठ के पार्श्व भाग से, जंघा अन्तरास्थिकला तथा बहिर्जंघिका के पश्च पृष्ठ के अभिमध्य भाग के ऊर्ध्व द्वितीयांश से उदय होती है। गभीर अनुप्रस्थ प्रावरणी तथा अन्तरापेशी पटों से भी इस पेशी के कुछ तंतु उदय होते हैं। जंघा के निम्न चतुर्थांश में पेशी की कंडरा दीर्घ पादांगुलि आकुंचनी पेशी के आगे, अन्तर्जंघिका के पश्च पृष्ठ पर होती हुई नीचे जाकर उसकी कंडरा के साथ अभिमध्य गुल्फ के पीछे की खातिका में रहती है। वहां आकुंचक

उपबंधनी के नीचे से तथा त्रिकोणिक स्नायु (Deltoid ligament) के ऊपर से और आगे चलकर पादतल पार्ष्णिनौकाभ स्नायु (planter calcaneonavicular lig.) के नीचे से निकल कर जहां उसमें एक कंडरास्थि तंतूपास्थि बन जाती है पादतल में नौकाभ के गंडक (tuberosity of navicular) पर निवेश करती है। एकवि स्तार पीछे को जाकर पार्ष्णि के घुटिका धारक की अग्रान्त तथा दूरस्थ धारा पर लगता है। शेष सामने और पार्श्व को जाकर तीनों कीलाकार अस्थियों और दूसरी, तीसरी, चौथी और कभी कभी पांचवीं प्रपदिकास्थियों के आधार पर लगता है। लघु पादागुंष्ठ आकुंचनी में भी एक विस्तार लगता है।

संबंध (Relations)—**उपरिस्थ पृष्ठ पर**—गभीर अनुप्रस्थ प्रावरणी, पिंडिका, दीर्घ पादांगुलि आकुंचनी, दीर्घ पादांगुष्ठ आकुंचनी, पश्च अन्तर्जंघिका वाहिकायें, अन्तर्जंघिका तंत्रिका और बहिर्जंघिका वाहिकाएं। **गभीर पृष्ठ पर**—अन्तरास्थि कला, अन्तर्जंघिका तथा बहिर्जंघिका तथा घुटिका-जंघा संधि।

तंत्रिका संभरण (Nerve supply)—अन्तर्जंघिका तंत्रिका (क. 4 तथा 5) इस पेशी का संभरण करती है।

क्रिया (Actions)—पश्च अन्तर्जंघिका पांव की मुख्य अन्तर्वर्तक पेशी है। कीलकास्थियों और प्रपदास्थियों में लगे होने के कारण यह पांव की अनुदैर्घ्य चाप की उत्तलता को और भी बढ़ा देती है। भार वहन करने के समय यह चाप की सुरक्षा करती है। एक पांव पर खड़े होने पर यह शरीर को पार्श्व की ओर झुक जाने से रोकने में सहायता देती है।

गुल्फ के चारों ओर की प्रावरणी (Fascia round the ankle)

गुल्फ पर से जाने वाली कंडराओं को स्थिर करने के लिये, मणिबंध के समान, गभीर प्रावरणी से उपबंधनियां बन गयी हैं। इनकी रचना और क्रिया मणिबंध की आकुंचक और प्रसारक उपबंधनियों ही के समान है। यहां ऊर्ध्व तथा निम्न प्रसारक उपबंधनियां, आकुंचक उपबंधनी तथा ऊर्ध्व और निम्न बहिर्जंघिक उपबंधनियां हैं।

ऊर्ध्व प्रसारक उपबंधनी (superior extensor retinaculum)—यह अग्र अन्तर्जंघिका, दीर्घ पादांगुष्ठ प्रसारिणी, दीर्घ पादांगुलि प्रसारिणी और तृतीय पादविर्वतिका पेशियों की कंडराओं को, जब वे घुटिका-जंघा संधि के सामने से निकलती हैं, तो वहां पीछे की ओर बांध कर रखती है। यह उपबन्धनी अभिमध्य ओर अन्तर्जंघिका की अग्र धारा से, पार्श्व ओर बहिर्जंघिका की अग्र धारा के निम्नांत पर लगी हुई है। अग्र अन्तर्जंघिका वाहिकाएं और गभीर बहिर्जंघिका तंत्रिका (anterior tibial vessels, deep peroneal nerve) भी उसके नीचे से जाती हैं। ऊपर की ओर उपबंधनी जंघा की गभीर प्रावरणी से मिल जाती है। इस स्थिति पर केवल अग्र अन्तर्जंघिका की कंडरा श्लेषक पिधान से आवृत है।

निम्न प्रसारक उपबंधनी (Inferior extensor retinaculum)—यह एक Y अक्षर के आकार की बंधनी है जो घुटिका-जंघा संधि (talocrural joint) के सामने स्थित है। Y का ऊर्ध्वाधर भाग (तना) बाहर की ओर पार्ष्णि परिखा (sulcus calcanei) के सामने पार्ष्णि के ऊर्ध्व पृष्ठ पर लगा हुआ है जो तृतीय पादविर्वतिका और दीर्घ पादांगुलि

प्रसारणी की कंडराओं को चारों ओर से पाश बनाकर घेर लेता है। इसके गभीर पृष्ठ से एक बंध अन्तरास्थि घुटिका-पार्ष्णि स्नायु के पीछे होता हुआ पार्श्व को जाता है जो पार्ष्णि-परिखा पर जाकर लग जाता है। इस पाश की एक शाखा (extremity) से दो मुड़ने वाले बंध अभिमध्य ओर जाते हैं और Y अक्षर को पूरा करते हैं। ऊर्ध्व बंध के फिर दो फलक हो जाते हैं। ऊपर का फलक दीर्घ पादांगुष्ठ प्रसारिणी की कंडरा को सामने से ढकता हुआ उसके पीछे जाकर गभीर फलक से मिल जाता है। गभीर फलक दीर्घ पादांगुष्ठ प्रसारणी तथा अग्र अन्तर्जंघिका दोनों की कंडराओं के पीछे से, किन्तु अग्र अंतर्जंघिका वाहिकाओं और गभीर बहिर्जंघिका तंत्रिका के सामने से अन्तर्जंघिका गुल्फ तक पहुंच जाता है। निम्न बंध दीर्घ पादांगुष्ठ प्रसारिणी और अग्र अन्तर्जंघिका की कंडराओं तथा पाद अभिपृष्ठ धमनी और गभीर बहिर्जंघिका तंत्रिका की अन्त्य शाखाओं को पार करके नीचे और अभिमध्य ओर जाकर पादतल कंडराकला में लग जाता है।

आकुंचक उपबंधनी (Flexor retinaculum)—ऊपर अन्तर्जंघिका के अभिमध्य गुल्फ पर और नीचे पार्ष्णि के पृष्ठ पर लगती है। इसकी अग्र शाखा गुल्फ के अग्रान्त से लगी है जिसके दूरस्थ भाग में यह पाद पृष्ठ (dorsum of the foot) गभीर प्रावरणी से मिल जाती हैं, इसकी पश्च शाखा पार्ष्णि (calcaneus) के अभिमध्य प्रवर्ध तथा पादतल कंडराकला से लगी हुई है। इसकी ऊर्ध्व धारा जंघा की गभीर प्रावरणी से स्पष्टतः अंकित नहीं है, विशेष रूप से गभीर अनुप्रस्थ स्तर इसकी अधोधारा पादतल कंडराकला से मिलती है और पादांगुष्ठापवर्तनी के तन्तुओं का उदय होता है। इस प्रान्त में जितनी अस्थि खातिकाएं हैं उन सब पर उपबंधनी के लगे होने से आकुंचक कंडराओं तथा पश्च अन्तर्जंघिका वाहिकाओं और अन्तर्जंघिका तंत्रिका के लिए कई नलिकायें बन गई हैं जिनमें होकर वे पादतल में जाती हैं। ये संरचनायें यहां इस क्रम में अभिमध्य से पार्श्व ओर को स्थित हैं: पश्च अन्तर्जंघिका कंडरा, दीर्घ पादांगुलि आकुंचनी, पश्च अन्तर्जंघिका वाहिकायें और अंतर्जंघिका तंत्रिका और दीर्घपादांगुष्ठ आकुंचनी की कंडरा।

बहिर्जंघिका उपबंधनी (Peroneal retinaculum)—यह दीर्घ और लघु पादविवर्तिकाओं की कंडराओं को गुल्फ के पार्श्व पर बाँधकर रखती है। ये दो हैं। ऊर्ध्व उपबंधनी पार्श्व गुल्फ से पीछे गभीर जंघा प्रावरणी और पार्ष्णि के पार्श्व पृष्ठ तक विस्तृत है। निम्न उपबंधनी सामने की ओर निम्न प्रसारक उपबंधनी से और पीछे की ओर पार्ष्णि के पार्श्व पृष्ठ पर लगी हुई है। उसके कुछ तंतु पार्ष्णि के बहिर्जंघिक चक्रक (peroneal trochlea) पर लगकर दीर्घ और लघु पादविवर्तिकाओं की कंडराओं के बीच में एक विभाजक पट बना देते हैं।

गुल्फ पर के श्लेषक कंडरा पिधान (Synovial sheaths of the tendons round the ankle)—गुल्फ के सामने, अभिमध्य तथा पार्श्व ओर श्लेषक पिधानों से आवृत कंडरायें स्थित हैं। सामने अग्र अन्तर्जंघिका का पिधान ऊर्ध्व प्रसारक उपबंधनी की ऊर्ध्व धारा के ऊपर से नीचे की ओर निम्न उपबंधनी के दोनों विभागों के बीच तक फैला हुआ है। दीर्घ पादांगुलि प्रसारिणी और तृतीय पादविवर्तिका का पिधान दीर्घ पादांगुष्ठ प्रसारिणी के पिधान के साथ ऊपर की ओर गुल्फ तक पहुँच जाता है। यह पिधान प्रथम प्रपदास्थि के आधार तक चला जाता है, किन्तु दीर्घ पादांगुलि प्रसारिणी का पिधान पांचवीं प्रपदास्थि के आधार पर ही रह जाता है। अभिमध्य ओर पश्च अन्तर्जंघिका का पिधान अभिमध्य गुल्फ

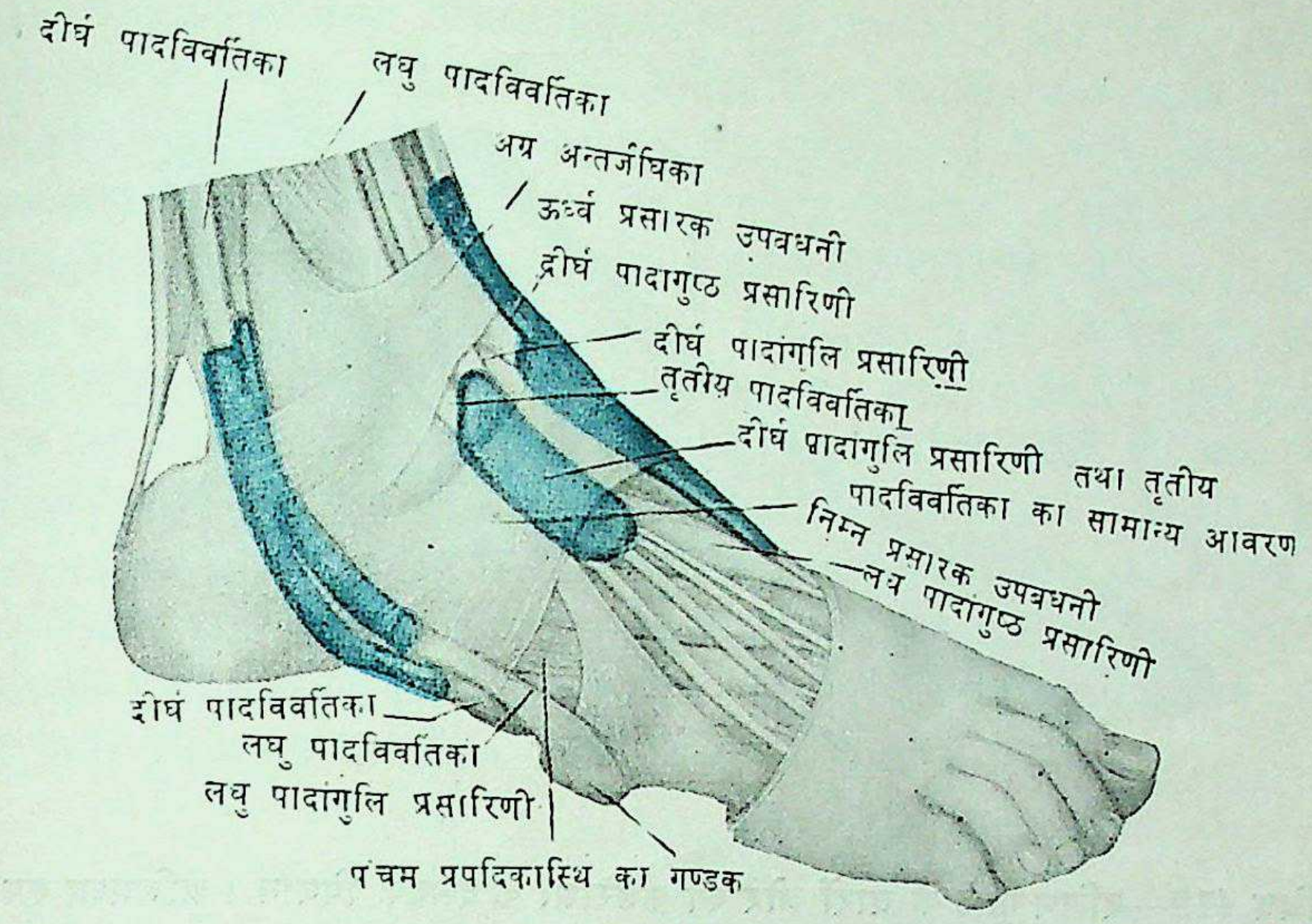
दीर्घ पादविर्वातिका
लघु पादविवर्तिका
अग्र अन्तर्जंघिका
ऊर्ध्व प्रसारक उपबधनी
दीर्घ पादागुष्ठ प्रसारिणी
दीर्घ पादांगलि प्रसारिणी
तृतीय पादविवर्तिका
दीर्घ पादागुलि प्रसारिणी तथा तृतीय पादविवर्तिका का सामान्य आवरण
निम्न प्रसारक उपबधनी
लघु पादागुष्ठ प्रसारिणी
दीर्घ पादविवर्तिका
लघु पादविवर्तिका
लघु पादांगुलि प्रसारिणी
पंचम प्रपदिकास्थि का गण्डक

चित्र 418—दक्षिण गुल्फ के चारों तरफ को कंडराओं के श्लेषक पिधान । पार्श्व रूप

के 4 से० मी० ऊपर तक पहुंचता है । नीचे की ओर यह नौकाभ के गंडक में कंडरा के निवेश तक चला जाता है । दीर्घ पादांगुष्ठ आकुंचनी का कंडरा पिधान गुल्फ तक पहुंचता है । दीर्घ पादांगुलि आकुंचनी का पिधान उससे कुछ ऊपर तक प्रलम्बित है । पार्श्व ओर दीर्घ और लघु पादविर्वतिकाओं की कंडरा एक ही पिधान में रहती हैं । किन्तु यह नीचे जाकर दो भागों में विभक्त हो जाता है जिससे दोनों कंडराओं के स्वतंत्र पिधान बन जाते हैं । यह पिधान गुल्फ के 4 से० मी० ऊपर तक और इतना ही नीचे की ओर विस्तृत है ।

iv. **पांव की पेशियां** (Muscles of the foot)

1. **पादपृष्ठ की पेशियां** (Dorsal muscles of the foot)

लघु पादांगुलि प्रसारिणी

पादपृष्ठ प्रावरणी (Fascia dorsalis pedis)—यह पांव के पृष्ठ (dorsum) पर फैली हुई पतली कला है जो ऊपर जाकर निम्न प्रसारक उपबंधनी से मिल जाती है और दोनों पार्श्वों पर पादतल कंडराकला से मिली हुई है । सामने पादपृष्ठ में (dorsum of the foot) यह कंडराओं पर पिधान बनाये हुये है ।

लघु पादांगुलि प्रसारिणी (Extensor digitorum brevis)—यह पतली पेशी है जो पाद पृष्ठ पर पार्ष्णि के ऊर्ध्व और पार्श्व पृष्ठ के सामने के भाग से, लघु पादविर्वतिका की कंडरा के लिये खातिका के सामने से, अन्तरास्थि घुटिकापार्ष्णि स्नायु तथा निम्न प्रसारक उपबंधनी के स्तम्भ (stem) से उदय होती है । पेशी सामने और अभिमध्य की ओर जाकर चार कंडराओं में विभक्त हो जाती है । प्रथम कंडरा और तत्संबंधी पेशी तंतु एक पृथक् पूलिक

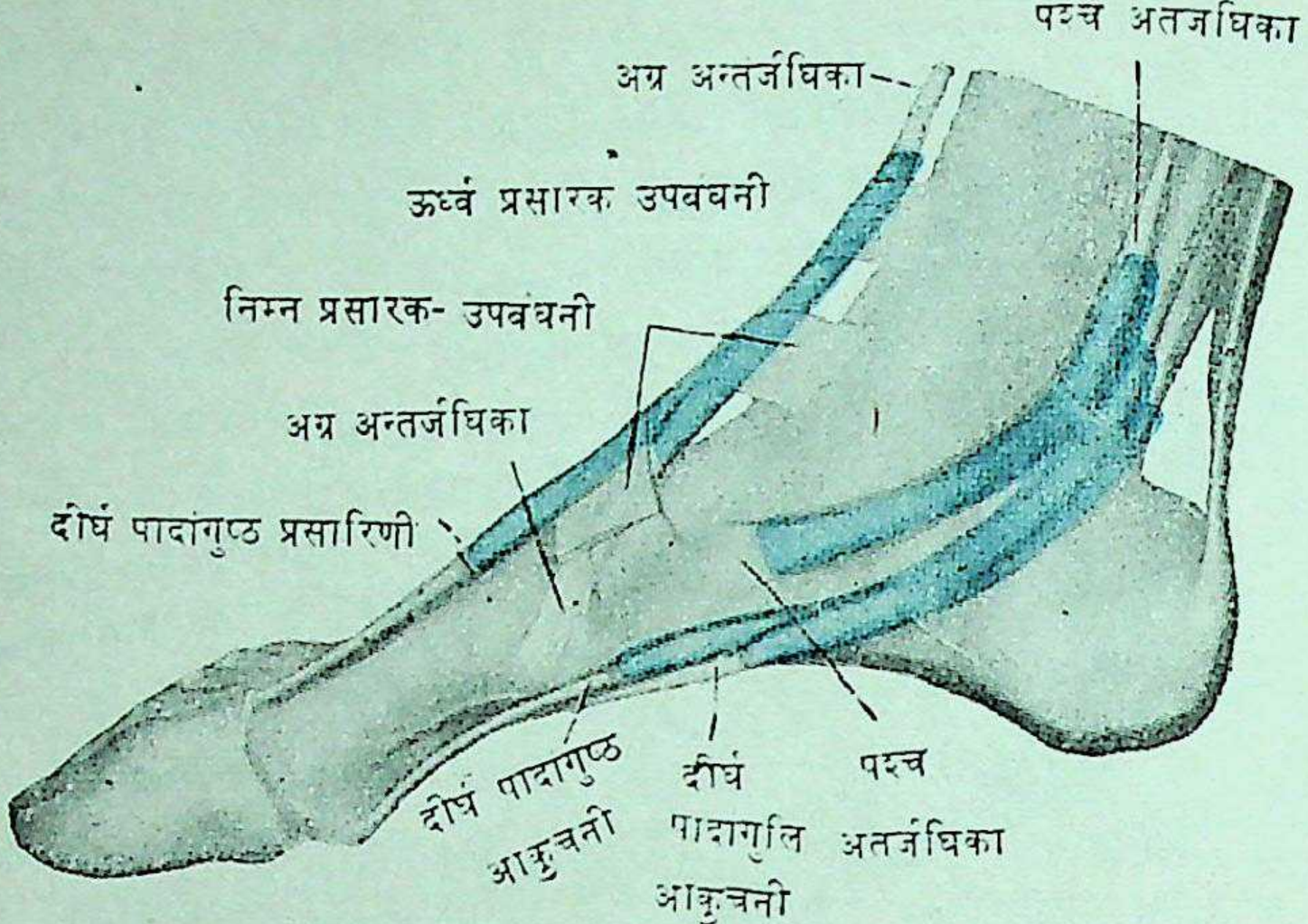
पश्च अतर्जंघिका
अग्र अन्तर्जंघिका
ऊर्ध्व प्रसारक उपबंधनी
निम्न प्रसारक- उपबंधनी
अग्र अन्तर्जंघिका
दीर्घ पादांगुष्ठ प्रसारिणी
दीर्घ पादांगुष्ठ आकुंचनी
दीर्घ पादांगुलि आकुंचनी
पश्च अतर्जंघिका

चित्र 419—दक्षिण गुल्फ के चारों ओर की कंडराओं के श्लेषक पिधान । अभिमध्य रूप

बनाते हैं, जो लघु पादांगुष्ठ प्रसारिणी (Ext. hallucis brevis) कही जाती है । यह कंडरा पादपृष्ठ धमनी (dorsalis pedis artery) को पार करती हुई अभिमध्य ओर जाकर अंगुष्ठ की निकटस्थ अंगुलास्थि के आधार के पश्च पृष्ठ पर निवेश करती है । शेष तीन कंडरायें दीर्घ पादांगुलि प्रसारिणी की दूसरी, तीसरी और चौथी पादांगुलियों में जाने वाली कंडराओं के पार्श्व पर निवेश करती हैं ।

तंत्रिका संभरण (Nerve supply)—गभीर बहिर्जंघिका तंत्रिका (त्रि. 1,2) की पार्श्व अंतिम शाखा (lateral terminal branch of deep peroneal n.) इस पेशी का संभरण करती है ।

क्रिया (Actions)—चार पादांगुलियों की अंगुल्यस्थियों का, जिनमें कंडरायें निवेश करती हैं, यह पेशी प्रसारण करती है, किन्तु अंगुष्ठ की केवल प्रथम अंगुलास्थि का प्रसार करती है ।

2. पादतल की पेशियां (Plantar muscles of the foot)

पादतल कंडराकला (Plantar aponeurosis)—यह पादतल पर विस्तृत अत्यन्त दृढ़ कला है जिसके तंतु अधिकतर अनुदैर्घ्य हैं । यह मध्य, पार्श्व, और अभिमध्य भागों में विभक्त हैं । **मध्य भाग** (central portion) सबसे दृढ़ और मोटा है । पीछे एड़ी के पास यह संकुचित है, जहां यह पार्ष्णि की अभिमध्य गुलिका पर लघु पादांगुलि आकुंचनी के पहले लगता है । सामने की ओर जाकर यह चौड़ा और पतला हो जाता है और प्रपदिकाओं के शिरों के पास पहुंचकर पांच भागों में विभक्त हो जाता है जिनमें से प्रत्येक अंगुलि में एक भाग चला जाता है । प्रपदांगुलि संधि पर पहुंचकर प्रत्येक भाग फिर दो उपरिस्थ और गभीर स्तरों में विभक्त होता है । उपरिस्थ स्तर नीचे को जाकर अनुप्रस्थ परिखा की

त्वचा में लग जाता है जो पादतल और अंगुलियों को अलग करती है। गभीर स्तर फिर दो भागों में विभक्त होकर अंगुलियों में जाने वाली आकुंचक कंडराओं के तान्तव पिधानों से तथा गभीर अनुप्रस्थ प्रपदिक स्नायुओं से मिलता है जिससे छोटी मोटी तान्तव चाप बन जाती हैं जिनके नीचे से लघु और दीर्घ आकुंचनी पेशियों की कंडराएं निकल कर अंगुलियों में जाती हैं। पांचों भागों के बीच से अंगुलि वाहिकायें तथा तंत्रिकाएं (digital vessels and nerves) और अनुकंडरिकायें निकल कर सामने को जाती है। पांचों भागों के पृथक् होने के स्थान पर अनेकों अनुप्रस्थ पूलिकाएं उनको आपस में जोड़ती हैं तथा कुछ तंतु उनसे निकल कर त्वचा में लग जाते हैं। पादतल कंडराकला का मध्य भाग पार्श्विक और अभिमध्य भागों में मिला रहता है और उसके दोनों ओर से दो अन्तरापेशी पट, पार्श्विक तथा अभिमध्य निकल कर पादतल को चले जाते हैं जो मध्यस्थ पेशियों को पार्श्व और अभिमध्य पेशियों से पृथक् करते हैं। इन लम्ब पटों से पतले अनुप्रस्थ पट निकलते हैं जो चारों स्तरों की पेशियों के बीच में विस्तृत हैं। कंडराकला के मध्य भाग के गभीर पृष्ठ से लघु पादांगुलि आकंचनी का उदय होता है।

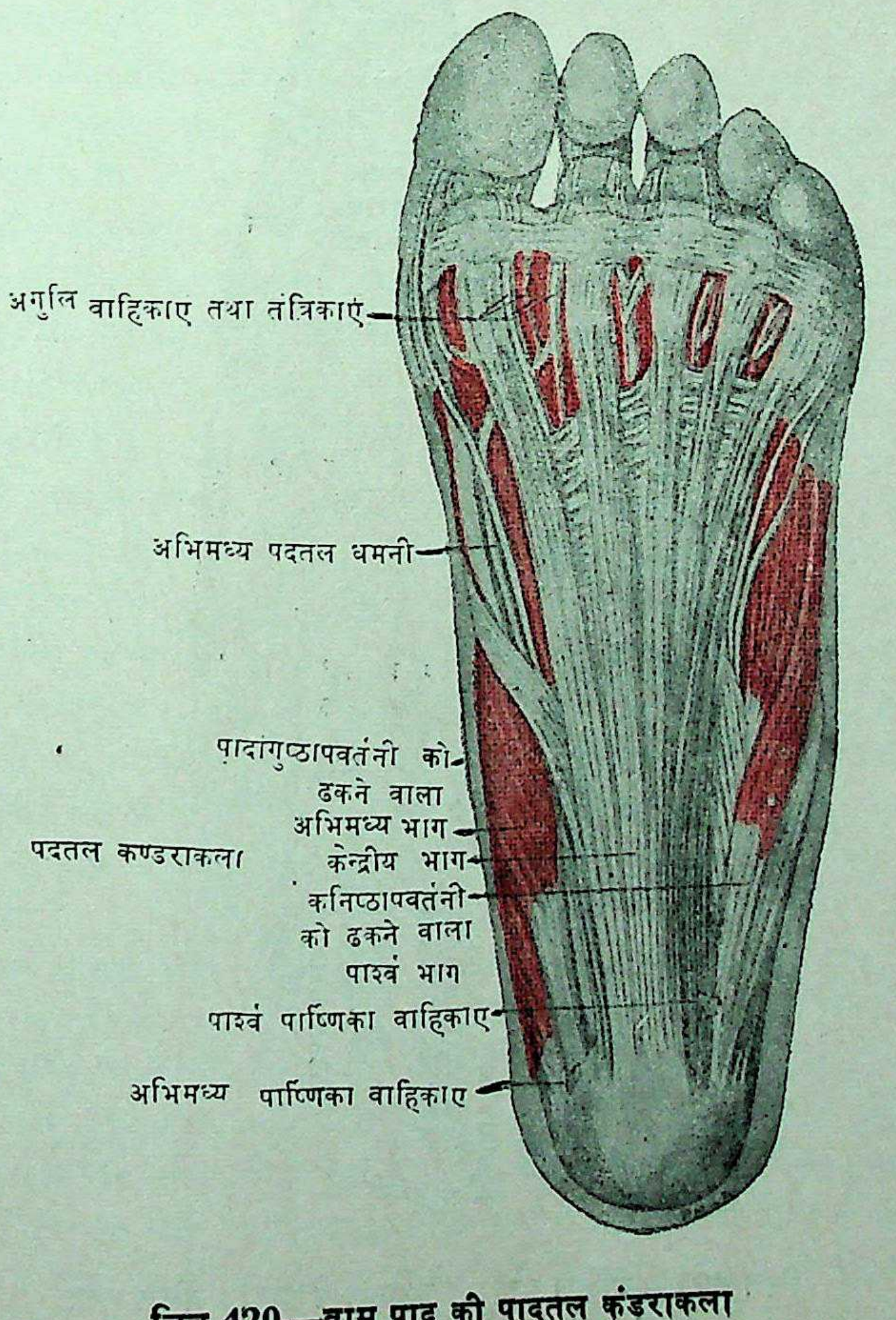
अंगुलि वाहिकाए तथा तंत्रिकाएं
अभिमध्य पदतल धमनी
पदतल कण्डराकला
पादांगुष्ठापवर्तनी को ढकने वाला अभिमध्य भाग
केन्द्रीय भाग
कनिष्ठापवर्तनी को ढकने वाला पार्श्व भाग
पार्श्व पार्ष्णिका वाहिकाए
अभिमध्य पार्ष्णिका वाहिकाए

चित्र 420—वाम पाद की पादतल कंडराकला

पार्श्व भाग (lateral portion)—यह कनिष्ठापवर्तनी के अधः पृष्ठ को ढके हुए है। यह दूरस्थ भाग की ओर पतला तथा निकटस्थ भाग की ओर एक दृढ़ बंध के रूप में पार्श्विक पार्ष्णिगुलिका से पांचवीं प्रपदास्थि के आधार पर लगा हुआ है। अभिमध्य ओर यह मध्य भाग से और पार्श्व में पादपृष्ठ प्रावरणी से मिला रहता है।

अभिमध्य भाग (medial portion)—यह पतला होता है और पादांगुष्ठापवर्तनी को नीचे से आच्छादित करता है। यह अभिमध्य ओर पादपृष्ठ प्रावरणी से, पीछे की ओर आकुंचक उपबंधनी से तथा पार्श्व ओर पादतल कंडराकला के मध्य भाग से मिला हुआ है।

पार्श्व अन्तरापेशी पट (lateral intermuscular septum) अपूर्ण होता है, विशेष रूप से निकटस्थ भाग में; दूरस्थ भाग में यह दीर्घ पादविवर्तिका के ऊपर के तन्तु पिधान से या पांचवीं प्रपदास्थि से लगा हुआ है। अभिमध्य अन्तरापेशी पट (medial intermuscular septum) भी अपूर्ण होता है तथा तीन बंधों—निकटस्थ, अभिमध्य तथा दूरस्थ—में विभक्त है। प्रत्येक से पार्श्विक तथा अभिमध्य भाग निकलते हैं जैसे ही यह गंभीर लगाव

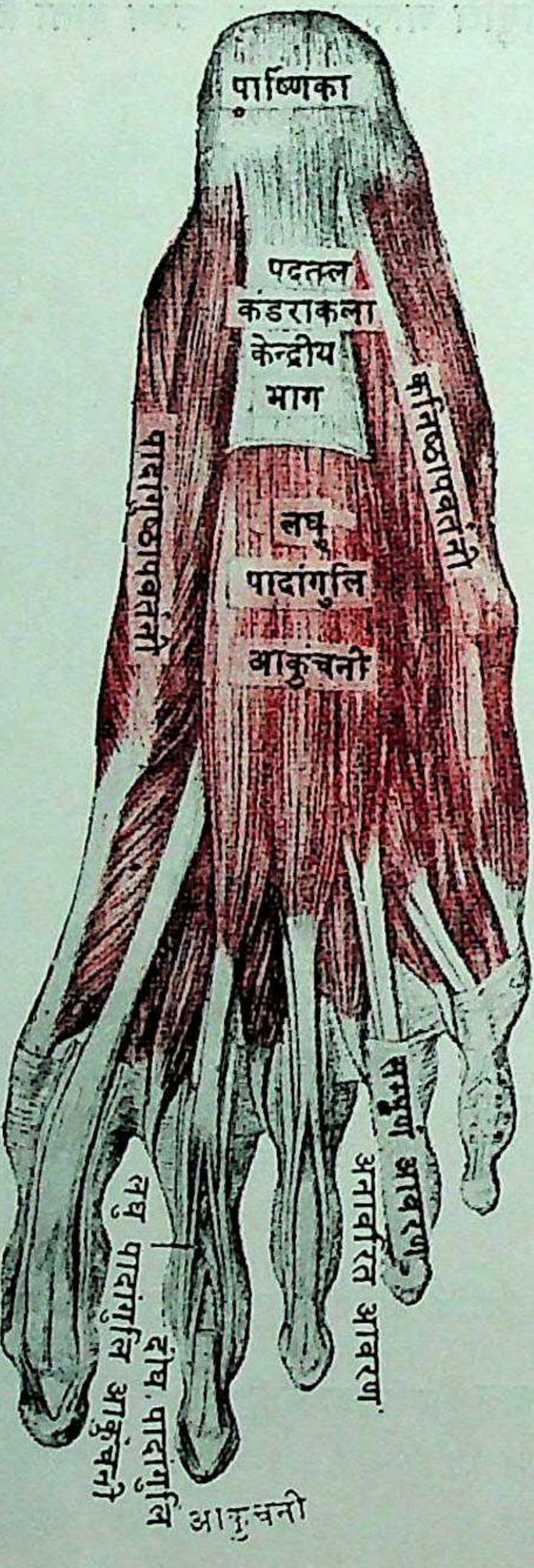
पार्ष्णिका
पदतल
कंडराकला
केन्द्रीय
भाग
कनिष्ठापवर्तनी
पादांगुष्ठापवर्तनी
लघु
पादांगुलि
आकुंचनी
सम्पूर्ण आवरण
अनावरित आवरण
लघु पादांगुलि आकुंचनी
दीर्घ. पादांगुलि आकुंचनी

चित्र 421—दक्षिण पाद की पादतल पेशियां। प्रथम स्तर

की तरफ पहुंचता है। निकटस्थ बंध पार्श्व में घनास्थि (cuboid) और अभिमध्य और पश्च अन्तर्जंघिका की कंडरा से लगा हुआ है। मध्य बंध पार्श्व में घनास्थि तथा दीर्घ पादतल स्नायु से लगा हुआ है तथा अभिमध्य और अभिमध्य कीलाकार अस्थि से लगा है। दूरस्थ बंध दीर्घ पादांगुष्ठ आकुंचनी की कंडरा को लपेटने के लिए विभक्त हो जाता है और लघु पादांगुष्ठ आकुंचनी के ऊपर की प्रावरणी से लगा है।

पादतल की पेशियां भी कंडराकला की भांति **मध्य, अभिमध्य** और **पार्श्विक** समूहों में विभक्त हैं। किन्तु उनके चार स्तर होने के कारण उनका स्तरानुसार वर्णन किया जाता है जिस प्रकार वे शरीर के व्यवच्छेदन (Dissection) में मिलती हैं।

प्रथम स्तर की पेशियां (Muscles of the First layer)

पादांगुष्ठापवर्तनी
लघु पादांगुलि आकुंचनी
कनिष्ठापवर्तनी

पादांगुष्ठापवर्तनी (Abductor hallucis)—यह पांव की अभिमध्य धारा पर स्थित, पार्ष्णि की अभिमध्य गुलिका, आकुंचक उपबंधनी, पादतल कंडराकला और इसके तथा लघु पादांगुलि आकुंचनी के बीच के अन्तरापेशी पट से उदय होती है। आगे जाकर उसके तंतुओं से जो कंडरा बनती है वह लघु पादांगुष्ठ आकुंचनी की अभिमध्य कंडरा के साथ, अंगुष्ठ की निकटस्थ अंगुलास्थि के आधार के अभिमध्य पृष्ठ पर निवेश करती है। कुछ तंतु और भी निकटस्थ इस अंगुलि की कण्डरास्थि के अभिमध्य ओर लगते हैं।

तंत्रिका संभरण (Nerve supply)—अभिमध्य पादतल तंत्रिका (त्रि.2,3) पेशी का संभरण करती है।

लघु पादांगुलि आकुंचनी (Flexor digitorum brevis)—यह पादतल कंडराकला के मध्य भाग के ठीक नीचे ढ़की हुई है। इसका उदय पार्ष्णि की अभिमध्य गुलिका, पादतल कंडराकला के मध्य भाग और अन्तरापेशी पट से होता है। इससे चार कंडरायें निकलती हैं जो पांव के पार्श्व की चारों अंगुलियों में जाती हैं। निकटस्थ अंगुलास्थियों के आधार पर प्रत्येक कंडरा दो में विभक्त होती है जिनके बीच से दीर्घ पादांगुलि आकुंचनी की उस अंगुलि में जाने वाली कंडरा निकलती हैं। दोनों भाग फिर दीर्घ पादांगुलि आकुंचनी की कंडरा के लिये एक खातिका बनाते हैं। कंडरा के तंतु फिर छितरा कर मध्य अंगुलास्थि के कांड के दोनों पार्श्वों पर लग जाते हैं। इसका निवेश ठीक हाथ की उपरिस्थ अंगुलि आकुंचनी की भांति होता है।

तंत्रिका संभरण (Nerve supply)—अभिमध्य पादतल तंत्रिका (त्रि. 2 तथा 3) इस पेशी का संभरण करती हैं।

आकुंचक कंडराओं के तान्तव पिधान (Fibrous sheaths of the flexor tendons)—लघु और दीर्घ आकुंचनी पेशियों की कंडराओं के अन्तिम भाग अस्थि और कंडराकला द्वारा निर्मित नलिकाओं में रहते हैं। यह नलिकायें ऊपर की ओर अंगुलास्थियों और नीचे की ओर तंतु बंधों, अंगुलि तांतव पिधानों, जो कंडराओं को चाप के समान पार करते हैं तथा दोनों पार्श्वों में अंगुलास्थियों पर लगे हुए हैं, से घिरी रहती है। निकटस्थ और दूरस्थ अंगुलास्थियों के कांडों के सामने तन्तु बंध दृढ़ और अनुप्रस्थ

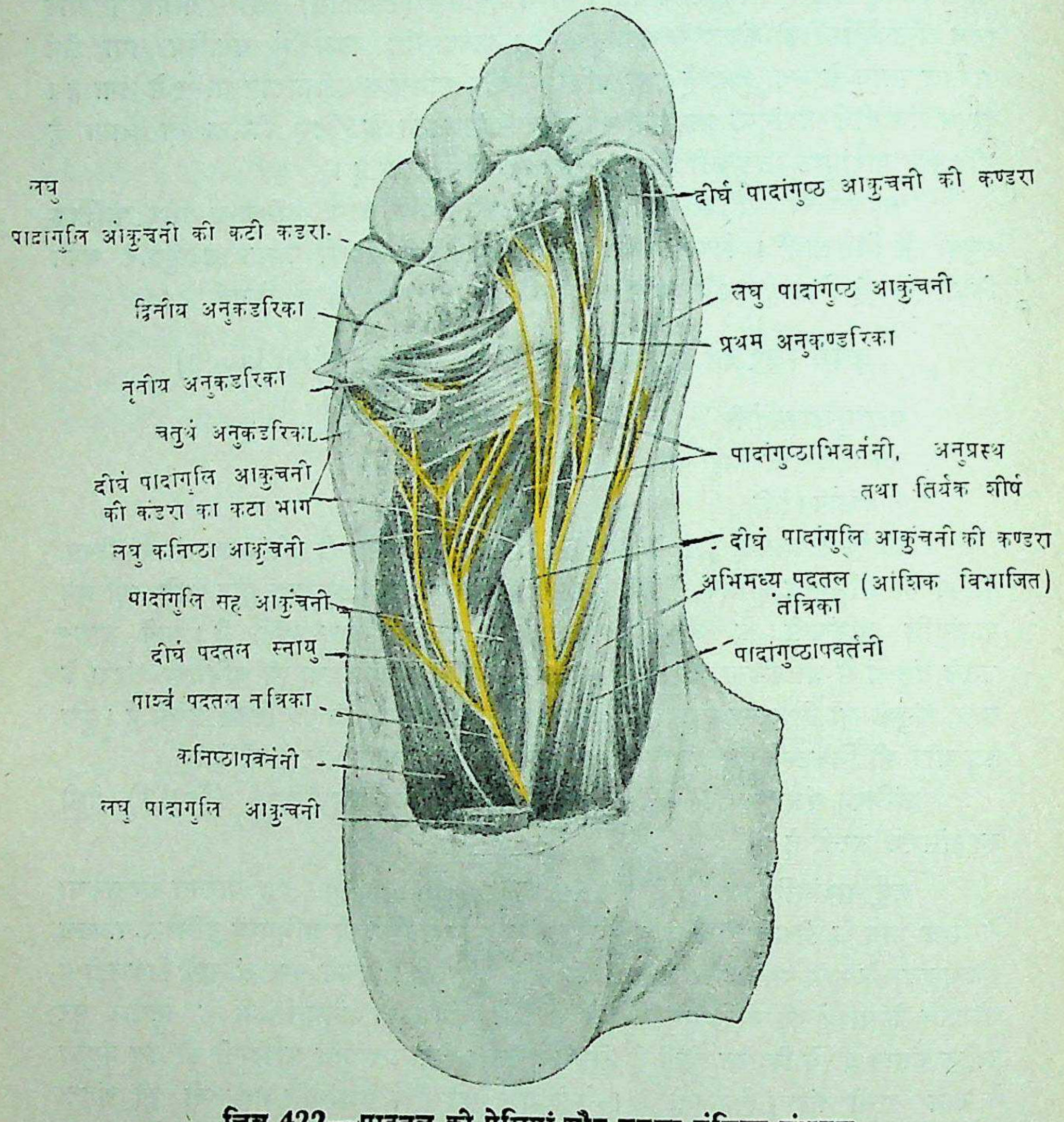
लघु
पादांगुलि आंकुचनी की कटी कंडरा
द्वितीय अनुकंडरिका
तृतीय अनुकंडरिका
चतुर्थ अनुकंडरिका
दीर्घ पादांगुलि आकुंचनी
की कंडरा का कटा भाग
लघु कनिष्ठा आकुंचनी
पादांगुलि सह आकुंचनी
दीर्घ पदतल स्नायु
पार्श्व पदतल तंत्रिका
कनिष्ठापवर्तनी
लघु पादांगुलि आकुंचनी
दीर्घ पादांगुष्ठ आकुंचनी की कण्डरा
लघु पादांगुष्ठ आकुंचनी
प्रथम अनुकण्डरिका
पादांगुष्ठाभिवर्तनी, अनुप्रस्थ
तथा तिर्यक शीर्ष
दीर्घ पादांगुलि आकुंचनी की कण्डरा
अभिमध्य पदतल (आंशिक विभाजित)
तंत्रिका
पादांगुष्ठापवर्तनी

चित्र 422—पादतल की पेशियां और उनका तंत्रिका संभरण

(वलय भाग) हैं; किन्तु संधियों पर ये पतले और तिर्यक् दिशा मे फैले रहते हैं। यह स्वस्तिकाकार भाग (cruciform) कहलाता है। प्रत्येक नलिका में कंडरा पर चढ़ा हुआ श्लेषक पिधान (synovial sheath) रहता है जो तान्तव नलिका के आभ्यन्तर को आच्छादित करके कंडरा पर परावर्तित हो जाता है। पिधान के भीतर कंडरा बंधनिकायें (vincula tendinum) ठीक हाथ ही के समान स्थित हैं

कनिष्ठापवर्तनी (Abductor digiti minimi) —यह पांव की पार्श्व की धारा पर स्थित है। इसका उदय पार्ष्णि की अभिमध्य और पार्श्व गुलिकाओं से तथा उनके बीच के अस्थि पृष्ठ, पादतल कंडराकला तथा अन्तरापेशी पट से होता है। इसकी कंडरा पांचवीं प्रपदास्थि के पादतल पृष्ठ की चिकनी खातिका पर से निकल कर कनिष्ठा आकुंचनी

की कंडरा के साथ पांचवीं अंगुलि की निकटस्थ अंगुलास्थि के आधार के पार्श्व पृष्ठ पर निवेश करती है।

तंत्रिका सम्भरण (Nerve supply)—पार्श्व पादतल तंत्रिका (त्रि. 2,3) पेशी का संभरण करती है।

दूसरे स्तर की पेशियां (Muscles of the Second layer)

पादांगुलि सह आकुंचनी
अनुकंडरिकायें

पादांगुलि सह आकुंचनी (Flexor digitorum accessorius)—इसका उदय अभिमध्य और पार्श्व दो शिरों से होता है। यह दोनों शिर दीर्घ पादतल स्नायु (long plantar lig) द्वारा अलग हैं। बड़ा और मांसल **अभिमध्य शिर** पार्ष्णि के अवतल अभिमध्य पृष्ठ से दीर्घ पादांगुष्ठ आकुंचनी की कंडरा की खातिका के नीचे से उदय होता है। **पार्श्व शिर,**

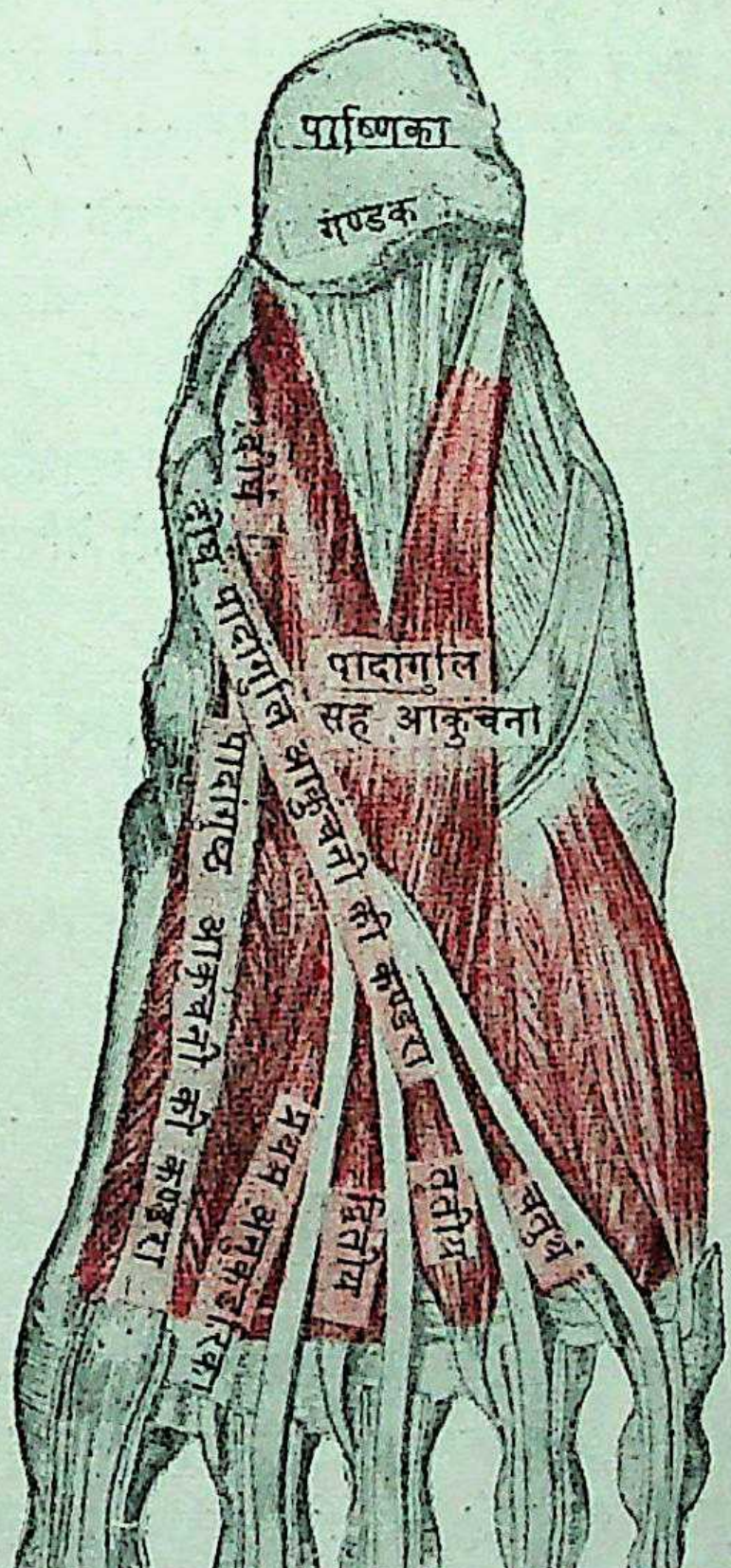
पार्ष्णिका
गण्डक
दीर्घ
दीर्घ पादांगुलि आकुंचनी की कण्डरा
पादांगुलि
सह आकुंचनी
पादांगुष्ठ आकुंचनी की कण्डरा
प्रथम अनुकण्डरिका
द्वितीय
तृतीय
चतुर्थ

चित्र 423—वाम पाद की पादतल पेशियां। प्रथम एवं द्वितीय स्तर

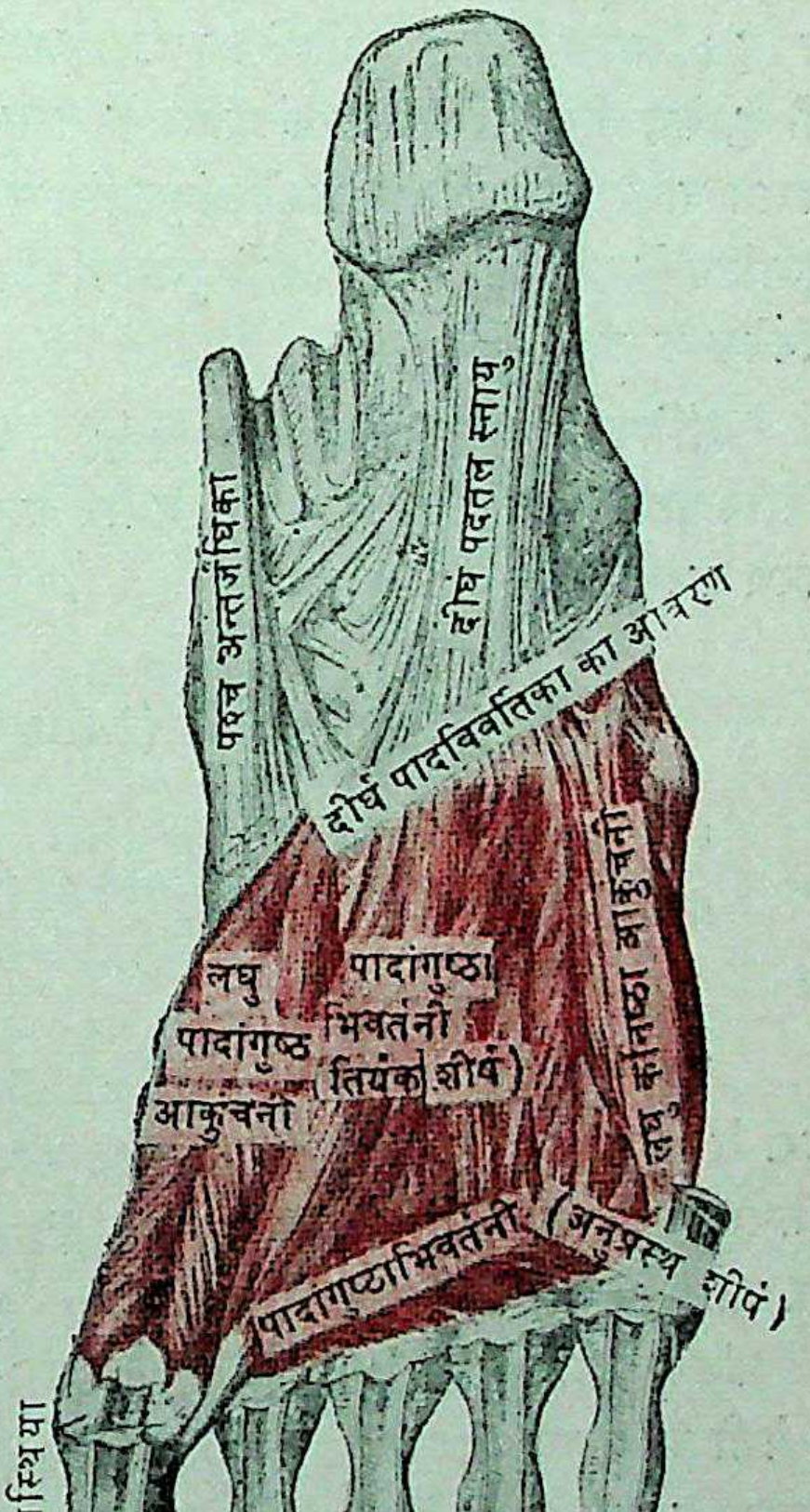
पश्च अन्तर्जंघिका
दीर्घ पादतल स्नायु
दीर्घ पादविवर्तिका का आवरण
लघु
पादांगुष्ठ
आकुंचनी
पादांगुष्ठा
भिवर्तनी
(तिर्यक् शीर्ष)
लघु कनिष्ठा आकुंचनी
पादांगुष्ठाभिवर्तनी (अनुप्रस्थ शीर्ष)
कण्डरास्थिया

चित्र 424—वाम पाद की पादतल पेशियां। तृतीय स्तर

चपटा और कंडरीय, पार्श्व गुलिका के सामने पार्ष्णि से तथा दीर्घ पादांगुलि स्नायु से निकलता है। **अभिमध्य शिर** एक तान्तव फलक में समाप्त हो सकता है जो दीर्घ पादांगुलि आकुंचनी की कंडरा के नीचे से निकल कर कंडरीय स्लिपों में विभक्त होता है जो दूसरी, तीसरी और कभी चौथी अंगुलियों में जाने वाली दीर्घ आकुंचनी की कंडराओं में मिल जाते हैं। पार्श्व शिर तान्तव फलक में उपरिस्थ पृष्ठ अथवा पार्श्व धारा में मिल जाता है अथवा दीर्घ पादांगुलि आकुंचनी की कंडरा की पार्श्व धारा में मिल जाता है। यह पेशी दीर्घ पादांगुलि आकुंचनी की कंडराओं को जो दूसरी, तीसरी तथा चौथी अंगुलियों में जाती है, स्लिप भेजती हैं।

तंत्रिका संभरण (Nerve supply)—पार्श्व पादतल तंत्रिका (त्रि. 2,3) इस पेशी का संभरण करती है।

अनुकंडरिकायें (Lumbricals)—यह चार लघु पेशियां हैं जिनका उदय दीर्घ पादांगुलि आकुंचनी की चारों कंडराओं से, जहां वे एक दूसरे से पृथक् होती हैं, वहां से होता है। प्रथम पेशी के अतिरिक्त जो केवल प्रथम कंडरा के अभिमध्य ओर से उदय होती है, शेष तीनों पेशियां दो कंडराओं के सम्मुख पृष्ठों से निकलती हैं। पेशियों के अन्त से निकलने वाली कंडरायें चार छोटी अंगुलास्थियों के अभिमध्य ओर से जाकर उनके निकटस्थ अंगुलास्थि के पृष्ठ पर स्थित अभिपृष्ठ अंगुलि विस्तार (dorsal digital expansion) में निवेश करती हैं।

तंत्रिका संभरण (Nerve supply)—अभिमध्य पादतल तंत्रिका प्रथम अनुकंडरिका का और पार्श्व पादतल तंत्रिका की गभीर शाखा (त्रि 2 तथा 3) शेष तीनों पेशियों का संभरण करती हैं।

तीसर स्तर की पेशियां (Muscles of the Third layer)

लघु पादांगुष्ठ आकुंचनी
पादांगुष्ठाभिवर्तनी
लघु कनिष्ठा आकुंचनी

लघु पादांगुष्ठ आकुंचनी (Flexor hallucis brevis)—यह Y अक्षर के आकार की कंडरा से उदय लेती है। इसका **पार्श्विक भाग** घनास्थि (cuboid) के पादतल पृष्ठ के अभिमध्य भाग से, दीर्घ पादविर्वतिका की कंडरा की खातिका के पीछे से और पार्श्व कीलाकार अस्थि के सन्निकट पृष्ठ से उदय होता है। इसका **अभिमध्य भाग** पश्च अन्तर्जंघिका की कंडरा स्वयं बनाती है। दोनों भागों के मिलने से Y आकार की उदय कंडरा बन जाती है। पेशी अभिमध्य और पार्श्व दो भागों में विभक्त हो जाती है, जिसकी कंडरायें पादांगुष्ठ के आधार के अभिमध्य और पार्श्व ओर निवेश करती हैं। प्रत्येक कंडरा के निवेश भाग में एक कंडरास्थि बन जाती है। निवेश से पहले अभिमध्य भाग पादांगुष्ठापवर्तनी से और पार्श्व भाग पादांगुष्ठाभिवर्तनी से जुड़ा हुआ है।

तंत्रिका संभरण (Nerve supply)—अभिमध्य पादतल तंत्रिका (त्रि. 2,3) पेशी का संभरण करती है।

पादांगुष्ठाभिवर्तनी (Adductor hallucis)—यह तिर्यक् और अनुप्रस्थ दो शिरों से उदय होती है। **तिर्यक् शिर** (oblique head) दूसरी, तीसरी और चौथी प्रपदास्थियों के आधारों और दीर्घ पादविर्वतिका की कंडरा के पिधान से उदय होता है और लघु पादांगुष्ठ आकुंचनी की कंडरा के साथ पादांगुष्ठ की प्रथम अंगुलास्थि के आधार के पार्श्व पृष्ठ पर निवेश करता है। **अनुप्रस्थ शिर** एक चपटी लघु पूलिका है जो तीसरी, चौथी और पांचवीं अंगुलियों की पादतल प्रपद-अंगुल्यस्थि स्नायुओं (plantar metatarsophalangeal lig.) तथा गभीर अनुप्रस्थ प्रपद स्नायुओं (deep transverse metatarsal lig.) से उदय होता है। तिर्यक् शिर फिर अभिमध्य और पार्श्व भाग में विभक्त होता है। अभिमध्य भाग लघु पादांगुष्ठ आकुंचनी के पार्श्व भाग से मिल जाता है और पादांगुष्ठ की पार्श्व कंडरास्थि में निवेश करता है। पार्श्व भाग अनुप्रस्थ शिर में जुड़ जाता है और पार्श्व कंडरास्थि तथा प्रथम अंगुल्यस्थि में निवेश करता है

तंत्रिका संभरण (Nerve supply)—पार्श्व पादतल तंत्रिका की गभीर शाखा (त्रि. 2,3) पेशी का संभरण करती है।

लघु कनिष्ठा आकुंचनी (Flexor digiti minimi brevis)—यह पांचवीं प्रपदास्थि के आधार के पादतल पृष्ठ के अभिमध्य भाग और दीर्घ पादविर्वतिका के पिधान से उदय होकर पांचवीं अंगुलि के निकटस्थ अंगुलास्थि के आधार के पार्श्व पृष्ठ पर निवेश करती है। कुछ तंतु पांचवीं प्रपदास्थि के दूरस्थ अर्ध के पार्श्व भाग में लग जाते हैं जिसको कभी कभी अलग से एक पेशी कनिष्ठा व्यावर्तनी भी (opponens digiti minimi) कह देते हैं।

तंत्रिका संभरण (Nerve supply)—इस पेशी का संभरण पार्श्व पादतल तंत्रिका की उपरिस्थ शाखा (त्रि 2,3) द्वारा होता है।

चौथे स्तर की पेशियां (Muscles of the Fourth layer)

अन्तराशलाकिकायें

अन्तराशलाकिकायें (Interossei)—ये पांव के अभिपृष्ठ (dorsal) और पादतल (plantar) पृष्ठों पर दो पेशी समूह हैं जो दूसरी अंगुलि की मध्य रेखा के दोनों ओर स्थित हैं। हाथ में वे तीसरी अंगुलि की मध्य रेखा के दोनों ओर हैं।

अभिपृष्ठ अन्तराशलाकिकायें (Dorsal Interossei)—ये संख्या में चार हैं और प्रपदिकाओं के सम्मुख पृष्ठों से दो शिरों द्वारा उदय होती हैं। अतएव ये द्विपक्षक (bipennate) पेशियां प्रपदिकाओं के बीच में स्थित हैं। इनकी कंडरायें निकटस्थ अंगुलास्थियों के आधारों पर और अभिपृष्ठ अंगुलि विस्तारों (dorsal digital expansions) में निवेश करती हैं। प्रथम कंडरा दूसरी अंगुलि के अभिमध्य ओर निवेश करती है। शेष तीनों कंडरायें तीसरी, चौथी और पांचवीं अंगुलि में पार्श्व ओर निवेश करती हैं। प्रथम पेशी के दोनों शिरों के बीच के अवकाश द्वारा पादपृष्ठ धमनी (dorsalis pedis a.) पादतल में जाती है। शेष तीनों पेशियों के बीच से बेधक धमनियां (perforating a.) पादतल से पादपृष्ठ को आती हैं।

पादतल अन्तराशलाकिकायें (Plantar interossei)—ये केवल तीन हैं और प्रपदिकाओं के नीचे स्थित हैं, न कि उनके बीच में। प्रत्येक का सम्बन्ध केवल एक प्रपदिका

अस्थि को छोड़कर होता है । इनका उदय तीसरी, चौथी तथा पांचवीं प्रपदास्थियों के आधार और कांड के अभिमध्य पृष्ठ से होता है और निवेश उन ही अंगुलियों की निकटस्थ अंगुलास्थियों के आधारों के अभिमध्य पृष्ठों पर तथा अभिपृष्ठ अंगुलि विस्तारों में होता है।

तंत्रिका संभरण (Nerve supply)—पहले, दूसरे और तीसरे अन्तरास्थि अवकाशों की पेशियों का संभरण पार्श्व पादतल तंत्रिका (lateral plantar nerve) (त्रि. 2,3) की गभीर शाखा और चौथे अवकाश की पेशियों की निकटस्थ उपरिस्थ शाखा द्वारा होता है ।

पांव की पेशियों की क्रिया (Actions of the muscles of the foot)

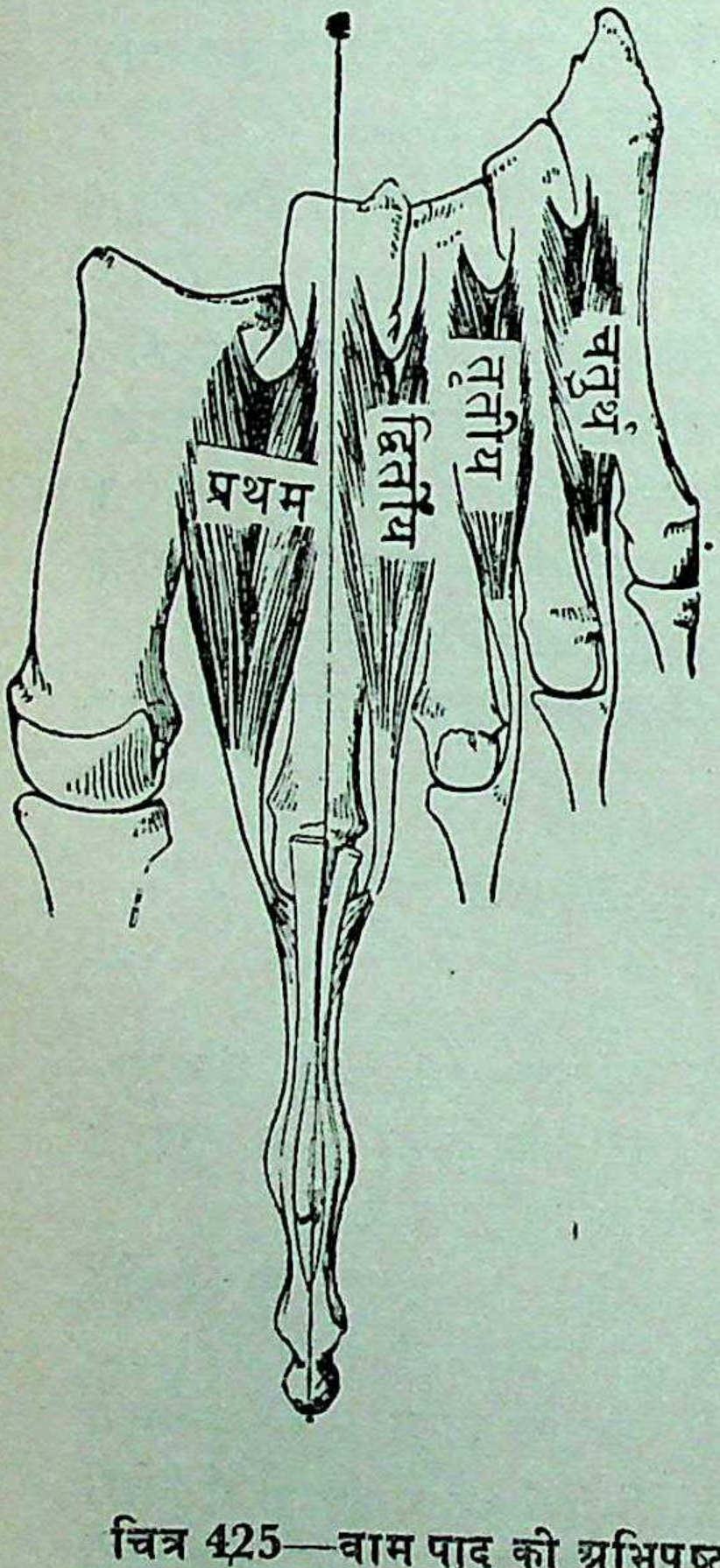

चित्र 425—वाम पाद की अभिपृष्ठ अन्तराशलाकिकायें । अभिपृष्ठ रूप

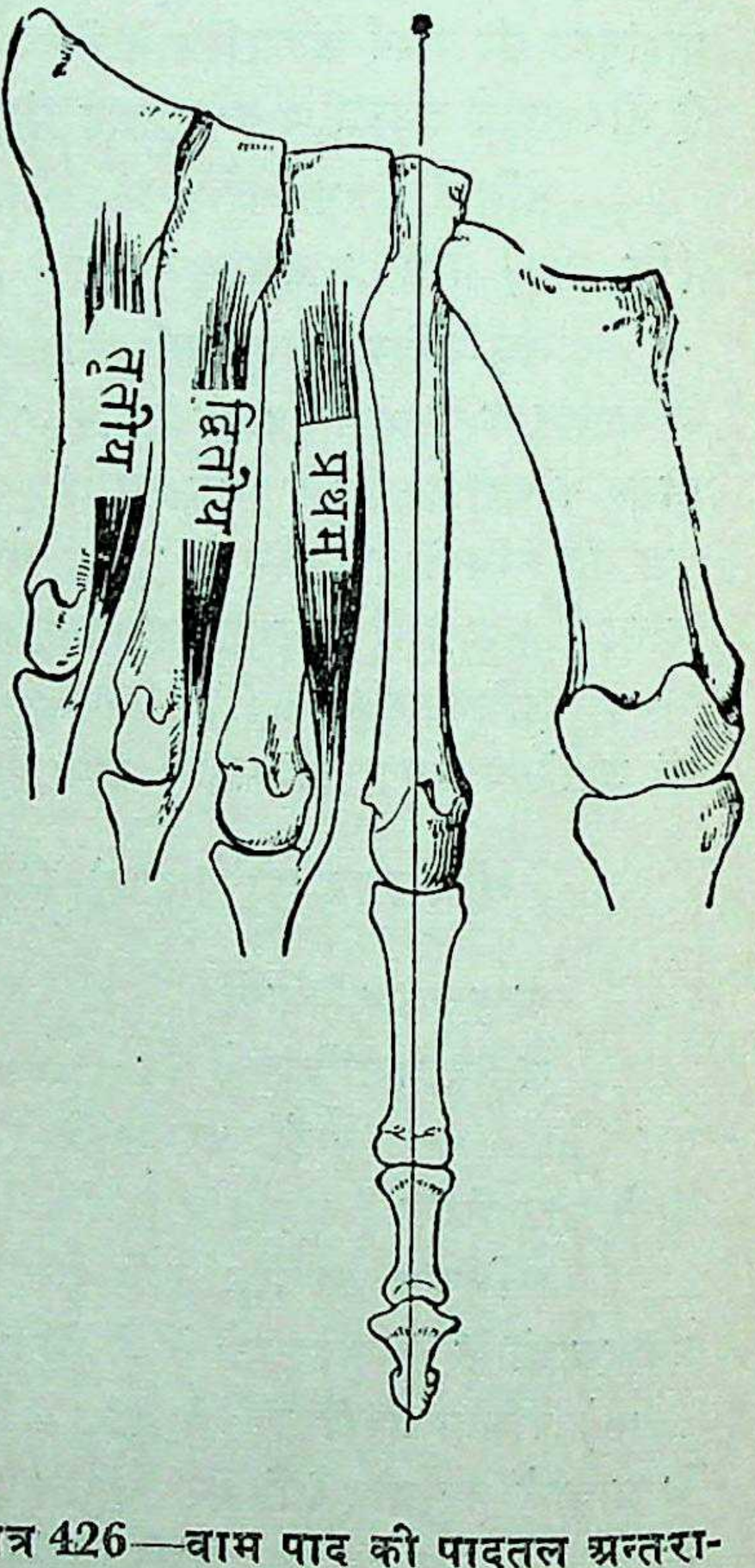

चित्र 426—वाम पाद की पादतल अन्तराशलाकिकायें । पादतल रूप

इन पेशियों से इनके नामानुसार क्रिया करने की आशा की जाती है, किन्तु इनकी वास्तविक क्रिया उस समय होती है जब पांव भूमि पर रखा होता है जिससे दशा के अनुसार उनकी क्रिया में परिवर्तन हो जाता है। उस समय उनकी विशेष क्रिया जिन अंगुलियों (या अंगुष्ठ) में वे लगी हुई हैं उनको दृढ़ता से भूमि पर स्थिर रखना और अपने तनाव से पांव की अनुदैर्घ्य और अनुप्रस्थ चापों को अक्षुण्ण बनाये रखना होता है।

चलने या दौड़ने के समय एड़ी को भूमि से उठाने पर शरीर भार अंगुलियों की गद्दियों (pads of toes) और प्रपदास्थियों के शिर पर चला जाता है। जिस समय गद्दियां भूमि पर सबसे अधिक दाब (pressure) रखती हैं उस समय अगुलियां दूरस्थ (distant) अन्तरांगुल्यस्थि संधियां (interphalangeal joints) और प्रपद-अंगुल्यस्थि संधियों (metatarsophalangeal joints) पर प्रसारित होती हैं किन्तु निकटस्थ अन्तरांगुलि संधियों पर आकुंचित रहती हैं। अंगूठा प्रपद-अंगुलि संधि पर प्रसारित और अन्तरांगुलि संधि पर आकुंचित होता है। यह स्थिति लघु पादांगुलि आकुंचनी और दीर्घ आकुंचनी पेशियों के सक्रिय संकोच से उत्पन्न होती है जो अन्तिम अंगुलास्थियों को खींचती हैं। अनुकंडरिकायें तथा अन्तराशलाकिकास्थियें अंगुलियों को उपर्युक्त स्थिति में अत्यधिक मुड़ने से रोकती हैं और अन्तरांगुलि पर अत्याकुंचन का तथा प्रपद-अंगुलि संधि पर अति प्रसारण का विरोध करती हैं।

वाहिका प्रकरण

(**Angiology**)

वाहिका तंत्र (Vascular system) में दो तन्त्रों की गणना की जाती है : (1) रक्त-वाहिका तन्त्र (blood-vascular system)--जो हृदय और रक्तवाहिकाओं (vessels) से सम्मिलित हैं जिनमें होकर रक्त शरीर में संचार करता है और (२) लसीका तन्त्र (lymphatic system)---जिसमें पर्व (nodes) और लसीका वाहिकायें होती हैं जिनके द्वारा लसीका का प्रवाह होता रहता है। ये दोनों ही तंत्र आपस में एक दूसरे से साहचर्य रखते हैं तथा विकास के दृष्टिकोण से भी आपस में सम्बन्धित हैं।

हृदय के संकोच करने पर रक्त धमनी (arteries) नामक वाहिकाओं द्वारा शरीर में प्रवाहित होता है। अन्त में ये सूक्ष्म शाखाओं में विभक्त हो जाती हैं जो धमनिकायें (arterioles) कहलाती हैं। आगे चलकर इनकी भी अत्यन्त सूक्ष्म शाखायें हो जाती हैं जिनको केशिकायें (capillaries) कहा जाता है। शरीर के प्रत्येक भाग में इनका जाल फैला हुआ है। ये केवल सूक्ष्मदर्शी द्वारा दिखाई देती हैं। इस केशिका जाल से रक्त शिरिका (venules) नामक सूक्ष्म वाहिकाओं में जाता है। शिरिकाओं के मिलने से शिरायें (veins) बनती हैं जो जुड़कर बड़ी शिरायें बनाती हैं जिनके द्वारा रक्त लौटकर हृदय में पहुंचता है। जब रक्त कोशिकाओं में बह रहा होता है, उसके कुछ तत्त्व चयापचय हेतु ऊतक अवकाशों में पारस्राव (transudate) कर जाते हैं। ऊतक अवकाशों से चयापचयी उत्पाद अंशतः रक्त केशिकाओं द्वारा तथा अंशतः लसीका वाहिकाओं द्वारा पुनः अवशोषित हो जाता है।

हृदय में चार कोष्ठ हैं : **दक्षिण** (right) **अलिन्द** और **निलय** और **वाम** (left) **अलिन्द** और **निलय** (atrium, ventricle)। चारों कोष्ठ आपस में संबंधित होते हैं। किन्तु जन्म के पश्चात् दक्षिण और वाम कोष्ठ एक मध्य पट (septum) द्वारा पूर्णतया पृथक् हो जाते हैं।

शरीर में परिसंचरण (circulation) के पश्चात् ऊर्ध्व और अधो महाशिराओं (superior and inferior vena cava) द्वारा रक्त, ऑक्सीजन रहित और कार्बन-डाइ-ऑक्साइड युक्त होकर, हृदय के दक्षिण अलिन्द में लौटता है। वहां से यह शिरा रक्त दक्षिण निलय में जाता है जो उसको फुफ्फुस धमनी प्रकाण्ड (Pulmonary trunk) द्वारा फुफ्फुस में भेज देता है। यहां वह प्रश्वसन (inspiration) द्वारा भीतर आयी हुई वायु से ऑक्सीजन ले लेता है और कुछ कार्बन-डाई-ऑक्साइड लौटा देता है। यह ऑक्सीजन युक्त रक्त फुफ्फुस शिराओं द्वारा वाम अलिन्द में और वहां से वाम निलय में लौट आता है। इस रक्त को हृदय प्रत्येक संकोच के समय वेग से महाधमनी (aorta) नामक बड़े आकार की धमनी

में भेजता है जो इस ऑक्सीजन युक्त रक्त को अपनी अनेक शाखाओं द्वारा शरीर के प्रत्येक भाग, अंगों तथा आशयों में पहुंचाती है।

वाम निलय से चलकर शरीर में संचार करने के पश्चात् हृदय के दक्षिण पार्श्व में रक्त के लौटकर पहुंचने को दैहिक परिसंचरण (systemic circulation) कहते हैं। दक्षिण निलय से फुफ्फुस में होकर रक्त के हृदय के वाम पार्श्व में लौट आने को **फुफ्फुसी परिसंचरण** (pumonary circulation) कहा जाता है।

प्लीहा, अग्न्याशय, आमाशय और अन्त्र में परिसंचरण के पश्चात् रक्त हृदय में सीधे लौटकर नहीं आता बल्कि प्रतिहारिणी शिरा (portal vein) द्वारा यकृत में पहुंचता है जहां शिरा धमनियों की भांति अनेक शाखाओं में विभक्त होकर केशिकाओं के समान वाहिकाओं (शिरानालाभ, sinusoids) में समाप्त होती है जिनसे यकृत की शिरायें (hepatic veins) प्रारम्भ होती हैं और रक्त को निम्न महाशिरा में पहुंचाती हैं जिसके द्वारा यह दक्षिण अलिन्द में पहुंचता है। इसको **प्रतिहारिणी परिसंचरण** (portal circulation) कहते हैं। अंगों में गये हुए रक्त को निम्न महाशिरा में पहुंचने के पूर्व दो सूक्ष्म वाहिका समूहों, अंगों की केशिकाओं और यकृत के शिरानालाभों में होकर निकलना पड़ता है। इस कारण रक्त पोषण नाल (alimentary canal) से पाचित आहार के रस को लेकर यकृत कोशिकाओं में पहुंचता है।

रक्त वाहिकाओं की संरचना

(The structure of the blood vessels)

धमनियों की भित्तियों में तीन स्तर पाये जाते हैं जिनको बहिःकंचुक (tunica adventia), मध्य कंचुक (tunica media) और अन्तःकंचुक (tunica intima) कहते हैं।

आकार के अनुसार इनकी रचना में भेद पाया जाता है। बड़े **आकार की धमनियों** जैसे महाधमनी, कैरोटिड़ आदि में अवकाशिका (lumen) भित्ति की मोटाई की अपेक्षा बड़ी होती है और पेशी की अपेक्षा पीत प्रत्यास्थ तंतुओं (yellow elastic fibres) का अनुपात अधिक होता है; ये बहुधा प्रत्यास्थ प्रकार (elastic type) की धमनियां कही जाती हैं।

अन्तःकंचुक में एक स्तर अन्तःकला कोशिकाओं (endothelial cells) का और दूसरा स्तर अधोअन्तःकला संयोजी ऊतक (subendothelial connective tissue) का होता है। अन्तः कलाकोशिकायें चपटी, अण्डाकार और वाहिका की लम्बाई की दिशा में स्थित होती हैं। अधो अन्तःकलासंयोजी ऊतक में कोलेजनी (collagenous) और प्रत्यास्थ तन्तु मिले रहते हैं जिनके बीच में कुछ शाखायुक्त कोशिकायें और सरल पेशी तन्तु होते हैं। इसके बाहर सरंध्र प्रत्यास्थ कला (fenestrated elastic membrane) का एक स्तर होता है जो छोटी धमनियों के आभ्यन्तर प्रत्यास्थ फलक (internal elastic lamina) के समान है, किन्तु यह मध्य कंचुक से पूर्णतया पृथक् नहीं होता।

मध्य कंचुक में केवल संकेन्द्रिक (concentric), वृत्ताकार विन्यसित प्रत्यास्थ कलायें (circularly disposed elastic membranes) होती हैं जिनके बीच बीच में सरल पेशी कोशिकाओं से युक्त तान्तव ऊतक होता है।

बहिःकंचुक विशेषतया तंतुमय ऊतक का बना होता है जिसमें कुछ प्रत्यास्थ तन्तु भी होते हैं। यह स्तर पतला होता है और पास के संयोगी ऊतक से मिल जाता है।

बड़े आकार की धमनियां (large arteries) हृदय के निलयों के प्रकुंचन (systole) के समय प्रसारित हो जाती हैं और प्रत्यास्थ ऊतक की प्रधानता के कारण निलय के अनुशिथिलन (relaxation of ventricle) पर संकुचित होकर फिर पूर्व दशा में आ जाती हैं, इससे रक्त का प्रवाह निरन्तर बना रहता है।

मध्यम आकार की धमनियां (medium sized arteries) पेशी प्रकार (muscular type) की धमनियां कहलाती हैं। अधिकतर धमनियां इस वर्ग की होती हैं।

अन्तःकंचुक अन्तःकला कोशिकाओं के एक स्तर और आभ्यन्तर प्रत्यास्थ फलक का बना होता है। यह वास्तव में सरन्ध्र प्रत्यास्थ कला होती है।

मध्य कंचुक विशेषकर सरल पेशी तन्तुओं का बना हुआ है जो वृत्ताकार स्थित होते हैं। उनके बीच बीच में जहां तहां कुछ प्रत्यास्थ कला एवं कोलेजनी तंतु पाये जाते हैं।

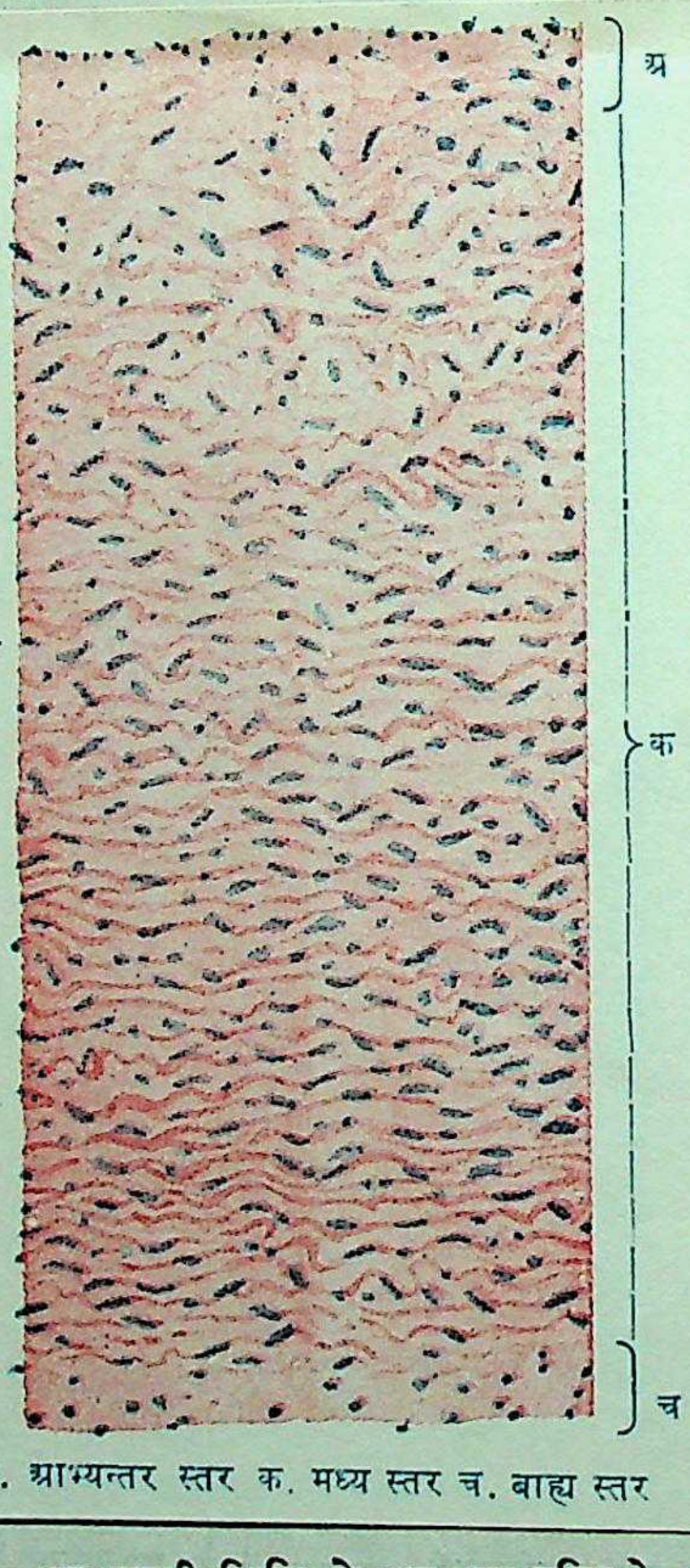

अ. आभ्यन्तर स्तर क. मध्य स्तर च. बाह्य स्तर

चित्र 427––महाधमनी भित्ति के अनुप्रस्थ परिच्छेद का एक अंश

वहिः कंचुक प्रत्यास्थ और कोलेजनी तन्तुओं से निर्मित है जिनकी स्थिति अनुदैर्घ्य होती है। कंचुक के बाहरी भाग का ढीलापन लिये ऊतक पास के अवकाशी (areolar) ऊतक में मिल जाता है जिससे धमनी और पास की संरचनाओं के बीच थोड़ी गति हो

बहिःकंचुक विशेषतया तंतुमय ऊतक का बना होता है जिसमें कुछ प्रत्यास्थ तन्तु भी होते हैं। यह स्तर पतला होता है और पास के संयोगी ऊतक से मिल जाता है।

बड़े आकार की धमनियां (large arteries) हृदय के निलयों के प्रकुंचन (systole) के समय प्रसारित हो जाती हैं और प्रत्यास्थ ऊतक की प्रधानता के कारण निलय के अनुशिथिलन (relaxation of ventricle) पर संकुचित होकर फिर पूर्व दशा में आ जाती हैं, इससे रक्त का प्रवाह निरन्तर बना रहता है।

मध्यम आकार की धमनियां (medium sized arteries) पेशी प्रकार (muscular type) की धमनियां कहलाती हैं। अधिकतर धमनियां इस वर्ग की होती हैं।

अन्तःकंचुक अन्तःकला कोशिकाओं के एक स्तर और आभ्यन्तर प्रत्यास्थ फलक का बना होता है। यह वास्तव में सरन्ध्र प्रत्यास्थ कला होती है।

मध्य कंचुक विशेषकर सरल पेशी तन्तुओं का बना हुआ है जो वृत्ताकार स्थित होते हैं। उनके बीच बीच में जहां तहां कुछ प्रत्यास्थ कला एवं कोलेजनी तंतु पाये जाते हैं।

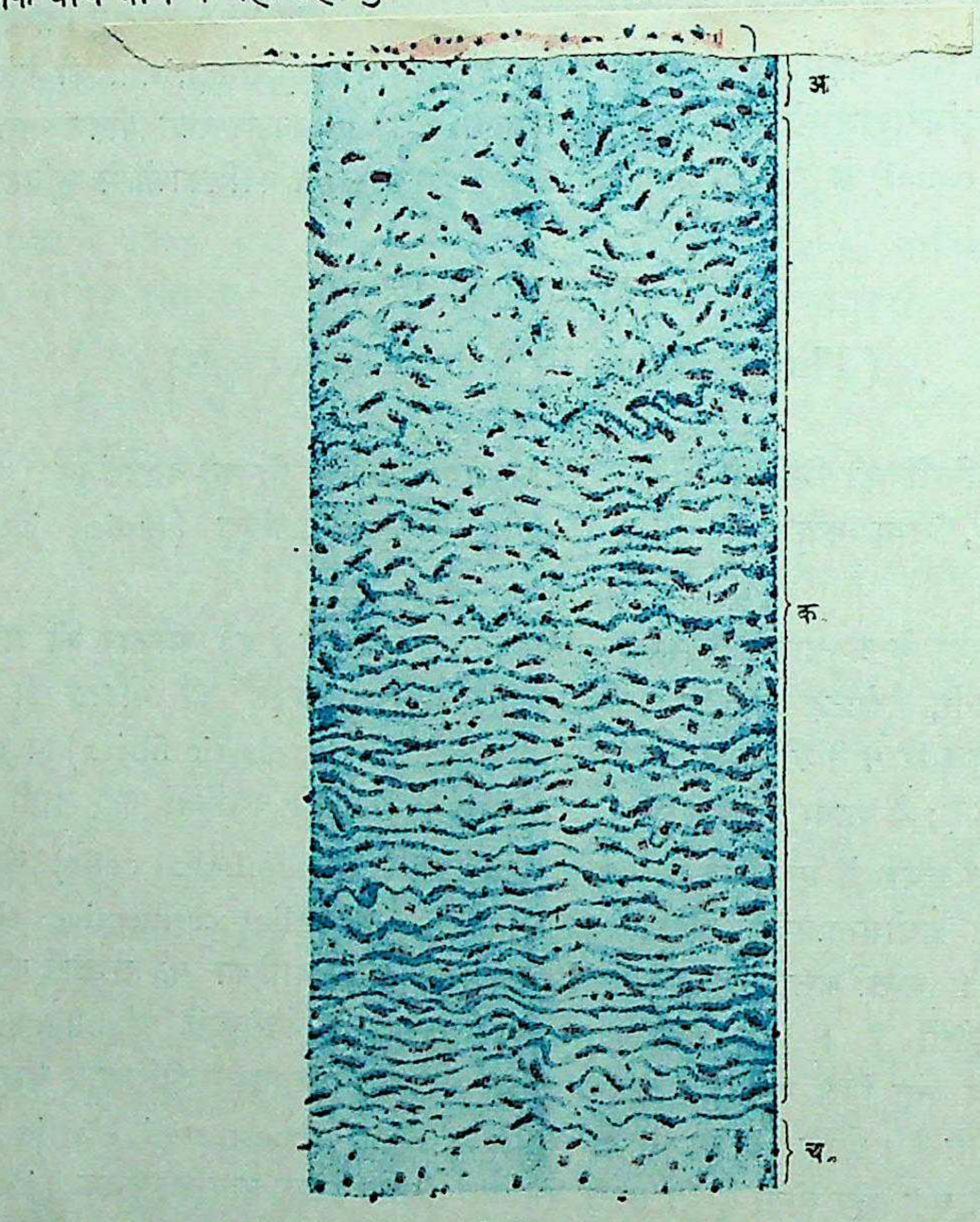

अ. आभ्यन्तर स्तर क. मध्य स्तर च. बाह्य स्तर

चित्र 427—महाधमनी भित्ति के अनुप्रस्थ परिच्छेद का एक अंश

वहिः कंचुक प्रत्यास्थ और कोलेजनी तन्तुओं से निर्मित है जिनकी स्थिति अनुदैर्घ्य होती है। कंचुक के बाहरी भाग का ढीलापन लिये ऊतक पास के अवकाशी (areolar) ऊतक में मिल जाता है जिससे धमनी और पास की संरचनाओं के बीच थोड़ी गति हो

सकती है। इसके भीतर की ओर, मध्य कंचुक के सरल पेशी स्तर के पास, इसके अन्तः भाग में प्रत्यास्थ ऊतक अधिक है। इस कारण इसको **बहिः प्रत्यास्थ फलक** (external elastic lamina) कहते हैं।

धमनिकायें (Arterioles)—इनका आकार धमनियों से छोटा होता है। तीनों कंचुकों में भी अन्तर पाया जाता है। अन्तः कंचुक और मध्यकंचुक पतले होते हैं। बहिःकंचुक की मोटाई बढ़कर मध्य कंचुक के समान हो जाती है। ज्यों-ज्यों धमनिकायें केशिकाओं में विलीन होती जाती हैं त्यों-त्यों आभ्यन्तर प्रत्यास्थ फलक और मध्य कंचुक का लोप होता जाता है और अन्त में वे लुप्त हो जाते हैं। बहिःकंचुक में प्रत्यास्थ ऊतक भी कम होता है और अन्त को परिवाहिका जालक संयोजी ऊतक (perivascular reticular connective tissue) रह जाता है।

कुछ धमनियों की भित्तियों की मोटाई, उनके आकार की अपेक्षा अत्यल्प होती है। करोटि तथा कशेरुका नलिका में स्थित धमनियां विशेषतया ऐसी हैं। इनके अन्तः कंचुकों और मध्य कंचुकों का विशेष ह्रास हो गया है।

शरीर भर में धमनियों तथा उनकी शाखाओं पर तान्तव-अवकाशी पिधान (fibroareolar sheaths) चढ़े रहते हैं जिसके साथ ये केवल थोड़े विच्छिन्न अवकाशी तन्तुओं द्वारा संबंधित होती हैं। यह पिधान शिरा और कभी-कभी तंत्रिका को भी आवृत किये रहता है।

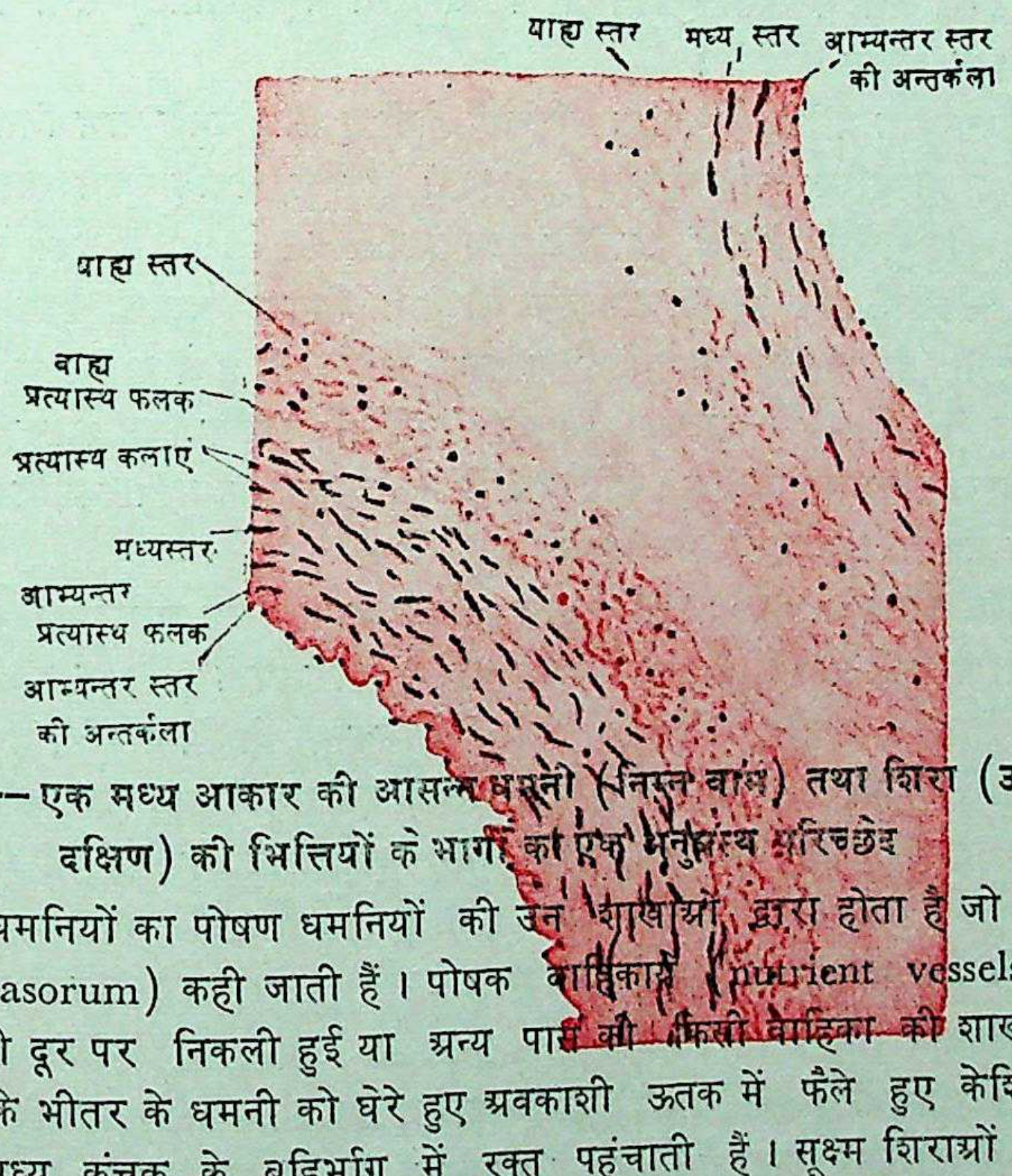

चित्र 428—एक मध्य आकार की आसन्न धमनी (निम्न वाम) तथा शिरा (ऊर्ध्व दक्षिण) की भित्तियों के भागों का एक अनुप्रस्थ परिच्छेद

बड़ी धमनियों का पोषण धमनियों की उन शाखाओं द्वारा होता है जो वाहिका-वहा (vasa vasorum) कही जाती हैं। पोषक वाहिकायें (nutrient vessels) या तो उसी धमनी की दूर पर निकली हुई या अन्य पार्श्व की किसी वाहिका की शाखायें होती हैं जो पिधान के भीतर के धमनी को घेरे हुए अवकाशी ऊतक में फैले हुए केशिका जाल से निकलकर मध्य कंचुक के बहिर्भाग में रक्त पहुंचाती हैं। सूक्ष्म शिराओं द्वारा इन वाहिकाओं से रक्त लौट कर धमनी की सहगामिनी शिरा में लौट जाता है। लसीका वाहिकायें भी बहिःकंचुक में होती हैं।

धमनियों में तंत्रिकायें भी जाती हैं; कुछ के मायलिन रहित (non-myelinated) तंतु होते हैं; यद्यपि मायलिन आवृत (myelinated) तंतु भी पाये जाते हैं। मायलिन रहित तंतु अपवाही (efferent) होते हैं और उनकी क्रिया वाहिका-संकोचन (vasoconstriction) की होती है।

कुछ रक्त वाहिकाओं में वाहिका-विस्फारक (vasodilator) तंत्रिकाएं भी पाई जाती हैं जो कोलीनधर्मोत्तेजक (cholenergic) होती हैं। केशिकायें (capillaries) धमनिकाओं के विभक्त होने से बनती हैं। केशिकाओं के दूसरे ओर से शिरिकायें (venules) बनना आरंभ करती हैं। केशिकायें जाल रूप में फैली रहती हैं। विशेषता यह है कि शाखाओं का व्यास अन्त तक एक समान बना रहता है। इनमें पेशी युक्त मध्यकंचुक नहीं होता। सामान्यतया इनका व्यास उनमें रक्त संचार के समय 8 u होता है। सबसे सूक्ष्म केशिकायें मस्तिष्क और आन्त्र की श्लेष्मिक कला में होती हैं और सबसे बड़ी केशिकायें, जिनका व्यास 20 u हो सकता है, त्वचा और अस्थिमज्जा में पाई जाती हैं।

भिन्न भिन्न ऊतकों के केशिकाजालों के आकार में भिन्नता है। जाल (meshes) के पास वे प्रायः गोल या कोणीय (angular) होती हैं, विशेषतया ऐसे स्थानों में जहां जाल सघन होता है, जैसे फुफ्फुस में तथा त्वचा, ग्रन्थियों या श्लेष्मिक कला में। लम्बे आकार के जाल तंत्रिकाओं और पेशियों में पाये जाते हैं; इनकी लम्बाई पेशी या तंत्रिका तंतु की लम्बाई की दिशा में रहती है। जिह्वा के अंकुरकों (papillae) तथा कहीं कहीं त्वचा में वे पाश के समान होते हैं।

जिस भाग में जितनी अधिक केशिकायें होती हैं और उनके पाश जितने छोटे होते हैं वह उतना ही अधिक वाहिकामय (vascular) होता है, अर्थात् उसमें रक्त की अधिकता होती है। फुफ्फुस और नेत्र के कोरॉइड पटल (choroid coat) में सबसे छोटे पाशवाली अत्यधिक केशिकायें होती हैं। साधारणतया जो भाग जितना अधिक क्रियाशील होता है उसमें उतनी ही अधिक सूक्ष्मपाशित केशिकायें पाई जाती हैं और वहां अधिक रक्त आता है। कंडरा (tendon) में बहुत कम वाहिकाएं होती हैं, क्योंकि जिस ऊतक की वह बनी है उसमें चयापचय अत्यल्प होता है। केशिकाओं में रक्त प्रवाह की मात्रा धमनिकाओं (arterioles) के संकोच और प्रसार पर निर्भर करती है।

शिरानालाभ (Sinusoids)—लाल अस्थिमज्जा में, हृदय, अधिवृक्क (suprarenal), यकृत तथा परावटु ग्रंथियों में तथा कैरोटिड और अनुत्रिक पिंडों (carotid and coccygeal bodies) में सूक्ष्मतम रक्त वाहिकायें यथार्थ केशिकाओं से भिन्न होती हैं। उनकी भित्ति अत्यन्त बारीक होती है, अवकाशिकाएं (lumen) एक समान नहीं होती और वे केशिकाओं की अपेक्षा अधिक चौड़ी होती हैं। भित्ति और बाहर की कोशिकाओं (जिस अंग में वे स्थित हों) के बीच संयोजी ऊतक अत्यल्प होता है। भित्ति की अन्तःकला कोशिकाओं में कितनी ही जीवाणुभक्षी कोशिकाएं होती हैं । ये शिरानालाभ कहे जाते हैं।

संरचना (Structure of capillaries and sinusoids)—केशिकाओं की भित्ति अनियमित बहुभुजी (polygonal) या भालाकार (lanceolate) आकार की अंतःकला कोशिकाओं की बनी होती है। प्रत्येक कोशिका में एक अण्डाकार केन्द्रक (nucleus) होता है। वे आपस में एक संयोजक पदार्थ से जुड़ी रहती हैं जिससे सिल्वर नाइट्रेट से रंग जाने पर कोशिकाओं की रूपरेखा स्पष्ट हो जाती है। केशिकाओं की अन्तःकला कोशिकाओं

के बाहर आधारक कला (basement membrane) का एक स्तर होता है। ये कोशिकायें जीवाणुभक्षी (phagocytic) नहीं होतीं।

वर्धमान केशिकाओं में तथा वृक्क के स्तबकों की केशिकाओं में, आन्त्र अंकुर और नेत्र के कोरॉइड पटल की केशिकाओं में अन्तरा कोशिकी वस्तु प्रदर्शित नहीं की जा सकी है। इस कारण इन कोशिकाओं को संकोशिका (syncytium) समझा जाता है। कितने ही स्थानों में केशिकाओं को संयोजी ऊतक के कोमल पिधान से आवेष्टित पाया जाता है।

शिरायें (veins)—धमनियों के समान शिराओं में भी अन्तः, मध्य और बहिः कंचुक पाये जाते हैं। अन्तः कंचुक अन्तःकलाकृत, मध्य कंचुक पेशीकृत और बहिः कंचुक संयोजी या अवकाशी होता है। विशेष भेद मध्य कंचुक में है जिसमें पेशी और प्रत्यास्थ तंतु अत्यल्प होते हैं, जिसका कारण शिराओं में रक्तदाब की अत्यल्पता है।

सबसे छोटी शिराओं में तीनों कंचुकों में भेद करना असंभव है। अन्तःकला के बाहर एक कला स्तर, दो भागों में विभाज्य, स्थित होता है जिनमें बाहर का अपेक्षाकृत मोटा स्तर बहिःकंचुक का और भीतर का थोड़े लम्बे प्रत्यास्थ तंतु मिश्रित स्तर मध्य कंचुक का द्योतक होता है। 0.4 मि०मी० से अधिक व्यास की शिराओं में श्वेत तंतु मिश्रित सरल पेशी तंतुओं का स्तर मध्यकंचुक का निश्चित द्योतक होता है। इसमें पेशी तंतु वृत्ताकार स्थित होते हैं। मध्य आकार की शिराओं में अन्तःकला धमनियों के ही समान होती है, किन्तु उसकी कोशिकायें छोटी और चौड़ी होती हैं जो शाखित कोशिकाओं युक्त संयोजी ऊतककृत स्तर पर आधारित होती हैं। इसके बाहर सरन्ध्र कला के स्थान में प्रत्यास्थ तंतु में तंतु जाल का स्तर होता है। यही **अन्तःकंचुक** है। **मध्यकंचुक** में प्रत्यास्थ और संयोजी तंतु मिश्रित रहते हैं जिनमें, कुछ शिराओं में, सरल पेशी तंतु (smooth muscle fibres) भी मिले होते हैं। किन्तु श्वेत संयोजी तंतुओं की विशेष प्रधानता होती है। **बहिः कंचुक** धमनियों के समान अवकाशी ऊतक और अनुदैर्घ्य प्रत्यास्थ तंतुओं का बना होता है। सबसे बड़ी शिराओं में यह स्तर मध्य कंचुक से मोटा होता है और उसमें बहुत से अनुदैर्घ्य पेशी तंतु भी होते हैं। निम्न महाशिरा (inferior vena cava) में उसके हृदय में प्रवेश के समीप ऐसे तंतु विशेषतया अधिक होते हैं। यकृत प्रतिहारिणी, बहिःश्रोणिफलक, वृक्क और अयुग्म (azygos vein) शिराओं में भी ऐसे ही तंतु हैं।

वृहत् शिरायें, हृदय में प्रवेश के पास, कुछ दूरी तक हृत्पेशी तंतुओं से आच्छन्न हैं जो हृदय से उन पर विस्तृत हैं। हृद् शिरानाल (coronary sinus) उनसे पूर्णतया आवृत है। किन्तु निम्नलिखित स्थितियों में पेशी ऊतक अनुपस्थित है : 1. अपरा (placenta) के मातृभाग २. मृदुतानिका (piamater) की शिराओं और दृढ़तानिका (duramater) के शिरानाल (venous sinuses), 3. दृष्टिपटल (retina) की शिराओं, 4. अस्थियों के सुषिर भागों 5. रक्तधर पिंड और शिश्न स्पंजपिंड (corpora cavernosa and c. spongiosum)। उपर्युक्त भागों की शिराओं में संयोजी ऊतक को आधार बनाये हुए अन्तःकला स्तर होता है

शिराओं के वाल्व या कपाटिकायें (valves)

अधिकतर शिराओं में कपाटिकायें होती हैं जो रक्त को लौटने नहीं देतीं। ये वाहिका के अंतः कंचुक के अपने ही ऊपर उलट जाने से बनती हैं। संयोजी ऊतक और प्रत्यास्थ तंतु इनके

दोनों पृष्ठों में सन्निहित होकर इनको दृढ़ता प्रदान करते हैं, किन्तु इनका विन्यास दोनों पृष्ठों में भिन्न होता है। शिरा की भित्ति की ओर के पृष्ठ पर ये अनुप्रस्थ (transverse) दिशा में स्थित होते हैं। इसके विपरीत अवकाशिका (lumen) की ओर के पृष्ठ पर ये अनुदैर्घ्य दिशा में, अर्थात् रक्तप्रवाह की दिशा में, विन्यस्त हैं। ये विशेषकर छोटी शिराओं या जहां बड़ी शिरायें छोटी शिराओं में आकर मिलती हैं वहां इनके जोड़े एक दूसरे के सामने स्थित होते हैं। कभी कभी तीन कपाटिकायें होती हैं, एक भी पाई जाती है। ये अर्धचन्द्राकार होती हैं और अपने उत्तल (convex) किनारे द्वारा शिरा की भित्ति पर लगी रहती हैं। अवतल (concave) किनारा अवकाशिका की ओर रक्त प्रवाह की दिशा में (हृदय की ओर) स्वतन्त्र रहता है। रक्त के हृदय की ओर प्रवाह करने की दशा में ये भित्ति से चिपकी रहती हैं, किन्तु यदि रक्त लौटने लगता है (regurgitation) तो वे रक्त से भरकर फूल जाती हैं और आमने सामने की फूली हुई कपाटिकायें मिलकर रक्त का मार्ग रोक देती हैं। कपाटिकायें शाखाओं में अत्यधिक होती हैं, विशेषकर निम्न शाखाओं की शिराओं में, क्योंकि उनको गुरुत्व के विरुद्ध रक्त को प्रवाहित करना पड़ता है। पेशी संकोच से भी उन पर दबाव पड़ता है। वे अति-सूक्ष्म शिराओं (अर्थात् 2 मि०मी० से कम व्यास की), महाशिरा, यकृत, वृक्क गर्भाशय, डिम्बग्रन्थि, प्रमस्तिष्क, मेरुरज्जु, फुफ्फुस, नाभि और अस्थि के स्पंजी भाग की शिराओं में नहीं होतीं।

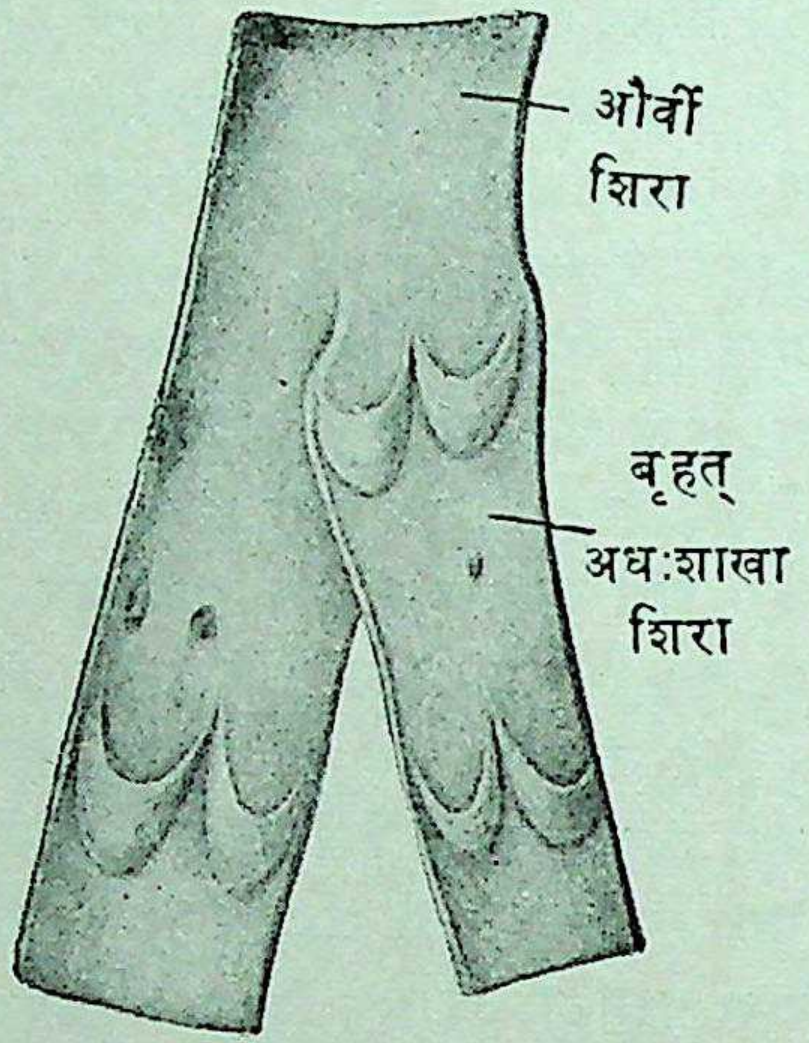

चित्र 429—और्वी तथा बृहत् अधः शाखा शिराओं के ऊपरी भागों के कपाटों को दर्शाने हेतु विवृत कर दिया गया है। प्राकृतिक आकार के लगभग द्वितृतीयांश

शिराओं में रक्त प्रवाह की गति धमनियों की अपेक्षा विशेषतया मन्द होती है और शिराएं बहुत अधिक होती हैं।

धमनियों की भांति बड़ी शिराओं में भी पोषक वाहिकायें आती हैं जो वाहिकावहा (vasa vasorum) कही जाती हैं, किन्तु वे अन्तःकंचुक तक पहुंच जाती हैं। धमनियों की भांति इनमें तंत्रिकायें भी आती हैं, परन्तु उनकी संख्या कम होती है।

धमनी-शिरा सम्मिलन (Arteric-venous anastomoses)

शरीर में कुछ स्थानों में लघु धमनियों और उन ही के समान शिराओं के बीच एक सीधी या घुमावदार वाहिका द्वारा संबंध स्थापित हो गया है जिससे धमनी का रक्त सीधा शिरा में चला जाता है। घुमावदार सम्मेलक वाहिका में, पेशी या मध्य कंचुक सदा घना या स्थूल और विशेष रचना का होता है। अवकाशिका पतली होती है; अनुकम्पी तंत्रिका तन्त्र के मायलिन रहित तंतुओं के प्रभाव से, जिनका इस वाहिका में बाहुल्य होता है, यह पूर्णतया संकुचित हो सकती है। ऐसी दशा में रक्त केशिका-शय्या (capillary bed) में होकर शिरा में पहुंचता है, किन्तु वाहिका के खुले रहने पर रक्त केशिका-शय्या में न जाकर सीधे शिरा में चला जाता है।

धमनी-शिरा सम्मिलनों का निम्नलिखित स्थानों में वर्णन किया गया है—हाथ, पांव, नाक, ओष्ठ और बहिःकर्ण की त्वचा में, नासिका और पोषण नाल की श्लैष्मिक कला में, अनुत्रिक पिंड में, जनन अंगों के उच्छ्रायी ऊतकों (erectile tissue) में, जिह्वा, अवटु ग्रन्थि और अनुकम्पी गंडिकाओं में। अन्य स्थानों में भी सम्मिलन हो सकता है।

अंगुलियों में सम्मिलनों का विशेष प्रबन्ध है। यहां अन्तस्त्वचा में 'ग्लोमस' (glomus) बन गये हैं।

प्रयोग से इसका प्रमाण मिला है कि ग्लोमसों का शरीर ताप के नियन्त्रण से विशेष संबंध है, स्थानिक तथा दैहिक ताप दोनों में। खरगोश के बहिःकर्ण के ताप को 40 सेन्टीग्रेड तक बढ़ाने पर सम्मेलक वाहिका के प्रसारित हो जाने से रक्त प्रवाह बढ़ जाता है जिससे ताप कम होता है। 15 सेण्टीग्रेड तक स्थानिक ताप को घटाने से भी सम्मेलक वाहिका का प्रसार होता हैं, किन्तु उसका परिणाम शरीर ताप की वृद्धि होता है। शारीरिक ताप के बढ़ने से त्वचान्तर्गत सब सम्मिलन खुल जाते हैं जिससे ताप विकिरण (heat radiation) बढ़ जाता है और परिणामस्वरूप शरीर ताप कम हो जाता है।

नवजात शिशु में सम्मिलनों के विकसित न होने से उनमें ताप नियमन की शक्ति नहीं के समान होती है। कुत्ते के जीभ निकालकर हांफने से जो वह शारीरिक ताप को कम करता है उसका कारण जिह्वा के सम्मिलनों का खुलना होता है। वृद्धावस्था में त्वचान्तर्गत सम्मिलनों का ह्रास हो जाता है। इस कारण प्रायः वृद्ध लोगों के हाथ-पांव ठंडे रहते हैं।

वक्ष-गुहा (Thoracic cavity)

वक्ष भित्ति के कंकाल और उसके अन्तर्गम (inlet of thorax) का वर्णन अस्थि प्रकरण में किया जा चुका है।

वक्ष के अन्तर्गम या प्रवेशिका (inlet of thorax) द्वारा जो संरचनायें वक्ष में आती या बाहर जाती हैं उनको दो श्रेणियों में बांटा जा सकता है: (1) मध्य तल में स्थित और (2) पार्श्व में परिफुफ्फुस (pleura) और फुफ्फुस के ग्रैवी भाग के सम्पर्क में स्थित संरचनायें।

मध्य तल और उसके समीप की संरचनायें (In or near the median plane)—उरोऽस्थि मुष्टि के पीछे उरःकण्ठिका पेशियों के निम्नतम भाग वक्ष में प्रविष्ट होते हैं। इनके पीछे उरःअवटुका पेशियां, थाइमस के अवशेष और निम्न अवटु शिराएं (inferior thyroid veins) बाहुशीर्ष शिरा (brachiocephalic vein) में अन्त होने के लिए जाती हुई स्थित

हैं । इनके पीछे श्वास-प्रणाल (trachea), ग्रासनली (oesophagus), पुनरावर्तक स्वरयन्त्र तंत्रिकाओं (recurrent laryngeal nerve) सहित, मध्यम क्षेत्र में स्थित हैं । ग्रासनली के बायें किनारे के पीछे लसीका महावाहिनी (thoracic duct) ग्रीवा में जाती है । कशेरुका स्तम्भ के ठीक सामने ग्रैवी दीर्घिका (longus colli) और अग्र अनुदैर्घ्य स्नायु (ant.-longitudinal lig.) स्थित है ।

प्रत्येक ओर (On each side) **पार्श्व में** फुपफुस के शिखर भाग और प्लूरा के ऊर्ध्व भाग अन्तर्गम में स्थित हैं । प्लूरा और प्रथम पर्शुका की ग्रीवा के बीच में अभिमध्य से पार्श्व ओर को अनुकम्पी कांड (sympathetic trunk), ऊर्ध्व अन्तरापर्शुक धमनी (superior intercostal artery) और प्रगण्ड जालिका (brachial plexus) से संयोग करने के लिए ऊपर और बाहर को तिर्यक् दिशा में जाती हुई प्रथम वक्ष तंत्रिका की अभ्युदर प्रशाखा (ventral ramus of first thoracic n.) पाई जाती है । अग्र ओर प्लूरा और प्रथम पर्शुक उपास्थि के बीच आभ्यन्तर वक्ष धमनी (internal thoracic artery) वक्ष में प्रवेश करती है ।

दक्षिण ओर (On the right side)—श्वास प्रणाल और प्लूरा के बीच में प्रगण्ड-शीर्ष (brachiocephalic) धमनी वक्ष से बाहर निकलती है । वागस तन्त्रिका वक्ष अन्तर्गम पर प्लूरा और प्रगण्ड-शीर्ष-धमनी के बीच में रहती है, किन्तु ऊपर पहुंच कर यह अधो-जत्रुक (subclavian), धमनी और शिरा के बीच में आ जाती है । दक्षिण प्रगण्ड-शीर्ष शिरा प्रगण्डशीर्ष धमनी के अग्र पार्श्व ओर से वक्ष में आती है और दक्षिण मध्यच्छद तंत्रिका (right phrenic n.) आभ्यन्तर धमनी को पार करके प्रगण्ड-शीर्ष शिरा के पार्श्व में पहुंच जाती है जहां ये वाहिकायें प्रथम पर्शुक उपास्थि के पीछे से निकलती हैं ।

वाम ओर (On the left side) वाम सामान्य कैरोटिड (left common carotid) और अधोजत्रुक (subclavian) धमनियां अभिमध्य और श्वास-प्रणाल और पार्श्व ओर प्लूरा के बीच से जाती हैं । वाम वागस (vagus) ऊपर से नीचे और बाहर की ओर इन धमनियों के बीच के अवकाश की ओर चली जाती है। इसके अग्र-पार्श्व में वाम प्रगण्डशीर्ष शिरा है । दक्षिण ओर की अपेक्षा वाम मध्यच्छद तंत्रिका (left phrenic n.) आभ्यन्तर वक्ष धमनी को कुछ ऊंचाई पर पार करती है । इस कारण वक्ष अन्तर्गम पर वह अग्रपार्श्व ओर वाम प्रगण्ड-शीर्ष शिरा और पश्चाभिमध्य ओर स्थित अधोजत्रुक और सामान्य कैरोटिड धमनियों के बीच आ जाती है ।

वक्ष का बहिर्गम (outlet of thorax)—यह अन्तर्गम की अपेक्षा विस्तृत है और अनुप्रस्थ दिशा में इसकी चौड़ाई अग्रपश्च दिशा की लम्बाई की अपेक्षा कहीं अधिक है । यह सामने से पीछे की ओर को ढलवां है जिससे वक्ष गुहा सामने की अपेक्षा पीछे कहीं अधिक लम्बी है । बहिर्गम का रन्ध्र मध्यच्छदा पेशी द्वारा आवृत है जो वक्ष गुहा की उन्नतोदर भूमि (convex floor) बनाती है, जिसका बीच का भाग चपटा है। इसका दाहिना भाग बायें भाग की अपेक्षा ऊंचा है जो शव में पांचवीं पर्शुक उपास्थि की ऊर्ध्व धारा तक पहुंच जाता है किन्तु बायां भाग छठी उपास्थि तक ही पहुंच पाता है । वहां से भूमि मध्यच्छदा की पर्शुकाओं और कशेरुकाओं पर लगाव तक सीधी उतरती चली जाती है। यह ढाल सामने की अपेक्षा पीछे को अधिक है जिससे अन्त के समीप मध्यच्छदा और वक्ष गुहा की पश्च भित्ति के बीच अत्यल्प अन्तर रह जाता है ।

वक्ष गुहा (Thoracie cavity)—इसकी धारिता (capacity) या समावेश अस्थि-कृत वक्ष के समानुकूल नहीं है, क्योंकि पर्शुकाओं से परिवृत अवकाश के अधोभाग में उदरीय आभ्यन्तरांग स्थित हैं। किन्तु ग्रीवा में वक्ष गुहा प्रथम पर्शुका के अग्र भागों से कुछ ऊपर तक विस्तृत है। जीवन काल में मध्यच्छदा और पर्शुकाओं में निरन्तर होने वाली गतियों के कारण वक्ष गुहा की धारिता घटती-बढ़ती रहती है।

वक्ष गुहा के बीच में स्थित, मध्यस्थानिका (mediastinum) नामक पट द्वारा यह दक्षिण और वाम भागों में विभक्त है। यह पट (septum) आगे उरोऽस्थि के पश्च पृष्ठ से पीछे पृष्ठवंश तक और ऊपर वक्ष गुहा अन्तर्गम से नीचे मध्यच्छदा तक विस्तृत है। तान्तव-सीरमी कलाकृत कोश, जो परिहृद् (pericardium) कहलाता है, उससे आवृत हृदय (heart) मध्यस्थानिका में स्थित है। गुहा के दाहिने और बायें भागों में दाहिने और बायें फुफ्फुस उपस्थित हैं जिन पर परिफुफ्फुस (pleura) नामक सीरमी कला छाई हुई है। वक्ष गुहा की भित्तियों के अन्तःपृष्ठ भी उससे आच्छादित हैं तथा इसके द्वारा मध्यस्थानिका पार्श्व सीमा भी बनती है।

व्याख्या के लिए मध्यस्थानिका को ऊर्ध्व (superior) और निम्न (inferior) भागों में बांटा गया है। ऊपर वक्ष अन्तर्गम से लेकर नीचे सामने की ओर उरोस्थि मुष्टि की अधोधारा और पीछे चौथी वक्ष कशेरुका की अधोधारा को जोड़ने वाली रेखा द्वारा अंकित तल तक ऊर्ध्व मध्यस्थानिका मानी जाती है। इससे नीचे का भाग निम्न स्थानिका का है जो फिर अग्र, मध्य और पश्च मध्यस्थानिकाओं में विभक्त है। मध्यस्थानिका में परिहृद् से आच्छादित हृदय और उसमें आने तथा उससे जाने वाली वाहिकायें हैं। परिहृद् के सामने **अग्र मध्यस्थानिका** और पीछे **पश्च मध्यस्थानिका** है।

परिहृद् (Pericardium)

परिहृद् एक शंक्वाकार तान्तव सीरमी कालाकृत कोश है जिसमें हृदय और बृहद् वाहिकाओं के मूल स्थित हैं। यह उरोऽस्थि और दूसरी से छठी पर्शुक उपास्थियों के पीछे और पांचवीं से आठवीं कशेरुकाओं के आगे मध्यस्थानिका में स्थित है।

परिहृद् के दो स्तर हैं, एक बाहर का तान्तव परिहृद् (fibrous pericardium) और दूसरा सीरमी परिहृद् (serous pericardium) जो कोमलकला कृत है और हृदय को आच्छादित करता है।

तान्तव परिहृद् शंक्वाकार कोश है जिसका शिखर काट दिया गया है और यह बृहद् वाहिकाओं के बहिःकंचुक के साथ मिल जाता है। इसका आधार (base) मध्यच्छदा की केन्द्रीय कंडरा तथा वाम ओर कुछ पेशी वस्तु के साथ भी जुड़ा हुआ है। यद्यपि बहुत-से जोड़ दृढ़ नहीं हैं और सहज में तोड़े जा सकते हैं, किन्तु छोटे परिमित क्षेत्र में परिहृद् और केन्द्रीय कंडरा जुड़कर एक हो गये हैं। ऊपर की ओर बृहद् बाहिकाओं के बहिःकंचुक में मिल जाने के अतिरिक्त यह प्राक् श्वास-प्रणाल प्रावरणी (pretracheal fascia) में भी मिल जाता है। यह उरोस्थि के पश्चपृष्ठ पर भी ऊर्ध्व और निम्न उरोपरिहृद् स्नायुओं (sternopericardial ligaments) द्वारा अस्थि के ऊर्ध्व और निम्न अन्तों (ends) के साथ जुड़ा हुआ है। इस प्रकार यह वक्ष गुहा में दृढ़ता से स्थापित रहता है तथा हृदय को सुरक्षित रखता है और हृदय को अतिविस्तृत नहीं होने देता।

अग्र ओर (anteriorly) परिहृद् का अधिक भाग वक्ष-भित्ति से प्लूरा और फुफ्फुस द्वारा पृथक् रहता है; किन्तु उरोऽस्थि के गात्र के अधोभाग के वामार्ध और चौथी और पांचवीं पर्शुक उपस्थियों के उरोस्थि में लगनेवाले प्रान्तों के सामने का परिहृद् का भाग वक्ष भित्ति के सम्पर्क में रहता है। जन्म से यौवनारम्भ तक थाइमस ग्रन्थि भी परिहृद् के सामने के ऊपरी भाग के संपर्क में रहती है। **पश्च ओर** (posteriorly) तान्तव परिहृद् मुख्य श्वसनियों (main bronchi), ग्रासनली, ग्रासनली तंत्रिका जालिकायें (oesophagus, oesophageal plexus of nerves), अवरोही वक्ष महाधमनी और प्रत्येक फुफ्फुस के मध्यस्थानी पृष्ठ (mediastinal surface) के पश्चभाग पर आश्रित है। **पार्श्व ओर** (laterally) प्लूरा तान्तव परिहृद् को ढक लेता है और यह फुफ्फुसों के मध्य-स्थानी पृष्ठों के सम्पर्क में रहता है। मध्यच्छद तंत्रिका अपनी सहचारी वाहिकाओं के साथ दोनों ओर परिहृद् और मध्यस्थानिकी प्लूरा के बीच से नीचे को जाती है। **निम्न ओर** (inferiorly) यह मध्यच्छदा द्वारा आमाशय के बुध्न (fiundus of stomach) और यकृत से पृथक् रहता है।

तान्तव परिहृद् महाधमनी, ऊर्ध्व महाशिरा, दक्षिण और वाम फुफ्फुस धमनियों और चारों फुफ्फुस शिराओं पर प्रलम्बित है। अधो महाशिरा इससे वंचित है।

सीरमी परिहृद (serous pericardium) एक बन्द थैला है जिसको हृदय अन्तराविष्ट (invaginated) किये है। यह तान्तव परिहृद् को स्तरित किये हुए है। इस कारण इसके दो स्तर बन गये हैं, **आशयिक** (visceral) जो हृदय पर छाया रहता है, और **भित्तिक** (parietal) जो इसके बाहर रहता है, जिससे तान्तव परिहृद् के भीतर हृदय स्वतन्त्रता से गति कर सकता है। आशयिक स्तर, जिसको अधिहृद् (epicardium) भी कहते हैं, हृदय और बृहद् वाहिकाओं को आवृत करता है जिन पर से यह परावर्तित (reflected) होकर भित्तिक स्तर बन जाता है और तान्तव परिहृद् को भीतर से आच्छादित करता है। वाहिकाओं को आच्छादित करने वाला भाग नलिकाओं का रूप ले लेता है। महाधमनी और फुफ्फुस धमनी कांड एक नलिका में स्थित हैं। दूसरी नलिका में ऊर्ध्व और निम्न महाशिरायें तथा चारों फुफ्फुस शिरायें हैं जिनका भित्तिक स्तर के साथ ∩ (आकार का लगाव है। ∩ के दोनों अंगों के बीच की अंधधानी (cul-de-sac) जो वाम अलिन्द के पीछे स्थित है, **तिर्यक् विवर** (oblique sinus) कहलाती है, तथा सामने की ओर महाधमनी और फुफ्फुस कांड और पीछे की ओर स्थित अलिन्दों के बीच का अवकाश **अनुप्रस्थ विवर** (transverse sinus) कहा जाता है।

वाहिकायें तथा तंत्रिकायें (Vessels and nerves)—आभ्यन्तर वक्ष धमनियां (internal thoracic arteries) तथा उनकी पेशीमध्यच्छद शाखायें (musculophrenic branches) तथा अवरोही वक्ष महाधमनी की शाखायें परिहृद् का रक्त संभरण करती हैं। तंत्रिकायें वागस, मध्यच्छद तंत्रिकाओं और अनुकंपी कांड से आती हैं।

परिहृद् की रचना (Structure)—तान्तव परिहृद् तान्तव ऊतक निर्मित एक सघन दृढ़ रचना है। सरिमी परिहृद् अधोसीरमी अवकाशी ऊतक (subserous areolar tissue) के स्तर पर आश्रित चपटी कोशिकाओं के एक स्तर का बना हुआ है जो भित्तिक में तान्तव परिहृद् में मिल जाता है। किन्तु आशयिक स्तर का नीचे का अवकाशी ऊतक हृद्-पेशी के अन्तरालीय ऊतक (interstitial tissue) के साथ मिला रहता है।

हृदय (Heart)

हृदय एक खोखला पेशीकृत परिहृद् से आवृत, कुछ शंक्वाकार अंग है जो दोनों फुफ्फुसों के बीच वक्ष में उरोऽस्थि और समीपस्थ पर्शुक उपास्थि भागों के पीछे तिर्यक् दिशा के मध्य मध्यस्थानिका में स्थित है। इसका तृतीयांश मध्यम तल के दाहिनी ओर और द्वितृतीयांश बाईं ओर रहता है।

आकार (size)—आधार से शिखर तक युवावस्था में हृदय की लम्बाई 12 सें०मी० और सबसे चौड़े भाग में अनुप्रस्थ माप 8-9 सें०मी० है तथा आगे से पीछे 6 सें० मी० है। पुरुष में इसका भार 280 से 340 ग्राम और स्त्रियों में 230 से 280 ग्राम होता है। पुरुषों में विशेषकर इसका भार अधिक आयु तक बढ़ता रहता है।

बाह्य आकृति (External features)—हृदय चार कोष्ठों में विभक्त है, दक्षिण तथा वाम अलिन्द (atrium) और दक्षिण तथा वाम निलय (ventricle)। ये विभाग हृदय पृष्ठ पर परिखाओं द्वारा स्पष्ट हैं। हृद् परिखा (coronary sulcus) अलिन्द और निलयों को पृथक् करती है। इस परिखा में हृदय की कोरोनरी वाहिकाओं के कांड रहते हैं, किन्तु सामने जहां फुफ्फुसी धमनी कांड इस पर से निकलता है वहां यह अनुपस्थित है। अन्तरालिंद परिखा (interatrial sulcus) सामने फुफ्फुसी धमनी कांड और महाधमनी से ढकी रहती है। पश्चिम पृष्ठ पर यह परिखा स्पष्ट नहीं है। दोनों निलय (ventricles) अग्र और पश्च अन्तरानिलय खातिकाओं (interventricular grooves) द्वारा अलग अलग हैं। प्रथम खातिका हृदय के उरोपर्शुक पृष्ठ (sternocostal surface) पर वाम पृष्ठ के पास स्थित है। दूसरी खातिका मध्यच्छद पृष्ठ पर दक्षिण पृष्ठ के पास है। ये दोनों

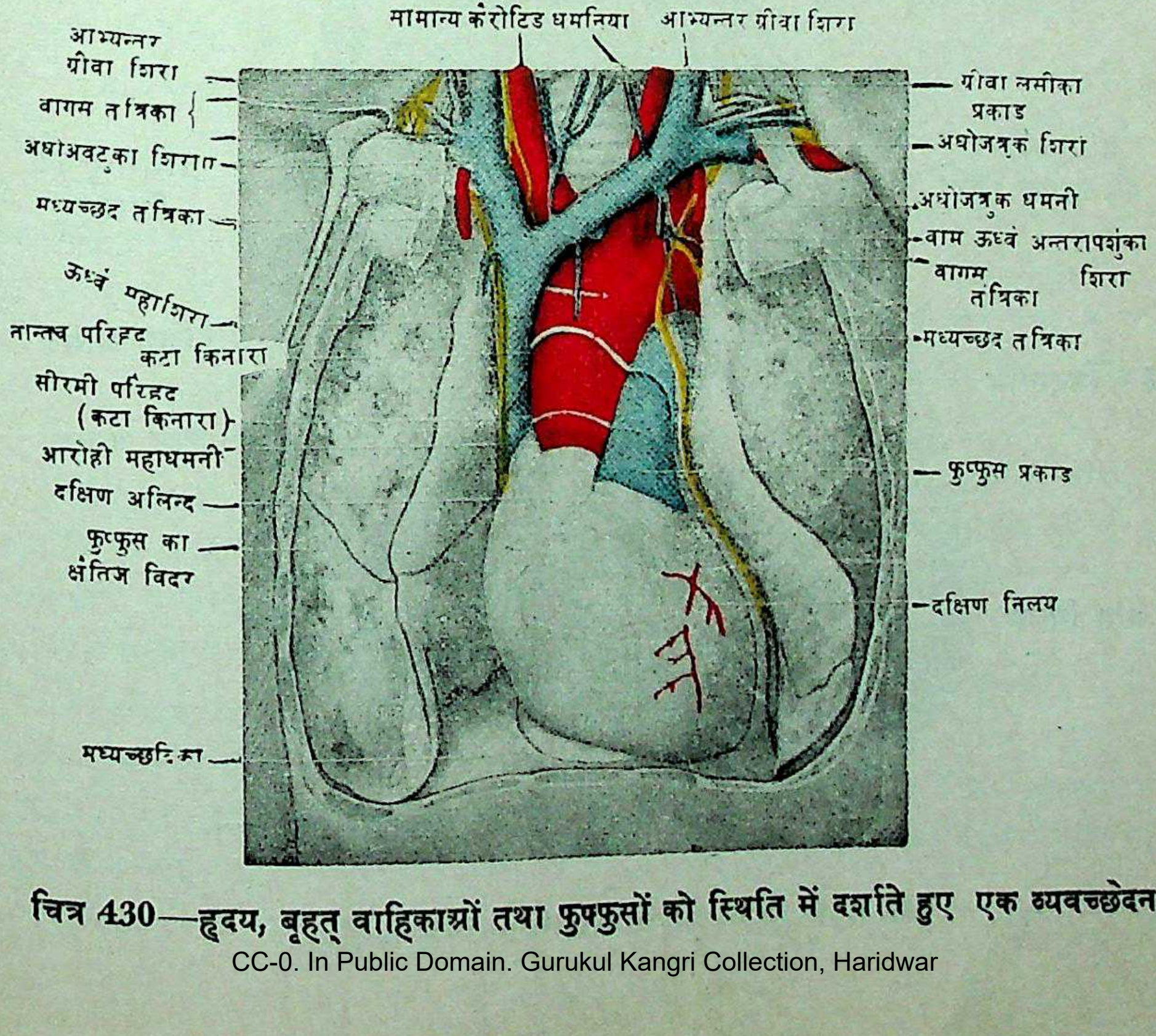
सामान्य कॅरोटिड धमनियां
आभ्यन्तर ग्रीवा शिरा
आभ्यन्तर ग्रीवा शिरा
वागस तंत्रिका
अधोअवटुका शिरा
मध्यच्छद तंत्रिका
ऊर्ध्व महाशिरा
तान्तव परिहृद कटा किनारा
सीरमी परिहृद (कटा किनारा)
आरोही महाधमनी
दक्षिण अलिन्द
फुफ्फुस का क्षैतिज विदर
मध्यच्छदिका
ग्रीवा लसीका प्रकाड
अधोजत्रुक शिरा
अधोजत्रुक धमनी
वाम ऊर्ध्व अन्तरापर्शुका शिरा
वागस तंत्रिका
मध्यच्छद तंत्रिका
फुफ्फुस प्रकाड
दक्षिण निलय

चित्र 430—हृदय, बृहत् वाहिकाओं तथा फुफ्फुसों को स्थिति में दर्शाते हुए एक व्यवच्छेदन

खातिकायें निलय भाग के आधार से प्रारम्भ होकर शिखर के पास दक्षिण ओर स्थित **शिखर भंगिका** (apical notch) तक चली जाती हैं।

आधार (base)—यह कुछ चतुर्भुज है और पीछे कुछ दाहिनी ओर को मुड़ा हुआ है जहां 5वीं से 8वीं कशेरुकायें इसके पीछे रहती हैं। दोनों के बीच में परिहृद्, दक्षिण फुप्फुस शिरायें, ग्रासनली और महाधमनी हैं। यह पृष्ठ विशेषतया वाम अलिन्द और कुछ दक्षिण अलिन्द के पश्च भाग द्वारा निर्मित है। ऊपर फुप्फुस कांड के द्विशाखन (bifurcation) तक और नीचे हृद् परिखा (coronary sulcus) तक, जिसमें हृद् शिरानाल(coronory sinus) स्थित है, यह पृष्ठ विस्तृत है। यह दक्षिण ओर दक्षिण अलिन्द के गोल दक्षिण पृष्ठ से और वाम ओर वाम अलिन्द के गोल वाम पृष्ठ से सीमित है। चार फुप्फुस शिरायें, दो प्रत्येक ओर से आकर, वाम अलिंद में खुलती हैं। दोनों ओर की शिराओं के द्वारों के बीच का भाग परिहृद् के तिर्यक् शिरानाल (oblique sinus) की अग्रभित्ति बनाता है। ऊर्ध्व महाशिरा दक्षिण अलिन्द के ऊपरी भाग में और निम्न महाशिरा निचले भाग में खुलती है।

शिखर (Apex)—वाम निलय द्वारा निर्मित बाईं ओर को सामने तथा कुछ नीचे को झुका हुआ होता है। वाम प्लूरा और फुप्फुस इसे ढके रहते हैं।

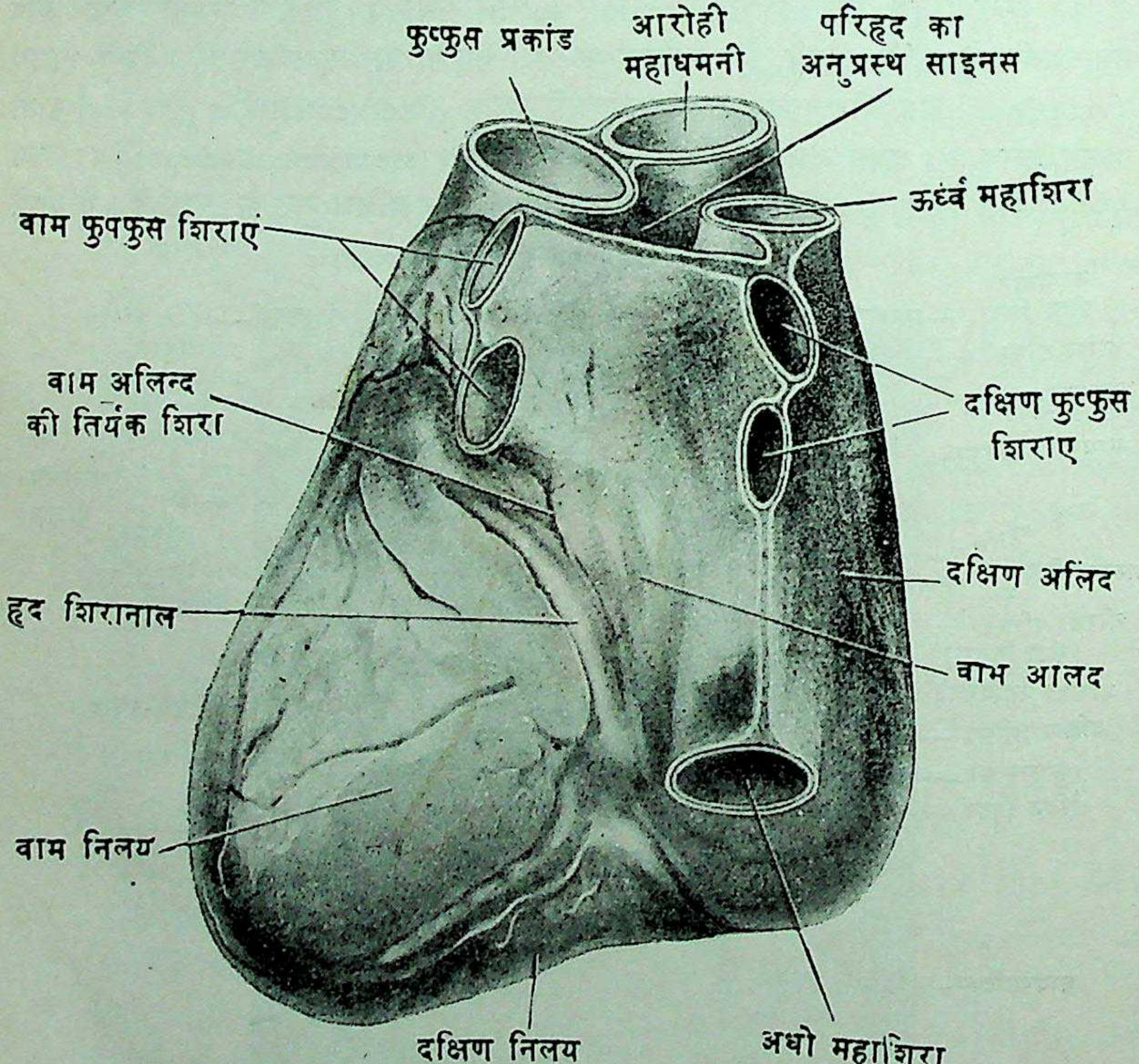
फुप्फुस प्रकांड
आरोही महाधमनी
परिहृद का अनुप्रस्थ साइनस
ऊर्ध्व महाशिरा
वाम फुपफुस शिराएं
वाम अलिन्द की तिर्यक शिरा
दक्षिण फुप्फुस शिराए
दक्षिण अलिंद
हृद शिरानाल
वाभ आलद
वाम निलय
दक्षिण निलय
अधो महाशिरा

चित्र 431—हृदय का आधार तथा मध्यच्छद पृष्ठ

उरोपर्शुक पृष्ठ (Sternocostal surface)—यह सामने कुछ ऊपर को और बाईं ओर को मुड़ा हुआ है। सामने उरोस्थि की काय और इस पृष्ठ के बीच में परिहृद्, उरोपर्शुक पेशियां (sternocostalis) और तीसरी, चौथी, पांचवीं और छठी पर्शुकाओं की उपास्थियां स्थित हैं।

इस पृष्ठ के दो भाग हैं—एक हृद् परिखा के ऊपर और दाहिनी ओर और दूसरा परिखा के नीचे और बाईं ओर। अलिन्द भाग केवल दक्षिण अलिन्द द्वारा निर्मित है। बायां अलिन्द आरोही महाधमनी (ascending aorta) और फुफ्फुस कांड से छिप गया है। इसके उत्कोष्ठ (auricle) का केवल एक भाग फुफ्फुस कांड के बाईं ओर दिखाई पड़ता है। पृष्ठ के निलयकृत भाग का द्वितृतीयांश दक्षिण निलय और शेष तृतीयांश वाम निलय द्वारा बनता है। अग्र अन्तरानिलय खातिका इन दोनों भागों की सीमाओं को पृष्ठ पर अंकित करती है। हृदय के वाम भाग के सामने की ओर उभरे होने के कारण इस पृष्ठ का अत्यधिक भाग वाम पर्शुक उपास्थियों के पीछे रहता है। दाहिने ओर की उपास्थियों के पीछे थोड़ा ही भाग स्थित है। वाम फुफ्फुस की हृद् भंगिका (cardiac notch) के सामने के इस पृष्ठ के लघु त्रिकोणाकार क्षेत्र के अतिरिक्त शेष सारा पृष्ठ प्लूरा और फुफ्फुसों के पतले अग्र भागों से ढका रहता है।

मध्यच्छद पृष्ठ (Diaphragmatic surface)—यह नीचे और कुछ पीछे को रहता है और निलयों, विशेषतया वाम निलय के पृष्ठों से बनता है तथा मध्यच्छदा की कंडरा के केन्द्रीय भाग और इसके वाम पेशी निर्मित भाग के अल्पक्षेत्र पर आश्रित है। हृद् परिखा इस पृष्ठ को आधार से पृथक् करती है। पश्च अन्तरानिलय खातिका इस पर तिरछी दिशा में जाती हुई दीखती है।

वाम पृष्ठ (left surface)—यह प्रायः सम्पूर्णतः वाम निलय के पृष्ठ से बनता है। किन्तु वाम अलिन्द का अति लघु भाग और इसका उत्कोष्ठ भी पृष्ठ का ऊर्ध्व भाग बनाने में कुछ भाग लेते हैं। सामने से पीछे तथा ऊपर से नीचे की दिशाओं में पृष्ठ उत्तल है जिससे यह गोल सा दीखता है। इसका ऊर्ध्व भाग चौड़ा है। जहां हृद् परिखा इसको पार करती है वहां से शिखर तक यह निरन्तर संकुचित होता चला गया है। परिहृद् वाम मध्यच्छद तंत्रिका और उसकी सहगामिनी वाहिकाओं से इस पृष्ठ को पृथक् करता है और वाम प्लूरा इसको वाम फुप्फुस द्वार (pulmonary hilum) के सामने और नीचे स्थित गहरी कोटर (hollow) से पृथक् करता है।

ऊर्ध्व धारा (Upper border) — यह अलिद, विशेषकर वाम अलिन्द, द्वारा बनती है। जब हृदय को सामने से देखा जाता है तो यह धारा आरोही महाधमनी तथा फुफ्फुस कांड द्वारा छिप जाती है। इस धारा के दक्षिण किनारे पर ऊर्ध्व महाशिरा दक्षिण अलिन्द में प्रवेश करती है।

दक्षिण धारा (Right border)—यह दक्षिण अलिन्द से बनता है। यह गोल और प्रायः ऊर्ध्वाधर है।

निम्न धारा (Inferior border)—यह दक्षिण निलय द्वारा निर्मित, लेकिन शिखर के पास वाम निलय द्वारा भी, प्रायः क्षैतिज है और दक्षिण धारा की निम्न सीमा से शिखर तक विस्तृत है।

वाम धारा (Left border)—यह उरोपर्शुक को वाम पृष्ठ से अलग करती है। यह गोल होती है और वाम निलय द्वारा मुख्य रूप से बनती है परन्तु ऊपर थोड़ी दूर तक वाम उत्कोष्ठ द्वारा भी बनती है। यह वाम उत्कोष्ठ से तिर्यक् रूप में नीचे की तरफ वाम ओर उन्नतोदर होती हुई, हृदय शिखर तक जाती है और उरोपर्शुक को वाम पृष्ठ से अलग करती है।

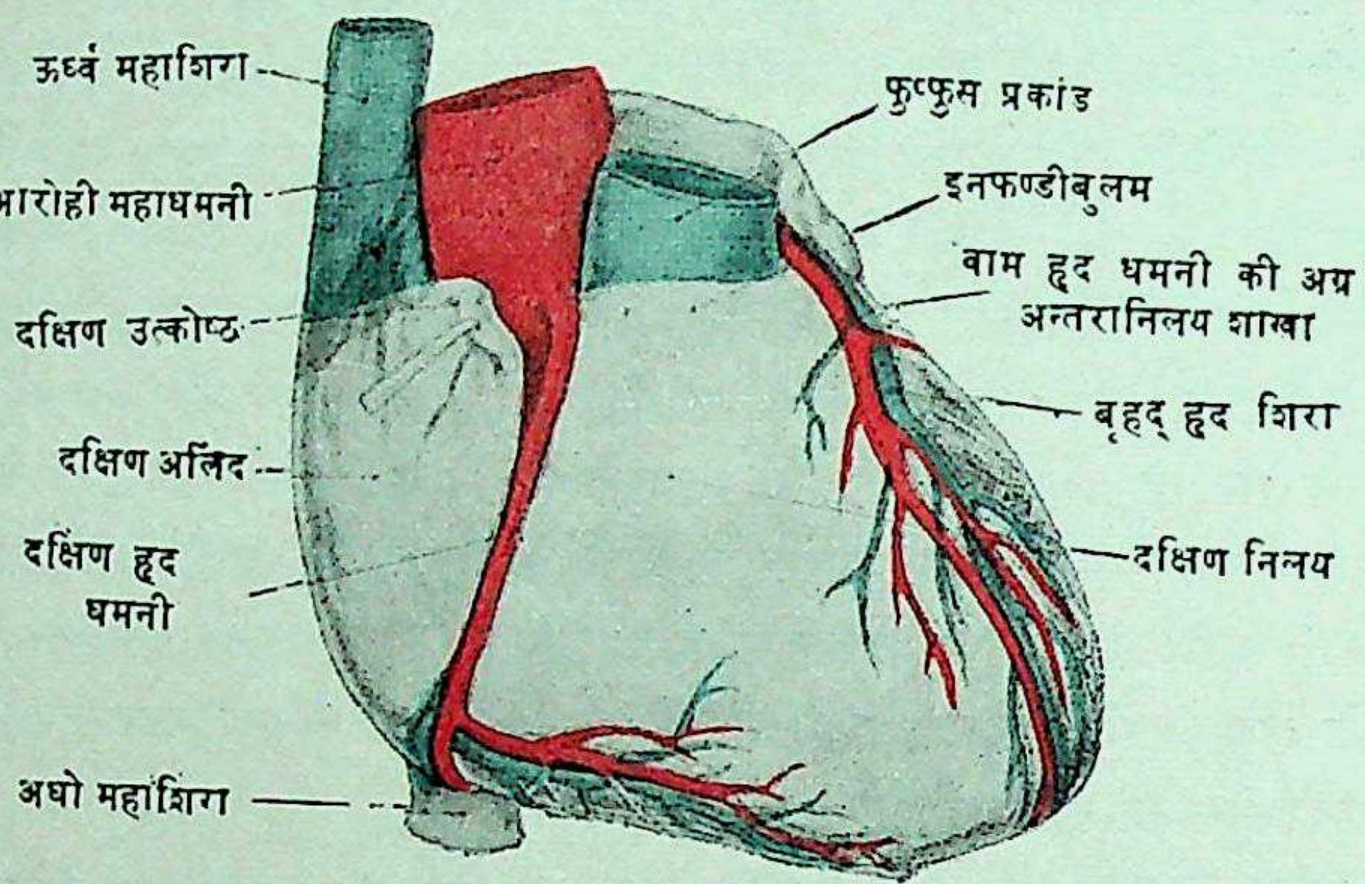
ऊर्ध्व महाशिरा
आरोही महाधमनी
दक्षिण उत्कोष्ठ
दक्षिण अलिंद
दक्षिण हृद धमनी
अधो महाशिरा
फुप्फुस प्रकांड
इनफण्डीबुलम
वाम हृद धमनी की अग्र अन्तरानिलय शाखा
बृहद् हृद शिरा
दक्षिण निलय

चित्र 432—हृदय का उरोपर्शुक पृष्ठ

अन्तरालिन्द पट (Interatrial septum)—यह दक्षिण और वाम अलिन्दों के बीच में एक विभाजक फलक है जो इतना तिरछा स्थित है कि दक्षिण अलिन्द वाम अलिन्द के सामने और दक्षिण ओर स्थित है।

दक्षिण अलिन्द (Right atrium)—यह चतुर्भुज कोष्ठ है। हृदय का दक्षिण पृष्ठ इस से ही बनता है। इसके ऊर्ध्व पश्च भाग में ऊर्ध्व महाशिरा (superior vena cava) और अधोपश्च भाग में निम्न महाशिरा (inferior vena cava) खुलती हैं। इसके ऊर्ध्व अग्र भाग से एक शंक्वाकार थैली के समान लघु भाग बाईं ओर को निकला हुआ है जो आरोही महाधमनी के मूल के दक्षिण भाग को ढक लेता है। इसकी पार्श्व भित्ति के पृष्ठ पर अन्त्य परिखा (sulcus terminalis) की खातिका है जो ऊर्ध्व और निम्न महाशिराओं के द्वारों के दक्षिण पार्श्वों के बीच फैली हुई है।

अग्र ओर (Anteriorly) दक्षिण फुफ्फुस के मध्यस्थानिका पृष्ठ के अग्र भाग से दक्षिण अलिन्द संबंधित है। प्लूरा और परिहृद् इसको उस पृष्ठ से पृथक् करते हैं। **पार्श्व ओर** (Laterally) भी अलिन्द इसी पृष्ठ से हाइलम के सामने सम्बन्ध बनाता है, किन्तु वहां भी प्लूरा और दक्षिण मध्यच्छद तंत्रिका, परिहृद्-मध्यच्छद वाहिकाय (pericardiophrenic vessels) और परिहृद् दोनों के बीच में रहते हैं। **पश्च ओर** (Posteriorly) वाम दिशा में दक्षिण अलिन्द वाम अलिन्द से सम्बन्धित है। दोनों के बीच में अन्तरालिन्द पट है। पश्च और दक्षिण ओर दक्षिण फुफ्फुस शिराओं से इसका संबंध है। **अभिमध्य ओर**

(Medially) आरोही महाधमनी का प्रारम्भ और फुप्फुस कांड के मूल का भी कुछ भाग अलिन्द सम्बन्ध में स्थित है।

दक्षिण अलिन्द के आभ्यन्तर (The interior of the right atrium) में दो मुख्य भाग विचारणीय हैं। **पश्च भाग,** जिसमें महाशिरायें खुलती हैं, जो साइनस विनोसस (sinus venosus) के अवशोषित दक्षिण शृंग से भ्रौणिकी रूप से निकला हुआ है, इसको साइनस वेनेरम (sinus venarum) कहते हैं। इसकी भित्तियां चिकनी हैं। इसके आगे के भाग की भित्तियों में झुर्रियों के कारण कटक (ridges) बन गये हैं।

साइनम वेनेरस (Sinum venarus)—इसमें गुहा का पश्च भाग और पार्श्व भित्ति, अन्त्य शिखा (crista terminalis) तक सम्मिलित हैं। इसमें निम्न वाहिकायें खुलती हैं।

ऊर्ध्व महाशिरा (Superior vena cava)—यह अलिन्द के ऊर्ध्व पश्च भाग में खुलती है। इसके छिद्र पर जो नीचे और सामने को मुड़ा हुआ है, कपाटिका नहीं है।

निम्न महाशिरा (Inferior vena cava)—यह ऊर्ध्व महाशिरा की अपेक्षा बड़ी है और अलिन्द के सबसे निचले भाग में अन्तरालिन्द पट के पास खुलती है। इस पर एक अल्पविकसित अर्धचन्द्राकार कपाटिका (rudimentary semilunar valve) लगी हुई है जो **निम्न महाशिरा** की **कपाटिका** कही जाती है। इसका उत्तल परिसर (convex margin) शिरा के छिद्र के अग्र परिसर पर लगा है, इसका अवतल परिसर (concave margin) जो छिद्र के लूमेन की ओर स्वतंत्र है, दक्षिण ओर दो शृंगों (cornua) में अन्त होता है। **वाम शृंग** अंडाकार खात की धारा (limbus fossae ovalis) के साथ मिल जाता है। **दक्षिण शृंग** का अलिन्द की भित्ति में लोप हो जाता है। कपाटिका अलिन्द की अन्तराच्छादित कला के दुहरी होने से बनती है। इसमें कुछ पेशीसूत्र भी होते हैं। भ्रूणावस्था में इस कपाटिका का आकार बड़ा होता है और यह अन्तरालिन्द पट में एक छिद्र द्वारा, जो अंडाकार रन्ध्र (foramen ovale) कहा जाता है, रक्त को निम्न महाशिरा से वाम अलिन्द में प्रेषित करती है। इसके आकार में बहुत भिन्नता मिलती है और कभी-कभी यह चालनीवत् अथवा अनुपस्थित होती है

हृद् शिरानाल (Coronary sinus)—यह हृद्-वस्तु (substance of the heart) से अधिकतर रक्त को लौटाता है। इसका छिद्र निम्न महाशिरा के मुख और अलिन्द-निलय द्वार (atrio-ventricular orifice) के बीच में स्थित है और एक अर्धवृत्ताकार कपाटिका द्वारा सुरक्षित है। यह **हृद शिरानाल की कपाटिका** (valve of coronary sinus) कही जाती है। यह अलिन्द की अन्तराच्छादक कला का एक पुटक (fold) है जो छिद्र के निचले भाग को ढकता है। अलिन्द के संकोच के समय यह रक्त को शिरानाल में लौटने नहीं देता। कभी-कभी दो कपाटिकायें होती हैं। यह चालनीवत् (cribriform) भी हो सकती है।

हृद् वस्तु से रक्त को लौटाने वाली अतिसूक्ष्म शिराओं (venae cordis minimae) के रन्ध्र (foramina venarum minimarum) अन्तरापट में स्थित है। अलिन्द में खुलने वाले अन्य सूक्ष्म छिद्र अग्र हृद् शिराओं (anterior cardiac veins) के हैं कभी-कभी दक्षिण परिसर शिरा (right marginal vein) भी खुलती है।

मुख्य अलिन्द और उत्कोष्ठ (Atrium proper and the auricle)—यह भाग साइनस वेनेरम से दक्षिण अलिन्द की पार्श्व भित्ति पर स्थित पेशीकृत कटक द्वारा पृथक् है।

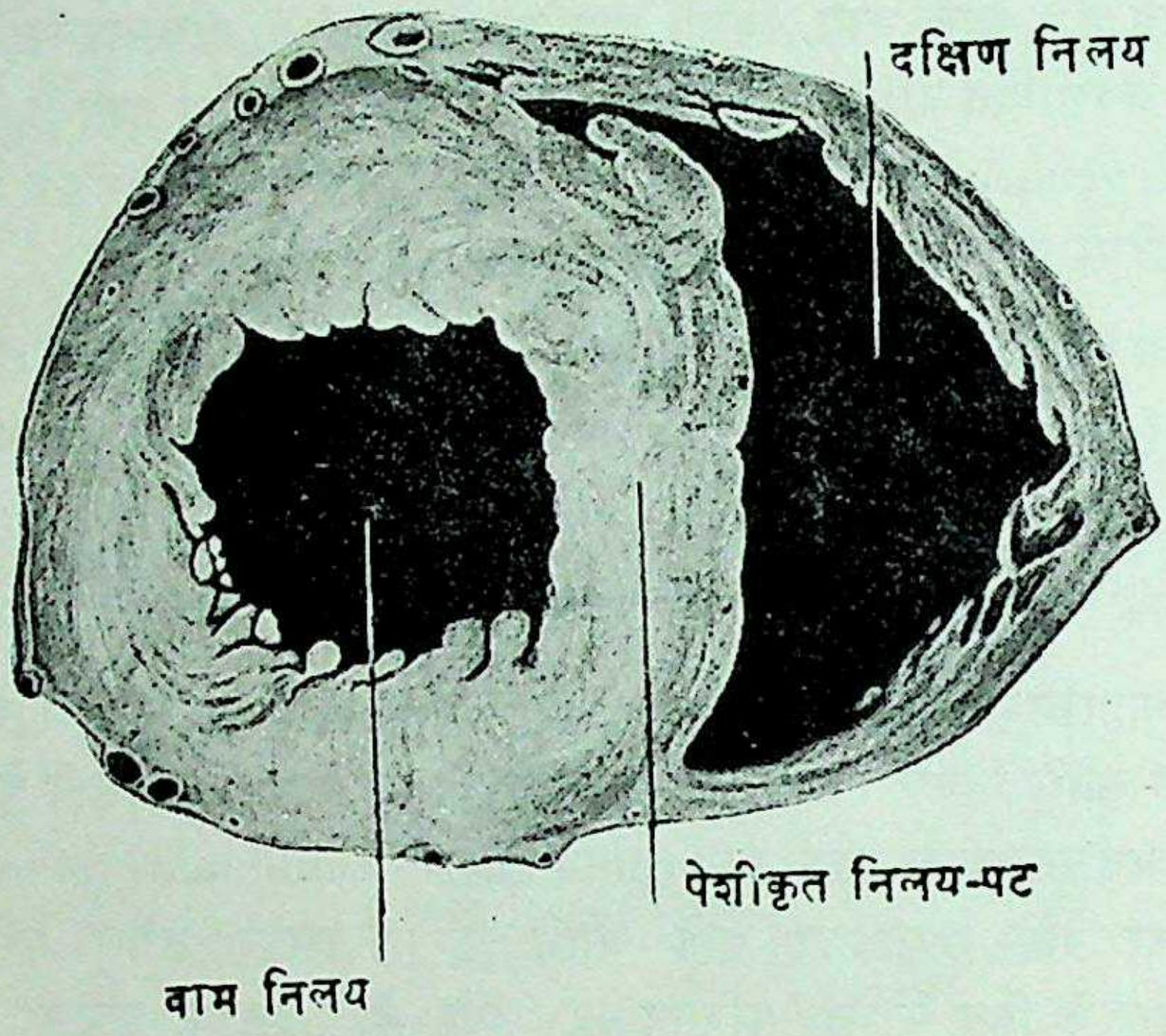

चित्र 433—हृदय के निलयों का पारगामी अनुप्रस्थ परिच्छेद (ऊपर से देखने पर)

इसको अन्त्य या सीमान्त शिखा (crista terminalis) कहते हैं। यह शिखा पट के ऊपरी भाग में प्रारम्भ होती है और ऊर्ध्व महाशिरा के मुख के अग्र ओर से निकल कर इस छिद्र के दाहिने किनारे के पास होती हुई निम्न महाशिरा के छिद्र के दक्षिण ओर पहुंचकर बाद वाली वाहिका की कपाटिका के दक्षिण सिरे से जुड़ जाती है। अलिन्द के बहिःपृष्ठ पर स्थित अन्त्य परिखा की यह स्थिति है।

कंकतिका पेशिकायें (Musculi pectinati)—ये समानान्तर पेशीकृत कटक (muscular ridges) हैं जो अन्त्य शिखा से दक्षिण अलिन्द की अग्र और पार्श्व भित्तियों पर सामने को अलिन्द-निलय रंध्र (atrioventricular orifice) की ओर झुकती चली गई हैं। उत्कोष्ठ में ये एक दूसरे के साथ जुड़ कर एक पेशीकृत जाल बना देती हैं।

अन्तरालिन्द पट में निम्न विशेषतायें हैं—

अंडाकार खात (Fossa ovalis)—यह अलिन्द पट के निम्न भाग में निम्न महाशिरा के छिद्र के तनिक ऊपर और बाईं ओर अंडे के आकार का गर्त है।

अंडाकार खात किनारी (Limbus fossae ovalis)—यह अंडाकार खात की प्रमुख किनारी है जो खात के ऊपर तथा पार्श्वों में अतीव स्पष्ट है। नीचे यह अपूर्ण है। इसकी अग्र धारा निम्न महाशिरा की कपाटिका के वाम शृंग में मिल जाती है। कभी-कभी खात के ऊर्ध्व किनारे के पास इसमें एक झिरी के समान कपाटिका छिद्र पाया जाता है जो किनारी के नीचे से होता हुआ ऊपर को वाम अलिन्द में जाता है जो भ्रूण काल के दोनों अलिंदों के बीच अंडाकार रन्ध्र का अवशेष है।

दक्षिण निलय (Right ventricle)

दक्षिण निलय दक्षिण अलिन्द से हृदय शिखर के पास तक विस्तृत है। इसका उत्तल **अग्र-ऊर्ध्व** (anterosuperior) पृष्ठ हृदय के उरोपर्शुक पृष्ठ का बड़ा भाग बनाता है। इसका अधिकतर भाग परिहृद् द्वारा वक्षभित्ति से पृथक रहता है, किन्तु वाम ओर का प्लूरा और कुछ सीमा तक वाम फुप्फुस की अग्र धारा भी ऊपर और वाम ओर के सामने आ जाती हैं। **निम्न पृष्ठ** चपटा होता है और मध्यच्छदा की केन्द्रीय कण्डरा और उसके आस पास के भाग से यद्यपि संबंधित है, किन्तु परिहृद् दोनों को पृथक् करता है। निलय की **वाम या पश्च भित्ति** निलय पट बनाती है जो दक्षिण निलय की ओर उभरी होने से अनुप्रस्थ काट (transverse cut) में अर्धचन्द्राकार दीखती है। इसका वाम ऊर्ध्व कोण एक शंक्वाकार थैली के समान है और कीप (infundibulum) या दक्षिण निलय शंकु (conus arteriosus) कहलाता है जिससे फुफ्फुस कांड (pulmonary trunk) निकलता है। **कीप की कंडरा** (tendon of infundibulum) नामक एक कंडरा बंध कीप के पश्च पृष्ठ को महाधमनी से जोड़ती है और निलय पट के कलाकृत भाग में मिल जाती है। वाम की अपेक्षा दक्षिण निलय की भित्ति पतली है। दोनों की मोटाई में 3 : 1 का अनुपात है। आधार पर यह सबसे मोटी है जहां से निलय के शिखर तक पतली होती चली गई है।

दक्षिण निलय का आभ्यंतर (Interior of the right ventricle)—यह एक पेशीकृत कटक द्वारा दो भागों में विभक्त है, एक रक्त के अन्तःप्रवाह के लिए और दूसरा बहिःप्रवाह (inflowing; outflowing) के लिए। यह कटक अधिनिलय शिखा (supraventricular crest) कहलाता है जो अलिन्द-निलय (atrioventricular) और फुफ्फुस द्वार (pulmonary orifice) के बीच में स्थित है। अंतःप्रवाह वाले भाग की भित्तियां हृद्रज्जुओं (trabeculae carneae) के कारण असम हैं। इस भाग में रक्त दक्षिण अलिन्द-निलय या त्रिकपर्दी द्वारा (atrioventricular or tricuspid orificc) से दक्षिण अलिन्द में आता है।

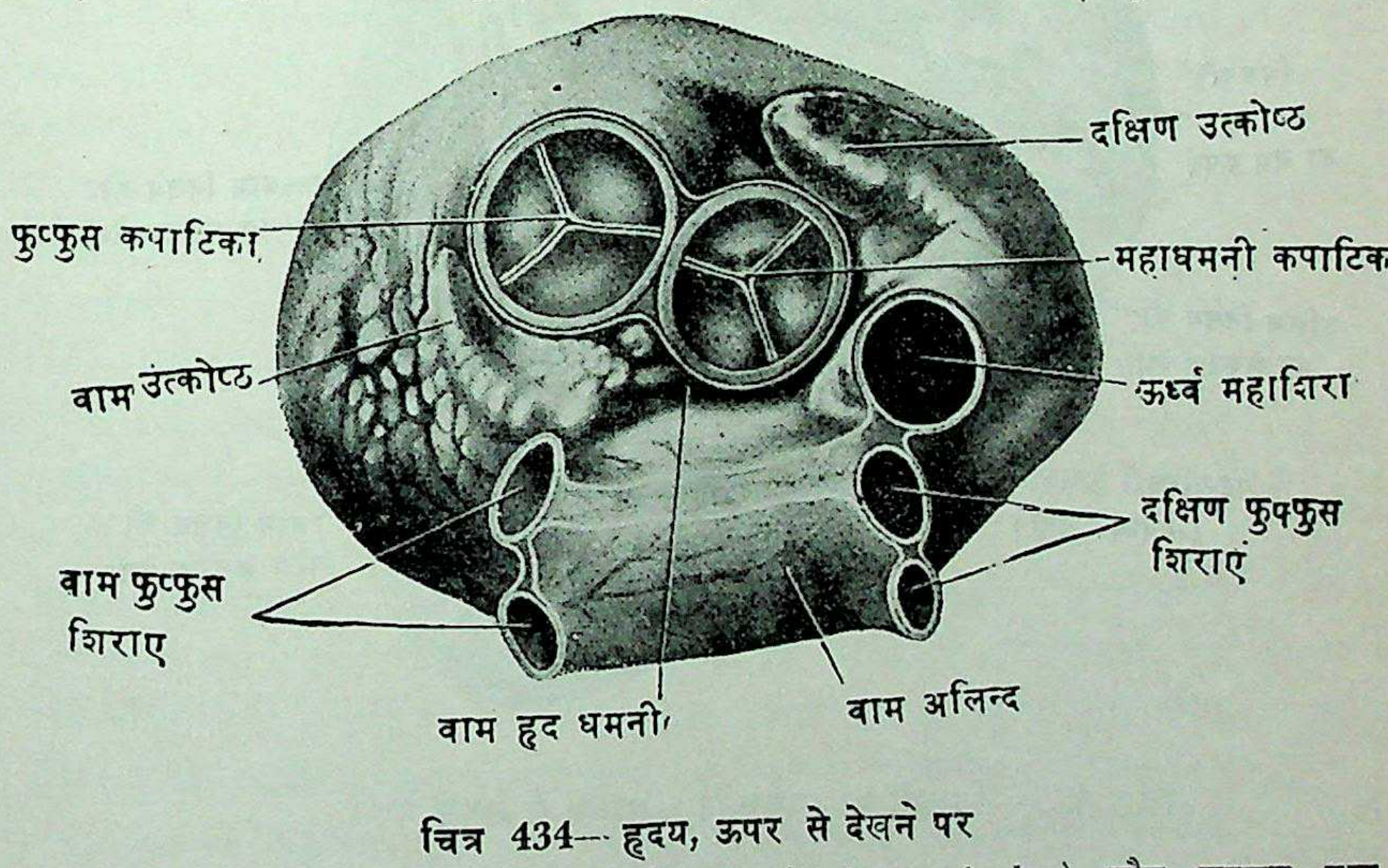

चित्र 434— हृदय, ऊपर से देखने पर

कीप नामक बहिःप्रवाही भाग की भित्तियां चिकनी हैं। यह ऊपर फुफ्फुस द्वार तक चला जाता है। शव में कीप की निम्न सीमा स्पष्ट नहीं होती, किन्तु पीछे की ओर की अधिनिलय शिखा निम्न सीमा की द्योतक है।

दक्षिण अलिन्द-निलय या त्रिकपर्दी द्वार (right atrioventricular or tricuspid orifice)—यह दक्षिण अलिन्द और दक्षिण निलय के बीच का बड़ा अंडाकार छिद्र है। निलय के आधार पर स्थित इस छिद्र को हृदयाभ्यन्तर की आच्छादक कला से आवृत एक तान्तव वलय घेरे है। यह वाम अलिन्द-निलय के छिद्र की अपेक्षा कहीं बड़ा है। इसमें तीन या चार अंगुलियों के सिरे प्रविष्ट हो सकते हैं। इस पर दक्षिण अलिन्द-निलय कपाटिका लगी हुई है।

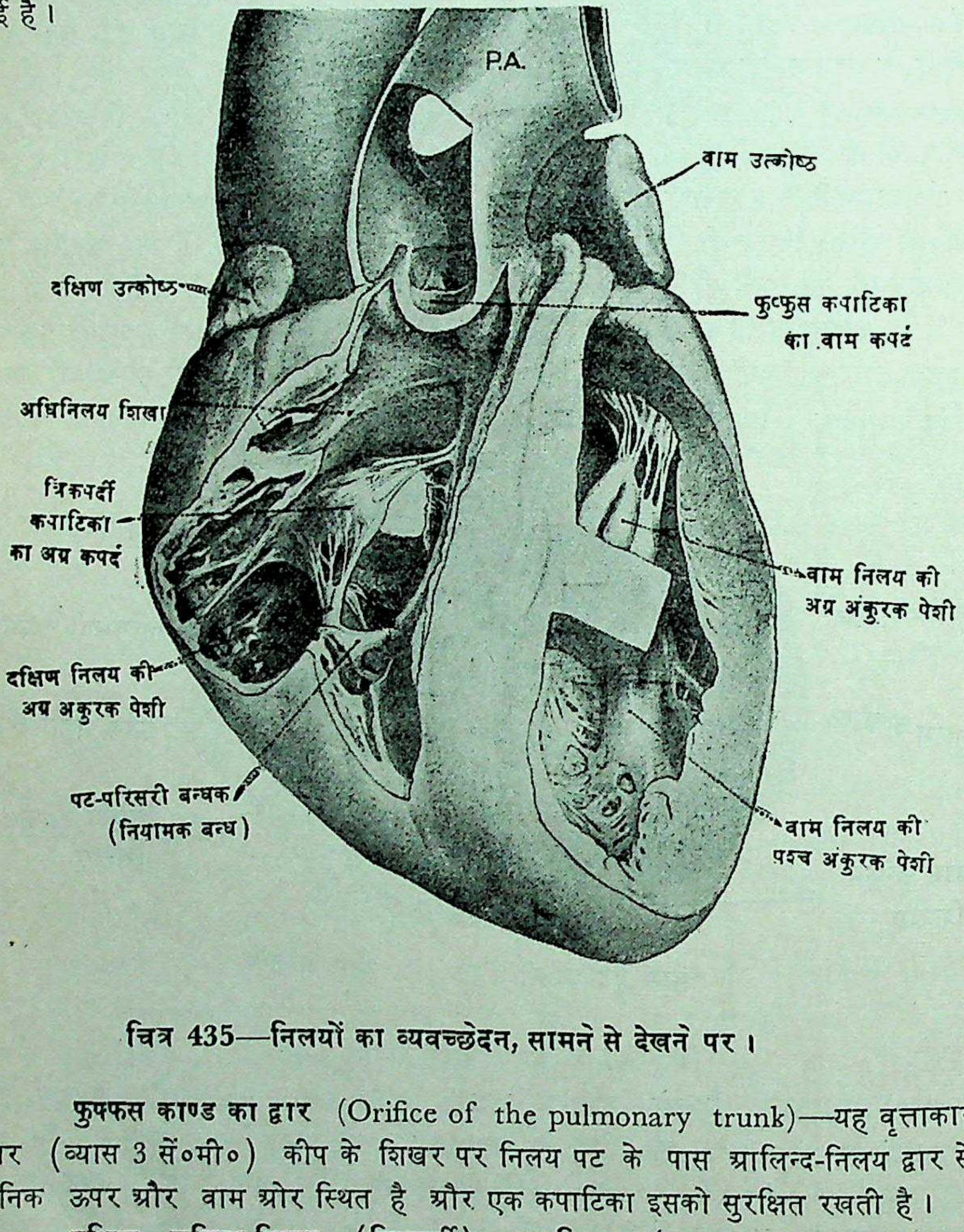
P.A.
वाम उत्कोष्ठ
दक्षिण उत्कोष्ठ
फुप्फुस कपाटिका का वाम कपर्द
अधिनिलय शिखा
त्रिकपर्दी कपाटिका का अग्र कपर्द
वाम निलय की अग्र अंकुरक पेशी
दक्षिण निलय की अग्र अंकुरक पेशी
पट-परिसरी बन्धक (नियामक बन्ध)
वाम निलय की पश्च अंकुरक पेशी

चित्र 435—निलयों का व्यवच्छेदन, सामने से देखने पर।

फुफ्फस काण्ड का द्वार (Orifice of the pulmonary trunk)—यह वृत्ताकार द्वार (व्यास 3 सें०मी०) कीप के शिखर पर निलय पट के पास आलिन्द-निलय द्वार से तनिक ऊपर और वाम ओर स्थित है और एक कपाटिका इसको सुरक्षित रखती है।

दक्षिण अलिन्द-निलय (त्रिकपर्दी) कपाटिका (right atrioventricular (tricuspid valve)—इस में अग्र, पश्च और पट (anterior, posterior, septal)

नामक तीन त्रिभुजाकार कर्पदिकायें (cusps) हैं । सबसे बड़ी अग्र कर्पदिका कीप और अलिन्द-निलय द्वार के बीच में है । पट कर्पदिका निलय पट के पास है। तीसरी पश्च कर्पदिका उपर्युक्त दोनों कर्पदिकाओं के अन्तर को भरे हुए है । ये कर्पदिकायें हृदय की आभ्यन्तराच्छादनी कला के दोहरा हो जाने से बनी हैं । दोनों स्तरों के बीच में तान्तव ऊतक स्थित होकर उनको दृढ़ बनाता है । कर्पदिका के मध्य भाग मोटे और दृढ और बाहर के उपान्त भाग बारीक और पाराभासी (translucent) होते हैं। उनके आधार, द्वार को घेरे हुए, तान्तव वलय से जुड़े रहते हैं और उनके सिरे भी एक दूसरे से जुड़कर एक संतत वलयाकार कला बना देते हैं, किन्तु उनके शिखर निलय की गुहा की ओर रहते हैं । उनके अलिन्दाभिमुख चिकने पृष्ठ अलिन्द से आने वाले रक्त प्रवाह की ओर रहते हैं । क्रमहीन और असम निलयाभिमुख पृष्ठों के शिखरों और किनारों पर कंडरा रज्जु (chordae tendinae) नामक कण्डरीय सूक्ष्म रज्जुकायें लगी हुई हैं। कर्पदिकाओं के आधारीय तृतीयांश में कुछ सूत्र और वाहिकायें अलिन्द के पेशी स्तर से आती हैं ।

हृद् रज्जु (Trabeculae carnae)—ये गोल या असम मांस स्तम्भ हैं जो निलय के समस्त आभ्यन्तर पृष्ठ से (कीप के अतिरिक्त) निकले रहते हैं । ये तीन प्रकार के हैं । कुछ केवल कटक (ridges) हैं; दूसरे सिरों पर भित्ति में जुड़े हुए हैं, किन्तु मध्य में स्वतन्त्र हैं; तीसरे प्रकार के स्तम्भों के आधार निलय की भित्ति में मिले रहते हैं, किन्तु उनके निलय गुहा की ओर के सिरों से कंडराएं रज्जु (chordae tendinae) निकलकर त्रिकपर्दी कपाटिका के खंडांशों (segments) में लग जाती हैं। ये अंकुरक पेशी (papillary muscles) कही जाती हैं । अंकुरक पेशी दो हैं : अग्र और पश्च ; अग्र पेशी बड़ी है और इसकी कंडरारज्जुएं कपाटिका की अग्र और पश्च कर्पदिकाओं पर लगी हैं। पश्च अंकुरक पेशी में कभी कभी दो या तीन भाग होते हैं और उनकी कंडरा रज्जु पश्च और पट कर्पदिकाओं में लगती हैं । कुछ कंडरा रज्जु निलय पट या इसकी पेशियों से निकलती हैं और अग्र तथा पट कर्पदिकाओं में चली जाती हैं । कर्पदिकाओं के छोटे बड़े होने के कारण अंकुरक पेशियों के संकोच से छिद्र को बन्द करते समय उनके खण्डांश एक दूसरे को ढक लेते हैं। एक पेशी बंध (भेड़ तथा कुछ अन्य जन्तुओं में स्पष्ट) बहुधा निलय पट से अग्र अंकुरक पेशी के आधार तक जाता हुआ मिलता है। अलिन्द-निलय पूलिका (atrioventricular bundle) की दक्षिण शाखा इसमें होकर जाती है । इसको पट-परिसरीय बन्धक (septomarginal trabecula) या मन्दक बंधनी (moderator band) कहा जाता है ।

फुफ्फुस कपाटिका (Pulmonary valve)—यह तीन अर्धचन्द्राकार कर्पदिकाओं की बनी है जो अपने बाहरी उत्तल किनारों से फुफ्फुस कांड और निलय के संगम स्थान पर फुफ्फुस कांड की भित्तियों से लगी हुई है । इनके स्वतन्त्र किनारे कांड के लूमेन में कुछ ऊपर को उठे हुए हैं । दो कर्पदिकायें आगे को और एक पीछे स्थित है। वे अन्तर्हृद् (endocardium) के दोहरे हो जाने से बनी हैं जिनके बीच में थोड़ा तान्तव ऊतक रहता है । कर्पदिकाओं के स्वतन्त्र और अभिलग्न किनारों में उपस्थित कंडरा सूत्र उनको दृढ़ बनाते हैं। स्वतन्त्र किनारे के बीच में एक मोटी पर्विका (nodule) है जहां से कंडरा सूत्र कर्पदिका में अभिलग्न किनारे तक विकीर्ण है, किन्तु पर्विका के दोनों ओर सूक्ष्म नवचन्द्राकार क्षेत्रों में अनुपस्थित है। इनको लैनूल (lunules) या चन्द्रक कहते हैं ।

वाम अलिन्द (Left atrium)—यह दक्षिण अलिन्द से छोटा है, किन्तु इसकी भित्तियां 3 मि० मी० मोटी हैं। इसके ऊर्ध्व वाम कोण से उत्कोष्ठ (auricle), एक शंकुवत् थैली के समान, सामने को निकला हुआ है। इसकी गुहिका घनाकार है और दक्षिण ओर को दक्षिण अलिन्द के पीछे तक चली जाती है जिससे यह अन्तरालिन्द पट (interatrial septum) द्वारा पृथक् रहता है। इसकी गुहिका फुफ्फुस शिराओं के निकटस्थ भागों से बनी हुई है जो भ्रूण काल में ही अलिन्द में अन्तर्निहित हो जाती हैं। अग्र ओर वाम में यह महाधमनी और फुफ्फुस कांड के मूलों से ढका हुआ है। इसका पश्चपृष्ठ हृदय के आधार का अधिकांश भाग बनाता है। इसमें प्रत्येक ओर दो फुफ्फुस शिरायें खुलती हैं। उत्कोष्ठ अलिन्द गुहिका के संगम स्थान पर कुछ संकुचित हो गया है। दक्षिण उत्कोष्ठ की अपेक्षा यह लम्बा, संकुचित और अधिक मुड़ा हुआ है। इसके किनारों के खांचे भी अधिक गहरे हैं और फुफ्फुस कांड के मूल को ढके हुए हैं। वाम ओर सामने को निकला हुआ है।

वाम अलिन्द के भीतर निम्नलिखित वीक्ष्य है—

फुफ्फुस शिरायें (pulmonary veins)—पश्च पृष्ठ के ऊपरी भाग में मध्य रेखा के दोनों ओर दो दो फुफ्फुस शिरायें खुलती हैं। कभी कभी वाम ओर की दोनों वाहिकायें एक ही मुख द्वारा खुलती हैं। इनमें कपाटिकायें नहीं हैं।

वाम अलिन्द निलय द्वार (Left atrio veutricular orifice)—इसका आगे वर्णन किया गया है।

सूक्ष्म हृद् शिराओं के रन्ध्र (foramina venarum minimarum)—इनके द्वारा हृद् पेशी वस्तु से सूक्ष्म शिरायें रक्त लौटाती हैं।

कंकतिका पेशिकायें (Musculi pectinati)—ये दक्षिण अलिन्द की अपेक्षा संख्या में अल्प तथा छोटी हैं और केवल उत्कोष्ठ के अन्तःपृष्ठ पर हैं।

अलिन्द पट पर एक अर्धचन्द्राकार चिह्न है जो नीचे की ओर चन्द्रार्ध कटक में सीमित है, जिसकी अवतलता (concavity) ऊपर की ओर रहती है। यह चिह्न दक्षिण अलिन्द के अण्डाकार खात (fossa ovalis) का समस्थानी है, अर्थात् उसी स्थान में दूसरी ओर स्थित है।

वाम निलय (Left ventricle)—यह दक्षिण निलय की अपेक्षा अधिक लम्बा और शंखाकार है। हृदय का शिखर इसी से बनता है। अनुप्रस्थ अनुभाग में इसकी गुहा लगभग वृत्ताकार है और इसकी भित्तियां दूसरी ओर के दक्षिण अलिंद की अपेक्षा तिगुनी मोटी हैं। हृदय के उरोपर्शुक और वाम पृष्ठों को बनाने में यह भाग लेता है। वाम फुप्फुस के मध्यच्छद पृष्ठ से यह परिहृद्, वाम मध्यच्छद तंत्रिका (left phrenic nerve) और परिहृद्-मध्यच्छद (pericardiophrenic) वाहिकाओं तथा वाम प्लूरा द्वारा पृथक् है। नीचे की ओर हृदय के मध्यच्छद पृष्ठ का अधिकांश वाम निलय से बनता है। सामने और दक्षिण की ओर दक्षिण निलय से इसको निलय पट (ventricular septum) पृथक् करता है।

वाम निलय के आभ्यन्तर में निम्नलिखित विशेषतायें परीक्षणीय हैं—

वाम अलिन्द-निलय या माइट्रल द्वार (Left atrioventricular or mitral orifice)—यह महाधमनी के द्वार के नीचे और बाईं ओर स्थित है। यह दक्षिण अलिन्द-निलय द्वार से छोटा है। इसमें दो या तीन अंगुलियों के सिरे प्रविष्ट हो सकते हैं। एक घना तान्तव

वलय इसको घेरे हुए है। वाम अलिन्द-निलय कपाटिका इसको सुरक्षित रखती है। इसमें दो कपर्द होने के कारण यह द्विकपर्दी (bicuspid) भी कहलाता है।

महाधमनी द्वार (Aortic orifice)—यह गोलाकार द्वार वाम अलिन्द-निलय द्वार के सामने और दाहिनी ओर स्थित है, दोनों के बीच में माइट्रल द्वार की अग्र कर्पादिका है। इस द्वार का व्यास 2.5 सें० मी० से कुछ अधिक है। इस पर महाधमनी कपाटिका लगी है। द्वार के नीचे ही स्थित निलय का भाग महाधमनी प्रघाण (aortic vestibule) कहा जाता है। इसकी भित्तियां पेशीकृत न होकर केवल तान्तव हैं।

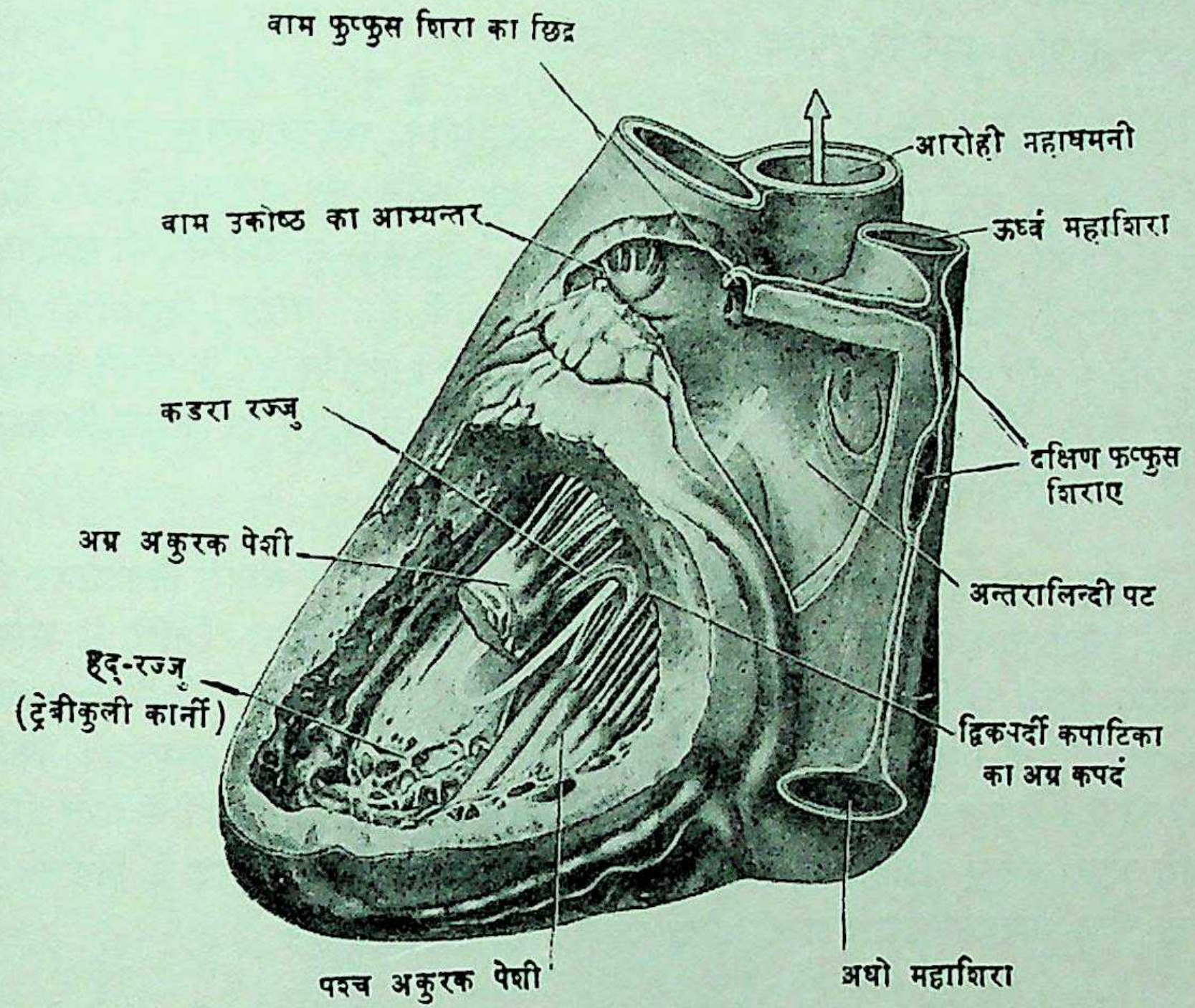
वाम फुप्फुस शिरा का छिद्र
आरोही महाधमनी
वाम उकोष्ठ का आभ्यन्तर
ऊर्ध्व महाशिरा
कडरा रज्जु
दक्षिण फुप्फुस शिराए
अग्र अकुरक पेशी
अन्तरालिन्दी पट
हृद्-रज्जु
(ट्रेबीकुली कार्नी)
द्विकपर्दी कपाटिका का अग्र कपर्द
पश्च अकुरक पेशी
अधो महाशिरा

चित्र 436—हृदय के वाम पार्श्व के आन्तरिक भाग को दर्शाने हेतु एक व्यवच्छेदन

वाम अलिन्द-निलय या माइट्रल कपाटिका (Left atrio ventricular or mitral valve)—यह वाम अलिन्द-निलय द्वार को जो तान्तव वलय घेरे हुए है, उस पर लगी है। इसमें अग्र और पश्च दो त्रिकोणाकार कर्पादिकायें हैं जो अन्तर्हृद् के दोहरा हो जाने से बनी हैं। दोनों स्तरों के बीच में तान्तव ऊतक और कुछ पेशी तन्तु भी रहते हैं जो इनको दृढ़ बनाते हैं। **अग्र कर्पादिका** बड़ी है और आगे और दाहिनी ओर अलिन्द-निलय और महाधमनी द्वारों के बीच में स्थित है। कंडरा रज्जुओं के इसके किनारों पर लगे होने के कारण इसके दोनों पृष्ठ चिकने हैं। छोटी **पश्च कर्पादिका** द्वार के पीछे और बाईं ओर स्थित है। कभी कभी इन दोनों बड़ी कर्पादिकाओं के बीच के कोणों में भी दो और छोटी कर्पादिकायें मिलती हैं। दक्षिण अलिन्द के ही समान इन कर्पादिकाओं पर भी कंडरा रज्जुएं लगी रहती हैं, किन्तु ये मोटी और दृढ़ होती हैं और इनकी संख्या भी दक्षिण निलय की अपेक्षा कम होती है।

अलिन्द से निलय में रक्त के प्रवाह करने पर कर्पदिकायें उस पर तैरने भी लगती हैं और अलिन्द की ओर नहीं उठ पाती हैं, किन्तु निलय के संकोच के समय अंकुरक पेशियां संकुचित होकर इनको अलिन्द में उलटने नहीं देतीं। इस कारण निलय के प्रकुंचन (ventricular systole) के प्रारम्भ ही में अंकुरक पेशियों का संकुचित होना आवश्यक है। इस संबंध में यह देखने योग्य है कि अलिन्द-निलय पूलिका के दक्षिण विभाग (right limb of atrio ventricular bundle) की सर्वप्रथम शाखायें अंकुरक पेशियों में आती हैं। वाम निलय में पूलिका के वाम विभाग का भी ऐसा ही वितरण है। प्रकुंचन के समय दोनों कर्पदिकायें ऊपर को अलिन्द की ओर उठ जाती हैं और आपस में सटकर (कुछ अंश तक एक दूसरे पर होकर) द्वार को पूर्णतया वन्द कर देती हैं।

महाधमनी कपाटिका (Aortic valve)—यह तीन अर्धचन्द्राकार कर्पदिकाओं की बनी है, दो पश्च ओर (दक्षिण और वाम), एक अग्र ओर, जो महाधमनी द्वार को घेरे रहती हैं। इनकी रचना और लगाव (attachment) फुफ्फुस कपाटिका की कर्पदिकाओं के ही समान है, किन्तु ये अधिक मोटी, दृढ़ और बड़ी होती हैं। चन्द्रक (lunules) अधिक स्पष्ट होते हैं और पर्विकायें भी मोटी और प्रमुख होती हैं। कर्पदिकाओं के सामने महाधमनी में तीन विस्फार (dilatations) हैं जो फुफ्फुस कांड में उसके प्रारंभ पर स्थित विस्फारों से वड़े हैं। ये महाधमनी विवर (aortic sinuses) कहे जाते हैं।

हृद् रज्जु (Trabeculae carneae)—ये दक्षिण निलय के समान तीन प्रकार की हैं, किन्तु ये संख्या में अधिक हैं और शिखर के पास तथा निलय की पश्च भित्ति में आपस में सघनतया मिली रहती हैं जिससे एक जाल बन जाता है। अंकुरक पेशी (papillary muscles) दो हैं। एक अग्र उरोपर्शुक भित्ति से और दूसरी (पश्च) मध्यच्छद भित्ति से निकलती है। ये आकार में दूसरी ओर की अपेक्षा बड़ी हैं और गोल सिरों में अन्त होती हैं, जिससे कंडरा रज्जुएं (chordae tendinae) निकलती हैं। प्रत्येक अंकुरक से निकलने वाली कंडरा रज्जु माइट्रल कपाटिका की दोनों कर्पदिकाओं में लगती हैं।

निलय पट (Ventricular septum)—यह दक्षिण और वाम निलयों को विभक्त करता है जो सामने से पीछे की ओर दाहिनी ओर को मुड़ता हुआ चला जाता है। यह दक्षिण निलय की ओर उत्तल है। हृदय पृष्ठों पर की अग्र और पश्च अन्तरानिलय खातिकायें हृदय के भीतर इस पट की द्योतक हैं। पट का अधिक भाग मोटा और पेशीकृत है। इसके ऊपरी भाग में महाधमनी कपाटिका की अग्र और दक्षिण कर्पदिकाओं के संगम के ठीक नीचे एक छोटा अंडाकार पतला तान्तव क्षेत्र है। यह निलय पट का **कलाकृत भाग** कहलाता है (membranous part of the ventricular septum)। इसके दाहिनी ओर मध्य में त्रिकपर्दी कपाटिका की पट कर्पदिका की ऊर्ध्व धारा इस क्षेत्र को अग्र और पश्च भागों में बांट देती है। अग्र भाग दोनों निलयों को पृथक् करता है। पश्च भाग (अलिन्द-निलय पट) वाम निलय के महाधमनी प्रघाण और दक्षिण अलिन्द को अंडाकार खात किनारी (limbus fossae ovalis) के अग्र श्रृंग के समीप पृथक् करता है। ऊपर की ओर निलय पट का कलाकृत भाग दक्षिण तान्तव त्रिभुज (trigonum fibrosum dextrum) में चला जाता है।

हृदय का अंगरेखांकन (Surface marking of the heart)

शिखर (Apex)—जहां हृदय स्पन्द (apex beat) होता है वहीं हृदय के शिखर की स्थिति है। यह ५वें पर्शुकान्तराल में मध्यम (शरीर की) या उरोमध्य (midsternal) रेखा से 9 सेंटीमीटर बाईं ओर वाम चूचुक (nipple) के तनिक नीचे और अभिमध्य ओर देखा तथा प्रतीत किया जा सकता है।

दक्षिण धारा (Right border)—तीसरी दक्षिण पर्शुक उपास्थि पर, उरोऽस्थि से 1·2 सें.मी. दूरी से नीचे छठी पर्शुक उपास्थि तक खिंची हुई रेखा, जो दक्षिण ओर को थोड़ी उत्तल हो, दक्षिण धारा को दर्शाती है। यह रेखा शरीर की मध्य रेखा से, अधिकतम दूरी पर, चौथे पर्शुकान्तराल में 3·7 सें.मी. दूर होगी। वास्तव में यह दक्षिण अलिन्द का पार्श्विक पहलू होगी। इसी रेखा को ऊपर की ओर प्रलम्बित करने से यह ऊर्ध्व महाशिरा का पार्श्व धारा की प्रतीक बनेगी और इसको नीचे को प्रलम्बित करने पर यह निम्न महाशिरा की पार्श्व धारा को दर्शायेगी।

अधो धारा (Lower border)—दक्षिण धारा के निचले सिरे को शिखर से जोड़ने वाली रेखा अधो धारा की सूचक है। इसका अधिक भाग दक्षिण निलय की अधो धारा का प्रतीक होता है।

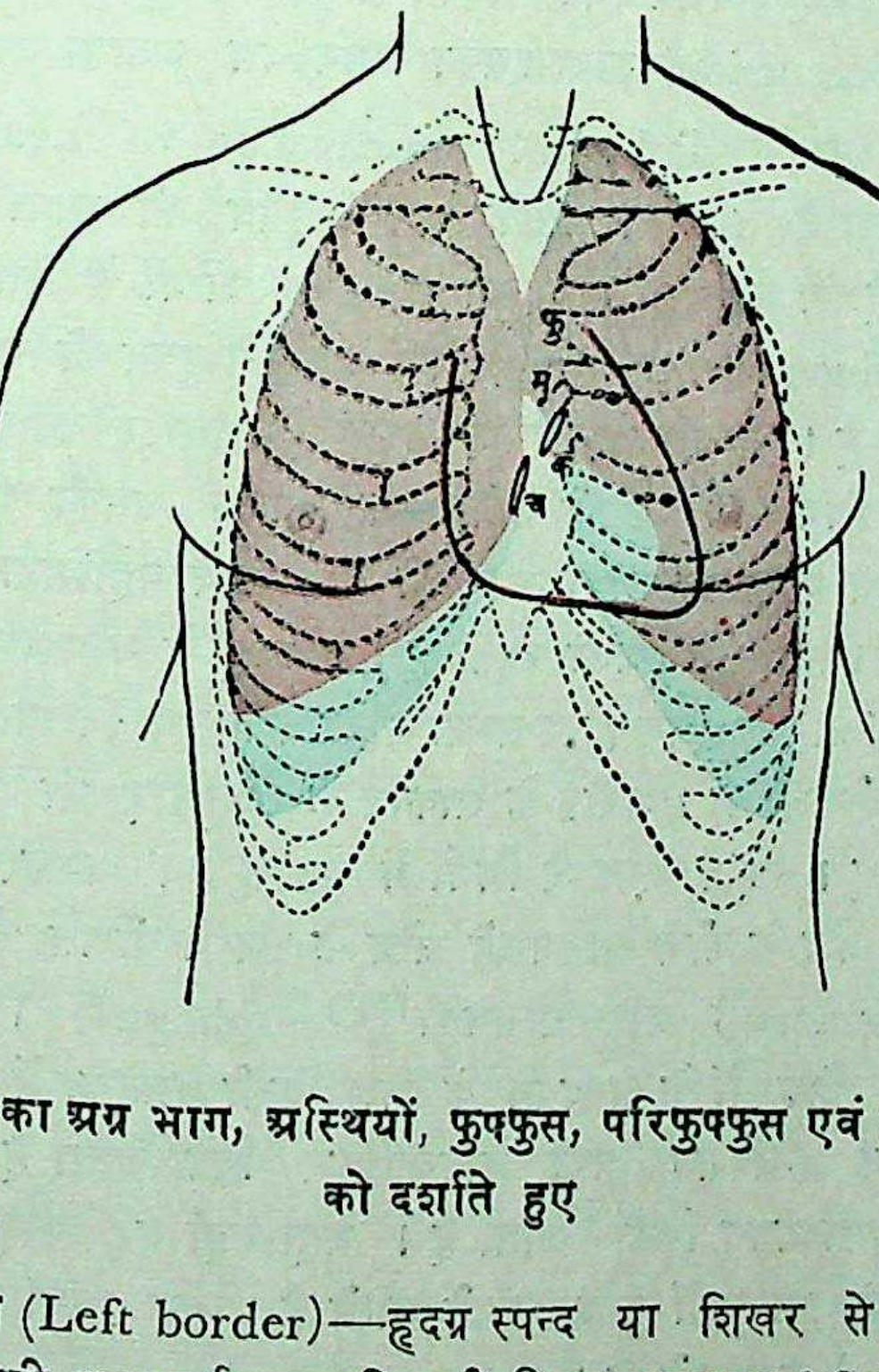

चित्र 437—वक्ष का अग्र भाग, अस्थियों, फुफ्फुस, परिफुफ्फुस एवं हृदय के पृष्ठीय सम्बन्धों को दर्शाते हुए

वाम धारा (Left border)—हृदग्र स्पन्द या शिखर से एक रेखा ऊपर और अभिमध्य ओर दूसरी वाम पर्शुक उपास्थि की निम्न धारा पर 1·2 सें.मी. उरोस्थि की धारा से बाहर तक खिंची रेखा हृदय की वाम सीमा को दर्शायेगी। यह रेखा वाम ओर ऊपर को कुछ उत्तल होगी।

ऊर्ध्व धारा (Superior border)—दक्षिण ओर वाम धाराओं के ऊपर के सिरों को मिलाने से बनती है और साधारणतया अलिन्दों की ऊपरी सीमा को दर्शाती है।

फुफ्फुस द्वार (Pulmonary orifice)—इसका कुछ भाग तीसरी वाम पर्शुकोपास्थि के पीछे और शेष उरोस्थि के पीछे स्थित है।

महाधमनी द्वार (Aortic orifice)—फुफ्फुस द्वार के तनिक नीचे और बाईं ओर स्थित है।

दक्षिण अलिन्द-निलय या त्रिकपर्दी द्वार (Right atrioventricular or tricuspid orifice)—मध्यम तल (median plane) में चतुर्थ पर्शुक उपास्थि के सामने से नीचे और दाहिनी ओर को खिंची हुई 4 सें.मी. लम्बी रेखा इस द्वार को सूचित करती है। इस रेखा का केन्द्र चौथे पर्शुकान्तराल के मध्य के सामने होना चाहिए।

वाम अलिन्द-निलय, द्विकपर्दी या माइट्रल द्वार (Left atrio ventricular, bicuspid or mitral orifice)—चौथी पर्शुक उपास्थि के सामने उरोस्थि के वामार्ध के पीछे स्थित है और नीचे तथा दाहिनी ओर को खिंची हुई 3 सें०मी० लम्बी रेखा द्वारा प्रदर्शित है।

उपरिस्थ हृद् मंदता का क्षेत्र (Area of superficial cardiac dullness)—हृदय के उरोपर्शुक पृष्ठ का यह लगभग त्रिकोणाकार क्षेत्र है जो फुफ्फुसों से ढका नहीं है। हलके परिताडन (light percussion) द्वारा इसका मानचित्र बनाया जा सकता है।

हृदय का ऐक्स-रे रूप (Radiological appearance of heart)—रक्त से भरे होने के कारण एक्स-रे द्वारा देखने से या उसके चित्र में हृदय की छाया मध्यस्थानिका के निम्न भाग में बन जाती है जो वायु पूरित फुफ्फुस के स्वच्छ क्षेत्रों से नितान्त भिन्न दिखाई देती है। प्रतिदीप्त पट (fluorescent screen) द्वारा देखने से हृदय की विस्तार-संकोच करने वाली गति दिखाई देती है। प्रश्वसन के समय हृदय के शिखर की छाया मध्यच्छदा से पृथक् दीखती है। एक्सरे चित्रों में हृदय की गतियों के कारण उसकी छाया अस्पष्ट होती है। हृदय की उत्तल दक्षिण धारा की छाया ऊपर की ओर ऊर्ध्व महाशिरा की और नीचे की ओर निम्न महाशिरा की छायाओं से मिली रहती है। परिहृद् के मध्यच्छद से जुड़े होने के कारण प्रश्वसन (inspiration) के समय हृदय लम्बा और पतला तथा निःश्वसन (expiration) के समय चौड़ा और छोटा दीखता है। शरीर के आकार के अनुसार भी हृदय के आकार में कुछ भिन्नता आ सकती है। पार्श्व एक्स-रे चित्रों में प्रत्यक् हृद् अवकाश (retrocardiac space) हृदय और पृष्ठ वंश के बीच पारभासी क्षेत्र के रूप में दीखता है जिसमें अवरोही महाधमनी (descending aorta) और ग्रासनली (Oesophagus) स्थित हैं। हृदय की गुहाओं और बृहद् रक्त वाहिकाओं के अध्ययन के लिए किसी वाहिका में विषमता माध्यम (contrast media) को इन्जैक्शन द्वारा प्रविष्ट कर दिया जाता है और फिर चित्रों द्वारा उस वस्तु प्रवाह का अध्ययन किया जाता है। जहां-जहां वह वस्तु रक्त प्रवाह के साथ पहुंचती है वहां-वहां अपारदर्शी छाया बनती जाती है। यह प्रविधि वाहिकाहृद्चित्रण (Angiocardiography) कहलाती है।

रचना (Structure)—हृदय पेशीतन्तुओं (हृद्पेशी myocardium) और तान्तव वलयों, जिनमें पेशी तन्तु लगते हैं, का बना है जिस पर सीरमी परिहृद् का आशयिक स्तर

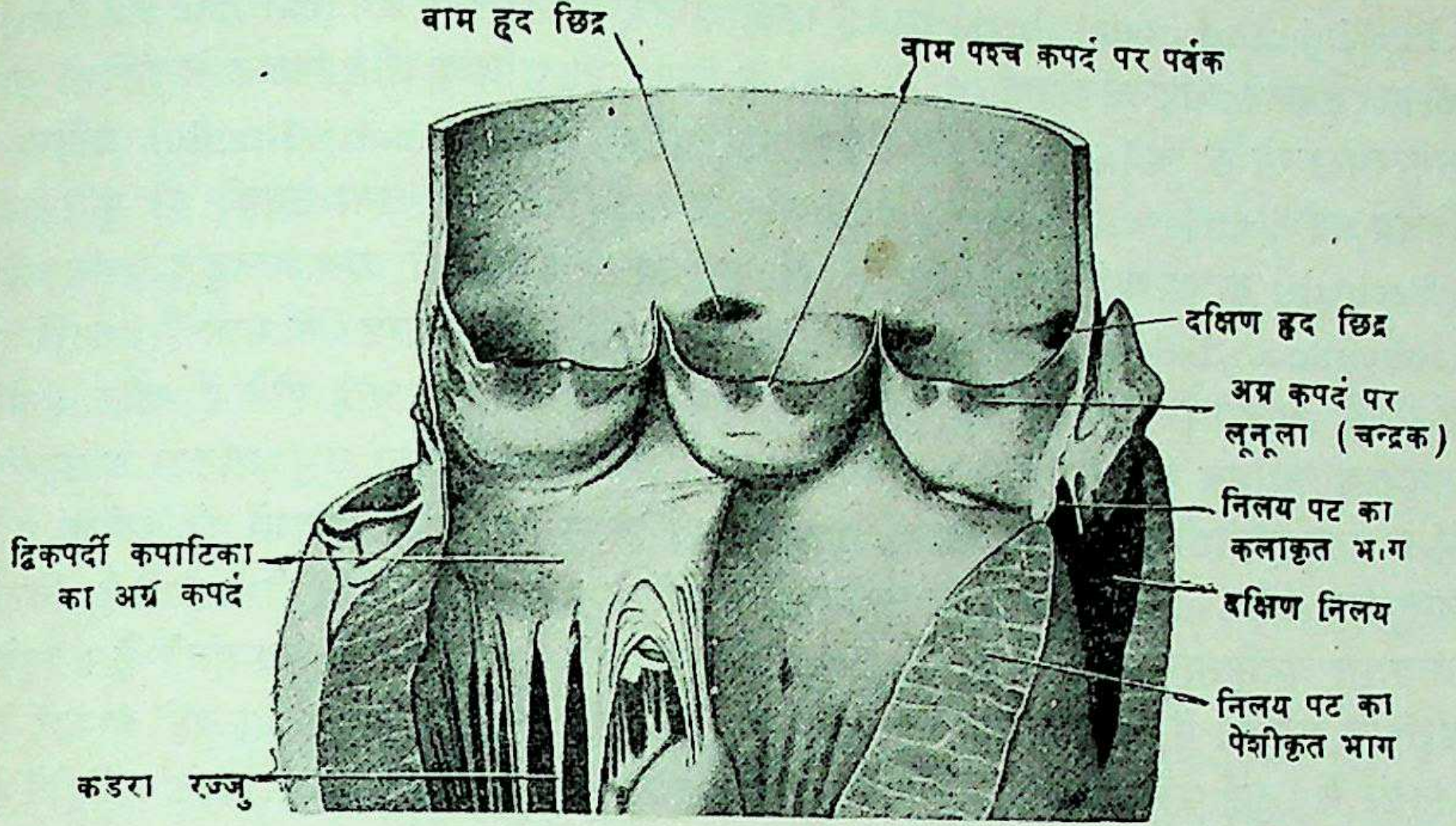

चित्र 438—महाधमनी कपाटिका को दर्शाने हेतु महाधमनी द्वार को खोल कर रखा गया है।

अधिहृद् (epicardium) चढ़ा हुआ है और उसका आभ्यन्तर अन्तर्हृद् (endocardium) से आच्छादित है।

अन्तर्हृद् (Endocardium)—यह स्निग्ध, बारीक चमकती हुई कला है जो हृदय की गुहाओं के आभ्यन्तर को आच्छादित किये है और वहां से बृहद् रक्तवाहिकाओं की अन्तराच्छादक कला के रूप में उनमें चली जाती है। यह अन्तर्कला कोशिकाओं के एक स्तर की बनी है जो तान्तव ऊतक और प्रत्यास्थ तन्तुओं के एक स्तर पर आश्रित रहती है।

तान्तव वलय (Fibrous rings)—ये अलिन्द-निलय और धमनी द्वारों को घेरे रहते हैं और हृदय के वाम भाग में दक्षिण की अपेक्षा अधिक दृढ़ होते हैं। अलिन्द-निलय वलयों में अलिन्द और निलय के पेशीतन्तु और कपाटिकायें लगी रहती हैं। महाधमनी द्वार के सामने की ओर और अलिन्द निलय द्वार में पीछे की ओर इन दोनों के बीच के अन्तर में दृढ़ तान्तव ऊतक वस्तु स्थित है। इसको दक्षिण **तान्तव त्रिभुज** (trigonum fibrosum dextrum) कहते हैं। वाम भाग का ऐसा ही तान्तव पिंड वाम तान्तव त्रिभुज (trigonum fibrosum sinistrum) कहा जाता है। कीप की कंडरा पहले बताई जा चुकी है।

महाधमनी और फुफ्फुस धमनी के द्वारों के वलयों पर ये वाहिकायें तथा उनकी कपाटिकायें लगी हुई हैं। प्रत्येक वलय के निलयी निकारे पर निलय के कुछ पेशी तन्तु लगते हैं। उसके सामने के किनारे पर तीन गहरी अर्धवृत्ताकार भंगिकायें हैं जिन पर धमनी का मध्य कंचुक दृढ़ता से लगा हुआ है। यह धमनी का वलय पर लगने का स्थान धमनी के बहिःकंचुक और अधिहृद् (epicardium) द्वारा बाहर की ओर और अन्तर्हृद् द्वारा भीतर की ओर, और भी दृढ़ हो जाता है। अर्धवृत्ताकार भंगिकाओं के किनारों से तान्तव रचना अर्धचन्द्राकार कर्पदिकाओं में चली गई है। इस स्थिति में धमनियों के मध्य कंचुकों के दुर्बल होने से महाधमनी और फुफ्फुस धमनियों के विवर (sinus) बन गये हैं।

हृदय का संवहन तन्त्र (conducting system of the heart)—विशेष विभेदित (differentiated) हृत्पेशी तन्तुओं का बना हुआ है जिनको पर्किंजे के तन्तु और पर्व तन्तु

(Purkinje and nodal fibres) कहते हैं। यही तन्त्र हृदय की स्पन्द लय (cardiac rhythm) को प्रारंभ करने और उसको सतत बनाये रखने के लिये तथा अलिन्द और निलय के संकोचों का समन्वय करने के लिये उत्तरदायी है। शिरानाल अलिन्द पर्व (sinuatrial node) अलिन्द-निलय पर्व (atrioventricular node) और पूलिका (bundle) तथा उसकी दो पूलिकायें (fasciculi) या शाखायें तथा निलयों में पर्किंजे तन्तुओं की अधःअन्तर्हृद् जालिकायें (subendocardial plexuses), जिनमें तन्तु अन्त होते हैं, इस तन्त्र के भाग हैं। पर्किंजे तंतु बड़े स्तनधारियों में हृद्पेशी तन्तुओं की अपेक्षा कहीं अधिक चौड़े होते हैं और उनमें अनुप्रस्थ रेखांकन की स्थिति भी अव्यवस्थित होती है। मनुष्य तथा लघु आकार के पशुओं में ये तन्तु हृद्पेशी तन्तुओं से व्यास में कुछ ही बड़े होते हैं। हृद्पेशी तंतुओं की अपेक्षा पर्व तन्तुओं (nodal fibres) में हृदय संकोच के संवेगों के संवाहन की गति धीमी होती है, किन्तु अन्तःस्थ लयानुसार (intrinsic rhythm) संकोचों की संवहन गति तीव्र होती है। इसके पर्किंजे तन्तुओं में हृदय संकोच के संवहन की तीव्र गति होती है, विशेषतया बड़े आकार के तंतुओं में। कई अन्वेषणकर्ता इसी परिणाम पर पहुंचे हैं कि पर्किंजे तन्तु जितने बड़े होते हैं वे उतनी ही तीव्र गति से हृद् संकोचों का संवहन करते हैं।

शिरानाल-अलिन्द पर्व (Sinuatrial node)—यह घोड़े के नाल के आकार की एक पतली संरचना है जो दक्षिण अलिन्द में अन्त्य परिखा (sulcus terminalis) के ऊपरी भाग में स्थित है और ऊर्ध्व महाशिरा के द्वार के सामने तथा अभिमध्य ओर तक विस्तृत है। इसका मुख्य भाग अन्त्य शिखा (crista terminalis) के साइनस वेनेरम की ओर है और

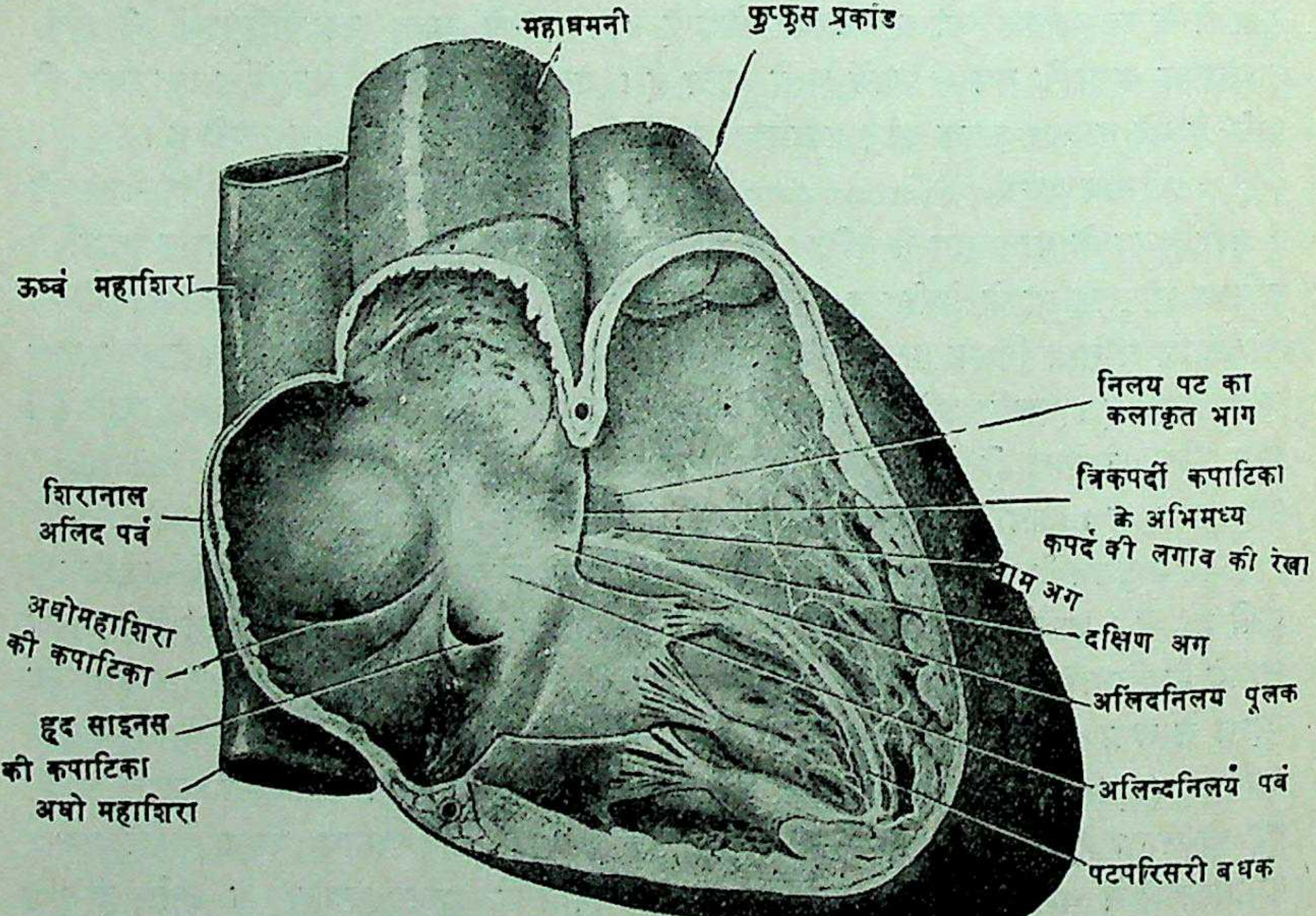
महाधमनी
फुप्फुस प्रकांड
ऊर्ध्व महाशिरा
शिरानाल अलिंद पर्व
अधोमहाशिरा की कपाटिका
हृद साइनस की कपाटिका
अधो महाशिरा
निलय पट का कलाकृत भाग
त्रिकपर्दी कपाटिका के अभिमध्य कपर्द की लगाव की रेखा
वाम अग
दक्षिण अग
अलिंदनिलय पूलक
अलिन्दनिलय पर्व
पटपरिसरी बधक

चित्र 439—शिरानाल-अलिन्द पर्व अलिन्द-निलय पर्व तथा अलिन्द-निलय पूलिका (अपनी दक्षिण शाखा एवं पर्किंजे जालिका सहित) का एक आयोजन निरूपण

यह अलिन्द की भित्ति की समस्त मोटाई में अधिहृद् से लेकर अन्तर्हृद् तक फैली रहती है। इस पर्व के सूक्ष्म तर्कु रूप तन्तुओं में अन्य हृत्पेशियों की अपेक्षा, अन्तःस्थ लय के संकोचों (intrinsic rhythmical contraction) की गति अधिक तीव्र होती है और यहीं पर हृद् चक्र (cardiac cycle) काल में हृदय का संकोच प्रारंभ होता है। इसी कारण इसको हृदय का गति निर्धारक (pacemaker) कहा जाता है, क्योंकि हृदय के अन्य सब भाग पर्व द्वारा निर्धारित गति से संकोच करते हैं, मानो इसकी आज्ञा का पालन करते हैं। पर्व तन्तु की कोशिकाएं दक्षिण अलिन्द के समीपस्थ हृत्पेशी तन्तुओं की कोशिकाओं से मिली रहती हैं। अतएव यह माना जाता है कि पर्व में प्रारम्भ हुए हृद् संकोचों के संवेगों का अलिन्दों के सामान्य हृत्पेशी तन्तु दोनों अलिन्दों में होकर अलिन्द-निलय पर्व (atrioventricular node) तक संवहन करते हैं। दोनों पर्वों को संबंधित करने वाले कोई विशिष्ट तन्तु नहीं पाये गये हैं और न वहां कोई परकिंजे तन्तु ही हैं।

अलिन्द-निलय पर्व (Atrioventricular node)—यह उपर्युक्त पर्व से छोटा है और इसके तन्तु कुछ अधिक चौड़े और बेलनाकार (cylindrical) हैं। पर्व हृद् शिरानाल (coronary sinus) के ऊपर अलिन्द पट के हृत्पेशी तन्तुओं में अन्तर्निहित (embedded) हैं। पर्वतन्तु एक ओर अलिंद पट की पेशी कोशिकाओं और दूसरी ओर अलिन्द-निलय पूलक (atrioventricular bundle) के तन्तुओं से मिले रहते हैं। पर्व से यह तन्तु पूलक ऊपर की ओर दक्षिण तान्तव त्रिभुज (trigonum fibrosum dextrum) में निलय पट के कलाकृत भाग के पश्च किनारे पर पहुंचता है और फिर उसके नीचे से आगे को मुड़ जाता है। यहाँ यह निलय पट (ventricular septum) की ऊर्ध्व धारा पर (घोड़े पर बैठे हुए सवार के समान) दो विभागों में विभक्त हो जाता है जो दक्षिण और वाम निलयों में पट के दोनों पृष्ठों पर होते हुए शिखर तक चले जाते हैं। **दक्षिण विभाग** (right limb) एक गोल पूलक के रूप में निलय शिखर की ओर जाते हुए प्रथम पट के दक्षिण पृष्ठ के पेशी तन्तुओं में अन्तर्निहित रहता है, किन्तु आगे चलकर अन्तर्हृद (endocardium) के नीचे आ जाता है और पटपरिसर बन्धक (septomarginal trabecula) में होता हुआ मन्दक बंधनी (moderator band) अग्र अंकुरक पेशी (anterior papillary muscle) के मूल में परकिंजे तन्तुओं की जालिका में विभक्त हो जाता है। इस जालिका से सूक्ष्म शाखायें अन्तर्हृद् के नीचे नीचे दक्षिण निलय के प्रत्येक भाग में पहुंचती हैं और उसके हृत्पेशी तंतुओं में मिलकर अन्त हो जाती हैं। **वाम विभाग** (left limb) चपटे पूलक के रूप में अन्तर्हृद् से ढके हुए पट के वाम पृष्ठ पर नीचे उतर कर दो या अधिक गुच्छकों (strands) में विभाजित होता है जो अन्तर्हृद् के नीचे निलय के शिखर तक चले जाते हैं। गुच्छक कई सूक्ष्म शाखाओं में विभक्त होता है जो हृद्रज्जुओं (trabeculae carnae) में होती हुई अंकुरक पेशियों में चली जाती हैं। यहां दक्षिण निलय की भांति, ये परकिंजे तन्तुओं की जालिका में विभक्त होती हैं जिनसे सूक्ष्म शाखायें निकलकर निलय के प्रत्येक भाग में पहुंचकर हृद्पेशी तन्तुओं में मिल जाती हैं। बड़े स्तनधारी पशुओं में परकिंजे तन्तु विशेषतया बड़े आकार के होते हैं और हृद्पेशी तन्तुओं से इनका भेद आसानी से किया जा सकता है; अब अन्तर्हृद् परकिंजे तन्तु हृद्पेशी में गहराई में प्रवेश करते हैं और अन्तर्हृद् से विभिन्न गहराइयों में हृद्पेशी तन्तुओं से मिल जाते हैं। किन्तु मनुष्य के हृदय में दोनों में अन्तर करना कठिन होता है। केवल अंतिम अवअन्तर्हृद् जालिकाओं और विभागों के दूरस्थ भागों में ये तन्तु हृद्पेशी

तन्तुओं से विशेषतया चौड़े हो जाते हैं। अलिन्द-निलय पर्व, पूलक, इसके विभाग तथा पर्किंजे तन्तु जालिकाओं पर तान्तव ऊतक का एक सूक्ष्म पिधान चढ़ा रहता है जो उनको हृत्पेशी तन्तुओं से पृथक् करता है। यह पिधान बड़े जन्तुओं में स्थूल होने के कारण मोटा और दृढ़ होता है, किन्तु मनुष्य में यह अस्पष्ट होता है।

सामान्यतः यह माना जाता है कि हृद् संकोच के संवेग अलिन्द से निलय में अलिन्द-निलय पर्व, पूलक तथा उनके विभागों द्वारा जाते हैं। किन्तु इसके विरोधियों का मत है कि ये तंत्रिकाओं द्वारा संवाहित होते हैं, न कि पूलक की विशिष्ट तन्तु गुच्छिका द्वारा। किन्तु प्रथम 'पेशीजनित' (myogenic) मत को प्रधानतः माना जाता है। दूसरा 'तंत्रिका जनित' (neurogenic) मत है।

अनियत तापी (cold blooded) पृष्ठवंशी जन्तुओं में हृद् संकोच धीमे होते हैं, उनकी प्रति मिनट संख्या कम होती है, उनके हृदयों में 'संवाहक तंत्र' (conducting system) नहीं होता। नियततापी जन्तुओं (warm blooded animals) में चयापचय (metabolism) अधिक होने से उनको अधिक रक्त की आवश्यकता होती है। उनमें संवाहक तंत्र की उपस्थिति प्रकट करती है कि वह संवेगों के द्रुत गति से संवाहन का विशेष साधन है। सामान्य हृद् पेशी की संवहन गति अलिन्द-निलय पूलिका की संवाहन गति से कहीं कम है, किन्तु अतिद्रुत गति को रोकना भी आवश्यक है। यह अलिन्द-निलय पर्व का काम है।

वाहिकायें तथा तन्त्रिकायें (Vessels and Nerves)—हृदय को हृद् धमनियां (coronary art.) (दक्षिण और वाम) रक्त देती हैं जो महाधमनी की शाखाएं हैं और शिरायें हृद् शिरानाल (coronary sinus) में रक्त लौटाकर लाती हैं, जिससे दक्षिण अलिन्द में रक्त पहुंचता है।

तंत्रिकायें (Nerves) हृद् जालिका (cardiac plexus) से आती हैं जिनका तंत्रिका तंत्र में वर्णन किया जायगा। इसका प्रमाण मिला है कि अलिन्द और संवाहक तन्त्र में वागस (vagus) द्वारा परानुकम्पी तन्तु (parasympathetic fibres) तथा अनुकम्पी तंत्रिका-तन्तु (sympathetic fibres) आते हैं, परन्तु निलयों में केवल अनुकम्पी तंत्रिकायें पहुंचती हैं। हृद् धमनियों की बड़ी शाखाओं में प्रधानतः अनुकम्पी और लघु शाखाओं में परानुकम्पी तन्तु संभरण करते हैं।

गर्भरक्त परिसंचरण
(Foetal circulation)

गर्भ (foetus) का रक्त अपरा (placenta) में दो नाभि धमनियों (umbilical arteries) द्वारा पहुंचता है और वहां से गर्भ में प्रारम्भिक काल में दो नाभि-शिराओं (umbilical veins) द्वारा लौटता है। आगे चलकर इनमें से एक वाम शिरा रह जाती है, दूसरी दक्षिण शिरा का लोप हो जाता है। यह नाभि द्वारा उदर में प्रविष्ट होकर दात्र स्नायु (falci form ligament) की स्वतन्त्र धारा पर होती हुई यकृत के आशयिक पृष्ठ (visceral surface) पर पहुंच कर, दो अथवा तीन शाखायें वाम खंड को और अन्य शाखायें चतुरस्र खंड (quadrate lobe) को देकर, यकृत प्रतिहार (porta hepatis) पर पहुंचकर प्रतिहारिणी शिरा की वाम शाखा में मिल जाती है जिससे इस स्थान पर एक

बड़ी वाहिका निकल कर यकृत के पश्च पृष्ठ पर होती हुई ऊपर जाकर प्रतिहारिणी की वाम शाखा से, उसके निम्न महाशिरा में मिलने से पूर्व, संयोग कर लेती है। इस वाहिका को शिरा वाहनी (ductus venosus) कहा जाता है। गर्भावस्था में नाभि शिरा प्रतिहारिणी शिरा से बड़ी होती है। इस कारण प्रतिहारिणी शिरा की वाम शाखा के निकटस्थ या दूरस्थ के भाग, जहां नाभि शिरा उससे जुड़ती है, प्रतिहारिणी शिरा की शाखाओं की भांति क्रिया करते हैं और ऑक्सीजन युक्त रक्त को यकृत के दक्षिण वाम भागों में पहुंचाते हैं। अतएव वाम नाभि शिरा का रक्त निम्न महाशिरा में तीन प्रकार से पहुंचता है—कुछ रक्त सीधा यकृत में जाता है, जिसको यकृत शिरायें (hepatic veins) निम्न महाशिरा में पहुंचाती हैं; रक्त का अधिकांश प्रतिहारिणी शिरा के रक्त के साथ मिलकर यकृत में संचार करने के पश्चात् यकृत शिराओं द्वारा निम्न महाशिरा में पहुंचता है; शेष शिरा वाहिका में होकर सीधा निम्न महाशिरा में पहुंच जाता है।

निम्न महाशिरा में शिरा वाहिनी और यकृत शिराओं द्वारा आया हुआ रक्त अधोशाखाओं (lower limbs) और उदर भित्ति से लौटने वाले रक्त के साथ मिलकर दक्षिण अलिन्द में पहुंचता है और निम्न महाशिरा कपाटिका से प्रेरित होकर अंडाकार रन्ध्र (foramen ovale) में होता हुआ वाम अलिन्द में पहुंच जाता है। वहां यह फुफ्फुसों से फुफ्फुस शिराओं द्वारा लौटाये हुए थोड़े से रक्त से मिलकर वाम निलय में जाता है। कुछ रक्त दक्षिण अलिन्द-निलय रंध्र द्वारा ऊर्ध्व महाशिरा के रक्त के साथ भी जाता है। वाम निलय से रक्त महाधमनी में होता हुआ उसकी शाखाओं द्वारा अधिकांश हृदय में ही वितरित होता है। कुछ भाग शिर, ग्रीवा और ऊर्ध्व शाखा में जाता है। अवरोही महाधमनी (descending aorta) में जानेवाले रक्त की मात्रा अत्यल्प होती है।

ऊर्ध्व महाशिरा द्वारा शिर और ऊर्ध्व शाखा से लौटा हुआ सारा रक्त दक्षिण अलिन्द में आकर अलिन्द-निलय द्वार द्वारा निम्न महाशिरा के कुछ रक्त को लेकर दक्षिण निलय में जाता है। वहां से रक्त फुफ्फुस कांड में जाता है जहां से रक्त की अल्प मात्रा दक्षिण ओर वाम फुफ्फुस धमनियों द्वारा दोनों अल्पविकसित फुफ्फुसों में जाती है, अत्यधिकांश रक्त धमनी वाहिनी (ductus arteriosus) में होकर महाधमनी में आ जाता है और वाम निलय से आये हुए थोड़े से रक्त में मिल जाता है। यह रक्त महाधमनी द्वारा आभ्यन्तर आशयों तथा निम्न शाखा में संचार के लिये चला जाता है, किन्तु उसका अधिकांश भाग नाभि धमनियों द्वारा अपरा में जाता है।

अतः गर्भ रक्त परिसंचरण में निम्नलिखित विशेषताए हैं :—

1-अपरा में गर्भ का अशुद्ध रक्त आता है और वहां से शुद्ध अर्थात् ऑक्सीजन और पोषक पदार्थों युक्त होकर रक्त गर्भ के शरीर में लौट आता है।

2-वाम नाभि शिरा का कुछ रक्त यकृत में संचार करने के पश्चात् निम्न महाशिरा में पहुंचता है। यकृत का बड़ा आकार इस क्रिया के अनुकूल है।

3-केवल फुफ्फुस शिरायें वाम अलिन्द में खुलती हैं। इस कारण यहां अत्यल्प रक्त आता है। दक्षिण अलिन्द में इसके विरुद्ध बहुत अधिक रक्त आता है। अतएव इस कोष्ठ में रक्त दाब वाम कोष्ठ की अपेक्षा कहीं अधिक होता है। परिणामरूप पल्लावत् (flaplike) आद्य प्रथम पट (septum primum) बाईं ओर को धकेल दिया जाता है जिससे हृदय के दक्षिण ओर का रक्त सहज में बाईं ओर चला जाता है। निम्न महाशिरा की कपाटिका

की भी ऐसी स्थिति है कि वह इस शिरा के द्वार से आने वाले रक्त को अंडाकार रन्ध्र की ओर मोड़ देती है जिससे रक्त वाम अलिन्द में चला जाता है। इसके विपरीत, ऊर्ध्व महाशिरा से आया हुआ रक्त दक्षिण अलिन्द में आकर दक्षिण निलय में जाता है।

4—अपरा से लौटा हुआ शुद्ध रक्त प्रतिहारिणी शिरा और निम्न महाशिरा द्वारा आये हुए रक्त से मिल कर सीधा महाधमनी चाप (arch of the aorta) में चला जाता है और वहां से शिर और ऊर्ध्वशाखा में संचरित हो जाता है।

5—अवरोही महाधमनी में मुख्यतया शिर और ऊर्ध्व शाखा से लौटा हुआ रक्त होता है जो वाम निलय के रक्त के साथ मिलकर उदर और अधो शाखाओं में वितरित कर दिया जाता है।

जन्म के पश्चात् वाहिका तंत्र में परिवर्तन
(Changes in the vascular system at birth)

जन्म के पश्चात्, जब श्वसन क्रिया प्रारम्भ हो जाती है फुफ्फुस कांड में अधिक रक्त आने लगता है जिससे फुफ्फुस धमनियों द्वारा फुफ्फुस में पहुंचने वाले और वहां से वाम अलिन्द में आने वाले रक्त की मात्रा बहुत बढ़ जाती है। दोनों अलिन्दों में रक्तदाब भी समान हो जाता है। अंडाकार रन्ध्र भी आद्य प्रथम और द्वितीय पटों (septum primum and secondum) के मिल जाने और फिर जुड़ जाने से बन्द हो जाता है।

जन्म के पश्चात् नाभि रज्जु के बंधन पर अपरा का रक्त परिसंचरण बन्द हो जाता है और अपरा शिरा एक तान्तव रज्जु बनकर यकृत की गोल स्नायु (ligamentum teres of liver) के रूप में रह जाती है। शिरा वाहिनी (ductus venosus) का लोप हो जाता है और वह यकृत की शिरा स्नायु (ligamentum venosum) बन जाती है। इस परिवर्तन का कारण ठीक-ठीक नहीं मालूम हुआ। कदाचित् श्वसन क्रिया के कारण यकृत की स्थिति के परिवर्तन का यह परिणाम हो।

धमनी वाहिनी (Ductus arteriosus) का लोप धीरे धीरे कई महीनों में अन्तर्कला के प्रफलन (proliferation of endothelium) के कारण होता है। किन्तु उसका कर्म जन्म के पश्चात् शीघ्र ही वाहिका के प्रतिवर्तजन्य संकोच (reflex contraction) के कारण बन्द हो जाता है। कुछ काल में यह वाहनी तान्तव रज्जु के रूप में धमनी स्नायु (lig. arteriosum) बन जाती है।

1—**स्थिति संबंधी अपसामान्यताएं** (Abnormalities of position)

अ—हृदय की स्थिति उलट सकती है जिससे शिखर वक्ष में दाहिनी ओर चला जाता है। इसके साथ महाधनी चाप तथा उसकी शाखाओं की स्थिति भी विपरीत हो जाती है। यह सामान्य रूप से सभी आशयों के उलट जाने—विपरीत स्थान—(situs inversus) का एक भाग हो सकता है। अथवा केवल हृदय ही दक्षिण ओर विस्थापित हो जाय। यह 'दक्षिण-हृदयता' (dextrocardia) कहलाती है।

ब—हृदय अस्थानता (ectopia cordis)—वक्ष की अग्र भित्ति के अपूर्ण विकास के कारण हृदय सामने की ओर अनावृत रह जाता है। यह अपूर्णता परिवर्धनकालिक विकृति का फल होती है।

co-orbital) धमनियों ये सम्मिलन करती है। पुनरावर्तक तानिका शाखा (recurrent meningeal br.) ऊर्ध्व नेत्र गुहा विदर (superior orbital fissure) में होकर दृढ़ तानिका को लौट जाती है और मध्य तानिका धमनी की शाखाओं से मिलती है।

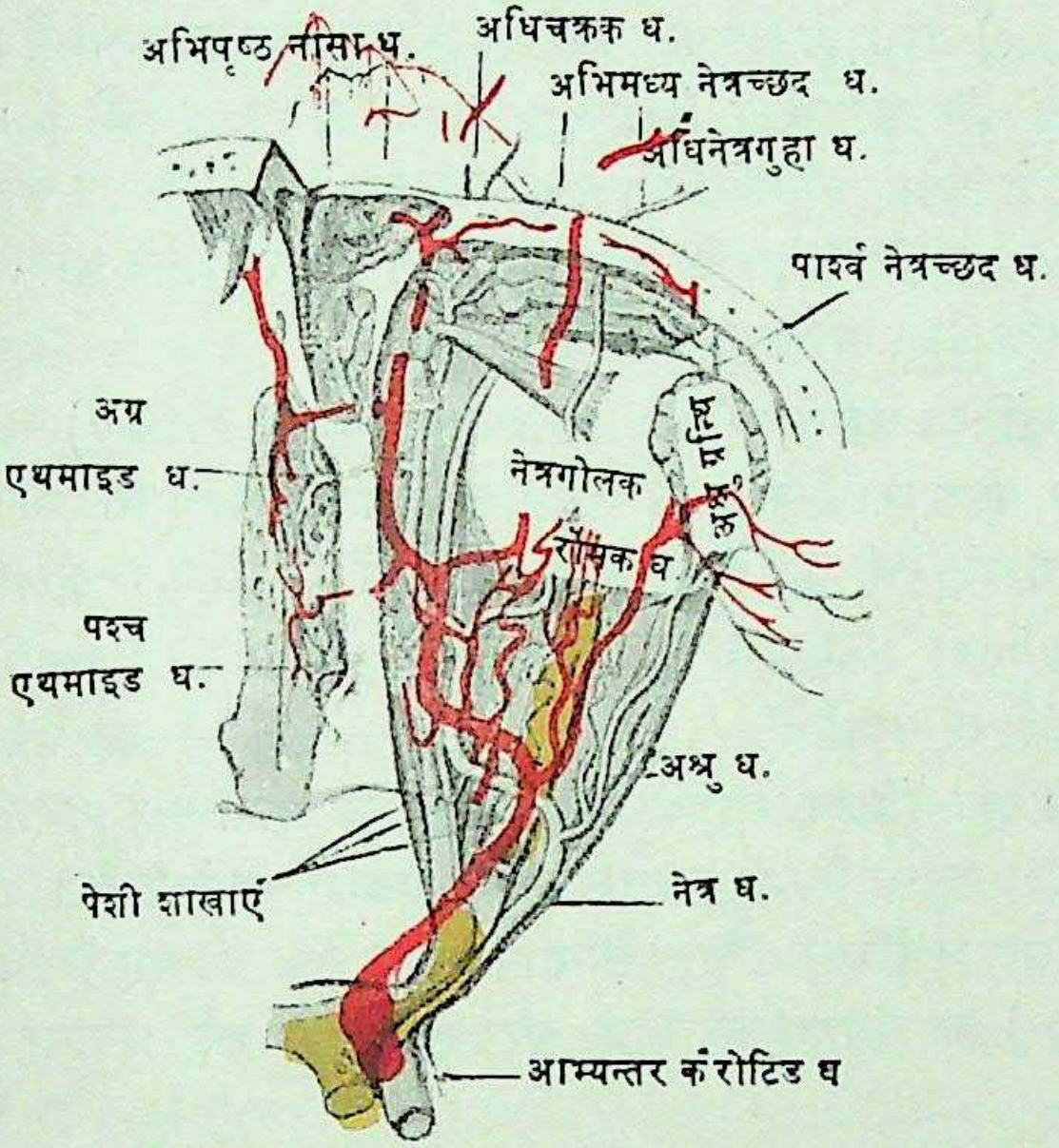
अभिपृष्ठ नासा ध.
अधिचक्रक ध.
अभिमध्य नेत्रच्छद ध.
अधिनेत्रगुहा ध.
पार्श्व नेत्रच्छद ध.
अग्र एथमाइड ध.
नेत्रगोलक
रोमक ध
पश्च एथमाइड ध.
अश्रु ध.
पेशी शाखाएं
नेत्र ध.
आभ्यन्तर कॅरोटिड ध

चित्र 449---नेत्र धमनी और उसकी शाखायें।

पेशी शाखायें (muscular br.)—इनके दो समूह एक ही प्रकांड से निकलते हैं। अधिकतर शाखायें नेत्रप्रेरक तंत्रिका की शाखाओं के साथ वितरित होती हैं। निम्न समूह से अग्र रोमक धमनियां निकलती हैं। पेशियों को भी शाखायें जाती हैं।

रोमक धमनियों (ciliary arteries) के तीन समूह निम्नलिखित हैं—

दीर्घ पश्च रोमक धमनियां (long posterior ciliary arteries)—ये दो हैं और दृष्टि तंत्रिका से कुछ अन्तर पर नेत्रगोलक के बहिःकंचुक श्वेत पटल में प्रवेश करती हैं।

लघु पश्च रोमक धमनियां (short posterior ciliary arteries)—इनकी संख्या सात है जो दृष्टि तंत्रिका के चारों ओर नेत्रगोलक पर पन्द्रह या बीस शाखाओं में विभक्त होकर तंत्रिका को घेरे हुए श्वेतपटल को वेध कर कोराइड कंचुक तथा रोमक प्रवर्धों (ciliary processes) को रक्त देती हैं। प्रवेश के पश्चात् ये दृष्टिपटल की केन्द्रीय धमनी और दन्तुर सीमा (ora serrata) पर दीर्घ पश्च और अग्र रोमक धमनियों से मेल करती हैं।

अग्र रोमक धमनियां (ant. ciliary arteries)—ये नेत्र धमनी की पेशी शाखाओं से निकल कर समा (recti) पेशियों की कंडराओं के साथ नेत्रगोलक के सामने पहुंच कर नेत्रश्लेष्मला के नीचे एक वाहिका मंडल बनाती हैं और तब श्वेतपटल को श्वेतपटल-स्वच्छमण्डल संगम (sclerocorneal junction) के पास वेध कर एक बड़े धमनी वृत्त में समाप्त हो जाती हैं।

है (आइसिनमेंजर सम्मिश्र—Eisenmenger's complex)। अन्तरानिलय पट का दोष बड़ी वाहिकाओं के स्थिति—अंतरण (transposition) के साथ साथ भी हो सकता है जिनमें यह फुप्फुस कांड है जो अन्तरानिलय पट के पेशीय भाग के अधिभावी होता है (टॉसिग-बिंग संलक्षण—Tausig—Bing syndrome)। इन अन्तरानिलय पट दोषों में अलिंद-निलय पूलिका और उसकी दक्षिण एवं वाम शाखाएं अधिकतर रोगियों में दोष के पश्च-निम्न परिसर के साथ साथ पाई जाती हैं, कभी कभी वे अग्र परिसर में मिलती हैं।

(ii) **निकटस्थ कंदी पट के दोष** (defects of the proxinal bulbar septum)—कुछ कमी के साथ दोष अन्तरानिलय पट के उस भाग में होता है जो कंदी कटकों (bulbar ridges) से बना होता है। दोष परियोजक के नीचे फुप्फुस कपाटिका की वाम एवं पश्च कर्पदिकाओं के बीच तथा महाधमनी कपाटिका की अग्र तथा दक्षिण कर्पदिकाओं के बीच पाया जाता है। यह दोनों निलयों की बहिर्गम नलिकाओं के बीच संचार बना देता है।

(iii) **पेशीय भाग के दोष** (defects of the muscular part)—अन्तरानिलय पट के पेशीय भाग में विरले ही कोई दोष होता है।

(स) दोनों अन्तरालिंद एवं अन्तरानिलय पटों में दोष (defects in both inter-atrial and interventricular septa)—ये सामान्य अलिंद-निलय द्वार के बने रहने के साथ-साथ पट के पास वाले भागों में दोषों के सहित आम तौर पर होते हैं। दोष नीचे तथा पीछे की तरफ अन्तरानिलय पट के पेशीय भाग के मुक्त परिसर द्वारा सीमित होता है। अलिंद-निलय कपाटिकाएं अपसामान्य होती हैं; अक्सर हृदय के दोनों तरफ एक ऊर्ध्व तथा निम्न कर्पदिका सामान्य होती है तथा पेशीय अन्तरानिलय पट की धारा के पार आच्छादित (draped) होती है।

(ड) दीर्घ-स्थायी धमनी कांड (persistent truncus arteriosus)—इस अवस्था में एक अविभाजित नलिका पेशीय अन्तरानिलय पट के मुक्त परिसर से दूर तथा ऊपर होती है तथा दोनों निलयों में संचार बनाये रखती है। दक्षिण एवं वाम फुप्फुस धमनियां इस नलिका (channcl) से स्वतंत्र रूप से निकलती हैं जो उनके उद्गम के बाद भी आरोही महाधमनी के समान लगातार बनी रहती है। दीर्घस्थायी धमनी कांड में आमतौर पर एक कपाटिका होती है जिसमें चार अर्धचन्द्राकार कर्पदिकाएं होती हैं। दोष कन्दी कटकों तथा अलिन्द-फुप्फुस पट के विकास में असफलता के कारण होती है।

3. कुछ विकास प्रक्रम की वृद्धि में विमुख होने के परिणामस्वरूप अपसामान्यताएं (Abnormalities resulting from defections in the progress of some developmental process)—

(अ) हृदय कंद तथा धमनी कांड के दूरस्थ भाग के दो अंशों में विभाग में अपसामान्यताएं।

(i) **पूर्ण स्थिति-अंतरण** (complete transposition)—इसमें प्रायः महाधमनी दक्षिण निलय से निकलती है तथा फुप्फुस कांड वाम निलय से निकलता है। यह अपूर्ण अन्तरानिलय पट के साथ-साथ अथवा ब-1 में वर्णित प्रकार के दोषी अन्तरानिलय पट के साथ हो सकता है (टॉसिग-बिंग संलक्षण Tausig-Bing Syndrome)

(ii) **बड़ी धमनियों के आंशिक स्थिति-अंतरण की विभिन्न डिग्रियाँ** (varying degrees of partial transposition of the great arteries)—ब-1 में वर्णित

प्रकार के दोषी अन्तरानिलय पट के साथ-साथ आम तौर से होती हैं। इस श्रेणी में अधिकतर रोगियों में फुफ्फुस धमनी प्रकांड दक्षिण निलय से निकलता है लेकिन महाधमनी की स्थिति उससे भिन्न होती है जिसमें यह पूर्ण रूप से दक्षिण निलय से निकलती है तथा निलय पट की भिन्न श्रेणियों में अधिभावी हो जाती है।

(ब) हृदय में बड़ी शिराओं का असंगत प्रवेश।

(i) एक दीर्घस्थायी वाम ऊर्ध्व महाशिरा हृदय शिरानाल अथवा वाम अलिंद के ऊपरी भाग में निकास कर सकती है।

(ii) निम्न महाशिरा दो हो सकती हैं।

(iii) दक्षिण फुफ्फुस शिरा अथवा कभी-कभी समस्त फुफ्फुस शिराएं दक्षिण अलिंद में निकास कर सकती हैं। चार फुफ्फुस शिराओं में से कोई भी शिरा वक्ष में दैहिक शिरा तंत्र के कुछ भाग में अथवा कभी-कभी उदर में निकास कर सकती है।

4. आशयिक चापों की अपसामान्यताएं (Abnormalities of visceral arches)

(अ) दक्षिण महाधमनी चाप (Right aortic arch)।

(ब) विवृत धमनी वाहिनी (Patent ductus arteriosus)।

(स) महाधमनी का सम्पीडन (coarctation of the aorta)।

हृदय की जन्मजात कुरचनाएं अक्सर अनेकों होती हैं। ये प्रायः सगोत्र विवाहों के बच्चों तथा सहोदरों (Sibs) में पाई जाती हैं। समस्त हृदय अपसामान्यताओं में २० प्रतिशत निलय अथवा पट के दोषों के कारण होती हैं; दीर्घस्थायी धमनी वाहिनी, अलिंद पट दोष, महाधमनी सम्पीडन, फुफ्फुस-धमनी संकीर्णता फैलट चतुष्क तथा बड़ी वाहिकाओं के स्थिति-अन्तरण के कारण प्रत्येक में 10 प्रतिशत और महाधमनी-संकीर्णता में लगभग 5 प्रतिशत अपसामान्यताएं होती हैं।

धमनियां (Arteries)

धमनियों का वितरण एक उच्च शाखायुक्त वृक्ष के समान है जिसका तना वाम अलिन्द से निकलने वाली महाधमनी है तथा उसकी सूक्ष्म दूरस्थ शाखायें आशयों और अंगों में फैली हुई धमनिकायें हैं।

महाधमनी से निकलने वाली शाखाओं का छोटी शाखाओं में विभाग होता है जिनसे फिर शाखायें निकलती हैं। इसी प्रकार निरन्तर शाखाओं का उनसे सूक्ष्म शाखाओं में विभाग होता जाता है। अन्त में वे अत्यन्त सूक्ष्म केशिकाओं में समाप्त हो जाती हैं। धमनियों का कई प्रकार से विभाग हो सकता है। एक ही स्थान पर इससे कई शाखायें निकल सकती हैं जैसे कुक्षि (coeliac) और अवटुग्रीवा (thyrocervical) कांडों में। अंगों में एक के पश्चात् दूसरी शाखा निकलती जाती है जिसका व्यास मुख्य धमनी से कम होता है। किन्तु दो शाखाओं का परिच्छेदी क्षेत्र (sectional area) पितृधमनी के परिच्छेदी क्षेत्र से अधिक होता है।

अनेक स्थानों में धमनियां केशिकाओं में समाप्त न होकर एक दूसरे से मिल जाती हैं। ऐसे स्थान सम्मिलन (anastomises) कहलाते हैं। मस्तिष्क में दोनों ओर की कशेरुका धमनियां (vertebral arteries) मिलकर आधार (basilar) धमनी बनाती हैं, और दोनों अग्र प्रमस्तिष्क धमनियां (anterior cerebral a.) अग्र संयोजी धमनी (anterior communicating a.) द्वारा जुड़ी हुई हैं। उदर में आन्त्र धमनियों (intestinal arteries) की बड़ी-बड़ी शाखाएं मिलकर सम्मिलन बनाये हुए हैं। ऊर्ध्व और अधः शाखाओं में संधियों के ऊपर और नीचे धमनी से निकलने वाली शाखाओं के मिलने से बने हुए सम्मिलन बहुत हैं। शल्यक्रियाओं में ये बहुत महत्त्व के हैं। धमनी के बंधन के पश्चात् इन्हीं के द्वारा समपार्श्वी रक्त परिसंचरण (collateral circulation) स्थापित हो जाता है। धमनियों की छोटी शाखायें बड़ी शाखाओं की अपेक्षा अधिक सम्मिलन करती हैं। अतिसूक्ष्म शाखाओं के सम्मिलन से एक जाल-सा बन जाता है। शरीर के कुछ भागों में ऐसी भी धमनियां हैं जो पास की धमनियों से कोई सम्मिलन नहीं बनातीं। वे अन्त्य धमनियां (end arteries) कहलाती हैं। ऐसी धमनी के रुद्ध (occluded) हो जाने से, वे जिस ऊतक का रक्त संभरण (blood supply) करती हैं, उसकी मृत्यु हो जायगी। दृष्टिपटल की केन्द्रीय धमनी (central artery of retina) इसी प्रकार की है। प्रमस्तिष्क के प्रान्तस्था (cortex) के धूसर पदार्थ (grey substance) में धमनियों का सम्बन्ध केवल केशिका शय्या (capillary bed) द्वारा होता है। क्रियात्मक रूप से ये अन्त्य धमनियां ही हैं। प्लीहा, वृक्क और फुप्फुस की धमनियां भी ऐसी ही हैं।

फुप्फुस धमनी कांड (Pulmonary trunk)

यह कांड 5 सेन्टीमीटर लम्बा और 3 सें० मी० व्यास का होता है जो दक्षिण निलय से ऑक्सीजनहीन रक्त को फुप्फुस में ले जाता है। यह दक्षिण निलय के आधार से अधिनिलय शिखा (supraventricular crest) के तनिक ऊपर और वाम ओर से निकलता है। यह ऊपर और पीछे की ओर, प्रथम आरोही महाधमनी (ascending aorta) के सामने और फिर उसके बाईं ओर जाता है। महाधमनी चाप की अवतलता (concavity) के भीतर यह पांचवे वक्ष कशेरुका पर समान आकार की दक्षिण और वाम फुप्फुस धमनियों में विभक्त हो जाता है। समस्त कांड परिहृद् के भीतर रहता है। आरोही महाधमनी और कांड सरीमी परिहृद् के आशयिक स्तर की नली में बन्द रहते हैं। तान्तव परिहृद् दोनों फुप्फुस धमनियों के बहिः कंचुक में मिल जाता है।

सम्बन्ध (Relations)—**सामने की ओर** (in front)—परिहृद्, वाम फुप्फुस, प्लूरा और दूसरा पर्शुकान्तराल।

पीछे की ओर (behind)—प्रारम्भ में आरोही महाधमनी, और वाम हृद्धमनी (left coronary art.), कुछ ऊपर चलकर, वाम अलिन्द; यहां आरोही महाधमनी इसके दक्षिण ओर है, इसके उद्भव (origin) के दोनों ओर अलिन्द का उत्कोष्ठ और हृद्धमनी स्थित हैं। महाधमनी और कांड के विभक्त होने के स्थान के बीच में हृद्जालिका का उपरिस्थ भाग है

दक्षिण फुप्फुस धमनी (Right pulmonary artery)—यह वाम ओर की धमनी

से कुछ लम्बी और क्षैतिज है। इसके सामने आरोही महाधमनी, ऊर्ध्व महाशिरा और ऊर्ध्व दक्षिण फुफ्फुस शिरा हैं। पीछे ग्रासनली (oesophagus) और दक्षिण श्वसनी (right bronchus) तथा नीचे उतर कर दक्षिण फुफ्फुस का मूल है जहां पहुंचकर यह दो शाखाओं में विभक्त हो जाती है। ऊर्ध्व शाखा जो निम्न शाखा से छोटी है, ऊर्ध्व दक्षिण श्वसनी के साथ फुफ्फुस के ऊर्ध्व खंड में चली जाती है, और निम्न शाखा मध्य और अधः खंडों में जाती है।

वाम फुप्फुस धमनी (Left pulmonary artery)—यह अवरोही महाधमनी और वाम श्वसनी के सामने होकर वाम फुफ्फुस के मूल पर दो शाखाओं में विभक्त होती है जो फुफ्फुस के ऊर्ध्व और अधः खंडों में जाती हैं। ऊपर धमनी चाप की अवतलता के साथ यह धमनी स्नायु (lig. arteriosum) द्वारा जुड़ी हुई है जिसके दाहिनी ओर उपरिस्थ हृद् जालिका और बाईं ओर वाम पुनरावर्ती स्वरयंत्र तंत्रिका (left recurrent laryngeal nerve) है।

महाधमनी (Aorta)

यह शरीर की मुख्य धमनी है जिससे कई शाखाएं निकल कर शरीर के प्रत्येक भाग को रक्त पहुंचाती हैं। वाम निलय के ऊर्ध्व भाग में यह प्रारम्भ (3 सें०मी० व्यास) होकर दक्षिण ओर कुछ पीछे को 5 सें०मी० ऊपर तक जाकर पीछे और वाम ओर को चापाकार मुड़कर वाम फुपफुस के मूल पर पहुंचती है। वहां से यह वक्ष के भीतर पृष्ठ वंश के बाईं ओर स्थित नीचे को उतरती है और क्रमशः संकुचित होती हुई मध्यम तल की ओर आती है और मध्यच्छदिका के महाधमनी छेद (aortic hiatus) द्वारा वक्ष से उदर में आ जाती है जहां चौथे कटि कशेरुका पर (व्यास 1.75 सें० मी०) यह दक्षिण और वाम सामान्य श्रोणिफलक धमनियों (common iliac arteries) में विभक्त हो जाती है। व्याख्या के लिये इसके तीन भाग मान लिये गये हैं। आरोही महाधमनी, महाधमनी चाप और अवरोही महाधमनी। अवरोही महाधमनी वक्ष और उदर महाधमनी में विभक्त होती है।

आरोही महाधमनी (Ascending aorta)—आरोही महाधमनी, 5 सें० मी० लम्बी, वाम निलय के आधार पर तीसरी पर्शुक उपास्थि की निम्न धारा के समतल, उरोस्थि के वामार्ध के पीछे प्रारंभ होती है और तिर्यक् दिशा में ऊपर और सामने तथा दक्षिण ओर को जाकर दूसरी दक्षिण पर्शुक उपास्थि की ऊर्ध्व धारा तक मुड़ती हुई पहुंच जाती है। इसके प्रारंभ पर, महाधमनी कपाटिका की कर्पदिकाओं के सामने तीन लघु विस्फार (dilatations) हैं जो महाधमनी विवर (aortic sinuses) कहलाते हैं। आरोही और चापाकार भागों के संगम पर धमनी कुछ चौड़ी हो गयी है। यह विस्तृत भाग महाधमनी का कन्द (bulb of aorta) कहा जाता है। अनुप्रस्थ परिच्छेद में इस स्तर पर यह अंडाकार दीखती है।

सम्बन्ध (Relations)—तान्तव परिहृद् के भीतर स्थित आरोही महाधमनी और फुफ्फुस धमनी कांड सीरमी परिहृद् से ढके हुए हैं। **अग्र ओर** नीचे के भाग में दक्षिण निलय की कीप, फुफ्फुस धमनी कांड का प्रारम्भ, और दक्षिण अलिन्द का उत्कोष्ठ; ऊपर के भाग में परिहृद्, दक्षिण प्लूरा, दक्षिण फुप्फुस का अग्र किनारा, कुछ विच्छिन्न अवकाशी ऊतक और थाइमस का अवशेष धमनी को उरोस्थि से पृथक् करते हैं। **पश्च ओर** यह क्रमशः वाम अलिन्द,

दक्षिण फुफ्फुस धमनी और दक्षिण मुख्य श्वसनी (main bronchus) के संबन्ध में रहती है। **दक्षिण ओर** दक्षिणअलिन्द और उसके पीछे अंशतः ऊर्ध्व महाशिरा स्थित है। **वाम ओर** वाम अलिन्द और उससे ऊपर फुफ्फुस धमनी हैं। **शाखायें** (branches) दक्षिण और वाम हृद् धमनियां हैं जो हृद् पेशी का सम्भरण करती हैं। ये महाधमनी कपाटिका की कर्पादिकाओं के संयोजित किनारों के ऊपर स्थित महाधमनी विवरों (sinuses) से निकलती हैं।

दक्षिण हृद् धमनी (Right coronary art.)—यह अग्र महाधमनी विवर से निकलती है और फुफ्फुस धमनी कांड के मूल और दक्षिण उत्कोष्ठ के बीच से बाहर निकलने के लिये प्रथम सामने, पीछे दक्षिण को जाती है और फिर हृद् परिखा (coronary sulcus) के दक्षिण भाग में नीचे और दक्षिण ओर को हृदय के दक्षिण और निम्न पृष्ठों के संगम तक चली जाती है। यहां यह बाईं ओर को मुड़ कर हृदय के पश्च ओर पश्च अन्तरानिलय खातिका में पहुंच कर वाम हृद्धमनी से सम्मिलन करती है। शाखाएं दक्षिण अलिन्द में जाती हैं और इसकी परिसर

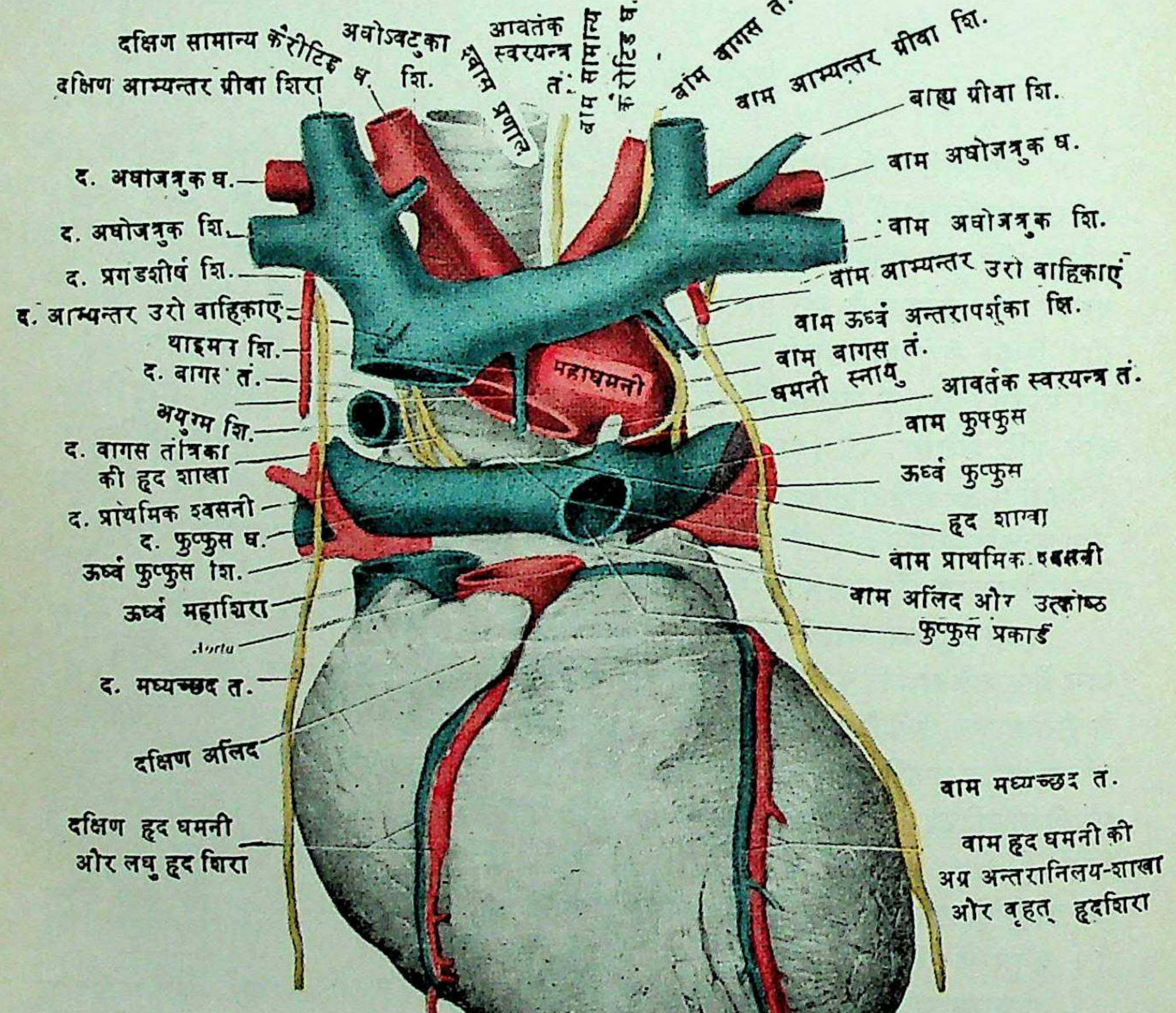
दक्षिण सामान्य कैरोटिड ध.
दक्षिण आभ्यन्तर ग्रीवा शिरा
अवोऽवटुका शि.
श्वास प्रणाल
आवर्तक स्वरयन्त्र तं.
वाम सामान्य कैरोटिड ध.
वाम वागस तं.
वाम आभ्यन्तर ग्रीवा शि.
बाह्य ग्रीवा शि.
द. अधोजत्रुक ध.
वाम अधोजत्रुक ध.
द. अधोजत्रुक शि.
वाम अधोजत्रुक शि.
द. प्रगण्डशीर्ष शि.
वाम आभ्यन्तर उरो वाहिकाएं
द. आभ्यन्तर उरो वाहिकाएं
वाम ऊर्ध्व अन्तरापर्शुका शि.
थाइमस शि.
वाम वागस तं.
द. वागस तं.
धमनी स्नायु
महाधमनी
आवर्तक स्वरयन्त्र तं.
अयुग्म शि.
वाम फुफ्फुस
द. वागस तंत्रिका की हृद शाखा
ऊर्ध्व फुफ्फुस
द. प्राथमिक श्वसनी
हृद शाखा
द. फुफ्फुस ध.
वाम प्राथमिक श्वसनी
ऊर्ध्व फुफ्फुस शि.
वाम अलिंद और उत्कोष्ठ
ऊर्ध्व महाशिरा
फुफ्फुस प्रकार्ड
Aorta
द. मध्यच्छद तं.
दक्षिण अलिद
वाम मध्यच्छद तं.
दक्षिण हृद धमनी और लघु हृद शिरा
वाम हृद धमनी की अग्र अन्तरानिलय-शाखा और वृहत् हृदशिरा

चित्र 440—एक व्यवच्छेदन (dissection) जिसमें फुफ्फुस धमनियों एवं प्राथमिक श्वसनी के सम्बन्ध को दर्शाया गया है। (सामने से देखने पर) आरोही महाधमनी, फुफ्फुस धमनी कांड एवं ऊर्ध्व महाशिरा के भाग अलग कर दिये गये हैं।

शाखा निलय के अग्र और पश्च पृष्ठों को रक्त पहुंचाती है। समाप्ति के समीप इससे पश्च अन्तरानिलय शाखा (posterior interventricular branch) निकलती है जो पश्च अन्तरानिलय खातिका (posterior interventricular groove) में दोनों निलयों तथा अन्तरानिलय पट के पश्च तृतीयांश को शाखायें देती हुई चली जाती है और हृदय के शिखर पर वाम हृद् धमनी (left coronary art.) की अग्र अन्तरानिलय शाखा के साथ सम्मिलन बनाती है। दक्षिण हृद् धमनी के प्रारम्भ पर से निकली हुई एक शाखा दक्षिण अलिन्द की अग्र भित्ति और उसकी छत पर से होती हुई ऊर्ध्व महाशिरा के द्वार पर पहुंचकर उसके चारों ओर सम्मिलन बना देती है जिससे एक बड़ी शाखा शिरानाल-अलिन्द पर्व (sinuatrial node) को जाती है। अनेक बार सम्मिलन वाम हृद् धमनी के प्रारंभ से निकली हुई शाखा से बनता है जो वाम अलिंद के पश्च पृष्ठ पर तिर्यक् दिशा में ऊपर को चली जाती है। अंत के पास दक्षिण हृद् धमनी आमतौर पर अलिंद निलय पर्व को एक शाखा देती है।

वाम हृद् धमनी (Left coronary art.)—यह दक्षिण हृद् धमनी से कुछ बड़ी है। वाम पश्च महाधमनी विवर से निकल कर कुछ दूर तक फुफ्फुस धमनी कांड और वाम अलिन्द के बीच में सामने को जाकर यह हृदय परिखा में बाईं ओर को मुड़ जाती है और हृदय के बायें किनारे पर होती हुई पीछे हृद् शिरानाल के साथ अन्तरानिलय खातिका तक जाकर दक्षिण हृद् धमनी के साथ सम्मिलन करती है। इसकी शाखाएं वाम अलिन्द और वाम निलय के आधार भाग में जाती हैं। जहां धमनी बाईं ओर को मुड़ती है वहां इससे एक बड़ी अन्तरानिलय शाखा निकल कर अग्र अन्तरानिलय खातिका में होती हुई शिखर की हृद् भंगिका (apical cardiac notch) तक चली जाती है। इससे दोनों निलयों में शाखायें जाती हैं और ये दक्षिण हृद् धमनी की अन्तरानिलय शाखा से सम्मिलन करती हैं। अनेक बार प्रारम्भ के पास वाम हृद् धमनी से एक शाखा निकलकर शिरानाल-अलिन्द पर्व में जाती है। यह अपनी अन्तरानिलय शाखा के द्वारा अन्तरानिलय पट के अग्र दो तिहाई भाग का भी सम्भरण करती है।

शिरानाल-अलिन्द एवं अलिंद-निलय पर्व, अलिन्दनिलय पूलक और उसकी दक्षिण शाखा में रक्त दक्षिण हृद् धमनी से आता है। पूलक की वाम शाखा को दक्षिण और वाम दोनों धमनियां रक्त पहुंचाती हैं।

जन्म के समय तक दक्षिण और वाम हृद् धमनियों के सम्मिलनों की उत्तम अभिवृद्धि नहीं होती। प्रयोगों से पता लगा है कि वृद्धावस्था तक नई नई धमनियों के बनने से सम्मिलनों का विकास होता रहता है। नई वाहिकायें अधिहृद् वसा (rami telae adiposae) में स्थित होती हैं। तो भी ये सम्मिलन हृद् धमनी की किसी बड़ी शाखा के रुद्ध हो जाने पर पर्याप्त समपार्श्वी रक्त परिसंचरण स्थापित नहीं कर पातीं।

अनुप्रयुक्त शारीर (Applied anatomy)—हृद्धमनियों के अन्तःशल्य (embolus) से तात्कालिक या धमनी रोग से क्रमशः रुद्ध हो जाने से मध्य आयु के लोगों में बहुत मृत्यु होती हैं। उनके अपूर्ण रोध से हृद् शूल (angina pectoris) होता है जिसमें वक्ष में, हृद् क्षेत्र में और वाम बाहु के अभिमध्य ओर तीव्र वेदना प्रतीत होती है।

महाधमनी चाप (Aortic arch)

महाधमनी चाप उरोस्थि मुष्टि के पीछे दूसरी दक्षिण उरोपर्शुक संधि की ऊर्ध्व धारा

पर प्रारम्भ होती है और वहां से ऊपर की ओर पीछे को झुकती हुई श्वास प्रणाल के सामने होकर उसके वाम ओर पहुंचती है। वहां से नीचे की ओर उतरकर चौथी वक्षकशेरुका काय के वाम ओर उसकी अधोधारा पर यह अवरोही महाधमनी से मिल जाती है। वाम ओर की द्वितीय उरोपर्शुक उपास्थि सम्मेलन के पीछे महाधमनी की चाप का अन्त होता है। इस प्रकार चाप में दो वक्र बन जाते हैं। एक ऊपर की ओर को और दूसरा सामने को और वाम ओर को। चाप की ऊर्ध्व धारा उरोस्थि मुष्टि के लगभग मध्य पर स्थित है।

सम्बन्ध (Relation)—**अग्र और वाम ओर** यह धमनी वाम मध्यस्थानिका प्लूरा से ढकी हुई है। दोनों के बीच में सामने से पीछे की ओर को ये चार तंत्रिकाएं स्थित हैं---वाम मध्यच्छदा (left phrenic), वाम वागस (left vagus) की निम्न ग्रैव हृद् शाखाएं (lower cervical cardiac branches), वाम अनुकम्पी की ऊर्ध्व ग्रैव हृद् शाखा (superior cervical cardiac branch of the left sympathetic) और स्वयं वाम वागस का कांड। धमनी के सामने वागस से पुनरावर्ती स्वरयन्त्र शाखा (recurrent laryngeal br.) निकलती है। वाम ऊर्ध्व अन्तरापर्शुक शिरा धमनी चाप के इस पृष्ठ पर वागस के सामने किन्तु मध्यच्छद तंत्रिका के पीछे होती हुई सामने और ऊपर की ओर को चली जाती है। इन संरचनाओं और वक्ष भित्ति के बीच में वाम फुफ्फुस और प्लूरा हैं। **पश्च और दक्षिण ओर** ये संरचनाएं क्रमशः स्थित हैं—श्वास प्रणाल और गभीर हृद् जालिका (deep

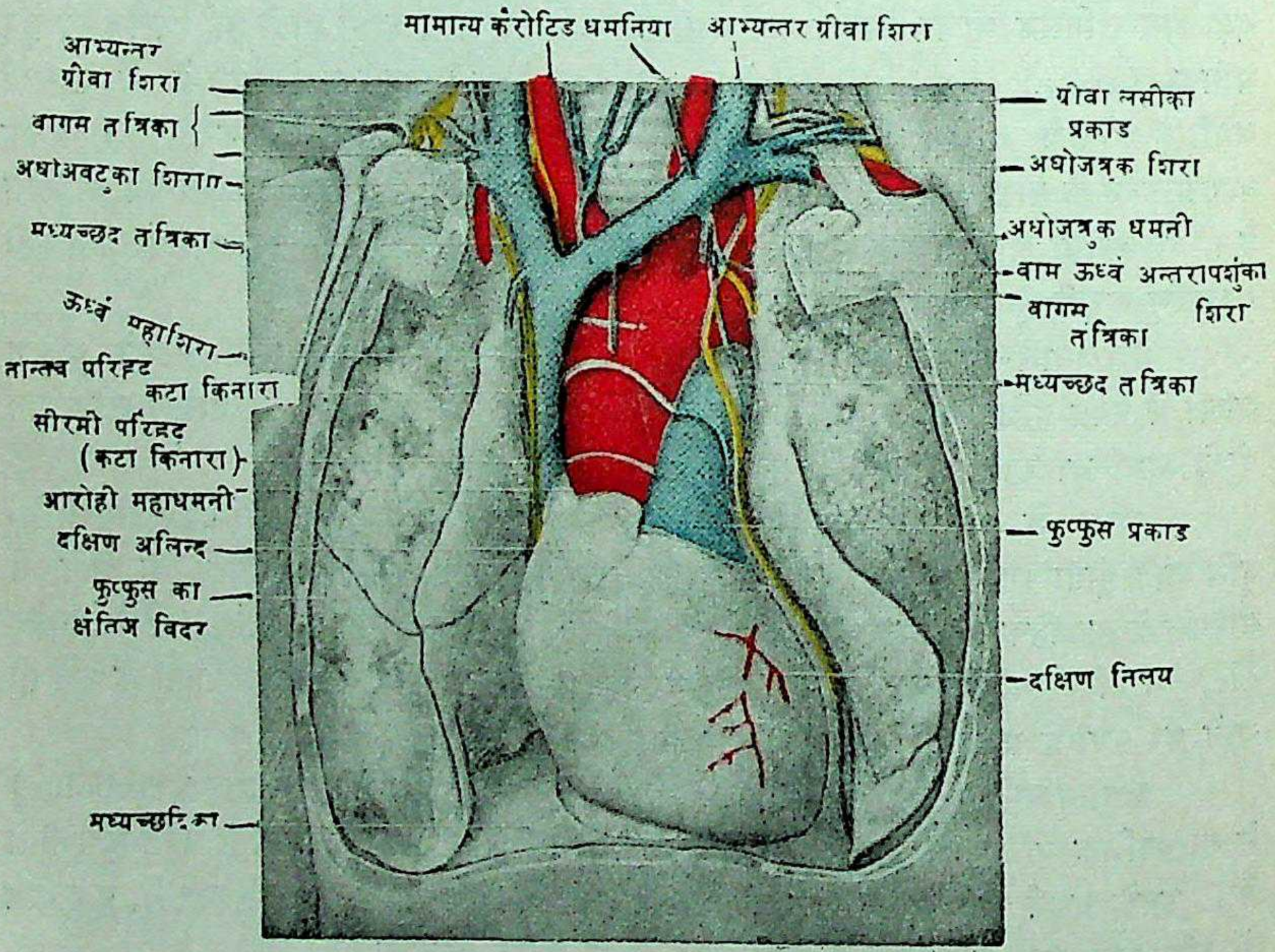
सामान्य कैरोटिड धमनियां
आभ्यन्तर ग्रीवा शिरा
आभ्यन्तर ग्रीवा शिरा
वागस तंत्रिका
अधोअवटुका शिरा
मध्यच्छद तंत्रिका
ऊर्ध्व महाशिरा
तान्तव परिहृद कटा किनारा
सीरमी परिहृद (कटा किनारा)
आरोही महाधमनी
दक्षिण अलिन्द
फुफ्फुस का क्षैतिज विदर
मध्यच्छदिका
ग्रीवा लसीका प्रकाड
अधोजत्रुक शिरा
अधोजत्रुक धमनी
वाम ऊर्ध्व अन्तरापर्शुका शिरा
वागस तंत्रिका
मध्यच्छद तंत्रिका
फुफ्फुस प्रकाड
दक्षिण निलय

चित्र 442—हृदय, बृहत् वाहिकाओं तथा फुफ्फुसों को स्थिति में दर्शाते हुए एक व्यवच्छेदन

cardiac plexus), वाम पुनरावर्ती स्वरयन्त्र तंत्रिका, ग्रासनली, लसीका महावाहिनी (thoracic duct) और पृष्ठ वंश। **ऊपर की ओर** प्रगंडशीर्ष (brachiocephalic), वाम सामान्य कैरोटिड और वाम अधोजत्रुक (subclavian) धमनियां चाप के उत्तल भाग से निकलती हैं। आरंभ के पास प्रगंडशीर्ष शिरा उन पर से होती हुई वाम ओर को चली जाती है। **नीचे की ओर** फुप्फुस धमनी कांड का द्विशाखन (bifurcation), वाम मुख्य श्वसनी (left main bronchus), धमनी स्नायु (lig. arteriosum), हृद् जालिका का उपरिस्थ भाग (superficial part of cardiac plexus) और वाम पुनरावर्ती स्वरयन्त्र तंत्रिका।

शाखायें (Branches)—महाधमनी चाप के ऊर्ध्व ओर से तीन शाखाएं निकलती हैं जिनके नाम प्रगंडशीर्ष कांड वाम सामान्य कैरोटिड और वाम अधोजत्रुक हैं।

अपवाद (Variations)—शाखाओं के बीच का अन्तर अतिन्यून हो सकता है। केवल एक शाखा निकल सकती है, दो निकल सकती हैं, वाम सामान्य केरोटिड प्रगंडशीर्ष से निकल सकती हैं, कभी-कभी चार शाखायें भी निकल सकती हैं। वाम कशेरुका धमनी (left vertebral art.), अधोजत्रुक और वाम सामान्य करोटिड धमनियों के बीच, महाधमनी से निकल सकती है। पांच या छै प्रकांड निकलते भी पाये गये हैं।

प्रगंडशीर्ष कांड (Brachiocephalic trunk)

प्रगंड शीर्ष धमनी महाधमनी चाप से निकलने वाली बड़ी, 4 से 5 सें० मी० लम्बी शाखा है। उरोस्थि मुष्टिं के मध्य के पीछे चाप के उत्तल भाग से निकल कर यह श्वासप्रणाल के सामने से ऊपर और बाहर को जाकर श्वासप्रणाल के दाहिनी ओर आ जाती है। दक्षिण उरो-जत्रुक संधि की ऊर्ध्व धारा पर यह दक्षिण सामान्य कैरोटिड (right common carotid) और दक्षिण अधोजत्रुक (right subclavian) धमनियों में विभक्त हो जाती है।

सम्बन्ध (Relations)—**आगे की ओर** उरःकंठिका (sternohyoid), उरः अवटुका (sternothyroid), थाइमस (thymus) के अवशेष, वाम प्रगंडशीर्ष और दक्षिण निम्न अवटु (infertor thyroid) शिरायें (मूल पर)। **पश्चिम ओर** श्वासप्रणाल नीचे और दक्षिण प्लूरा कुछ ऊपर, दक्षिण वागस तंत्रिका पश्चपार्श्व में, जहां से वह श्वासप्रणाल के पार्श्व में पहुंच जाती है। **दक्षिण ओर** दक्षिण प्रगण्ड शीर्ष शिरा, ऊर्ध्व महाशिरा का ऊर्ध्व भाग और प्लूरा। तथा **वाम ओर**, थाइमस का अवशेष, वाम सामान्य केरोटिड धमनी का आरंभ, निम्न अवटु शिरा और श्वासप्रणाल कुछ ऊपर।

शाखायें (Branches)—अन्त के अतिरिक्त इससे शाखायें नहीं निकलतीं। कभी कभी अधस्तम अवटु (thyroidea ima) धमनी इससे निकलती है जो श्वासप्रणाल के सामने होकर अवटु ग्रन्थि के संयोजक भाग (isthmus of thyroid)) को जाती है।

शिर और ग्रीवा की धमनियाँ
(Arteries of the Head and Neck)

दो सामान्य कैरोटिड (common carotid) शिर और ग्रीवा की मुख्य धमनियां

हैं जो ऊपर अवटु उपास्थि की ऊर्ध्व धारा पर पहुंच कर बाह्य कैरोटिड और आभ्यन्तर कैरोटिड (external and internal carotids) नामक दो शाखाओं में विभक्त हो जाती हैं। बाह्य कैरोटिड धमनी शिर के बाह्य, आनन तथा ग्रीवा का रक्त संभरण (blood supply) करती है। आभ्यन्तर कैरोटिड कपाल और नेत्र गुहाओं में रक्त पहुंचाती है।

सामान्य कैरोटिड धमनियाँ
(Common carotid arteries)

दोनों ओर की सामान्य कैरोटिड धमनियों के आरंभ तथा लंबाई में अन्तर है। दक्षिण धमनी प्रगंडशीर्ष कांड के द्विशाखन से दक्षिण उरोजत्रुक संधि के पीछे निकल कर ग्रीवा में चली जाती है। वाम धमनी महाधमनी चाप के सर्वोच्च भाग से प्रगंडशीर्ष कांड के वाम तथा कुछ पीछे की ओर से निकलती है। इस कारण इसके दो भाग हैं : वक्षीय और ग्रैव (thoracic, cervical)।

वाम सामान्य कैरोटिड धमनी का वक्षीय भाग (Thoracic portion of the left Common carotid artery)—यह महाधमनी चाप से निकल कर वाम उरोजत्रुक संधि पर पहुंच कर ग्रैव भाग से मिल जाता है। प्रथम यह श्वासप्रणाल के सामने रहता है, किन्तु पीछे उसके वाम ओर आ जाता है।

सम्बन्ध (Relations)—**अग्र ओर**, सामने से पीछे को, उरोऽस्थि मुष्टि (manubrium sterni), उरःकंठिका, उरःअवटुका, वाम-प्लूरा और फुफ्फुस के अग्र भाग, वाम प्रगण्डशीर्ष शिरा और थाइमस के अवशेष; **पश्च ओर** श्वासप्रणाल, इसके पश्चात् वाम अधोजत्रुक धमनी, ग्रासनली का वाम किनारा, वाम पुनरावर्तक स्वरयन्त्र तंत्रिका और लसीका महावाहिनी, **दक्षिण ओर** नीचे के भाग में प्रगण्ड-शीर्ष कांड और ऊपर के भाग में श्वासप्रणाल, निम्न अवटु शिरायें (inferior thyroid v.) और थाइमस के अवशेष। **वाम ओर** वाम वागस और मध्यच्छद तंत्रिकायें, वाम प्लूरा और फुफ्फुस।

ग्रैव भाग (Cervical portion)—दोनों ओर की धमनियों के ग्रैव भाग समान हैं। प्रत्येक धमनी उरोजत्रुक संधि के पीछे से ऊपर और बाहर की ओर तिर्यक् दिशा में अवटु उपास्थि की ऊर्ध्व धारा पर पहुंच कर—बाह्य और आभ्यन्तर कैरोटिड—दो शाखाओं में विभक्त हो जाती है। विभाग के तनिक पूर्व धमनी विस्फारित हो जाती है। यह विस्फार (dilatation) कैरोटिड साइनस (carotid sinus) कहा जाता है। यहां धमनी की भित्ति का मध्य कंचुक (tunica media) पतला है, किन्तु वहिःकंचुक (tunica adventitia) अपेक्षाकृत मोटा है जिसमें जिह्वा-ग्रसनी तंत्रिका (glossopharyngeal nerve) के बहुत से तंत्रिका अन्तांग (nerve endings) हैं। अतएव साइनस की रचना रक्तदाव के परिवर्तन के अनुसार उसकी प्रतिक्रिया में सहायक होती है। साइनस मस्तिष्क की मुख्य रक्त-धमनी पर स्थित होकर अन्तः कपाल दाब (intracranial pressure) का नियन्त्रण कर सकता है। कैरोटिड पिंड (carotid body) एक लघु ललाई लिये भूरे रंग का पिंड, इसी स्थान पर सामान्य कैरोटिड धमनी विभाग के पीछे स्थित है। यह रासायनग्राही (chemoreceptor) का काम करता है।

ग्रीवा के निचले भाग में दोनों सामान्य कैरोटिड धमनियों के बीच के अल्प अन्तर में श्वासप्रणाल स्थित है; किन्तु ऊपर पहुंच कर इस अन्तर में अवटु ग्रन्थि, स्वरयन्त्र

और ग्रसनी (pharynx) दिखाई पड़ती हैं। सामान्य कैरोटिड धमनी पर गभीर ग्रैव प्रावरणी (deep cervical fascia) से उद्भूत एक आच्छादन छा जाता है जिसको कैरोटिड पिधान (carotid sheath) कहते हैं। आभ्यन्तर ग्रीवा शिरा (internal jugular vein) और वागस (vagus) तंत्रिका भी इसी पिधान में रहती हैं; शिरा धमनी के पार्श्व में स्थित है और वागस तंत्रिका शिरा और धमनी के बीच में और कुछ पीछे को रहती है।

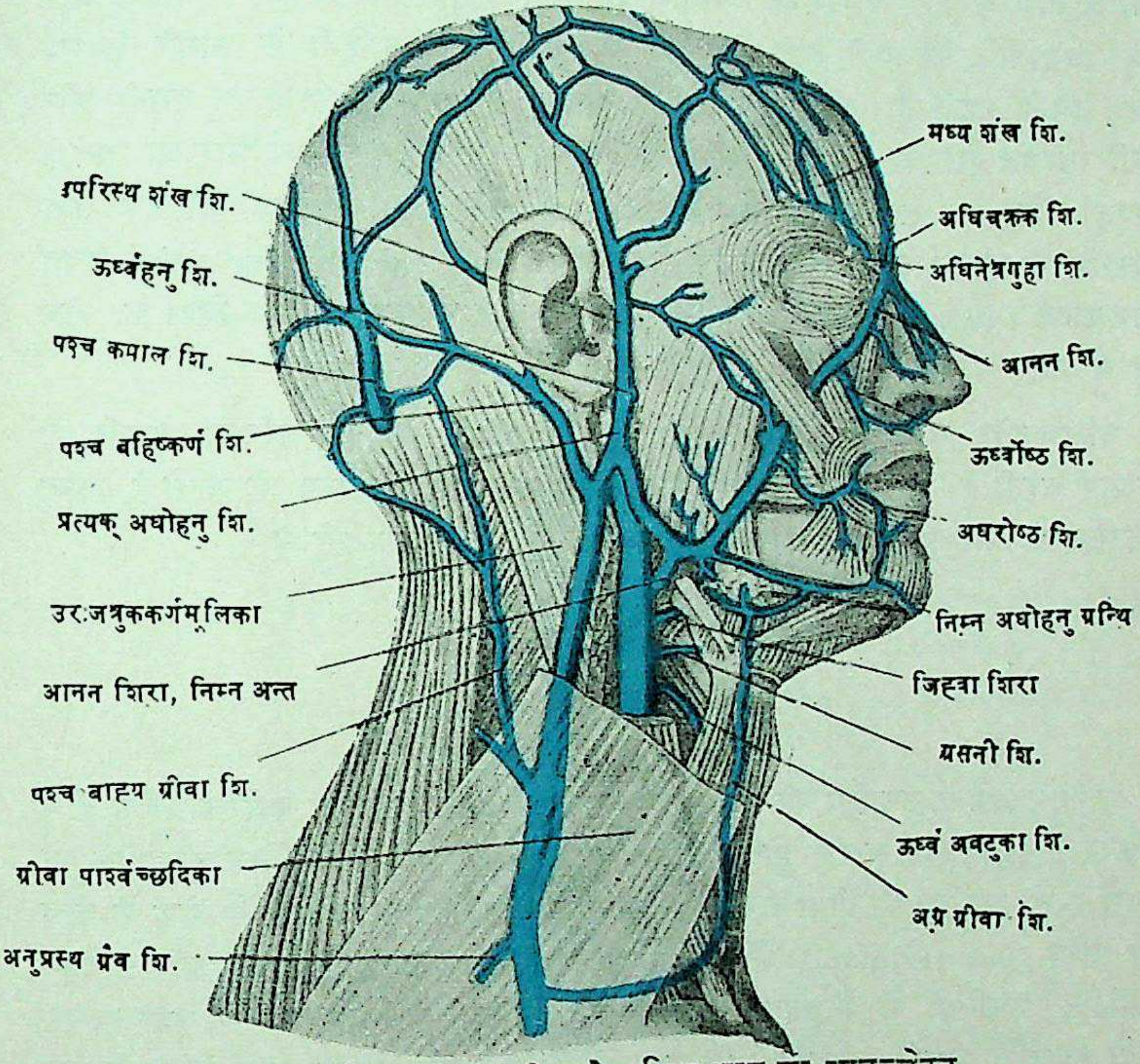
उपरिस्थ शंख शि.
ऊर्ध्वहनु शि.
पश्च कपाल शि.
पश्च बहिष्कर्ण शि.
प्रत्यक् अधोहनु शि.
उरःजत्रुककर्णमूलिका
आनन शिरा, निम्न अन्त
पश्च बाह्य ग्रीवा शि.
ग्रीवा पार्श्वच्छदिका
अनुप्रस्थ ग्रैव शि.
मध्य शंख शि.
अधिचक्रक शि.
अधिनेत्रगुहा शि.
आनन शि.
ऊर्ध्वोष्ठ शि.
अधरोष्ठ शि.
निम्न अधोहनु ग्रन्थि
जिह्वा शिरा
ग्रसनी शि.
ऊर्ध्व अवटुका शि.
अग्र ग्रीवा शि.

चित्र 442—ग्रीवा के दक्षिण भाग का व्यवच्छेदन

सम्बन्ध (Relations)—**अग्रपार्श्व** (anterolaterally) और क्रिकाइड उपास्थि के तल पर अंसकंठिका (omohyoid) पेशी का ऊर्ध्व पिंड उसको पार करता है। इसके नीचे के भाग में धमनी की गभीर स्थिति है। यह त्वचा, उपरिस्थ प्रावरणी, ग्रीवा पार्श्वच्छदिका (platysma), गभीर ग्रैव प्रावरणी, उरःजत्रुककर्णमूलिका, उरःकंठिका और उरःअवटुका से ढकी रहती है। अंसकंठिका से ऊपर इसके सामने केवल त्वचा, उपरिस्थ प्रावरणी, ग्रीवा पार्श्वच्छदिका, गभीर ग्रैव प्रावरणी और उरःकर्णमूलिका का अभिमध्य किनारा है; ऊर्ध्व अवटु धमनी (superior thyroid a.) की उरःकर्णमूलिका शाखा अंसकंठिका के ऊपर धमनी को अभिमध्य से पार्श्व ओर को तिर्यक् होकर पार करती है। पिधान के सामने या पिधान में निहित ग्रैव पाश तंत्रिका (ansa cervicalis) का ऊर्ध्व मूल है। ऊर्ध्व अवटु शिरा इसके अन्त पर और मध्य अवटु शिरा क्रिकाइड उपास्थि के तल से नीचे तथा अग्र ग्रीवा शिरा (anterior jugular vein) जत्रुक से तनिक ऊपर धमनी को पार करती हैं। इस शिरा और धमनी के

बीच में उरःकंठिका और उरःअवटुका पेशी रहती हैं। **पीछे की ओर** चौथी, पांचवें और छठी ग्रैव कशेरुकाओं के अनुप्रस्थ प्रवर्धों और धमनी के बीच में शिरोदीर्घा और ग्रैव दीर्घा (longus capitis, longus colli) तथा अग्र विषमिका का उद्गम (origin of scalenus ant.) स्थित हैं और अनुकम्पी कांड तथा आरोही ग्रैव धमनी (ascending cervical a.) पेशियों और धमनी के बीच में रहती है। छठी ग्रैव कशेरुका से नीचे अग्र विषमिका और ग्रैव दीर्घ के बीच के कोण में कशेरुक वाहिकाओं (vertebral vessels), अधोऽवटु और अधोजत्रुक धमनियां, अनुकम्पी कांड ओर वाम और लसीका महावाहिनी के सामने सामान्य कैरोटिड धमनी रहती हैं। **अभिमध्य ओर** ग्रासनली, श्वासप्रणाल, अधोऽवटु धमनी और पुनरावर्ती स्वरयज्ञ तंत्रिका हैं। कुछ ऊपर स्वरयंत्र और ग्रसनी अभिमध्य ओर आ जाते हैं और अवटु ग्रंथि का खंड **अग्राभिमध्य ओर** (anteromedially) से धमनी को ढक लेता है। धमनी के **पार्श्व ओर** आभ्यन्तर ग्रीवा शिरा (internal jugular vein) स्थित है। **पश्च पार्श्व** (posterolaterally) की ओर धमनी और आभ्यन्तर ग्रीवा शिरा के बीच के कोण में वागस तंत्रिका रहती है।

दक्षिण ओर, ग्रीवा के निम्न भाग में, पुनरावर्ती स्वरयंत्र तंत्रिका धमनी के पीछे से पार करती है; दक्षिण आभ्यन्तर ग्रीवा शिरा धमनी से अपसरित हो जाती है, किन्तु वाम शिरा इसके पास पहुंच कर बहुधा इसके निचले भाग को ढक देती है।

बाह्य कैरोटिड धमनी
(External carotid artery)

यह धमनी अवटु उपास्थि की ऊर्ध्व धारा पर तीसरी और चौथी ग्रैव कशेरुकाओं के बीच की चक्रिका के तल पर से प्रारंभ होकर ऊपर और सामने को, और तब कुछ पीछे को झुकती हुई, अधो हन्वस्थि की ग्रीवा के पीछे उसके कोण और कर्णमूल प्रवर्ध की नोक के बीच पैरोटिड ग्रन्थि (parotid gland) में उपरिस्थ शंख (Superficial temporal) और ऊर्ध्वहनु (maxillary) धमनियों में विभक्त होकर समाप्त हो जाती है। प्रारंभ पर जहां स्पन्दन प्रतीत हो सकते हैं, धमनी कैरोटिड त्रिकोण में स्थित है और आभ्यन्तर कैरोटिड के कुछ आगे और मध्यम तल में रहती है, किन्तु ऊपर चलकर उसके पार्श्व में आ जाती है।

सम्बन्ध (Relations)—कैरोटिड त्रिकोण (carotid triangle) में बाह्य कैरोटिड धमनी के अग्र ओर—त्वचा, उपरिस्थ प्रावरणी, आनन तंत्रिका की ग्रैव शाखा (cervical br. of facial n.) और ग्रीवा की अनुप्रस्थ त्वक् तंत्रिका (transverse cutaneous n. of neck) के बीच का पाश (loop), गभीर प्रावरणी और उरःजत्रुककर्णमूलिका का अगला किनारा इसको आगे से ढ़के रहते हैं। अधोजिह्वा तंत्रिका और उसकी सहचरी शिरायें (vena comitans) जिह्वा, (lingual) और सामान्य आनन शिरायें (common facial veins) और कभी कभी ऊर्ध्व अवटु शिरा इसको पार करती हैं। त्रिकोण से बाहर धमनी पर से द्विपिंडिका (digastricus) का पश्च पिंड और शरकंठिका (stylohyoid) पेशियां निकलती हैं। तत्पश्चात् यह शरकंठिका और पैरोटिड ग्रन्थि के पश्चाभिमध्य पृष्ठ के बीच में होकर ग्रन्थि के भीतर पहुंचती है जहां आनन तंत्रिका, उपरिस्थ शंख और ऊर्ध्व हनु शिराओं के संगम इसके अग्र ओर हैं और

ग्रसनी की भित्ति, ऊर्ध्व स्वरयंत्र तंत्रिका (superior laryngeal nerve) और आरोही ग्रसनी धमनी (ascending pharyngeal artery) इसके पीछे स्थित हैं। ऊपर चल कर आभ्यन्तर कैरोडिट धमनी इससे गभीर होती है और शर प्रवर्ध (styloid process), शर जिह्विका (styloglossus) और शरग्रसनिका (stylopharyngeus), जिह्वा-ग्रसनी (glossopharyngeal) तंत्रिका, वागस तंत्रिका की ग्रसनी शाखा और पैरोटिड ग्रन्थि का कुछ भाग, बाह्य कैरोटिड धमनी तथा आभ्यन्तर कैरोटिड धमनी के बीच में रहते हैं।

बाह्य कैरोटिड धमनी की शाखाएं
(Branches of the Ext. Carotid artery)

1. ऊर्ध्व अवटु
2. आरोही ग्रसनी
3. जिह्वा
4. आनन
5. पश्चकपाल
6. पश्च बहिष्कर्ण
7. उपरिस्थ शंख
8. ऊर्ध्व-हनु

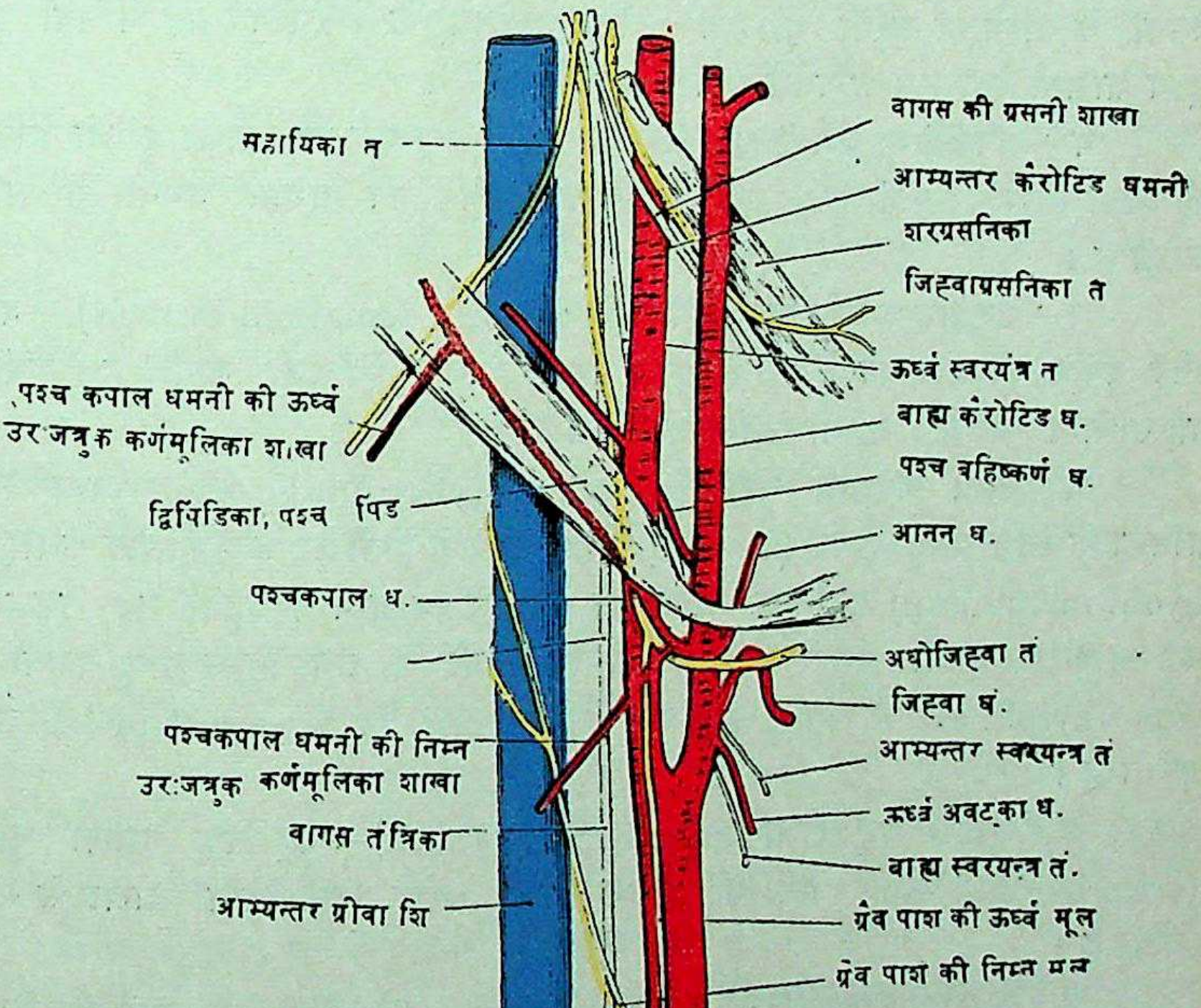
महायिका त
पश्च कपाल धमनी की ऊर्ध्व उरःजत्रुक कर्णमूलिका शाखा
द्विपिंडिका, पश्च पिंड
पश्चकपाल ध.
पश्चकपाल धमनी की निम्न उरःजत्रुक कर्णमूलिका शाखा
वागस तंत्रिका
आभ्यन्तर ग्रीवा शि
वागस की ग्रसनी शाखा
आभ्यन्तर कैरोटिड धमनी
शरग्रसनिका
जिह्वाग्रसनिका त
ऊर्ध्व स्वरयंत्र त
बाह्य कैरोटिड ध.
पश्च बहिष्कर्ण ध.
आनन ध.
अधोजिह्वा तं
जिह्वा धं.
आभ्यन्तर स्वरयन्त्र तं
ऊर्ध्व अवटुका ध.
बाह्य स्वरयन्त्र तं.
ग्रैव पाश की ऊर्ध्व मूल
ग्रैव पाश की निम्न मूल
ग्रैव पाश त
सामान्य कैरोटिड

चित्र 443—आभ्यन्तर ग्रीवा शिरा एवं कैरोटिड धमनी को पारगमन करती हुई संरचनाओं को दर्शाते हुए एक आरेख। आभ्यन्तर एवं बाह्य कैरोटिड धमनियों के बीच में आने वाली संरचनाएं भी दर्शाई गई हैं।

1. **ऊर्ध्व अवटु धमनी** (superior thyroid artery)—कंठास्थि के बृहत् शृंग के ठीक नीचे, बाह्य कैरोटिड धमनी के सामने वाले भाग से निकल कर ग्रन्थि के खंड के शिखर पर अंतिम शाखाओं में विभक्त हो जाती हैं। यह सामान्य कैरोटिड धमनी में भी निकल सकती है।

सम्बन्ध (Relations)—उरःजत्रुकर्णमूलिका के अग्रिम किनारे के नीचे उद्गम से धमनी कैरोटिड त्रिभुज में अवटुकंठिका (thyrohyoideus) की पार्श्व धारा पर होती हुई नीचे और सामने को चली जाती है जहां यह त्वचा, ग्रीवापार्श्वच्छदिका और प्रावरणियों से ढकी रहती है। यहां से यह असकंठिका, उरःकंठिका और उरःअवटुका के नीचे चली जाती है। इसके अभिमध्य ओर निम्न ग्रसनी संकीर्णिका (inferior constrictor pharyngeus) पेशी और ऊर्ध्व स्वरयंत्र तंत्रिका (superior laryngeal n.) की बाह्य शाखा रहती हैं।

शाखायें (Branches)—क—**अग्र शाखा** ग्रन्थि के अग्र पृष्ठ को विशेषतया रक्त पहुंचाती है और इसकी एक शाखा इसथमस की ऊर्ध्व धारा पर होती हुई दूसरी ओर की समान शाखा से सम्मिलन करती है। ख—**पश्च शाखा** ग्रन्थि की पश्च धारा पर होती हुई पश्च और अभिमध्य पृष्ठों का संभरण करती है। यह धमनी निम्न अवटु धमनी से सम्मिलन करती हैं। इन दोनों शाखाओं के अतिरिक्त यह पेशियों को भी सूक्ष्म शाखायें देती हैं। अन्य शाखायें निम्नलिखित हैं।

ग—**अवकंठिका धमनी** (infrahyoid a.)—यह एक लघु शाखा है जो कंठिकास्थि की अधो धारा पर होती हुई दूसरी ओर जाकर उधर की समान धमनी से सम्मिलन करती है।

घ—**उरःजत्रुकर्णमूलिका शाखा** (Sternocleidomastoid branch)—यह नीचे और बाहर की ओर को कैरोटिड पिधान पर से होती हुई चली जाती है। कभी कभी यह सामान्य कैरोटिड धमनी से निकलती है।

च—**ऊर्ध्व स्वरयन्त्र धमनी** (superior laryngeal a.)—यह आभ्यन्तर स्वरयन्त्र तंत्रिका के साथ अवटुकंठिका (thyrohyoid) के नीचे से होती हुई अवटुकंठिका कला (thyrohyoid membrane) के निम्न भाग को भेद कर स्वरयन्त्र में पहुंच कर उसका रक्त संभरण करती है और दूसरी ओर की समान धमनी से तथा निम्न अवटु धमनी (inferior thyroid a.) की निम्न स्वरयन्त्र शाखा (inferior laryngeal br.) से सम्मिलन करती है।

छ—**मुद्रिका वटु शाखा** (cricothyroid branch)—यह लघु शाखा मुद्रिकावटु (cricothyroid) स्नायु पर से जाकर दूसरी ओर की समान शाखा से सम्मिलन करती है।

2—**आरोही ग्रसनी धमनी** (Ascending pharyngeal a.)—बाह्य कैरोटिड धमनी की सबसे छोटी और पतली लम्बी शाखा है जो बाह्य कैरोटिड के उद्गम के पास ही से निकल कर आभ्यन्तर कैरोटिड धमनी और ग्रसनी पार्श्व के बीच में सीधी ऊपर करोटि के आधार (base of skull) तक चली जाती है और आनन धमनी (facial a.) की आरोही तालु शाखा (ascending palatine branch) से सम्मिलन करती हैं। शरजिह्विका (styloglossus) और शरग्रसनिका (stylopharyngeus) इसको सामने से पार करती है और शिरोदीर्घा पर यह आश्रित रहती है। इसकी निम्नलिखित तीन शाखायें हैं :—

क---**ग्रसनी शाखायें** (pharyngeal br.)—संख्या में तीन या चार, संकीर्णिका तथा शरग्रसनिका (stylopharyngeus) पेशियों को रक्त पहुंचाती हैं।

ख---**निम्न मध्यकर्ण धमनी** (Inferior tympanic a.)---यह एक लघु शाखा है जो शंख अस्थि में एक सूक्ष्म नलिका द्वारा जाकर मध्यकर्ण में पहुंचती है। जिह्वा-ग्रसनी तंत्रिका की मध्यकर्ण शाखा भी इसी नालिका द्वारा जाती हैं।

ग---**तानिका शाखायें** (Meningeal branches)—ये कई क्षुद्र शाखायें मस्तिष्क की दृढ़ तानिका (dura mater) को रक्त देती हैं। शाखाएं विषम रन्ध्र (foramen lacerum) द्वारा, ग्रीवा रन्ध्र (jugular foramen) द्वारा और अधोजिह्वा नालिका (hypoglossal canal) द्वारा करोटि में प्रवेश करती हैं।

3. **जिह्वा धमनी** (lingual a.)—बाह्य कैरोटिड के अग्र-अभिमध्य ओर से ऊर्ध्व अवटु और आनन शाखाओं के बीच में कंठिकास्थि के ऊर्ध्व शृंग की नोक के सामने निकलती है और जिह्वा में समाप्त होती है। तिर्यक् दिशा में ऊपर और अभिमध्य ओर जाकर यह फिर नीचे और सामने कंठिकास्थि की ओर मुड़ जाती है जिससे धमनी में यहां पाश (loop) बन जाता है जो इसका मुख्य लक्षण है। कंठजिह्विका (hyoglossus) के नीचे क्षैतिज दिशा में सामने जाकर यह फिर सीधी ऊपर को मुड़ जाती है और जिह्वा के अधोपृष्ठ पर पहुंच कर मोड़ खाती हुई जिह्वाग्र तक पहुंच जाती है।

धमनी का मार्ग और सम्बन्ध (Course and relations)—**प्रथम भाग** कैरोटिड त्रिकोण में त्वचा, प्रावरणी और ग्रीवा पार्श्वच्छदिका के नीचे स्थित है। ऊपर और अभिमध्य ओर जाकर यह एक पाश बनाती हुई कंठिकास्थि तक नीचे उतर आती है। अधोजिह्वा तंत्रिका (hypoglossal n.) पाश पर से पार करती है।

द्वितीय भाग कंठजिह्विका (hyoglossus), द्वितुंदिका की कंडरा, शरकंठिका, अव अधोहनु ग्रन्थि के निचले भाग और चिबुक-कंठिका (mylohyoideus) के पीछे कंठिकास्थि की ऊर्ध्व धारा पर चलता है। यह कंठजिह्विका धमनी को अधोजिह्व तंत्रिका से पृथक् करता है। यहां मध्य संकीर्णिका पेशी धमनी के पीछे रहती है और यह शरकंठिका स्नायु (stylohyoid lig.) को भी पार करती है।

तीसरा भाग, जिसको गभीर जिह्वा धमनी (Arteria profunda linguae) कहा जाता है, कंठजिह्विका की अग्र धारा पर अकस्मात् ऊपर की ओर मुड़ जाता है और जिह्वा फ्रीनम (frenulum linguae) के पास जिह्वा तंत्रिका (lingual nerve) के साथ जिह्विका के निम्न पृष्ठ पर जिह्वाग्र तक पहुंचता है, जहां दूसरी ओर की जिह्वा धमनी से उसका सम्मिलन होता है। जिह्वा तथा मुखभूमि की संरचनाओं को रक्त पहुंचाने वाली यह मुख्य धमनी है। इसकी निम्नलिखित शाखायें हैं :—

क—**अधिकण्ठिका शाखा** (suprahyoid br.)—यह कंठिकास्थि की ऊर्ध्व धारा पर जाकर दूसरी ओर की समान धमनी से सम्मिलन करती है।

ख—**अभिपृष्ठ जिह्वा शाखायें** (dorsal lingual br.)—ये दो या तीन लघु धमनियां हैं जो जिह्वा की श्लैष्मिक कला, तालु-जिह्वा चाप (palatoglossal arch), टौंसिल, मृदु तालु और कंठच्छद (epiglottis) को रक्त पहुंचाती हैं और दूसरी ओर की धमनियों से सम्मिलन करती हैं।

च—**अधोजिह्वा धमनी** (sublingual a.)—यह कंठजिह्विका की अग्र धारा पर

मूल धमनी से निकल कर चिबुक जिह्विका और चर्वक-कंठिका के बीच में आगे को जाकर अधोजिह्व ग्रन्थि (sublingual gland) में चली जाती है। ग्रन्थि के अतिरिक्त पास की पेशियों तथा मुख और मसूड़ों की श्लैष्मिक कला को भी धमनी रक्त पहुंचाती है।

4. **आनन धमनी**(Facial a.)—यह कैरोटिड त्रिकोण में कंठिकास्थि के ऊर्ध्व शृंग के ठीक ऊपर बाह्य कैरोटिड के अग्र पृष्ठ से निकलती है और अधोहनु के पीछे चापवत् ऊपर को मुड़कर अव अधोहनु ग्रन्थि की पश्च धारा पर स्थित खातिका में चली जाती है। वहां से यह ग्रन्थि और अभिमध्य पक्षाभिका (medial pterygoideus) के बीच में सामने और नीचे की ओर जाकर अधोहनु की निम्न धारा पर मुड़कर चर्वणिका (masseter) के अग्रिम किनारे पर सामने आनन में आ जाती है। यहां से यह ऊपर और सामने की ओर अधोहनु

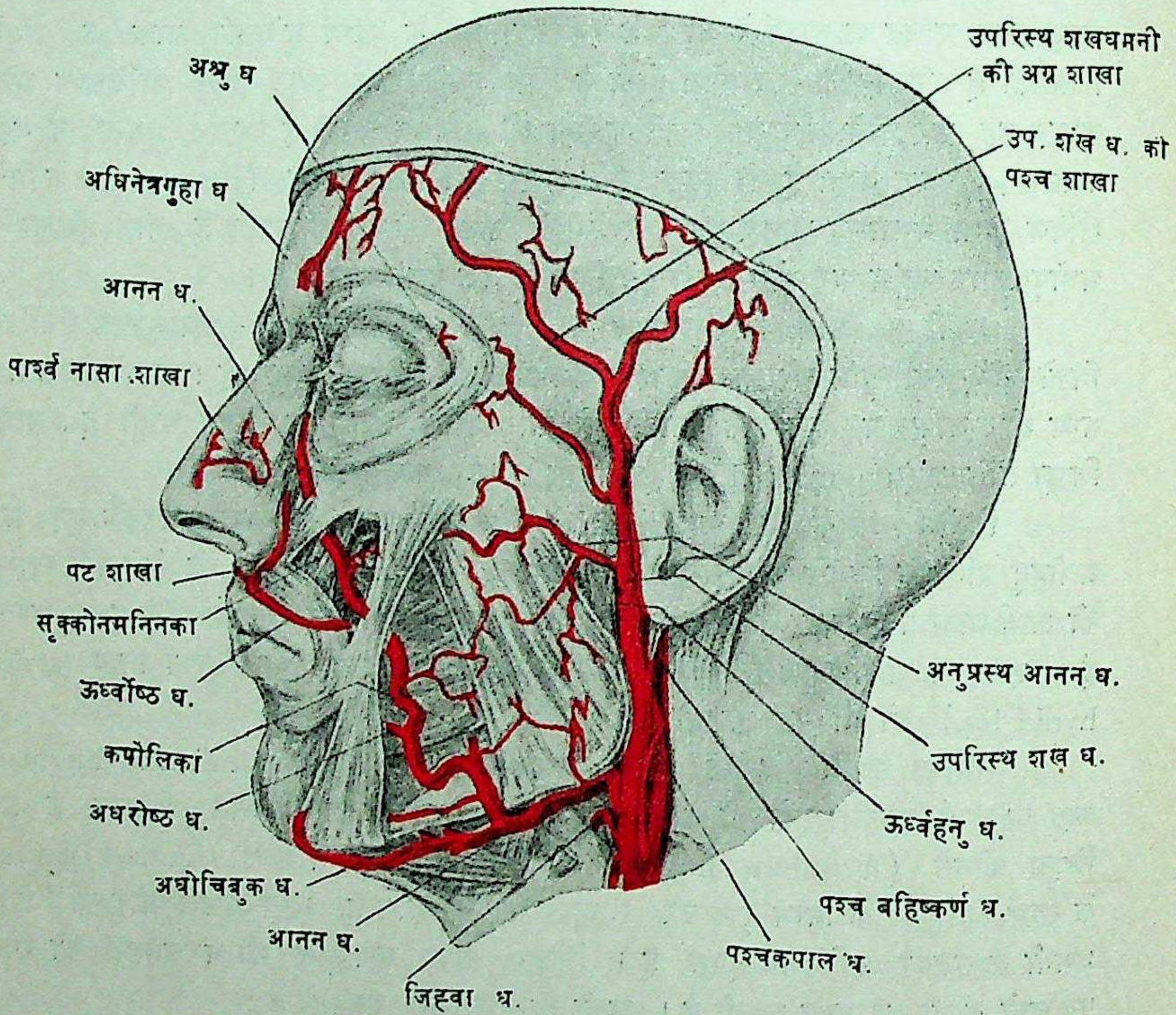
अश्रु ध
अधिनेत्रगुहा ध
आनन ध.
पार्श्व नासा शाखा
पट शाखा
सृक्कोनमनिनका
ऊर्ध्वोष्ठ ध.
कपोलिका
अधरोष्ठ ध.
अधोचिबुक ध.
आनन ध.
जिह्वा ध.
उपरिस्थ शखधमनी की अग्र शाखा
उप. शंख ध. की पश्च शाखा
अनुप्रस्थ आनन ध.
उपरिस्थ शख ध.
ऊर्ध्वहनु ध.
पश्च बहिष्कर्ण ध.
पश्चकपाल ध.

चित्र 444—आनन (चेहरा) के वाम पार्श्व की धमनियां

और कपोलिका (buccinator) पर होती हुई सृक्क (angle of mouth) के पास तक चली जाती है। वहां से यह नासिका के पार्श्व पर ऊपर को चढ़ कर अभिमध्य नेत्रच्छद संयोजिका (medial palpebral commissure) पर अश्रुकोष को शाखा देती हुई नेत्र धमनी (ophthalmic a.) की अभिपृष्ठ नासा शाखा(dorsal nasalbr.)से सम्मिलन करती है। इसका मार्ग बड़ा टेढ़ा मेढ़ा है जिससे यह चबाने के समय अधोहनु के ओष्ठ और कपोलों

के परिवर्तनों तथा निगलने के समय ग्रसनिका में परिवर्तनों के ग्रनुकूल रूप धारण कर सकती है।

यह धमनी ग्रानन की भाव प्रदर्शक पेशियों को तथा ग्रन्य ऊतकों को ग्रौर ग्रव-ग्रधोहनु ग्रन्थि, टौंसिल ग्रौर कोमल तालु को भी रक्त देती है। इससे शाखाएं निकलकर ग्रीवा (cervical) तथा ग्रानन (facial) में जाती हैं।

ग्रीवा शाखायें (Cervical branches) **ग्र—ग्रारोही तालु धमनी** (Ascending palatine a.)—यह धमनी ग्रानन धमनी के उद्गम के पास ही के स्थान से निकलती है। ऊपर ग्रसनी पर पहुंच कर उसके पार्श्व के साथ ऊर्ध्व संकीर्णिका ग्रौर ग्रभिमध्य पक्षाभिका के बीच करोटि ग्राधार की ग्रोर जाती हैं। तालुछदन उन्नमनिका (levator veli palatani) पर पहुंच कर इसकी दो शाखायें हो जाती हैं। एक शाखा कोमल तालु को रक्त देती है। दूसरी ऊर्ध्व संकीर्णिका को भेद कर टौंसिल ग्रौर श्रवण नली में रक्त पहुंचाती है।

ग्रा—**टौंसिल धमनी** (tonsillar a.)—यह टौंसिल की मुख्य धमनी है ग्रौर जिह्वा के मूल को भी रक्त पहुंचाती है।

इ—**ग्रन्थि शाखायें** (glandular br.)—ग्रव-ग्रधोहनु लाला ग्रन्थि (submandibular salivary gland) तथा लसीका पर्वों (lymph nodes), पास की पेशियों ग्रौर त्वचा को रक्त पहुंचाती हैं।

ई—**ग्रव-चिबुक धमनी** (submental a.)—यह ग्रानन धमनी की सबसे बड़ी ग्रैव शाखा है जो इसके ग्रव-ग्रधोहनु ग्रन्थि से वाहर निकलने के स्थान पर से निकलती है। ग्रधोहनु के नीचे चर्वक-कंठिका पेशी पर चिबुक तक जाकर यह ऊपर को मुड़ जाती है ग्रौर वहां गभीर ग्रौर उपरिस्थ शाखाग्रों में विभक्त हो जाती है जो ग्रधरोष्ठ ग्रौर चिबुक धमनियों से सम्मिलन करती हैं।

ग्रानन शाखायें (facial branches) ग्र—**ग्रधरोष्ठ धमनी** (inferior labial a.)—सृक्क के पास ग्रानन धमनी से निकल कर ग्रधरोष्ठ की श्लैष्मिक कला, ग्रन्थियों ग्रौर पेशियों को रक्त पहुंचाती है।

ग्रा-**उर्ध्वोष्ठ धमनी** (superior labial a.)—यह ऊर्ध्वोष्ठ में रक्त पहुंचाती है। इसकी एक शाखा नासापट के निचले या ग्रागे के भाग पर वितरित है। (नासापट शाखा—septal branch) ग्रौर दूसरी पक्षक शाखा, (alar br.) नासा पक्षकों (ala-nasi) को रक्त देती है।

इ—**पार्श्व नासा शाखा** (lateral nasal br.)—यह नासिका के पार्श्व में ग्रानन धमनी से निकल कर नासापृष्ठ ग्रौर पक्षकों में वितरित हो जाती है ग्रौर दूसरी ग्रोर की समान धमनी से तथा ऊर्ध्वोष्ठ धमनी की नासापट तथा पक्षक की शाखाग्रों ग्रौर पास की ग्रन्य धमनियों से भी सम्मिलन करती है।

ग्रानन धमनी, न केवल दूसरी ग्रोर की समान धमनी से वरन् जिह्वा, ग्रारोही ग्रसनी तथा ऊर्ध्वहनु धमनी की शाखाग्रों से ग्रीवा में तथा निम्न दन्तोलूखल (inferior alveolar), उपरिस्थ शंख ऊर्ध्वहनु तथा नेत्र धमनियों की शाखाग्रों से ग्रानन क्षेत्र में ग्राकर सम्मिलन बनाती है।

5. **पश्चकपाल धमनी** (Occipital a.)—यह बाह्य कैरोटिड धमनी के पश्च ग्रोर

से (आनन धमनी के प्रारंभ के विपरीत) निकल कर द्वितुन्दिका (digastricus) के पश्च तुन्द (posterior belly) के पीछे होकर शिरोवल्क (scalp) के पश्च भाग में समाप्त होती है।

इससे निम्नलिखित शाखायें निकलती हैं :

अ—**उर:जत्रुककर्णमूलिका शाखायें** (sternocleidomastoid branches)—ये दो होती हैं। **ऊर्ध्व शाखा** जहां पश्चकपाल धमनी सहायिका तंत्रिका (accessory n.) को पार करती है। यहां से निकल कर उर:जत्रुककर्णमूलिका में चली जाती है। **निम्न शाखा** पश्चकपाल के प्रारंभ ही के पास से निकल कर उर:जत्रुककर्णमूलिका में प्रवेश कर जाती है।

आ—**कर्णमूल शाखा** (mastoid br.)—यह लघु शाखा कर्णमूल रन्ध्र द्वारा करोटि के भीतर प्रविष्ठ होती है और कर्णमूल वायु विवरों और दृढ तानिका को रक्त देकर मध्य तानिका धमनी (middle meningeal a.) से सम्मिलन करती है।

इ—**पेशी शाखायें** (muscular br.)—द्वितुन्दिका, शरकंठिका, शिर:पट्टिका और शिर: द्राघिष्टिका पेशियों में जाती हैं।

ई-**अवरोही शाखा** (descending br.)—यह ऊर्ध्व तिर्यक् पेशी के सामने धमनी से निकलती है और उपरिस्थ तथा गभीर दो शाखाओं में विभक्त हो जाती है जो क्रमशः अनुप्रस्थ ग्रैव धमनी (transverse cervical a.) की उपरिस्थ शाखा तथा पर्शुक-ग्रैव कांड (costocervical trunk) की गभीर ग्रैव शाखा (deep cervical br.) से सम्मिलन करती है।

उ—**बहि:कर्ण शाखा** (auricular br.)—यह कर्ण के पश्च भाग में जाती है तथा पश्च बहि: कर्ण धमनी (posterior auricular a.) से सम्मिलन करती है।

ऊ—**तानिका शाखाएं** (meningeal br.)—ये ग्रीवा रन्ध्र (jugular foramen) तथा स्थूलक नालिका में से होकर करोटि में प्रवेश करती हैं तथा पश्च खात की दृढ़तानिका का सम्भरण करती हैं।

ए—**पश्चकपाल शाखायें** (occipital br.)—ये अंतिम शाखायें हैं जो करोटि के वर्टैक्स (सर्वोच्च) तक पहुंच कर दूसरी ओर की समान धमनी तथा पश्च बहि:कर्ण और शंख धमनियों से सम्मिलन करती हैं। ये पश्चकपाल-ललाटिका (fronto-occipitalis) के पश्चकपाल तुन्द (occipital belly), त्वचा तथा परिकपाल को रक्त देती हैं।

6. **पश्च बहिष्कर्ण धमनी** (Posterior auricular a.)—यह लघु शाखा बाह्य कैरोटिड धमनी के पश्च पृष्ठ से द्वितुन्दिका (digastricus) और शरकंठिका (stylohyoid) के ठीक ऊपर निकलती है। यह पैरोटिड ग्रन्थि के नीचे ही शंखास्थि के शरप्रवर्ध पर होती हुई बहिष्कर्ण की उपास्थि और कर्णमूल प्रवर्ध के बीच की खातिका में पहुंचकर बहिष्कर्ण और पश्चकपाल शाखाओं में समाप्त हो जाती है। द्वितुन्दिका, शरकंठिका, उर:जत्रुककर्णमूलिका और पैरोटिड ग्रन्थि को शाखायें देने के अतिरिक्त इससे निम्न शाखायें निकलती हैं—

अ—**शरकर्णमूल धमनी** (stylomastoid a.)—यह शरकर्णमूल रंध्र द्वारा भीतर प्रविष्ट होकर मध्य कर्णगुहा, कर्णमूल कोटर (mastoid antrum), कर्णमूल वायु कोशिकाएं और अर्धवृत्ताकार नलिकाओं (semicircular canals) को रक्त पहुंचाती है।

आ—**बहिष्कर्ण शाखा** (auricular br.)—पश्च बहिष्कर्णिका (post. auricularis) के नीचे बहिष्कर्ण के कपालाभिमुख पृष्ठ (cranial surface) पर प्रशाखित हो जाती है।

इसकी कुछ शाखायें बहिष्कर्ण की धारा पर मुड़कर पार्श्व पृष्ठ पर आ जाती हैं, कुछ उसको भेद कर भीतर जाती हैं।

इ—**पश्चकपाल शाखा** (occipital br.)—कर्णमूल प्रवर्ध पर होती हुई पश्चकपाल-ललाटिका (occipito-frontalis) और कर्ण से ऊपर और पीछे शिरोवल्क को रक्त देती है और पश्चकपाल धमनी से सम्मिलन करती है।

7. **उपरिस्थ शंख धमनी** (Superficial temporal art.)—यह पैरोटिड ग्रन्थि में अधोहनु की ग्रीवा के पीछे प्रारंभ होती है और शंखास्थि के गंड-प्रवर्ध के पश्च मूल पर होती हुई, 5 सेन्टीमीटर ऊपर जाकर, अग्र और पश्च शाखाओं में विभक्त हो जाती है।

सम्बन्ध (Relations)—गंड प्रवर्ध पर यह धमनी अग्र बहिष्कर्णिका (auricularis ant.) से ढकी रहती है। पैरोटिड ग्रन्थि में आनन तंत्रिका की शंख और गंड शाखायें (temporal and zygomatic branches) इस पर से पार करती हैं। शिरोवल्क में इसकी सहवर्ती शिरायें और बहिष्कर्ण-शंखतंत्रिका (auriculo-temporal n) इसके साथ रहती हैं। पैरोटिड ग्रन्थि, शंखाधोहनु संधि और चर्वणिका को सूक्ष्म शाखायें देने के अतिरिक्त इससे निम्न शाखायें भी निकलती हैं—

अ—**अनुप्रस्थ आनन धमनी** (transverse facial a.)—यह पैरोटिड ग्रन्थि के भीतर ही उपरिस्थ शंख धमनी से निकलती है। ग्रन्थि में सामने की ओर जाकर यह चर्वणिका को पार करते समय गंड चाप (zygomatic arch) और पेरोटिड वाहिनी के बीच में स्थित होती है। आनन तंत्रिका की एक या दो शाखायें इसके साथ रहती हैं। यह अनेक शाखाओं में विभक्त हो जाती है जिनके द्वारा पैरोटिड ग्रन्थि, चर्वणिका और त्वचा को रक्त पहुंचता है। यह आनन, कपोल (buccal), अश्रु (lacrimal) और अवनेत्रगुहा धमनियों (infraorbital a.) से सम्मिलन करती है।

आ—**अग्र बहिष्कर्ण शाखायें** (ant. auricular br.)—बहिष्कर्ण के अग्र भाग, कर्णपालिका और बाह्य कर्ण कुहर को रक्त देती हैं।

इ—**गण्ड-नेत्रगुहा धमनी** (zygomatico-orbital a.)—यह गंडचाप की ऊर्ध्व धारा पर, शंख प्रावरणी के दोनों स्तरों के बीच में होती हुई नेत्र गुहा के पार्श्व कोण पर पहुंचती है और नेत्र मंडलिका (orbicularis oculi) को रक्त देती है।

ई—**मध्य शंख धमनी** (middletemporal a.)—यह गंड चाप के ऊपर से निकल कर शंख प्रावरणी को भेद कर, शंखच्छदिका (temporalis) को रक्त पहुंचाती है।

उ—**ललाट (अग्र) शाखा** frontal (anterior) br.)—यह सामने और ऊपर को ललाटास्थि के गंडक की ओर जाती है और इस प्रान्त की पेशियों, त्वचा और प्रावरणी को रक्त देती है।

ऊ—**पार्श्विक (पश्च) शाखा** (Parietal (posterior br.)—यह ऊपर और पीछे को, शंख प्रावरणी के ऊपर स्थित, चली जाती है और दूसरी ओर की समान धमनी और पश्च बहिष्कर्ण तथा पश्चकपाल धमनियों से सम्मिलन करती है।

8. **ऊर्ध्वहनु धमनी** (Maxillary artery)—यह बाह्य कैरोटिड धमनी की दोनों अंतिम शाखाओं में से बड़ी शाखा है। यह ऊर्ध्वहनु की ग्रीवा के पीछे मातृ धमनी से निकल कर पहले पैरोटिड ग्रन्थि में रहती है, तब अधोहनु ग्रीवा के गभीर भाग से होती हुई पार्श्व पक्षाभिका के दोनों शिरों के बीच से होकर पक्षाभतालु खात (pterygopalatine fossa)

में चली जाती है। व्याख्या के लिये इसके अधोहनु (mandibular), पक्षाभ (pterygoid) और पक्षाभतालु (pterygopalatine) ये तीन भाग मान लिये गये हैं।

प्रथम या अधोहनु (first or mandibular portion)—यह क्षैतिज भाग अधोहनु की ग्रीवा और जतूकअधोहनु स्नायु (sphenomandibular lig.) के बीच में बहिष्कर्ण-शंख तंत्रिका (auriculo-temporal n.) के समानान्तर, किन्तु कुछ नीचे, पार्श्व पक्षाभिका की अधोधारा पर आगे की ओर चला जाता है। मार्ग में यह निम्न दन्तोलूखल तंत्रिका (inferior alveolar n.) को पार करता है।

दूसरा या पक्षाभिका भाग (second or pterygoid portion)—यह शंखच्छादिका के पीछे और पार्श्व पक्षाभिका के निचले शिर के सामने और ऊपर को जाता है। बहुत बार यह पक्षाभिका शिर के पीछे रहता है और अधोहनु तंत्रिका (mandibular n.) इसके पीछे स्थित होती है। ऐसी दशा में तीसरे भाग में प्रवेश करने से पहले अनेक बार यह भाग एक चौड़े पाश (loop) के रूप में पार्श्व पक्षाभिका के दोनों शिरों के बीच से पार्श्व ओर को निकला होता है।

तीसरा या पक्षाभतालु भाग (third or pterygopalatine portion) यह पार्श्व पक्षाभिका के ऊर्ध्व और निम्न दोनों शिरों के बीच से पक्षाभ-ऊर्ध्वहनु विदर (pterygomaxillary fissure) में होता हुआ पक्षाभतालु खात में पक्षाभतालु गंडिका (pterygopalatine ganglion) के सामने पहुंच जाता है।

ऊर्ध्व हनु धमनी की शाखायें ऊर्ध्व और अधो हन्वस्थियों, चबाने की पेशियों, तालु नासिका और मस्तिष्क की दृढतानिका को रक्त पहुंचाती हैं।

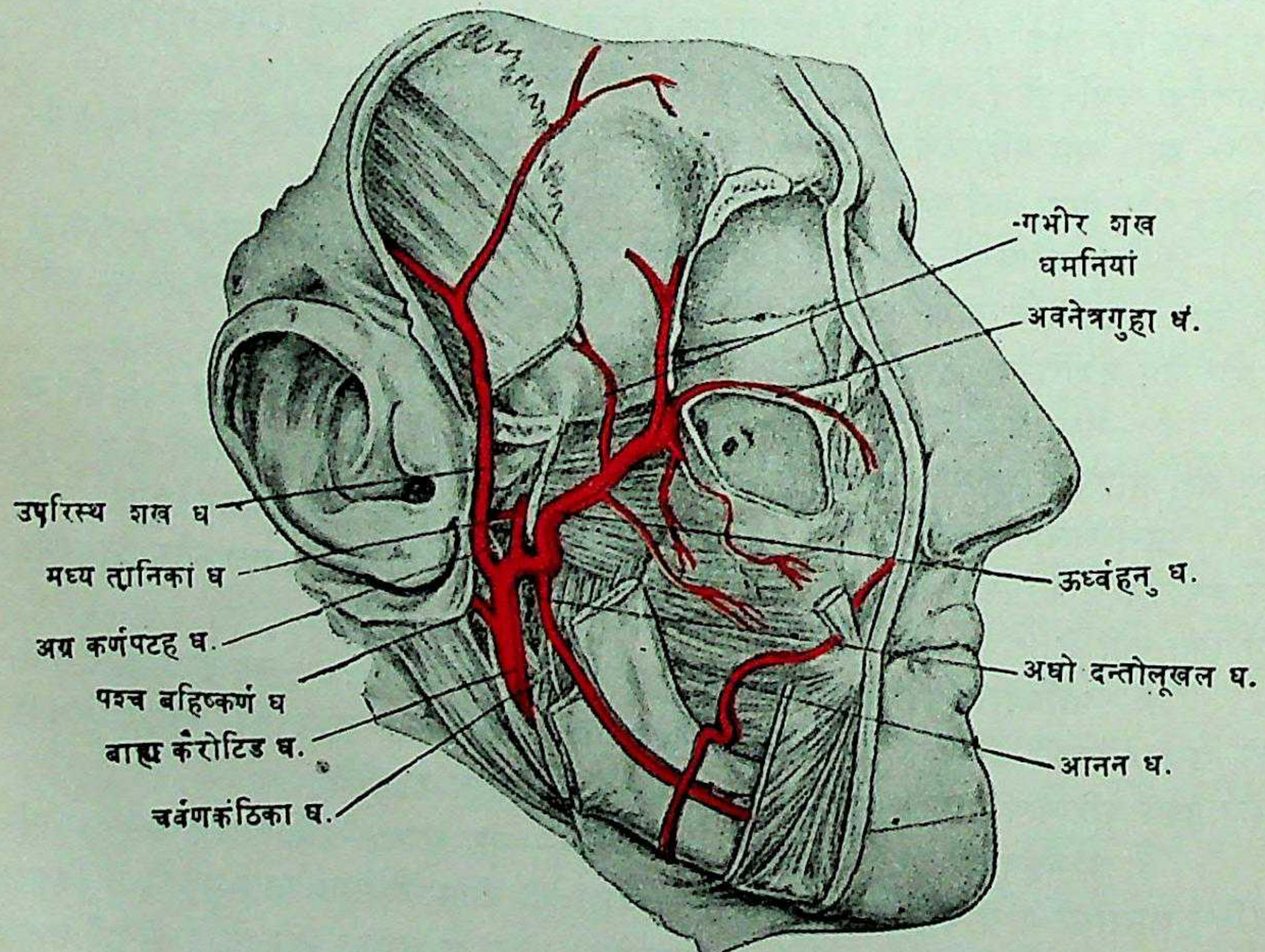
गभीर शख धमनियां
अवनेत्रगुहा ध.
उपरिस्थ शख ध
मध्य तानिका ध
अग्र कर्णपटह ध.
पश्च बहिष्कर्ण ध
बाह्य कैरोटिड ध.
चर्वणकंठिका ध.
ऊर्ध्वहनु ध.
अधो दन्तोलूखल ध.
आनन ध.

चित्र 445—दक्षिण ऊर्ध्वहनु धमनी

शाखायें—प्रथम अथवा अधोहनु भाग की (Branches of the first or mandibular portion)

अ—**गभीर बहिष्कर्ण धमनी** (deep auricular a.)—यह कर्णपटह (tympanic membrane) के बहि: पृष्ठ का संभरण करती है।

आ—**अग्र मध्यकर्ण धमनी** (ant. tympanic a.)—यह अश्म-मध्यकर्ण विदर (petro-tympanic fissure) के द्वारा मध्यकर्ण में पहुंच कर कर्ण पटह के चारों ओर शरकर्णमूल धमनी (stylomastoid a.) की पश्च मध्यकर्ण शाखा (post. tympanic br.) के साथ मिलकर एक वाहिका चक्र (vascular circle) बना देती है।

इ—**मध्य तानिका धमनी** (middle meningeal a.)—तानिकाओं को जाने वाली सबसे बड़ी धमनी है। पार्श्व पक्षाभिका और जतूक अधोहनु स्नायु के बीच में ऊपर जाकर बहिष्कर्ण-शंख तंत्रिका के दोनों मूलों के बीच से निकल कर, तालुछदन तानिका (tensor veli palatini) के पार्श्व पृष्ठ पर आश्रित रह कर जतूकास्थि के कंटक रन्ध्र (foramen spinosum) द्वारा कपाल गुहा में प्रवेश करती है। यहां से शंखास्थि पट्टक (squamma of temporal) के अग्र भाग की एक खातिका में सामने और बाहर को जाकर, अग्र और पश्च दो शाखाओं में विभक्त हो जाती है। बड़ी **अग्र शाखा** जतूकास्थि के बृहद् पक्ष पर होती हुई पार्श्विकास्थि के जतूक कोण की खातिका या नलिका में पहुंचती है और कई शाखाओं में विभक्त हो जाती है जो दृढतानिका और कपालास्थियों के आभ्यन्तर पृष्ठ के बीच में रहती हैं। उनमें से कुछ कपाल के वर्टेक्स तक पहुंच जाती हैं। कुछ पश्चकपाल की ओर मुड़ जाती हैं। **पश्च शाखा** शंखपट्टिका पर पीछे को मुड़ कर पार्श्विका की अधोधारा पर कर्णमूल कोण से कुछ आगे बढ़ कर शाखाओं में विभक्त हो जाती है जो दृढ़तानिका के पश्च भाग और कपाल को रक्त देती हैं। मध्य तानिका धमनी की शाखायें दूसरी ओर की समान तथा अग्र और पश्च तानिका धमनियों की शाखाओं से सम्मिलन करती हैं।

धमनी से निम्नलिखित शाखायें कपाल गुहा के भीतर निकलती हैं:—

1—**गंडिका शाखायें** (ganglionic br.) त्रिधारा तंत्रिका के मूलों एवं त्रिधारा गंडिक का संभरण करती हैं।

2—**अश्म शाखा** (petrosal br.) आनन तंत्रिका और मध्य कर्णगुहा (tympanic cavity) को सूक्ष्म शाखायें देती हैं।

3—**ऊर्ध्व मध्यकर्ण धमनी** (superior tympanic a.) कर्णपटह ताननी (tensor tympani) की नलिका में जाकर पेशी तथा नलिका की अन्तराच्छादक कला को रक्त देती हैं।

4—**शंख शाखायें** (temporal br.) जतूकास्थि के बृहद् पक्ष के सूक्ष्म रंध्रों द्वारा शंख खात में जाकर गभीर शंख धमनियों से सम्मिलन करती हैं।

5—**सम्मिलनी शाखा** (anastomatic branch) नेत्रगुहा में ऊर्ध्व नेत्रगुहा विदर द्वारा पहुंच कर वहां वितरित होती है।

ई—**सहायिका तानिका शाखा** (accessory meningeal br.)—यह ऊर्ध्वहनु (maxillary) या मध्य तानिका धमनी (mid. menigeal a.) से निकलती है। यह अंडाकार रन्ध्र (foramen ovale) द्वारा कपाल गुहा में प्रविष्ट होकर त्रिधारा गंडिका और दृढ़ तानिका को रक्त देती है। इसका वितरण विशेष कर कपाल के बाहर अभिमध्य पक्षाभिका,

पार्श्व पक्षाभिका के ऊर्ध्व शिर, तालु छदन तानिका, जतूक के बृहद् पक्ष और पक्षाभ प्रवर्ध, अधोहनु तंत्रिका और कर्ण गंडिका (otic ganglion) में होता है।

उ--अधो दन्तोलूखल (दन्त) धमनी (inferior alveolar (dental) a)--यह ऊर्ध्वहनु धमनी से निकल कर सीधी नीचे की ओर अधोहनु प्रशाखा के अभिमध्य पृष्ठ पर स्थित अधोहनु रन्ध्र (mandibular foramen) को चली जाती है। इस मार्ग में धमनी अस्थि और जतूकअधोहनु स्नायु (sphemomandibular lig) के बीच में रहती है। रन्ध्र द्वारा यह अधोहनु नलिका (mandibular canal) में अधो दन्तोलूखल तंत्रिका (inf. alveolar n.) के साथ अग्र चर्वणक दाँत के सामने कृन्तक (incisor) और चिबुक (mental) शाखाओं में विभक्त हो जाती है।

शाखायें (branches) अ--**चर्वक-कंठिका शाखा** (mylohyoid)--यह अधो दन्तोलूखलधमनी से, अधोहनुरन्ध्र में प्रविष्ट होने के पूर्व, निकल कर जतूक-अधोहनु स्नायु को भेदकर चर्वक-कंठिका तंत्रिका के साथ अधोहनु प्रशाखा पर की चर्वक-कंठिका पेशी (myloh hoideus) के पृष्ठ पर प्रशाखित हो जाती है। आनन धमनी की अधोचिबुक शाखा से इसका सम्मिलन होता है।

आ--कृन्तक शाखा (incisor br.) यह अधोहनु नलिका में कृंतक दांतों के नीचे मध्य तक चली जाती है जहां यह दूसरी ओर की समान धमनी से सम्मिलन करती है। नलिका में अधो दन्तोलूखल तथा कृंतक धमनियों से प्रत्येक दांत को सूक्ष्म शाखायें जाती हैं जो सूक्ष्म रन्ध्रों द्वारा दांतों के मूल में होती हुई उनकी मज्जा (pulp) में चली जाती है।

इ--**चिबुक शाखा** (mental br.)--यह धमनी से निकलकर चिबुक रंध्र द्वारा बाहर आकर चिबुक (chin) को रक्त देती है और अधोचिबुक (submental) और अधरोष्ठ (inf. labial) धमनियों से सम्मिलन करती है।

ई--**जिह्वा शाखा** (lingual br.)--यह अधो दन्तोलूखल धमनी से उसके प्रारम्भ के पास ही निकलती है और जिह्वा तंत्रिका के साथ उतर कर मुख की श्लैष्मिक कला का संभरण करती है।

द्वितीय (अथवा पक्षाभिका) भाग की शाखायें (Branches of the Second or pterygoid portion)--

अ--**गभीर शंख शाखायें** (deep temporal br.)--ये दो हैं--अग्र और पश्च शाखायें शंखच्छदिका का संभरण करके मध्य शंख धमनी से सम्मिलन करती हैं।

आ-**पक्षाभ शाखायें** (pterygoid br.)--यह पक्षाभिका पेशी को रक्त देती हैं। इनकी संख्या तथा प्रारंभ अनिश्चित है।

इ--**चर्वणिका धमनी** (masseteric a.)--यह चर्वणिका तंत्रिका के साथ शंखच्छदिका की कंडरा के पीछे होती हुई अधोहनुभंगिका द्वारा चर्वणिका के गभीर पृष्ठ पर पहुंचकर आनन धमनी की चर्वणी शाखाओं और अनुप्रस्थ आनन धमनी की शाखाओं से सम्मिलन करती है।

ई--**कपोल धमनी** (buccal a.)--यह अभिमध्य पक्षाभिका और शंखच्छदिका के निवेश के बीच से होती हुई कपोलिका के बहिःपृष्ठ पर पहुंचकर उसको रक्त देकर आनन और अवनेत्रगुहा धमनियों से सम्मिलन करती है।

तृतीय अथवा पक्षाभतालु भाग की शाखाएं (Branches of third or pterygopalatine portion)

(अ) पश्च ऊर्ध्व दन्तोलूखल (दंत) धमनी (post. sup. alveolar (dental) artery) यह ऊर्ध्वहनु धमनी से उसके पक्षाभतालु खात (pterygopalatine fossa) में प्रवेश करते समय निकलती है और ऊर्ध्वहनु के अवशंख (infratemporal) पृष्ठ पर इससे शाखायें निकलकर दन्तोलूखल नलिकाओं में होकर चर्वणक और अग्र चर्वणकों और कुछ मसूढ़ों को जाती हैं।

(आ) अवनेत्रगुहा धमनी (infraorbital a.)––यह प्राय: पश्चोर्ध्व दन्तोलूखल धमनी के साथ ही निकलती है और नेत्र गुहा में निम्न नेत्रगुहा विदर (inferior orbital fissure) के पश्च भाग द्वारा प्रवेश करती है जहां अवनेत्रगुहा तंत्रिका के साथ अवनेत्रगुहा खातिका और नलिका में होती हुई अवनेत्रगुहा रन्ध्र द्वारा निकल कर ऊर्ध्वोष्ठ उन्नमनी (levator labii superioris) के नीचे से आनन में आती है। नलिका में स्थित भाग से (1) नेत्रगुहा शाखायें (orbital br.) निकलकर निम्न समा (rectus inferior) और निम्न तिर्यकिका (obliquus inferior) पेशियों तथा अश्रुकोश को रक्त देती हैं तथा (2) अग्र ऊर्ध्व दन्तोलूखल शाखायें (anterior superior alveolar br.) ऊर्ध्व कृन्तक (incisor) और रदनक (canine) दांतों को अग्र दन्तोलूखल नलिकाओं द्वारा जाती हैं। ये ऊर्ध्वहनु विवर (maxillary sinus) की श्लैष्मिक कला का भी संभरण करती हैं। आनन पर कुछ शाखायें नेत्र के अभिमध्य कोण तथा अश्रुकोष को चली जाती हैं, कुछ नासिका को और कुछ अधरोष्ठ को जाती हैं।

शेष शाखायें धमनी के पक्षाभतालु खात में स्थित भाग से निकलती हैं :—

(इ) बृहद् तालु धमनी (greater palatine a.)—यह बृहद् तालु नलिका द्वारा बृहद् तालु तंत्रिका के साथ नीचे आती है। इससे दो या तीन लघु तालु धमनियां (lesser palatine aa.) निकलती हैं जो लघु तालु नलिकाओं (lesser palatine canals) में होकर कोमल तालु और टौंसिलों में पहुंच कर उनको रक्त देती हैं। बृहद् तालु धमनी स्वयं बृहद् तालु रन्ध्र द्वारा कठिन तालु के मुख कुहर की ओर के पृष्ठ पर निकलती है और एक खातिका द्वारा दन्तोलूखल धारा पर पहुंच कर कृंतक नलिका (incisive canal) में ऊपर की ओर मुड़ जाती है जहां यह जतूकतालु धमनी की शाखा से सम्मिलन करती है। इसकी शाखायें मसूढ़ों, तालु ग्रन्थियों और तालु पर आच्छादित श्लैष्मिक कला को रक्त पहुंचाती हैं।

(ई) ग्रसनी शाखा (pharyngeal br.)—यह अति लघु शाखा है जो पक्षाभतालु गंडिका (pterygopalatine ganglion) की ग्रसनी शाखा के साथ ग्रसनी नलिका में हो कर नासा गुहा और ग्रसनी की छत और जतूक वायु विवर तथा श्रवण नलिका (auditory tube) में वितरित है।

(उ) पक्षाभ नलिका की धमनी (artery of pterygoid canal)—यह समान तंत्रिक के साथ पक्षाभ नलिका में जाकर ग्रसनी के ऊर्ध्व भाग और श्रवण नलिका को रक्त देती है और मध्यकर्ण में भी एक सूक्ष्म शाखा भेजती है।

(ऊ) जतूकतालु धमनी (sphenopalatine a.)—यह वास्तव में ऊर्ध्वहनु धमनी का अन्त्य भाग है जो जतूकतालु रन्ध्र में होकर नासा गुहा में ऊर्ध्व कुहर (superior meatus) के पश्च भाग में पहुंचता है जहां इससे पश्च पार्श्व नासा (posterior lateral nasal)

शाखायें निकल कर कुहरों और शुक्तिकाओं (conchae) का संभरण करती हैं तथा ललाट, ऊर्ध्वहनु, झर्झरिका तथा जतूकास्थियों के वायु विवरों को शाखायें देती हैं। जतूकास्थि के अधः पृष्ठ के अग्र भाग को पार कर यह धमनी नासा पट (nasal septum) पर पश्च पट शाखाओं (posterior septal br.) के रूप में समाप्त हो जाती हैं। एक शाखा सीरिका (vomer) पर होती हुई क्रन्तक नलिका (incisive canal) में चली जाती है।

समपार्श्वी रक्त संचरण (collateral circulation)—सामान्य कैरोटिड धमनी (common carotid a.) का बंधन (ligature) कर देने पर समपार्श्व संचरण पूर्णतया स्थापित हो जाता है। दोनों ओर की कैरोटिड धमनियों का करोटि के भीतर तथा उससे बाहर स्वतन्त्र संयोजन (communication) होता है जिससे एक ओर का रक्त दूसरी ओर बिना किसी बाधा के पहुंच सकता है। अधोजत्रुक धमनी (subclavian a.) की शाखाओं के आकार में वृद्धि इसमें और भी सहायक होती है। करोटि के बाहर मुख्य संयोजन ऊर्ध्व और अधः अवटु धमनियों, तथा गभीर ग्रैव धमनी (deep cervical a.) और पश्चकपाल धमनी की अवरोही शाखा के बीच होता है। करोटि के भीतर कशेरुका धमनी आभ्यन्तर कैरोटिड का स्थान ले लेती है।

बाह्य कैरोटिड के बंधन के पश्चात् धमनी की बड़ी शाखाओं (आनन, जिह्वा, ऊर्ध्व अवटु, पश्चकपाल) और दूसरी ओर की शाखाओं के बीच स्वतन्त्र सम्मिलनों द्वारा रक्त संचरण सहज में पुनः स्थापित हो जाता है। पश्चकपाल और अधोजत्रुक का भी इसी प्रकार स्वतन्त्र सम्मिलन होता है।

ग्रीवा के त्रिभुज (Triangles of Neck)

ग्रीवा पार्श्व (side of the neck) चतुर्भुज के समान है जिसकी ऊर्ध्व भुजा अधोहनु की काय की अधोधारा और उसके कोण (angle of mandible) से कर्णमूल प्रवर्ध तक खींची हुई रेखा से बनती है। नीचे की ओर जत्रुक इसको सीमित करती है। पीछे की ओर समलंबिका (trapezius) की अग्र धारा और आगे की ओर ग्रीवा की मध्यम रेखा इसकी सीमा हैं। उरोजत्रुककर्णमूलिका नीचे उरोस्थि और जत्रुक से ऊपर कर्णमूल प्रवर्ध और पश्चकपालास्थि तक विस्तृत होकर इस चतुर्भुज को दो त्रिभुजों में विभक्त कर देती है। इस पेशी के सामने का भाग अग्र त्रिभुज और पीछे का पश्च त्रिभुज कहलाता है।

ग्रीवा का अग्र त्रिभुज (Anterior triangle of neck)

ग्रीवा का अग्र त्रिभुज आगे की ओर ग्रीवा की अग्र मध्यम रेखा और पश्च ओर उरोजत्रुककर्णमूलिका की अग्र धारा से सीमित है। शिखर नीचे उरोऽस्थि पर स्थित है और आधार ऊपर की ओर अधोहनु काय की अधो धारा और उसके कोण से कर्णमूल प्रवर्ध तक खींची हुई रेखा से बनता है। यह त्रिभुज फिर पेशी, कैरोटिड, द्वितुन्दक और अधोचिबुक (muscular, carotid, digastric, mental) त्रिभुजों में विभक्त किया जा सकता है।

पेशी त्रिभुज (muscular triangle)—अग्र ओर—कंठिकास्थि से उरोस्थि तक मध्य रेखा द्वारा, **पीछे और नीचे** उरःकर्णमूलिका की अग्र धारा से और **पीछे तथा ऊपर** अंसकंठिका (omohyoideus) के ऊर्ध्व तुन्द (superior belly) से परिमित है।

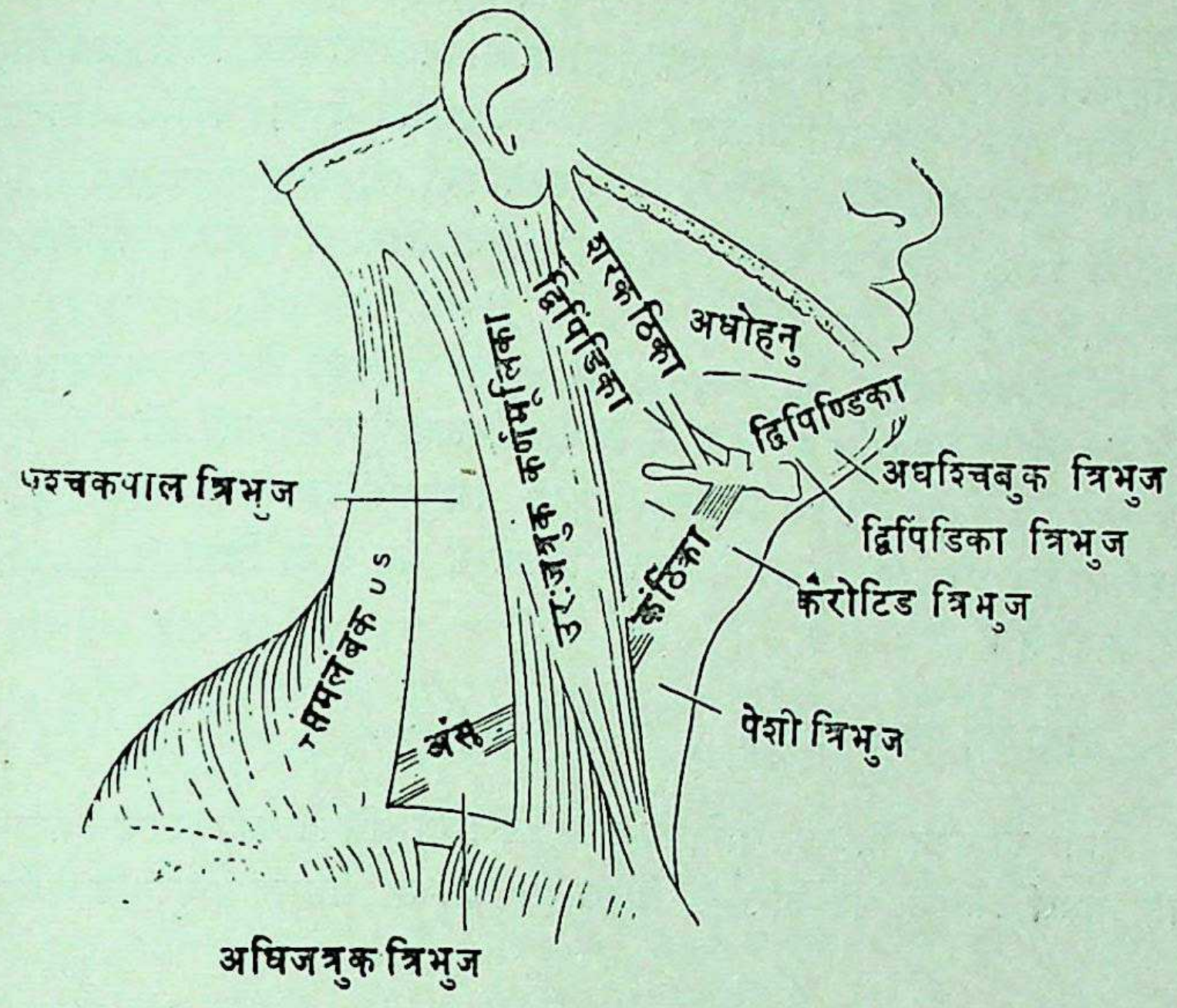
शरकंठिका
द्विपिंडिका
अधोहनु
उरःकर्णमूलिका
द्विपिण्डिका
पश्चकपाल त्रिभुज
अधश्चिबुक त्रिभुज
द्विपिंडिका त्रिभुज
कैरोटिड त्रिभुज
कंठिका
समलंबक US
अंस
पेशी त्रिभुज
अधिजत्रुक त्रिभुज

चित्र 446—ग्रीवा के त्रिभुज

कैरोटिड त्रिभुज (carotid triangle)—इसकी सीमा, **आगे और ऊपर,** शरकंठिका और द्वितुन्दिका (stylohyoid, digastricus) का पश्च तुन्द; **आगे और नीचे,** अंसकंठिका का ऊर्ध्व तुन्द और **पीछे की ओर** उरःकर्णमूलिका से बनती है।

कैरोटिड त्रिभुज में उपस्थित संरचनायें—त्वचा, उपरिस्थ प्रावरणी, ग्रीवा पार्श्वच्छदिका, गभीर प्रावरणी (सामने से आच्छादन करती हैं)। अवटुकंठिका, कंठजिह्विका और ग्रसनी की निम्न और मध्य संकीर्णिका पेशियों के अंश (पीछे की ओर) भूमि बनाते हैं। सामान्य कैरोटिड धमनी का ऊर्ध्व अंश और बाह्य तथा आभ्यन्तर कैरोटिड धमनियों के निम्नांश तथा बाह्य कैरोटिड की शाखायें—ऊर्ध्व अवटु, जिह्वा, आनन, पश्चकपाल और आरोही ग्रसनी धमनियां—तथा इन्हीं धमनियों की सहचरी शिरायें, जो आभ्यन्तर ग्रीवा शिरा (internal jugular vein) में खुलती हैं। अधोजिह्वा तंत्रिका और उससे निकलने वाली ग्रैव पाश (ansa cervicalis) का ऊर्ध्व मूल और आभ्यन्तर तथा बाह्य स्वरयन्त्र तंत्रिकायें (internal, external laryngeal nerves)।

यहां पर कई प्रमुख संरचनाओं—आभ्यन्तर ग्रीवा शिरा, और वागस तंत्रिका आदि का, जो उरःकर्णमूलिका से ढकी हुई हैं, उल्लेख नहीं किया गया है।

द्वितुन्द त्रिभुज (digastric triangle)—**ऊपर** अधोहनु का आधार और उसके कोण से कर्णमूल प्रवर्ध तक खींची रेखा; **नीचे और पीछे,** द्वितुन्दिका का पश्च तुन्द और शरकंठिका; **नीचे और आगे,** द्वितुन्दिका का अग्र तुन्द; ये संरचनायें त्रिभुज की सीमायें हैं।

उपस्थित रचनायें—सामने त्वचा, उपरिस्थ प्रावरणी, ग्रीवा पार्श्वच्छदिका, गभीर प्रावरणी जिसमें आनन और अनुप्रस्थ त्वक् ग्रैव तंत्रिकाएं (facial and transverse cutaneous cervical n.) फैली हुई हैं, से ढ़का हुआ है; भूमि (floor) चर्वककंठिका और कंठजिह्विका द्वारा बनी हुई है। निम्न अधोहनु ग्रन्थि, आनन शिरा और धमनी, अधोचिबुक धमनी, चिबुककंठिका धमनी और तंत्रिका इस त्रिभुज के अग्र भाग में हैं; पैरोटिड ग्रन्थि का निम्न भाग, बाह्य कैरोटिड धमनी, शरजिह्विका, शरग्रसनिका (stylopharyngeus), जिह्वाग्रसनी तंत्रिका, आभ्यन्तर कैरोटिड धमनी, आभ्यन्तर ग्रीवा शिरा और वागस तंत्रिका इस त्रिभुज के पश्च भाग में हैं।

अधश्चिबुक त्रिभुज (submental triangle)—इसका शिखर अधोहनु पर है और आधार कंठिकास्थि की काय पर है। इसकी दोनों पार्श्व भुजायें दोनों ओर की द्वितुन्दिकाओं के अग्र तुन्दों से बनती हैं। इस त्रिभुज की भूमि चिबुककंठिका पेशी से बनी हुई हैं। इसमें कुछ लसीका पर्व और लघु शिरायें हैं जिनके मिलने से अग्र ग्रीवा शिरा (anterior jugular vein) बनती है।

ग्रीवा का पश्च त्रिभुज (Posterior triangle of the neck)

ग्रीवा का पश्च त्रिभुज आगे की ओर उरःकर्णमूलिका की पश्च धारा और पीछे की ओर समलंबिका की अग्र धारा से सीमित है। इसका आधार जत्रुक के मध्य तृतीयांश

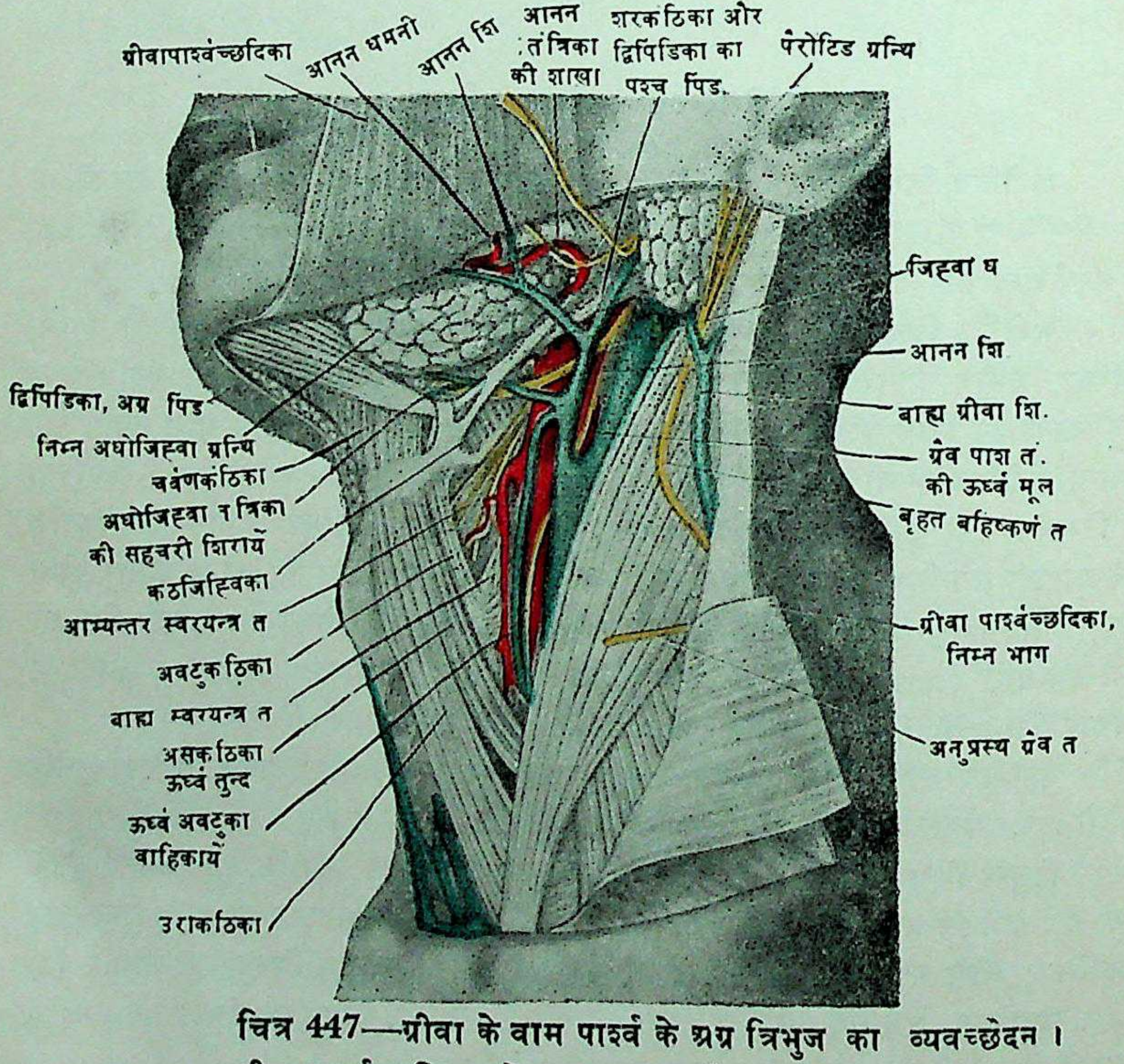
ग्रीवापार्श्वच्छदिका
आनन धमनी
आनन शि
आनन तंत्रिका की शाखा
शरकंठिका और द्विपिंडिका का पश्च पिंड.
पैरोटिड ग्रन्थि
जिह्वा ध
आनन शि
बाह्य ग्रीवा शि.
ग्रैव पाश तं. की ऊर्ध्व मूल
बृहत बहिष्कर्ण त
ग्रीवा पार्श्वच्छदिका, निम्न भाग
अनुप्रस्थ ग्रैव त
द्विपिंडिका, अग्र पिंड
निम्न अधोजिह्वा ग्रन्थि
चर्वणकंठिका
अधोजिह्वा तंत्रिका की सहचरी शिरायें
कंठजिह्विका
आभ्यन्तर स्वरयन्त्र त
अवटुकंठिका
बाह्य स्वरयन्त्र त
अंसकंठिका ऊर्ध्व तुन्द
ऊर्ध्व अवटुका वाहिकायें
उराकंठिका

चित्र 447—ग्रीवा के वाम पार्श्व के अग्र त्रिभुज का व्यवच्छेदन। ग्रीवा पार्श्वच्छदिका को अनुप्रस्थ रूप से काट दिया गया है।

पर है और शिखर ऊपर की ओर पश्चकपाल पर उरःकर्णमूलिका और समलंबिका के लगावों के बीच है। जत्रुक के 2.5 से०मी० ऊपर अंसकंठिका की पश्च तुन्द त्रिभुज को पश्च कपाल (occipital) और अधिजत्रुक (supraclavicular) त्रिभुजों में बांट देती है।

पश्चकपाल त्रिभुज (occipital triangle)—यह ऊपर की ओर स्थित है। यह सामने उरःकर्णमूलिका, पीछे समलंविका और नीचे अंसकंठिका के पश्च तुन्द से सीमित है। इसकी भूमि में ऊपर से नीचे को शिरःपट्टिका (splenius capitis), अंस उन्नमनिका (levator scapulae) तथा मध्य और पश्च विषमिकायें (middle and posterior scaleneus) स्थित हैं। शिरः अर्धकंठिका (semispinalis capitis) कभी-कभी त्रिभुज के शिखर पर दिखाई देती है।

उपस्थित संरचनायें—त्वचा, उपरिस्थ और गभीर प्रावरणियां, ग्रीवा पार्श्वच्छदिका इसको ऊपर से ढ़कती हैं; सहायक तंत्रिका (accessory nerve) उरःकर्णमूलिका को बेध कर, अंसोन्नमनी पर होती हुई समलंबिका के अधःपृष्ठ को चली जाती है; ग्रैव जालिका की त्वचा और पेशी शाखायें उरःकर्णमूलिका की पश्च धारा पर दिखाई देती हैं। नीचे की ओर अधिजत्रुक तंत्रिकायें, अनुप्रस्थ ग्रैव वाहिकायें और प्रगंड जालिका (brachial plexus) का ऊर्ध्व भाग, इस स्थान को क्रॉस करते हैं। कर्णमूल प्रवर्ध से ग्रीवा के मूल तक उरःकर्णमूलिका की पश्च धारा पर लसीका पर्वों की एक शृंखला विस्तृत है।

अधिजत्रुक त्रिभुज (supraclavicular triangle)—यह नीचे की ओर स्थित है और छोटा है। यह ऊपर की ओर अंसकंठिका के निम्न तुन्द और नीचे की ओर जत्रुक से सीमित है। इसका **शिखर** (apex), जहां अंसकंठिका का निम्न तुंद जत्रुक को पार करता है, वहां है और **आधार** उरःकर्णमूलिका की पश्च धारा के निम्न भाग से बनता है। इसकी **भूमि** प्रथम पर्शुका, मध्य विषमिका (निवेश) और अग्र दन्तुरिका (serratus anterior) के प्रथम प्रांगुलन (digitation) से बनती है। त्रिभुज के आकार में भिन्नता पाई जाती है।

उपस्थित संरचनायें—त्वचा, प्रावरणियां, ग्रीवा पार्श्वच्छदिका इस त्रिभुज को सामने से ढ़कती हैं; अधिजत्रुक तंत्रिकायें (supraclavicular n.) त्रिभुज को पार करती हैं। अधोजत्रुधमनी (subclavian a.) अग्र विषमिका के पार्श्व किनारे से प्रथम पर्शुका पर से कक्ष की ओर मुड़ती हुई क्रॉस करती है। प्रगंड तन्त्रिका जालिका अंशतः अधोजत्रुक धमनी के कुछ ऊपर और अंशतः उसके नीचे रहती है; अध्यंस वाहिकायें जत्रुक के पीछे अनुप्रस्थ दिशा में जाती हैं; अनुप्रस्थ ग्रैव धमनी और शिरा कुछ ऊपर होती हैं। बाह्य ग्रीवा शिरा (external jugular v.) उरःकर्णमूलिका की पश्च धारा के पीछे होकर नीचे उतरती है और अधोजत्रुक शिरा में समाप्त हो जाती है। अधोजत्रुका (subclavius) को जाने वाली तंत्रिका इसको क्रॉस करती है; लसीका पूर्व।

आभ्यन्तर कैरोटिड धमनी (Internal carotid artery)

आभ्यन्तर कैरोटिड धमनी (internal carotid artery)—यह धमनी सामान्य कैरोटिड के द्विशाखन से प्रारम्भ होती है जहां इसमें कैरोटिड साइनस नामक विस्फार (dilatation) उपस्थित है। यह सीधी ऊपर करोटि आधार पर पहुंच कर शंखास्थि की कैरोटिड नलिका द्वारा करोटि में प्रविष्ट होकर जतूकास्थि

की काय के पार्श्व में स्थित खातिका पर गह्वर शिरानाल (cavernous sinus) में रहती है और मस्तिष्क के अग्र विद्ध द्रव्य (anterior perforated substance) पर पहुंच कर अग्र और मध्य प्रमस्तिष्क धमनियों (ant & middle cerebral aa.) में विभक्त हो जाती है। इस प्रकार इसको चार भागों में विभक्त किया जा सकता है। ग्रैव (cervical), अश्म (petrous), गह्वरी (cavernous) और प्रमस्तिष्कीय (cerebral)। यह प्रमस्तिष्क गोलार्ध की मुख्य धमनी है और नेत्र तथा उसके सहायक अंगों को रक्त पहुंचाती है। इसकी कुछ शाखायें ललाट तथा नासिका में भी जाती हैं।

ग्रैव भाग (cervical portion)—अवटु उपास्थि की ऊर्ध्व धारा पर, सामान्य कैरोटिड के द्विशाखन से आरम्भ होकर यह धमनी ऊपर के तीन ग्रैव कशेरुकाओं के अनुप्रस्थ प्रवर्धों के सामने होकर शंखास्थि की कैरोटिड नलिका के द्वार पर पहुंचती है। आभ्यन्तर ग्रीवा शिरा और वागस तंत्रिका इसके पार्श्व की ओर रहती हैं। बाह्य कैरोटिड धमनी प्रथम आभ्यन्तर कैरोटिड के अग्र और अभिमध्य ओर रहती है किन्तु कैरोटिड त्रिभुज से बाहर निकलने पर पीछे को मुड़कर इसके सामने आ जाती है।

संबंध(Relations)—**पश्च ओर** धमनी शिरोदीर्घा पर आश्रित है, किन्तु ऊर्ध्व ग्रैव अनुकम्पी गंडिका (superior cervical sympathetic ganglion) दोनों के बीच में रहती है और ऊर्ध्व स्वरयन्त्र तंत्रिका इसके पीछे से पार करती हैं। **अभिमध्य ओर** ग्रसनिका की भित्ति और आभ्यन्तर कैरोटिड के बीच में कुछ वसा, संयोजी ऊतक और ग्रसनिका शिरायें, आरोही ग्रसनी धमनी तथा ऊर्ध्व स्वरयन्त्र तंत्रिका रहती हैं। **अग्रपार्श्व ओर** आभ्यन्तर कैरोटिड धमनी अन्त तक उरोजत्रुककर्णमूलिका से ढकी रहती है। इनके अतिरिक्त **द्वितुन्दिका से नीचे** अधोजिह्वा तंत्रिका, ग्रैव पाश तंत्रिका (ansa cervicalis) का ऊर्ध्वमूल, जिह्वा और आनन शिरायें (lingual, facial v v.) धमनी के सामने रहती हैं। **द्वितुन्दिका के तल पर** शरकंठिका पेशी तथा पश्चकपाल और पश्च बहिष्कर्ण धमनियां इसको पार करती हैं। **द्वितुन्दिका से ऊपर** आभ्यन्तर कैरोटिड, शर प्रवर्ध(styloid pr.), शरजिह्विका और शर-ग्रसनिका, जिह्वाग्रसनी तंत्रिका, वागस की ग्रसनी शाखा और पैरोटिड ग्रन्थि के गभीर भाग द्वारा यह बाह्य कैरोटिड से पृथक् रहती है। करोटि आधार पर अन्तःग्रीवा शिरा अन्तः-कैरोटिड धमनी के पीछे रहती है और जिह्वा-ग्रसनी, वागस, सहायक और अधोजिह्वा तंत्रिकायें दोनों के बीच में रहती हैं।

अश्म भाग(petrous portion)—शंखास्थि के अश्म भाग में स्थित कैरोटिड नलिका में आभ्यन्तर कैरोटिड धमनी प्रविष्ट होकर पहले ऊपर को चढ़ती है और तब सामने और अभिमध्य ओर मुड़ जाती है। नलिका से निकल कर यह ऊपर और अभिमध्य ओर विषम रन्ध्र में स्थित तन्तूपास्थि पर से पार करके जतूकास्थि की जिह्विका (lingula) और अश्म-प्रवर्ध (petrosal process) के बीच निकलती है। प्रथम धमनी कर्णावर्त (cochlea) और मध्यकर्ण गुहा के सामने रहती है। इस गुहा और श्रवण नलिका से यह एक तनु अस्थि पत्रक द्वारा अलग है। आगे चल कर त्रिधारा गंडिका से धमनी को पतला अस्थि पट पृथक् करता है। इसी पर त्रिधारा चिह्न (trigeminal impression) है और यह कैरोटिड नलिका की छत है। धमनी सूक्ष्म शिराओं और कैरोटिड तंत्रिका जालिका से घिरी रहती है जो अनुकम्पी कांड की ऊर्ध्व ग्रैव गंडिका की आभ्यन्तर कैरोटिड शाखा द्वारा निर्मित है।

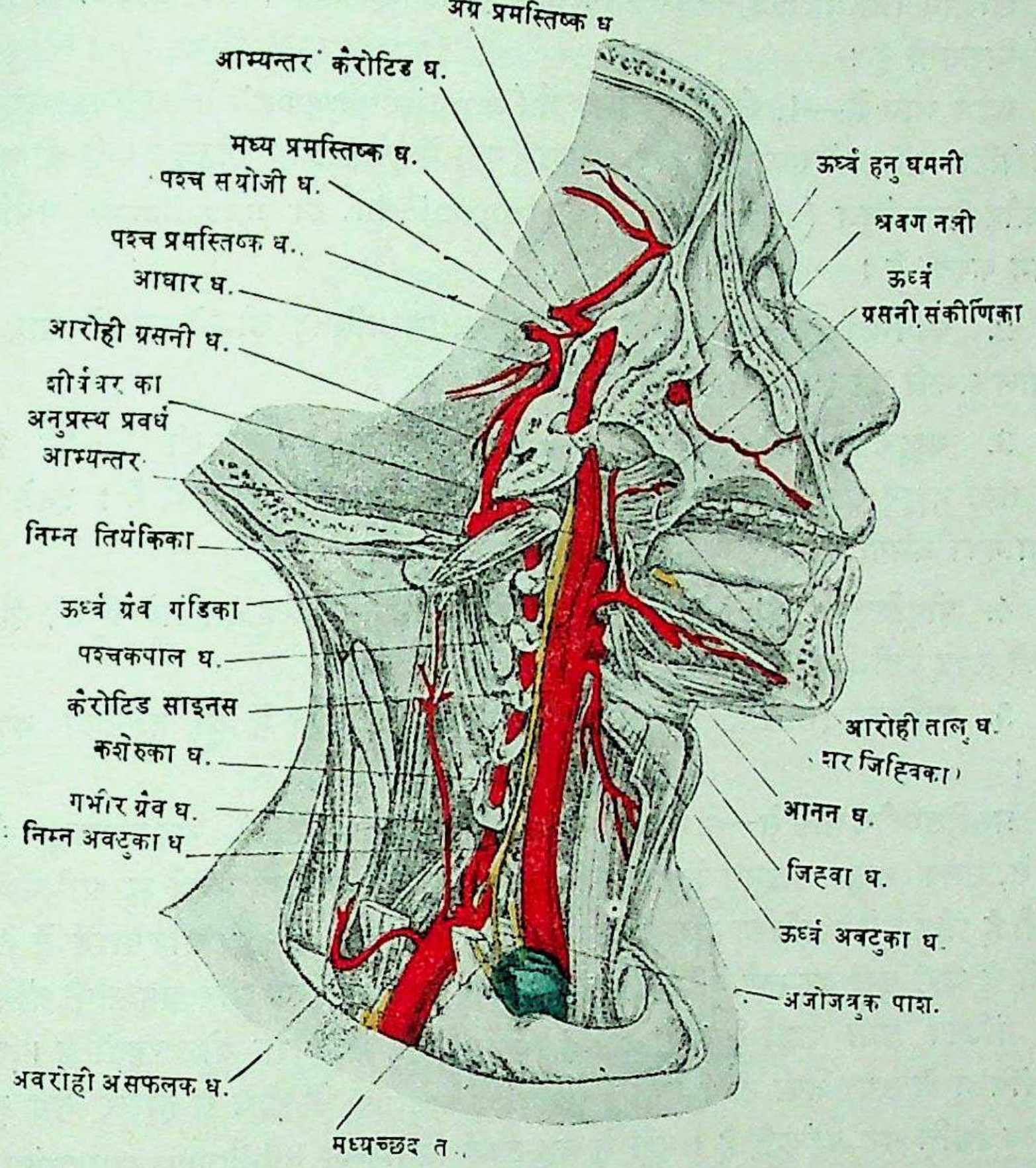
अग्र प्रमस्तिष्क ध
आभ्यन्तर कैरोटिड ध.
मध्य प्रमस्तिष्क ध.
पश्च सयोजी ध.
पश्च प्रमस्तिष्क ध.
आधार ध.
आरोही ग्रसनी ध.
शीर्षान्तर का अनुप्रस्थ प्रवर्ध
आभ्यन्तर
निम्न तिर्यंकिका
ऊर्ध्व ग्रैव गंडिका
पश्चकपाल ध.
कैरोटिड साइनस
कशेरुका ध.
गभीर ग्रैव ध.
निम्न अवटुका ध
अवरोही अंसफलक ध.
मध्यच्छद त.
ऊर्ध्व हनु धमनी
श्रवण नली
ऊर्ध्व ग्रसनी संकीर्णिका
आरोही तालु ध.
नर जिह्विका
आनन ध.
जिह्वा ध.
ऊर्ध्व अवटुका ध.
अजोजत्रुक पाश.

चित्र 448—दक्षिण कशेरुका तथा आभ्यन्तर कैरोटिड धमनियों के सम्पूर्ण मार्ग को दर्शाते हुए एक व्यवच्छेदन

गह्वर भाग (cavernous portion)—धमनी का गह्वर भाग गह्वर साइनस के भीतर अन्तःकला से आच्छादित स्थित है। प्रथम धमनी पश्च स्थाणुक प्रवर्ध (post. clinoid pr.) की ओर चढ़ती है, तब जतूकास्थि की काय के पार्श्व पर स्थित सामने को जाती है और फिर अग्र स्थाणुक प्रवर्धों के अभिमध्य ओर ऊपर को मुड़ जाती है जहां यह दृढ़ तानिका को वेध कर करोटि गुहा में आ जाती है। धमनी का यह गह्वर भाग अनुकम्पी जालिका से घिरा हुआ है, और नेत्रप्रेरक (oculomotor), चक्रक (trochlear), नेत्र (ophthalmic) तथा अपवर्तनी (abducent) तंत्रिकायें इसके पार्श्व ओर रहती हैं।

प्रमस्तिष्क भाग (cerebral portion)—अग्र स्थाणुक प्रवर्ध के अभिमध्य ओर दृढ़ तानिका वेधन करके धमनी दृष्टि तंत्रिका (optic nerve) के नीचे, फिर पीछे को मुड़ती है और नेत्रप्रेरक तथा दृष्टि तंत्रिकाओं के बीच में निकल कर पार्श्व प्रमस्तिष्क परिखा (lateral cerebral sulcus) पर स्थित अग्र विद्ध द्रव्य (anterior perforated substance) पर पहुंच कर अग्र और मध्य प्रमस्तिष्क धमनियों में विभक्त हो जाती है।

शाखायें (Branches)—ग्रैव भाग से शाखायें नहीं निकलतीं। अन्य भागों से निम्न शाखायें निकलती हैं :—

अश्म भाग से—1. **कैरोटिड-मध्यकर्ण** (caroticotympanic)—यह एक लघु शाखा है जो कैरोटिड नलिका के एक रन्ध्र द्वारा मध्यकर्ण गुहा में प्रवेश कर ऊर्ध्वहनु धमनी की मध्यकर्ण शाखा और शरकर्णमूल (stylomastoid; tympanie br. or maxillary) धमनियों से सम्मिलन करती है।

2. **पक्षाभ** (pterygoid)—यह शाखा पक्षाभ नलिका की तंत्रिका के साथ जाकर बृहद् तालु धमनी की शाखा से सम्मिलन करती है।

3. **गह्वर भाग से**—गह्वर (cavernous) शाखायें बहुत-सी हैं जो त्रिधारा गंडिका तथा गह्वर और अधः अश्म शिरानालों की भित्तियों को रक्त देती हैं। इनमें से कुछ मध्य तानिका धमनी की शाखाओं से सम्मिलन करती हैं।

4. **पीपूषिका** (hyhophyseal) **शाखा**—एक या दो लघु शाखायें हैं जो पीपूषिका ग्रन्थि को रक्त देती हैं।

5. **तानिका** (meningeal) **शाखा**—अग्र करोटि खात में दृढ़ तानिका को रक्त देती है।

प्रमस्तिष्कीय भाग से—6. **नेत्र धमनी** (ophthalmic artery)—यह आभ्यन्तर कैरोटिड धमनी से, उसके गह्वर साइनस से बाहर निकलने पर, अग्र स्थाणुक प्रवर्ध के अभिमध्य ओर निकलती है और दृष्टि नलिका द्वारा दृष्टि तंत्रिका (optic n.) के नीचे और पार्श्व से नेत्र गुहा में आती है जहां कुछ दूर तक दृष्टि तंत्रिका के पार्श्व ओर नेत्रप्रेरक और अपवर्तनी तंत्रिकाओं, रोमक गंडिका तथा पार्श्व समा (lateral rectus) के अभिमध्य ओर रहती है। तब यह दृष्टि तंत्रिका के ऊपर तथा ऊर्ध्व समा (superior rectus) के नीचे से होकर नेत्र गुहा की अभिमध्य भित्ति पर पहुंचती है। वहां से यह ऊर्ध्व तिर्यकिका (obliquus superior) और अभिमध्य समा (rectus medialis) के बीच से निकल कर ऊर्ध्व वर्त्म (upper eyelid) के अभिमध्य प्रान्त पर अधिचक्रक (supratrochlear) और नासाभिपृष्ठ (dorsal nasal) शाखाओं में विभक्त हो जाती है।

शाखायें (Branches)—**रेटिना की केन्द्रीय धमनी** (central artery of retina)—यह कुछ दूर तक दृष्टि तंत्रिका के दृढ़तानिका-कृत पिधान में तंत्रिका के साथ जाकर नेत्रगोलक के 1.25 से०मी० पीछे तंत्रिका को नीचे और अभिमध्य ओर से वेध कर उसके मध्य में से होती हुई रेटिना में पहुंचती है।

अश्रुधमनी (lacrimal artery)—यह दृष्टि नलिका के पास निकलती है और अश्रु तंत्रिका के साथ पार्श्व समा की ऊर्ध्व धारा पर होती हुई अश्रु ग्रन्थि में पहुंचती है। इसकी कुछ अन्त्य शाखायें ग्रन्थि से निकल कर नेत्रच्छद (eyelid) और नेत्रश्लेष्मला (conjunctiva) को रक्त देती हैं। इनमें से दो बड़ी **पार्श्व नेत्रच्छद** (lateral palpebral) नामक धमनियां ऊपर और नीचे के पलकों में अभिमध्य ओर को चली जाती हैं और उधर से आने वाली अभिमध्य नेत्रच्छद धमनियों से सम्मिलन करती हैं। एक या दो गंड शाखायें (zygomatic br.) भी निकलती हैं जिनमें से एक शाखा शंख खात (temporal fossa) में पहुंच कर गभीर शंख धमनियों से सम्मिलन करती है; दूसरी शाखा गंडानन रन्ध्र (zygomaticofacial foramen) द्वारा कपोल में पहुंचती है और **अनुप्रस्थ आनन और गंड नेत्रगुहा** (zygomatico-orbital) धमनियों ये सम्मिलन करती है। पुनरावर्तक तानिका शाखा (recurrent meningeal br.) ऊर्ध्व नेत्र गुहा विदर (superior orbital fissure) में होकर दृढ़ तानिका को लौट जाती है और मध्य तानिका धमनी की शाखाओं से मिलती है।

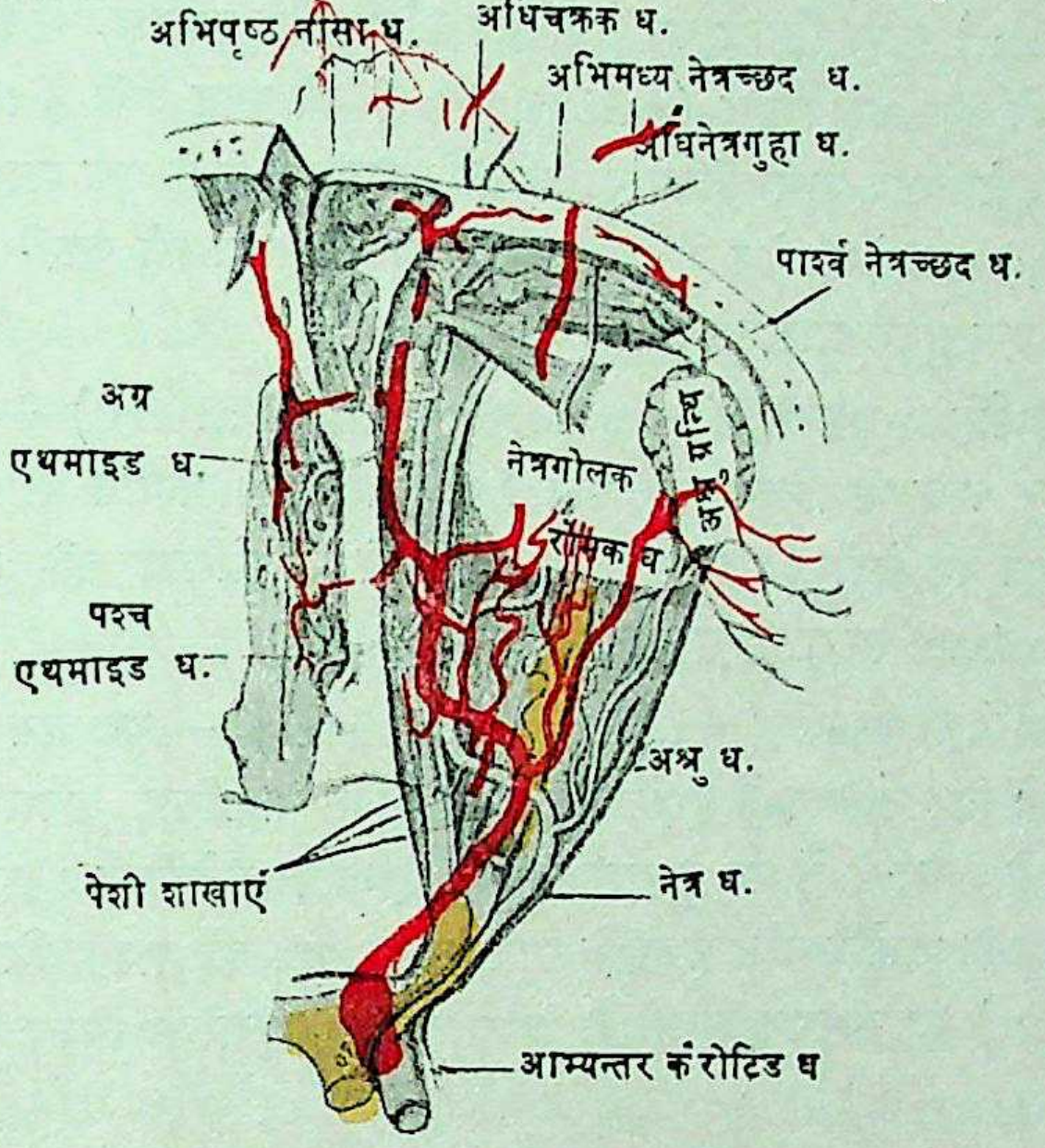
अभिपृष्ठ नासा ध.
अधिचक्रक ध.
अभिमध्य नेत्रच्छद ध.
अधिनेत्रगुहा ध.
पार्श्व नेत्रच्छद ध.
अग्र
एथमाइड ध.
नेत्रगोलक
रोमक ध.
पश्च
एथमाइड ध.
अश्रु ध.
पेशी शाखाएं
नेत्र ध.
आभ्यन्तर कैरोटिड ध

चित्र 449---नेत्र धमनी और उसकी शाखायें।

पेशी शाखायें (muscular br.)—इनके दो समूह एक ही प्रकांड से निकलते हैं। अधिकतर शाखायें नेत्रप्रेरक तंत्रिका की शाखाओं के साथ वितरित होती हैं। निम्न समूह से अग्र रोमक धमनियां निकलती हैं। पेशियों को भी शाखायें जाती हैं।

रोमक धमनियों (ciliary arteries) के तीन समूह निम्नलिखित हैं—

दीर्घ पश्च रोमक धमनियां (long posterior ciliary arteries)—ये दो हैं और दृष्टि तंत्रिका से कुछ अन्तर पर नेत्रगोलक के बहिःकंचुक श्वेत पटल में प्रवेश करती हैं।

लघु पश्च रोमक धमनियां (short posterior ciliary arteries)—इनकी संख्या सात है जो दृष्टि तंत्रिका के चारों ओर नेत्रगोलक पर पन्द्रह या बीस शाखाओं में विभक्त होकर तंत्रिका को घेरे हुए श्वेतपटल को वेध कर कोराइड कंचुक तथा रोमक प्रवर्धों (ciliary processes) को रक्त देती हैं। प्रवेश के पश्चात् ये दृष्टिपटल की केन्द्रीय धमनी और दन्तुर सीमा (ora serrata) पर दीर्घ पश्च और अग्र रोमक धमनियों से मेल करती हैं।

अग्र रोमक धमनियां (ant. ciliary arteries)—ये नेत्र धमनी की पेशी शाखाओं से निकल कर समा (recti) पेशियों की कंडराओं के साथ नेत्रगोलक के सामने पहुंच कर नेत्रश्लेष्मला के नीचे एक वाहिका मंडल बनाती हैं और तब श्वेतपटल को श्वेतपटल-स्वच्छमण्डल संगम (sclerocorneal junction) के पास वेध कर एक बड़े धमनी वृत्त में समाप्त हो जाती हैं।

अधिनेत्रगुहा धमनी (supraorbital artery)—यह जहां नेत्र धमनी दृष्टि तंत्रिका को पार करती है वहां से निकल कर अधिनेत्र तंत्रिका के साथ ऊर्ध्व नेत्रच्छद उन्नमनिका (levator palpebrae superioris) और पर्यस्थि के बीच होकर अधिनेत्रगुहा रन्ध्र (supraorbital foramen) द्वारा निकल कर उपरिस्थ और गभीर शाखाओं में विभक्त हो जाती है, जो त्वचा, पेशियों और परिकपाल (pericranium) को रक्त देती हैं। नेत्र गुहा में इससे ऊर्ध्व समा और नेत्रच्छद उन्नमनिका को शाखायें जाती हैं तथा एक शाखा तिर्यक् पेशी को चक्रिका (pulley) पर होकर नेत्र के अभिमध्य कोण के भागों को जाती है। ललाटास्थि की डिप्लोई में भी एक सूक्ष्म शाखा पहुंचती है।

पश्च झर्झरिका धमनी (posterior ethmoidal artery)—यह पश्च झर्झरिका नलिका में होकर पश्च झर्झरिका वायु विवरों को जाती है। कपाल में पहुंच कर यह एक शाखा दृढ़ तानिका को देती है और नासा शाखायें झर्झरिका की चालनीवत् पट्टिका (cribriform plate) द्वारा नासा गुहा में आती हैं।

अग्र झर्झरिका धमनी (ant. ethmoidal artery)—यह अग्र झर्झरिका तंत्रिका के साथ अग्र झर्झरिका नलिका में होकर अग्र और मध्य झर्झरिका तथा ललाट वायु विवरों में रक्त पहुंचाती है। कपाल में यह दृढ़तानिका को एक शाखा देती है। इसकी नासा शाखायें (nasal br.) अग्र झर्झरिका तंत्रिका के साथ नासा गुहा की पार्श्व भित्ति और नासा पट (nasal septum) का संभरण करती हैं और एक अन्त्य शाखा नासा अभिपृष्ठ पर फैल जाती है।

तानिका शाखा (meningeal br.)—यह ऊर्ध्व नेत्रगुहा विदर द्वारा मध्य कपाल खात को जाती है और मध्य तथा सहायक तानिका धमनियों से मिलती है।

अभिमध्य नेत्रच्छद धमनियां (medial palpebral arteries)—ये ऊर्ध्व और अधः, दोनों ऊर्ध्व तिर्यकिका की चक्रिका के नीचे नेत्र धमनी से निकलती हैं और अश्रु कोष के नीचे से नेत्रच्छदों में पहुंच कर प्रत्येक दो शाखाओं में विभक्त हो जाती हैं। प्रत्येक शाखा वर्त्म पट्टिकाओं (tarsi) के किनारों पर पार्श्व ओर को चली जाती है। इस प्रकार प्रत्येक नेत्रच्छद में ऊर्ध्व और अधः दो धमनी चाप बन जाती हैं।

अधिचक्रक धमनी (supratrochlear artery)—यह नेत्र धमनी की एक अन्त्य शाखा है। यह नेत्र गुहा से ऊर्ध्व अभिमध्य कोण से अधिचक्रिका तंत्रिका के साथ निकल कर ललाट पर आकर त्वचा, पेशियों और परिकपाल को रक्त देती है।

अभिपृष्ठ नासा धमनी (dorsal nasal artery)—यह नेत्र धमनी की दूसरी अन्त्य शाखा है। यह नेत्र गुहा से ऊर्ध्व-तिर्यकिका की चक्रिका (pulley) और अभिमध्य नेत्रच्छद स्नायु (med. palpebral lig.) के बीच में से निकलती है। अश्रु कोष को एक शाखा देकर यह दो शाखाओं में विभक्त हो जाती है। एक शाखा आनन धमनी के अन्त्य भाग से मिल जाती है, दूसरी नासा अभिपृष्ठ पर चली जाती है और त्वचा आदि को रक्त देकर दूसरी ओर की धमनी तथा आनन धमनी की नासा शाखा से मिल जाती है।

7. **अग्र प्रमस्तिष्क धमनी** (anterior cerebral art.)—यह आभ्यन्तर कैरोटिड धमनी से पार्श्व प्रमस्तिष्क परिखा (lateral cerebral sulcus) के अभिमध्य सिरे पर प्रारंभ होती है। वहां से यह सामने और अभिमध्य दृष्टि तंत्रिका के ऊपर अनुदैर्घ्य विदर (longi-

tudinal fissure) के प्रारम्भ तक जाती है, जहां यह दूसरी ओर की समान धमनी के पास पहुंच कर उससे एक लघु अनुप्रस्थ प्रकांड द्वारा जुड़ जाती है। इस जोड़ने वाले प्रकांड को अग्र संयोजी धमनी (ant. communicating a.) कहते हैं। यहां से दोनों अग्र प्रमस्तिष्क धमनियां साथ-साथ अनुदैर्घ्य विदर में होती हुई महासंयोजिका (corpus callosum) के वक्र (genu) तक पहुंच कर उस पर से मुड़ कर फिर पीछे की ओर जाती हैं और महासंयोजिका के अन्त तक उसके ऊर्ध्व पृष्ठ पर जाकर पश्च प्रमस्तिष्क धमनियों (post. cerebral arteries) से सम्मिलन करके समाप्त होती हैं।

अग्र संयोजी धमनी (anterior communicating artery)—यह लगभग 4 से०मी० लम्बी होती है और अनुदैर्घ्य परिखा के दोनों ओर स्थित अग्र प्रमस्तिष्क धमनियों को जोड़ती है। कभी-कभी दो धमनियां होती हैं।

केन्द्रीय शाखायें (central br.)—धमनी के प्रारम्भ पर ही निकलने वाली क्षुद्र धमनियों का एक समूह है जो महासंयोजिका की चंचु (rostrum of corpus callosum), स्वच्छ पट (septum lucidum), मसूरिकाकार केन्द्रक (lentiform nucleus) के पुटेमिन (putamen) के अग्र भाग और पुच्छक केन्द्रक (caudate nucleus) को रक्त पहुंचाती हैं। **प्रान्तस्था शाखायें** (cortical br.) अपने नामांकित क्षेत्रों को रक्त देती हैं। **नेत्रगुहा शाखायें** (orbital br.) दो या तीन हैं। ये ललाट खंड (frontal lobe) के नेत्र-गुहाभिमुख पृष्ठ पर फैली हुई हैं जहां ये घ्राण खंड (olfactory lobe), समकर्णक (gyrus rectus) और अभिमध्य नेत्रगुहा कर्णक (medial orbital gyrus) को रक्त देती हैं।

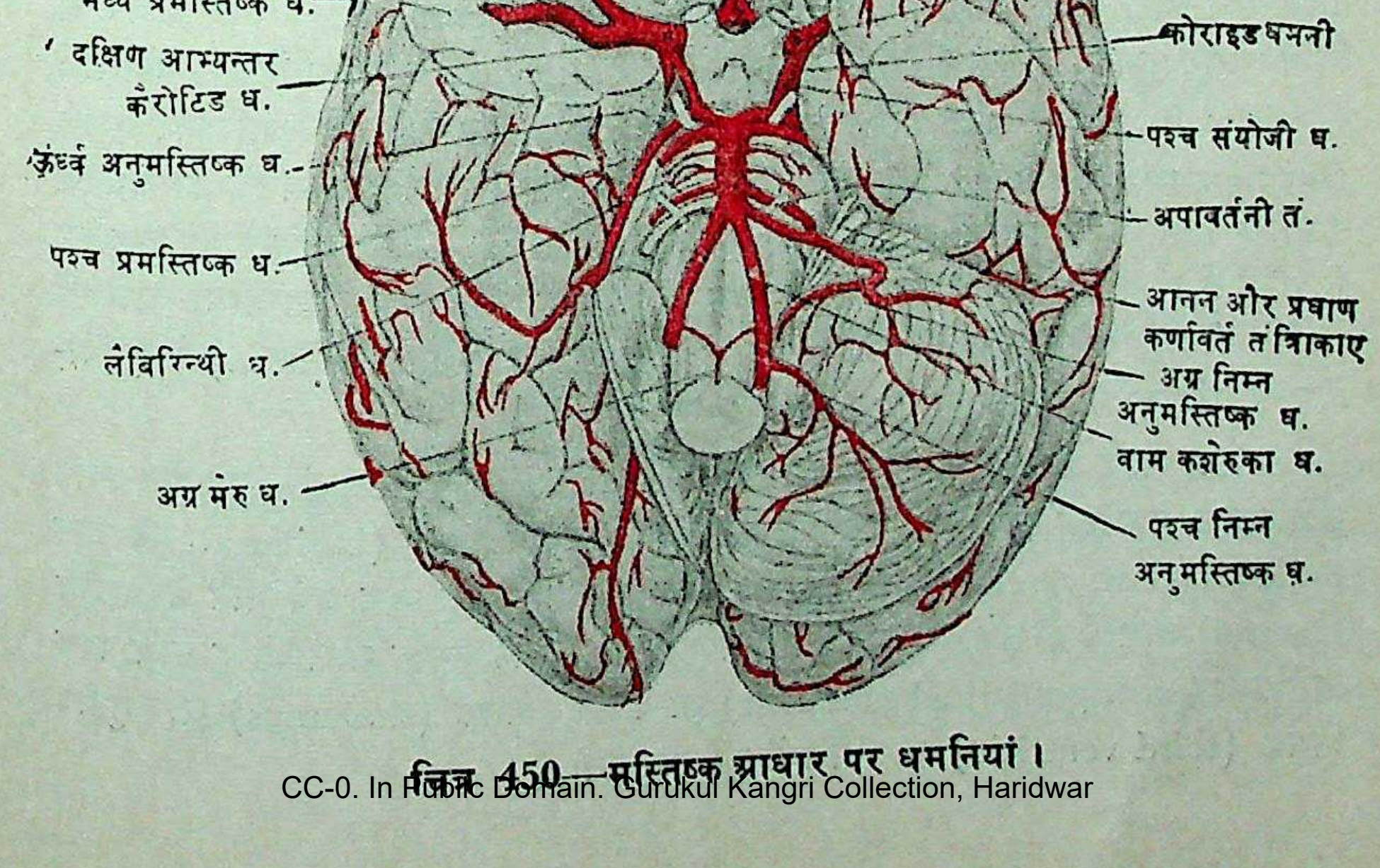
अग्र संयोजी ध.
वाम आभ्यन्तर कैरोटिड ध.
कोराइड धमनी
मध्य प्रमस्तिष्क ध.
दक्षिण आभ्यन्तर कैरोटिड ध.
पश्च संयोजी ध.
ऊर्ध्व अनुमस्तिष्क ध.
अपावर्तनी तं.
पश्च प्रमस्तिष्क ध.
आनन और प्रघाण कर्णावर्त तंत्रिकाए
लैबिरिन्थी ध.
अग्र निम्न अनुमस्तिष्क ध.
वाम कशेरुका ध.
अग्र मेरु ध.
पश्च निम्न अनुमस्तिष्क ध.

चित्र 450—मस्तिष्क आधार पर धमनियां।

ललाट शाखायें (frontal br.)—ये महासंयोजिका, मेखला कर्णक (gyrus cinguli), अभिमध्य ललाट कर्णक (medial frontal gyrus) और पराकेन्द्रीय खंडक (paracentral lobule) को रक्त पहुंचाती हैं। इनकी कुछ सूक्ष्म शाखायें प्रमस्तिष्क गोलार्धों की ऊर्ध्वाभिमध्य धाराओं पर होकर ऊर्ध्व और मध्य तथा पुरःकेन्द्रीय (precentral) कर्णक के ऊर्ध्व भाग को जाती हैं। **पार्श्विका शाखायें** (parietal br.) गोलार्ध के पुरःकीलक (precuneus) और पास के क्षेत्र का संभरण करती हैं।

8. **मध्य प्रमस्तिष्क धमनी** (middle cerebral artery)—यह आभ्यन्तर कैरोटिड धमनी की सबसे बड़ी शाखा है। प्रथम यह पार्श्व प्रमस्तिष्क परिखा (lateral cerebral sulcus) में पार्श्व ओर को जाती है और तब पीछे और ऊपर को मुड़कर द्वीपिका (insula) के पृष्ठ पर जाकर उसको तथा प्रमस्तिष्क गोलार्ध के पार्श्व पृष्ठ को शाखायें देती है जो उन पर वितरित हैं।

मध्य प्रमस्तिष्क धमनी की शाखायें दो प्रकार की हैं :—केन्द्रीय (Central) और प्रान्तस्था (cortical)।

केन्द्रीय शाखाओं का एक समूह है जो अग्र विद्ध द्रव्य (anterior perforated substance) को वेध कर प्रमस्तिष्क में चला जाता है। ये भी दो श्रेणियों में बद्ध हैं। एक जो अभिमध्य-रेखी (medial striate) कहलाती हैं, मसूरिकाकार केन्द्रक में होकर ऊपर जाकर पुच्छक केन्द्रक (caudate nucleus) और आभ्यन्तर सम्पुट (internal capsule) को रक्त देती हैं; दूसरी श्रेणी की जो पार्श्व-रेखी (lateral striate) कही जाती हैं, वे मसूरिकाकार केन्द्रक के पार्श्व के अधोभाग द्वारा केन्द्रक और आभ्यन्तर सम्पुट द्वारा पार होकर पुच्छक केन्द्रक को रक्त पहुंचाती हैं। इनमें से एक बड़ी धमनी से अनेक बार रक्तस्राव होता है। इसको शार्कोट (charcot) ने 'प्रमस्तिष्क रक्तस्राव की धमनी' कहा है।

प्रान्तस्था शाखायें—निम्नलिखित हैं जो अपने नामानुसार उनके सामने लिखे प्रमस्तिष्क के भागों को रक्त पहुंचाती हैं :—**नेत्रगुहा शाखायें** (orbital br.) निम्न ललाट कर्णक (inferior frontal gyrus) और ललाट खंड के नेत्रगुहाभिमुख (orbital) पृष्ठ के पार्श्व भाग को। **ललाट शाखायें** (frontal br.) पुरःकेन्द्रीय (precentral) और मध्य तथा निम्न ललाट कर्णक (middle and inferior frontal gyrus) को। **पार्श्विका शाखायें** (parietal br.) दो हैं और पश्च-केन्द्रीय (postcentral) कर्णक, ऊर्ध्व पार्श्विका खंडक (superior parietal lobule) के निम्न भाग तथा समस्त निम्न पार्श्विका खंडक का संभरण करती हैं। दो या तीन **शंख शाखायें** (temporal branches) शंख खंड के पार्श्व पृष्ठ पर वितरित हैं। यह ध्यान देने योग्य है कि मध्य प्रमस्तिष्क धमनी की प्रान्तस्था शाखायें प्रमस्तिष्कीय प्रेरक क्षेत्र (motor area) में तथा श्रवण क्षेत्र (auditory area) में (जंघा-क्षेत्र के अतिरिक्त) रक्त पहुंचाती हैं।

9. **पश्च संयोजी धमनी** (posterior communicating artery)—यह आभ्यन्तर कैरोटिड से, नेत्रप्रेरक तंत्रिका के ऊपर से, निकल कर आधार धमनी (basilar a.) की पश्च प्रमस्तिष्क (post. cerebral) शाखा से मिल जाती है। इसके पश्च अर्ध भाग से केन्द्रीय (central) शाखायें निकल कर पश्च प्रमस्तिष्कीय धमनी की समान शाखाओं के साथ पश्च विद्ध द्रव्य (post. perforated substance) को वेध कर चेतक (thalamus) और तृतीय निलय (*third ventricle*) की भित्तियों को रक्त देती हैं।

10. **कोराइड धमनी** (choroidal artery)—यह एक लघु शाखा है जो आभ्यन्तर कैरोटिड से पश्च संयोजी धमनी के पास निकलती है और अंकुश (uncus) के ऊपर से पीछे को जाकर दृष्टि पथ (optic tract) को पार करके प्रमस्तिष्क पाद (crura cerebri) को कई सूक्ष्म शाखायें भेजती है। तब फिर यह लौटकर दृष्टि पथ को पार करके पार्श्व वक्र पिंड (lateral geniculate body) के पार्श्व पृष्ठ को कई शाखायें देती है। पांडुर गोलक (globus pallidus), आभ्यन्तर सम्पुट के पश्चांश, दृष्टि विकिरण (optic radiation) तन्तु, दृष्टि पथ (optic tract), हिप्पोकैम्पस (hippocampus) और झल्लरी (fimbria) को भी इससे शाखायें जाती हैं। अन्त में यह कोराइड विदर (choroidal fissure) में होकर पार्श्व निलय (lateral ventricle) के निम्न शृंग (inferior horn) में प्रविष्ट होकर कोराइड जालिका (choroidal plexus) में समाप्त हो जाती है।

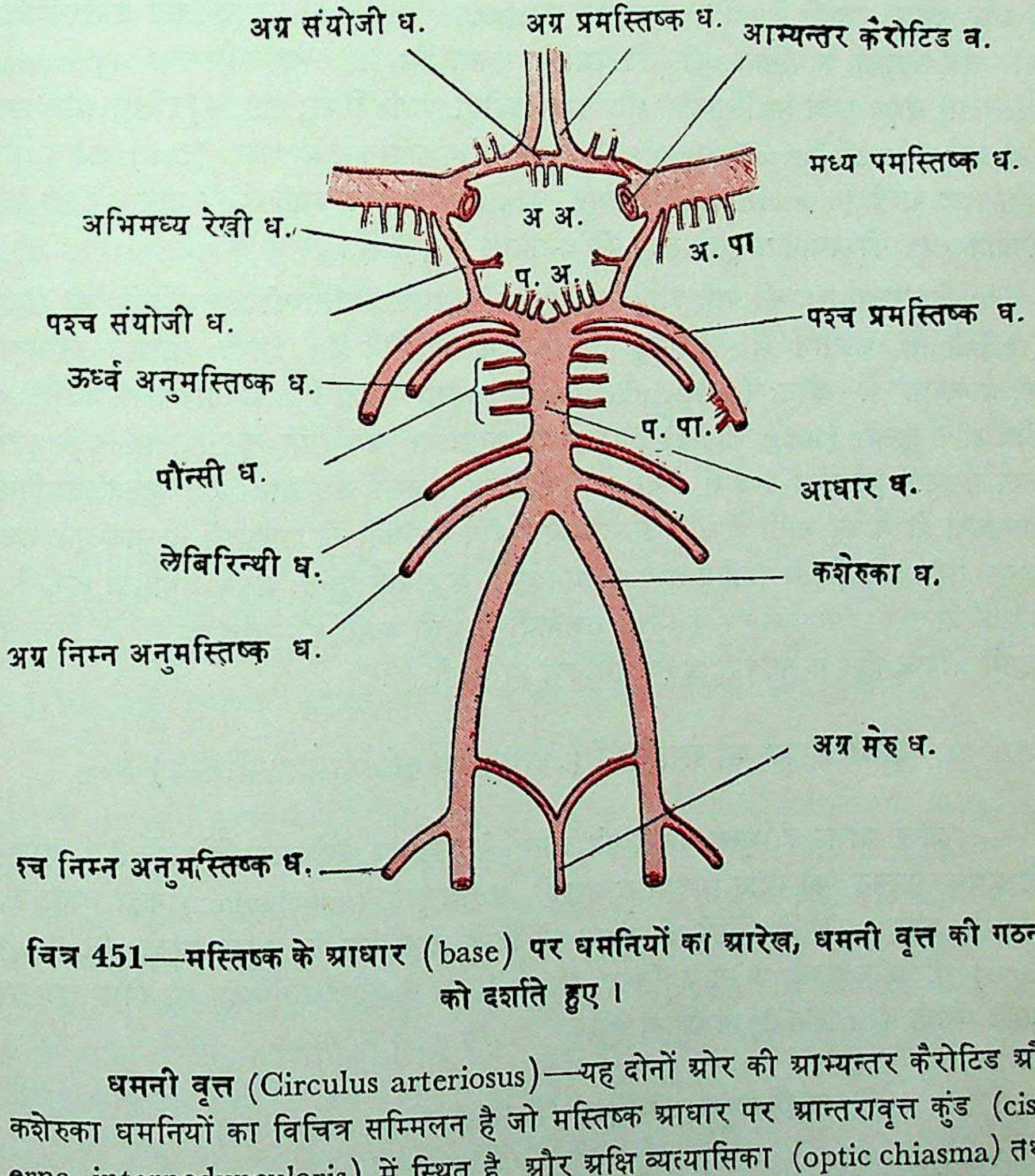
अग्र संयोजी ध.
अग्र प्रमस्तिष्क ध.
आभ्यन्तर कैरोटिड व.
मध्य पमस्तिष्क ध.
अभिमध्य रेखी ध.
अ अ.
अ. पा
प. अ.
पश्च संयोजी ध.
पश्च प्रमस्तिष्क ध.
ऊर्ध्व अनुमस्तिष्क ध.
प. पा.
पौन्सी ध.
आधार ध.
लेबिरिन्थी ध.
कशेरुका ध.
अग्र निम्न अनुमस्तिष्क ध.
अग्र मेरु ध.
श्च निम्न अनुमस्तिष्क ध.

चित्र 451—मस्तिष्क के आधार (base) **पर धमनियों का आरेख, धमनी वृत्त की गठन को दर्शाते हुए।**

धमनी वृत्त (Circulus arteriosus)—यह दोनों ओर की आभ्यन्तर कैरोटिड और कशेरुका धमनियों का विचित्र सम्मिलन है जो मस्तिष्क आधार पर आन्तरावृत्त कुंड (cisterna interpeduncularis) में स्थित है और अक्षि व्यत्यासिका (optic chiasma) तथा आन्तरावृत्त खात (interpeduncular fossa) में स्थित संरचनाओं को घेरे हुए है। इसकी रचना इस प्रकार है : **सामने,** दोनों अग्र प्रमस्तिष्कीय धमनियां अग्र संयोजी धमनी द्वारा जुड़ी

हुई हैं; **पीछे**, आधारी धमनी दो पश्च प्रमस्तिष्कीय धमनियों में विभक्त हो जाती है जिनमें से प्रत्येक अपनी ओर की आभ्यन्तर कैरोटिड से पश्च संयोजी धमनी द्वारा जुड़ जाती है।

मस्तिष्क की धमनियाँ (Arteries of Brain)

मस्तिष्क को रक्त पहुंचाने वाली वाहिकाओं के दो तन्त्र बन गये हैं। एक केन्द्रीय तन्त्र (central system) कहलाता है, जिसकी वाहिकायें दोनों ओर के थैलेमस और रेखित पिण्डों (corpus striatum) को रक्त पहुंचाती हैं। दूसरा प्रान्तस्था तन्त्र (cortical system) है जिसकी वाहिकायें मृदु तानिका (piamater) में वितरित हैं और प्रान्तस्था तथा उसके नीचे श्वेत द्रव्य को भी रक्त देती हैं। दोनों तन्त्र स्वतन्त्र हैं।

केन्द्रीय तंत्र की सब वाहिकायें धमनी वृत्त से तथा पास की धमनियों से निकलती हैं और समूह बनाती हैं। (1) अग्राभिमध्य (anteromedial) समूह अग्र प्रमस्तिष्कीय और अग्र संयोजी धमनियों की शाखाओं से बनता है; (2)—पश्चाभिमध्य (postero-medial) समूह पश्च प्रमस्तिष्कीय और पश्च संयोजी धमनियों से; (3, 4) दक्षिण और वाम अग्रपार्श्व (anterolateral) समूह मध्य प्रमस्तिष्कीय धमनियों से और (5,6) दक्षिण और वाम पश्च पार्श्व (posterolateral) समूह पश्च प्रमस्तिष्कीय धमनियों से उत्पन्न होता है। केन्द्रीय तन्त्र की धमनियां दूसरे तन्त्र की धमनियों से बड़ी हैं।

प्रान्तस्था तंत्र की वाहिकायें अग्र, मध्य और पश्च प्रमस्तिष्कीय धमनियों की अन्त्य (terminal) शाखायें हैं जो मृदु तानिका में वितरित हैं। इनकी शाखायें मस्तिष्क की प्रान्तस्था में लंबतः (perpendicularly) प्रवेश करती हैं। ये दो प्रकार की हैं—दीर्घ और ह्रस्व (long, short)। दीर्घ या अन्तःस्था धमनियां (medullary) धूसर द्रव्य में होती हुई श्वेत द्रव्य में 3 या 4 सेन्टीमीटर गहराई तक जाती हैं। ह्रस्व धमनियां प्रान्तस्था ही में रह जाती हैं और उसके मध्य में दीर्घ धमनियों की शाखाओं के साथ एक घना जाल बना देती हैं। ये केन्द्रीय तन्त्र की धमनियों के समान पूर्णतः अन्त्य धमनियां नहीं हैं। यद्यपि प्रान्तस्था के पृष्ठ पर ये अन्त्य धमनियों से भली भांति सम्मिलन करती हैं, किन्तु ये उसमें प्रविष्ट होने के पश्चात् अन्त्य धमनियां हो जाती हैं।

ऊर्ध्व शाखा की धमनियाँ (Arteries of Upper limb)

ऊर्ध्व शाखा की मुख्य धमनी को, प्रान्तों के अनुसार, कई नाम दिये गये हैं। प्रारम्भ से प्रथम पर्शुका की वाह्य धारा तक उसको अधोजत्रुक (subclavian) कहा जाता है; वहां से बृहत् अंसाभिवर्तिका की कंडरा की निम्न धारा तक वह कक्षा धमनी (axillary art.) है और बृहत् अंसाभिवर्तिका की अधोधारा से बहिःप्रकोष्ठिका की ग्रीवा तक वह प्रगंड धमनी (brachial) कहलाती है।

अधोजत्रुक धमनियाँ (Subclavian arteries)

दक्षिण ओर की धमनी अधोजत्रुक-प्रगंडशीर्ष प्रकांड (brachiocephalic trunk) से निकलती है, किन्तु वाम ओर की धमनी महाधमनी चाप से प्रारम्भ होती है। इस कारण

दोनों ओर की धमनियों की लम्बाई, मार्ग तथा सम्बन्धों में अन्तर है। इस कारण व्याख्या के लिये प्रत्येक अधोजत्रुक धमनी को तीन भागों में बांटा गया है। प्रथम भाग प्रारम्भ से अग्र विषमिका (scalenus anterior) की अभिमध्य धारा तक विस्तृत है, दूसरा भाग पेशी के पीछे स्थित है, तीसरा भाग पेशी की पार्श्व धारा से प्रथम पर्शुका की बाह्य धारा तक फैला हुआ है। वहां से आगे यह कक्षा धमनी (axillary a.) हो जाती है। दोनों ओर की धमनियों के प्रथम भागों में भिन्नता है, दूसरे और तीसरे भाग समान हैं।

दक्षिण अधोजत्रुक धमनी का प्रथम भाग (First part of right subclavian art.)—यह दक्षिण उरोजत्रुक संधि के ऊर्ध्व भाग के पीछे प्रगंडशीर्ष प्रकांड से निकलता है और ऊपर तथा बाहर को अग्र विषमिका की अभिमध्य धारा ओर चला जाता है। यह जत्रुक अस्थि के लगभग 2 से०मी० ऊपर तक जाता है, किन्तु इसमें भिन्नता पाई जाती है।

संबंध (Relations)—अग्र ओर—त्वचा, उपरिस्थ प्रावरणी, ग्रीवा पार्श्वच्छदिका, अग्रअधिजत्रुक तंत्रिकायें, गभीर प्रावरणी, उरोजत्रुककर्णमूलिका का जत्रुक से उदय, उरोकंठिका और उरोऽवटुका। प्रारम्भ पर दक्षिण सामान्य कैरोटिड धमनी इसके सामने रहती हैं। वहां से कुछ पार्श्व पर वागस तन्त्रिका, वागस और अनुकम्पी तंत्रिकाओं की हृद् शाखायें (cardiac branchcs), आभ्यन्तर ग्रीवा शिरा और कशेरुका शिरायें इसको पार करती हैं। अनुकम्पी प्रकांड का अधोजत्रुक पाश (subclavian loop of the sympathetic trunk) धमनी को घेरे है। उरःकंठिका और उरोऽवटुका, अग्र ग्रीवा शिरा (anterior jugular v.) को धमनी से पृथक् करती हैं। **नीचे और पीछे** धमनी प्लूरा और फुफ्फुस शिखर के संबंध में स्थित है, किन्तु अधिप्लूरा कला (suprapleural membrane), अधोजत्रुक पाश, एक लघु कशेरुका शिरा और दक्षिण पुनरावर्ती स्वरयन्त्र तंत्रिका (right recurrent laryngeal n.) धमनी को अन्य संरचनाओं से पृथक् करती हैं।

वाम अधोजत्रुक धमनी का प्रथम भाग (First part of left subclavian art.)—यह वाम सामान्य कैरोटिड धमनी के पीछे, महाधमनी चाप से, तीसरे और चौथे वक्ष कशेरुकाओं के बीच की चक्रिका (disc) के सामने निकलती है और ग्रीवामूल तक चढ़कर पार्श्व और अग्र विषमिका की अभिमध्य धारा तक चापवत् मुड़ती चली जाती है।

संबंध (Relations) 1. **वक्ष के भीतर** (Within the thorax)—**सामने की ओर** (आगे से पीछे को) उरोस्थि मुष्टि का वाम भाग (left half of manubrium sterni), उरःकंठिका, उरोऽवटुका, वामप्लूरा और वाम फुप्फुस की अग्र धारायें, वाम वागस, हृद् और मध्यच्छद तंत्रिकायें। **पश्च ओर** यह क्रमशः ग्रासनली के बायें किनारे, लसीका महावाहिनी और ग्रैवी दीर्घी पर आश्रित रहती है। **पश्च पार्श्व** पर यह वाम प्लूरा और फुफ्फुस के सम्पर्क में है। **अभिमध्य ओर** क्रमशः श्वास प्रणाल, वाम पुनरावर्ती स्वरयन्त्र तंत्रिका, ग्रासनली और लसीका महावाहिनी स्थित हैं। **पार्श्व ओर** धमनी वामप्लूरा और फुफ्फुस पर खातिका बना देती है।

2. **ग्रीवा में** (In the neck)—अग्र विषमिका की अभिमध्य धारा के पास वाम मध्यच्छद तंत्रिका और लसीका महावाहिनी धमनी पर से पार होती हैं। इसके अतिरिक्त अन्य संबंध दक्षिण अधोजत्रुक धमनी ही के समान हैं। पश्च तथा निम्न ओर भी उसके ही

हुई हैं; **पीछे**, आधारी धमनी दो पश्च प्रमस्तिष्कीय धमनियों में विभक्त हो जाती है जिनमें से प्रत्येक अपनी ओर की आभ्यन्तर कैरोटिड से पश्च संयोजी धमनी द्वारा जुड़ जाती है।

मस्तिष्क की धमनियाँ (Arteries of Brain)

मस्तिष्क को रक्त पहुंचाने वाली वाहिकाओं के दो तन्त्र बन गये हैं। एक केन्द्रीय तन्त्र (central system) कहलाता है, जिसकी वाहिकायें दोनों ओर के थैलेमस और रेखित पिण्डों (corpus striatum) को रक्त पहुंचाती हैं। दूसरा प्रान्तस्था तन्त्र (cortical system) है जिसकी वाहिकायें मृदु तानिका (piamater) में वितरित हैं और प्रान्तस्था तथा उसके नीचे श्वेत द्रव्य को भी रक्त देती हैं। दोनों तन्त्र स्वतन्त्र हैं।

केन्द्रीय तंत्र की सब वाहिकायें धमनी वृत्त से तथा पास की धमनियों से निकलती हैं और समूह बनाती हैं। (1) अग्राभिमध्य (anteromedial) समूह अग्र प्रमस्तिष्कीय और अग्र संयोजी धमनियों की शाखाओं से बनता है; (2)—पश्चाभिमध्य (posteromedial) समूह पश्च प्रमस्तिष्कीय और पश्च संयोजी धमनियों से; (3, 4) दक्षिण और वाम अग्रपार्श्व (anterolateral) समूह मध्य प्रमस्तिष्कीय धमनियों से और (5,6) दक्षिण और वाम पश्च पार्श्व (posterolateral) समूह पश्च प्रमस्तिष्कीय धमनियों से उत्पन्न होता है। केन्द्रीय तन्त्र की धमनियां दूसरे तन्त्र की धमनियों से बड़ी हैं।

प्रान्तस्था तंत्र की वाहिकायें अग्र, मध्य और पश्च प्रमस्तिष्कीय धमनियों की अन्त्य (terminal) शाखायें हैं जो मृदु तानिका में वितरित हैं। इनकी शाखायें मस्तिष्क की प्रान्तस्था में लंबतः (perpendicularly) प्रवेश करती हैं। ये दो प्रकार की हैं—दीर्घ और ह्रस्व (long, short)। दीर्घ या अन्तःस्था धमनियां (medullary) धूसर द्रव्य में होती हुई श्वेत द्रव्य में 3 या 4 सेन्टीमीटर गहराई तक जाती हैं। ह्रस्व धमनियां प्रान्तस्था ही में रह जाती हैं और उसके मध्य में दीर्घ धमनियों की शाखाओं के साथ एक घना जाल बना देती हैं। ये केन्द्रीय तन्त्र की धमनियों के समान पूर्णतः अन्त्य धमनियां नहीं हैं। यद्यपि प्रान्तस्था के पृष्ठ पर ये अन्त्य धमनियों से भली भांति सम्मिलन करती हैं, किन्तु ये उसमें प्रविष्ट होने के पश्चात् अन्त्य धमनियां हो जाती हैं।

ऊर्ध्व शाखा की धमनियाँ (Arteries of Upper limb)

ऊर्ध्व शाखा की मुख्य धमनी को, प्रान्तों के अनुसार, कई नाम दिये गये हैं। प्रारम्भ से प्रथम पर्शुका की वाह्य धारा तक उसको अधोजत्रुक (subclavian) कहा जाता है; वहां से वृहत् अंसाभिवर्तिका की कंडरा की निम्न धारा तक वह कक्षा धमनी (axillary art.) है और वृहत् अंसाभिवर्तिका की अधोधारा से बहिःप्रकोष्ठिका की ग्रीवा तक वह प्रगंड धमनी (brachial) कहलाती है।

अधोजत्रुक धमनियाँ (Subclavian arteries)

दक्षिण ओर की धमनी अधोजत्रुक-प्रगंडशीर्ष प्रकांड (brachiocephalic trunk) से निकलती है, किन्तु वाम ओर की धमनी महाधमनी चाप से प्रारम्भ होती है। इस कारण

दोनों ओर की धमनियों की लम्बाई, मार्ग तथा सम्बन्धों में अन्तर है। इस कारण व्याख्या के लिये प्रत्येक अधोजत्रुक धमनी को तीन भागों में बांटा गया है। प्रथम भाग प्रारम्भ से अग्र विषमिका (scalenus anterior) की अभिमध्य धारा तक विस्तृत है, दूसरा भाग पेशी के पीछे स्थित है, तीसरा भाग पेशी की पार्श्व धारा से प्रथम पर्शुका की बाह्य धारा तक फैला हुआ है। वहां से आगे यह कक्षा धमनी (axillary a.) हो जाती है। दोनों ओर की धमनियों के प्रथम भागों में भिन्नता है, दूसरे और तीसरे भाग समान हैं।

दक्षिण अधोजत्रुक धमनी का प्रथम भाग (First part of right subclavian art.)—यह दक्षिण उरोजत्रुक संधि के ऊर्ध्व भाग के पीछे प्रगंडशीर्ष प्रकांड से निकलता है और ऊपर तथा बाहर को अग्र विषमिका की अभिमध्य धारा ओर चला जाता है। यह जत्रुक अस्थि के लगभग 2 से०मी० ऊपर तक जाता है, किन्तु इसमें भिन्नता पाई जाती है।

संबंध (Relations)—अग्र ओर—त्वचा, उपरिस्थ प्रावरणी, ग्रीवा पार्श्वच्छदिका, अग्रअधिजत्रुक तंत्रिकायें, गभीर प्रावरणी, उरोजत्रुककर्णमूलिका का जत्रुक से उदय, उरोकंठिका और उरोऽवटुका। प्रारम्भ पर दक्षिण सामान्य कैरोटिड धमनी इसके सामने रहती हैं। वहां से कुछ पार्श्व पर वागस तन्त्रिका, वागस और अनुकम्पी तंत्रिकाओं की हृद् शाखायें (cardiac branchcs), आभ्यन्तर ग्रीवा शिरा और कशेरुका शिरायें इसको पार करती हैं। अनुकम्पी प्रकांड का अधोजत्रुक पाश (subclavian loop of the sympathetic trunk) धमनी को घेरे है। उर:कंठिका और उरोऽवटुका, अग्र ग्रीवा शिरा (anterior jugular v.) को धमनी से पृथक् करती हैं। **नीचे और पीछे** धमनी प्लूरा और फुप्फुस शिखर के संबंध में स्थित है, किन्तु अधिप्लूरा कला (suprapleural membrane), अधोजत्रुक पाश, एक लघु कशेरुका शिरा और दक्षिण पुनरावर्ती स्वरयन्त्र तंत्रिका (right recurrent laryngeal n.) धमनी को अन्य संरचनाओं से पृथक् करती हैं।

वाम अधोजत्रुक धमनी का प्रथम भाग (First part of left subclavian art.)—यह वाम सामान्य कैरोटिड धमनी के पीछे, महाधमनी चाप से, तीसरे और चौथे वक्ष कशेरुकाओं के बीच की चक्रिका (disc) के सामने निकलती है और ग्रीवामूल तक चढ़कर पार्श्व और अग्र विषमिका की अभिमध्य धारा तक चापवत् मुड़ती चली जाती है।

संबंध (Relations) 1. **वक्ष के भीतर** (Within the thorax)—**सामने की ओर** (आगे से पीछे को) उरोस्थि मुष्टि का वाम भाग (left half of manubrium sterni), उर:कंठिका, उरोऽवटुका, वामप्लूरा और वाम फुप्फुस की अग्र धारायें, वाम वागस, हृद् और मध्यच्छद तंत्रिकायें। **पश्च ओर** यह क्रमशः ग्रासनली के बायें किनारे, लसीका महावाहिनी और ग्रैवी दीर्घी पर आश्रित रहती है। **पश्च पार्श्व** पर यह वाम प्लूरा और फुफ्फुस के सम्पर्क में है। **अभिमध्य ओर** क्रमशः श्वास प्रणाल, वाम पुनरावर्ती स्वरयन्त्र तंत्रिका, ग्रासनली और लसीका महावाहिनी स्थित हैं। **पार्श्व ओर** धमनी वामप्लूरा और फुफ्फुस पर खातिका बना देती है।

2. **ग्रीवा में** (In the neck)—अग्र विषमिका की अभिमध्य धारा के पास वाम मध्यच्छद तंत्रिका और लसीका महावाहिनी धमनी पर से पार होती हैं। इसके अतिरिक्त अन्य संबंध दक्षिण अधोजत्रुक धमनी ही के समान हैं। पश्च तथा निम्न ओर भी उसके ही

समान संबंध हैं, किन्तु वाम पुनरावर्ती स्वरयन्त्र तंत्रिका ग्रीवा में धमनी से संबंध नहीं रखती, यद्यपि वक्ष में रखती है ।

अधोजत्रुक धमनी का दूसरा भाग (Second part of subclavian artery)—यह अग्र विषमिका के पीछे रहता है । यह सबसे छोटा भाग है । यही इस धमनी को चाप का सर्वोच्च स्थान है ।

संबंध (Relations)—**अग्र ओर**—त्वचा, उपरिस्थ प्रावरणी, ग्रीवा पार्श्वच्छदिका, गभीर ग्रैव प्रावरणी, उरोजत्रुककर्णमूलिका और अग्रविषमिका । **दक्षिण ओर** धमनी और मध्यच्छद तंत्रिका के बीच अग्र विषमिका है, किन्तु **वाम ओर** इस पेशी की अभिमध्य धारा के पास तंत्रिका धमनी पर से पार होती है । **पश्च ओर तथा नीचे** अधिप्लूरा कला, प्लूरा, फुफ्फुस और प्रगंड जालिका का निम्न प्रकांड, **ऊपर** प्रगंड जालिका के मध्य और ऊर्ध्व प्रकांड । अधोजत्रुक शिरा धमनी से नीचे और उसके सामने अग्र विषमिका द्वारा पृथक् है ।

अधोजत्रुक धमनी का तीसरा भाग (Third part of the subclavian artery)—यह अग्र विषमिका की पार्श्व धारा से नीचे और पार्श्व की ओर प्रथम पर्शुका की बाह्य धारा तक चला जाता है जहां वह कक्ष धमनी बन जाता है । यह शेष की अपेक्षा अधिक उपरिस्थ भाग अधिजत्रुक त्रिभुज में स्थित है ।

संबंध (Relations)—**अग्र ओर**—त्वचा, उपरिस्थ प्रावरणी, ग्रीवापार्श्वच्छदिका, अधिजत्रुक तंत्रिकायें और गभीर ग्रैव प्रावरणी । इसके अभिमध्य भाग के सामने बाह्य ग्रीवा शिरा में अधिजत्रुक, अनुप्रस्थ ग्रैव और अग्र ग्रीवा शिरायें मिलकर जालिका बनाती हैं । अधोजत्रुक की तंत्रिका, शिराओं के पीछे किन्तु धमनी के आगे से जाती है । धमनी का अन्त्य भाग जत्रुक और अधोजत्रुका के पीछे है । दोनों के बीच से अधिजत्रुक वाहिकायें निकलती हैं । अधोजत्रुक शिरा सामने किन्तु कुछ नीचे स्थित है । **पश्च और नीचे की ओर** प्रगंड जालिका का निम्न प्रकांड धमनी और अग्र विषमिका के बीच में है । **पार्श्व ओर** अंसकंठिका का निम्न तुन्द और प्रगंड जालिका के ऊर्ध्व और मध्य कांड । **नीचे** प्रथम पर्शुका का ऊर्ध्व पृष्ठ ।

शाखायें (Branches)—1. कशेरुका (Vertebral)

2. आभ्यन्तर वक्ष (Internal thoracic, mammary)

3. अवटुग्रैव धमनी प्रकांड (Thyrocervical trunk)

4. पर्शुकग्रैव प्रकांड (Costocervical trunk)

5. अभिपृष्ठ अंसफलक (Dorsal scapular)

1. **कशेरुका धमनी** (Vertebral artery)—यह अधोजत्रुक के प्रथम भाग के पश्च और ऊर्ध्व अंश से निकल कर ऊपरी छः कशेरुकाओं के अनुप्रस्थ प्रवर्धों के रन्ध्रों द्वारा ऊपर जाकर प्रथम कशेरुका के पार्श्व पिंड पर पीछे को घूमकर महारन्ध्र द्वारा करोटि के भीतर प्रविष्ट होती है । पौन्स की अधोधारा पर दोनों ओर की धमनियां मिल जाती हैं जिससे आधारी (basilar) धमनी बनती हैं ।

संबंध (Relations)—कशेरुका धमनी को चार भागों में बांटा गया है। **प्रथम भाग** ग्रैवी दीर्घी और अग्र विषमिका के बीच में सामान्य केरोटिड धमनी के पीछे ऊपर छठी ग्रैव कशेरुका के अनुप्रस्थ प्रवर्ध तक जाता है। इसके **अग्र** ओर सामान्य कैरोटिड धमनी, कशेरुका शिरा तथा अध: अवटु धमनी (inf. thyroid a.), बाईं ओर लसीका महावाहिनी भी रहती है। **पश्च** ओर सातवें ग्रैव कशेरुका का अनुप्रस्थ प्रवर्ध, ग्रैव-वक्ष गंडिका तथा सातवीं एवं आठवीं ग्रैव तंत्रिका की अभ्युदर प्रशाखायें हैं। **दूसरे भाग** में धमनी ऊपर की छै कशेरुकाओं के अनुप्रस्थ प्रवर्धों के रन्ध्रों (foramina transversaria) में होती हुई, दूसरे कशेरुका अक्षक के प्रवर्ध के रन्ध्र में से निकल कर, ऊपर और पार्श्व ओर प्रथम कशेरुका (शीर्षधर) के रन्ध्र को चली जाती है। **तीसरा भाग** इस रन्ध्र पर पार्श्व समशिरस्का (rectus capitis lateralis) के अभिमध्य ओर आरम्भ होता है और शीर्षधर के पार्श्व पिंड पर पहुंच कर पीछे को घूम जाता है तथा शीर्षधर की पश्च चाप के ऊर्ध्व पृष्ठ पर की खातिका में होता हुआ पश्च अक्षक-पश्चकपाल कला (atlanto-occipital membrane) की चापाकार निम्न धारा के नीचे से निकल कर कशेरुका नलिका (vertebral canal) में पहुंच जाता है। यह भाग शिरार्धकंटिका (semispinalis capitis) पेशी से ढका रहता है और अध: पश्च-कपाल त्रिभुज में स्थित है। **धमनी का चौथा भाग** करोटि में दृढ़तानिका और जाल तानिका को बेधकर अधोजिह्विका तंत्रिका (hypoglossal nerve) के मूलों पर से होकर अभिमध्य और मेरुरज्जुशीर्ष के सामने दूसरी ओर की धमनी के समान भाग से जुड़ जाता है जिससे आधारी धमनी बनती है।

शाखायें (Branches)—**अ—ग्रैव शाखायें** (Cervical branches) 1. **मेरु शाखायें** (spinal branches) सामने के अन्तराकशेरुक रन्ध्र (intervertebral foramen) द्वारा कशेरुक नलिका में जाकर प्रत्येक धमनी दो शाखाओं में विभक्त हो जाती है। एक शाखा तंत्रिका मूलों के साथ मेरुरज्जु में चली जाती है; दूसरी फिर एक आरोही और अवरोही शाखाओं में विभक्त होती है जो ऊपर और नीचे दूसरी ओर की समान शाखाओं से मिल जाती है। इस प्रकार कशेरुका कायों के पश्च पृष्ठ पर दोनों ओर दो पार्श्व सम्मिलन शृंखलायें (lateral anastomotic chains) चाप मूलों पर ऊपर से नीचे तक बन जाती हैं जिससे पर्यस्थि तथा कशेरुका कायों को शाखायें जाती हैं। कुछ शाखायें दूसरी ओर की समान शाखाओं से मिलकर कशेरुका काय के पश्च पृष्ठ के मध्य पर एक केन्द्रीय सम्मिलन शृंखला (central anastomotic chain) बनाती हैं। 2. **पेशी शाखायें** (muscular branches) कशेरुका धमनी से, जहाँ वह पार्श्व पिंड पर घूमती है, निकल कर उस प्रान्त की पेशियों को रक्त देती हैं और पश्चकपाल तथा आरोही और गभीर ग्रैव धमनियों से सम्मिलन करती हैं। **आ—कपाल शाखायें** (cranial branches)—1. एक या दो **तानिका शाखायें** (meningeal br.) महारन्ध्र के पास से निकल कर अनुमस्तिष्क दात्र (falx cerebelli) को रक्त देती हैं। 2. **पश्च मेरु धमनी** (posterior spinal art.) मेरु शीर्ष के पास से निकलकर, इसकी दो शाखायें मेरु तंत्रिका के अभिपृष्ठ मूलों के दोनों ओर होती हुई नीचे को चली जाती हैं। इसके साथ कशेरुका, आरोही ग्रैवी पश्च अन्तरापर्शुक और प्रथम कटि धमनियों की सूक्ष्म शाखायें मिलकर कशेरुक नलिका को शाखायें भेजती हैं। 3. **अग्र मेरु धमनी** (ant. spinal) art.) छोटी शाखा है जो कशेरुका धमनी के अन्त के पास से निकलती है और दूसरी ओर की समान धमनी से सम्मिलन करती है। 4. **पश्च निम्न अनुमस्तिष्क धमनी** (posterior inferior cerebellar art.) कशेरुका धमनी की सबसे बड़ी शाखा है, किन्तु अनेक बार यह अनुपस्थित होती है। मेरु शीर्ष (medulla oblongata) के वर्तुलक (olive) के नीचे के शिरे के पास निकल कर उनके पीछे को घूम जाती है; तब यह जिह्वाग्रसनी और वागस तंत्रिकाओं (glossopharyngeal and vagus nn.) के मूलों के पीछे ऊपर चढ़ कर पौन्स की अधोधारा पर पहुंच कर वहां से फिर नीचे को चतुर्थ निलय (fourth ventricle) की निम्न-पार्श्व धारा पर उतरती है और अनुमस्तिष्क की कंदरिका (vallecula) द्वारा पार्श्व को जाकर अभिमध्य और पार्श्व शाखाओं में विभक्त हो जाती है। अभिमध्य शाखा अनुमस्तिष्क और निम्न वर्मिस को रक्त देती है; पार्श्व शाखा अनुमस्तिष्क के अधः पृष्ठ को (पार्श्व धारा तक) रक्त पहुंचाती है और आधारी धमनी की ऊर्ध्व अनुमस्तिष्क तथा अग्र निम्न अनुमस्तिष्क शाखाओं से सम्मिलन करती है। मेरुशीर्ष और चतुर्थ निलय की कोराइड जालिका को भी शाखायें जाती हैं। 5. **मेरुशीर्ष धमनियां** (medullary arteries) कई सूक्ष्म शाखायें हैं जो मेरुशीर्ष को जाती हैं।

आधार (मस्तिष्क) धमनी (basilar artery)—यह दोनों ओर की कशेरुका धमनियों के मिलने से बनती है और पौन्स के अग्र पृष्ठ पर उथली मध्यम खातिका (shallow median groove) में उसकी अधो धारा से ऊर्ध्व धारा तक और वहां से सेतु कुंड (cisterna pontis) में चली जाती है। पौन्स की अधोधारा पर यह दो अवर्तनी (abducent) और ऊर्ध्व धारा पर दो नेत्रप्रेरक (oculomotor) तंत्रिकाओं के बीच में स्थित रहती है जहां यह दो पश्च प्रमस्तिष्क धमनियों में विभक्त हो जाती है।

शाखायें (Branches)—**पौन्सी शाखायें** (pontine br.) पौन्स और मस्तिष्क के पास के भाग को रक्त देती हैं। **लेबिरिन्थी** धमनी (labyrinthine artery) एक क्षुद्र शाखा, आभ्यन्तर कर्ण कुहर (internal acoustic meatus) को जाती है।

अग्र निम्न अनुमस्तिष्क धमनी (ant. inf. cerebellar artery) आधार धमनी के नीचे के भाग से निकलती है और अनुमस्तिष्क के निम्न पृष्ठ को रक्त देती है जहां यह पश्च निम्न अनुमस्तिष्क धमनी से सम्मिलन करती है। कुछ शाखायें पौन्स और मेरुशीर्ष को भी जाती हैं।

ऊर्ध्व अनुमस्तिष्क धमनी (superior cerebellar a.) आधार धमनी के अन्तिम भाग से निकलती है और नेत्रप्रेरक तंत्रिका के नीचे से निकल कर, जो इसको पश्च प्रमस्तिष्क धमनी से पृथक् करती है, प्रमस्तिष्क वृन्त पर मुड़ कर अनुमस्तिष्क के ऊर्ध्व पृष्ठ पर आकर शाखाओं में विभक्त हो जाती है जो मृदु तानिका में वितरित होकर ऊर्ध्व पृष्ठ को रक्त देती है और निम्न अनुमस्तिष्क धमनी की शाखाओं से सम्मिलन करती है। कुछ शाखायें पौन्स, पिनियल पिंड, ऊर्ध्व मेरुरज्जु छदन (sup. medullary velum) तथा तृतीय निलय के टेला कोराइडिया (tela choroidea) को भी जाती हैं।

पश्च प्रमस्तिष्क धमनी—(post. cerebral a.) आधार धमनी की दो अन्त्य शाखायें हैं जो ऊर्ध्व अनुमस्तिष्क धमनी के साथ समानान्तर पार्श्व ओर आकर, जिससे यह नेत्रप्रेरक और चक्रिका तंत्रिकाओं (oculomotor, trochlear) द्वारा पृथक् है, आभ्यन्तर कैरोटिड धमनी की पश्च संयोजी शाखा से मिल कर प्रमस्तिष्क वृन्त पर घूमती हुई

प्रमस्तिष्क के छदि पृष्ठ (tentorial surface) पर पहुंच जाती है और वहां प्रमस्तिष्क के शंख और पश्चकपाल खण्डों को कई शाखाओं द्वारा रक्त देती है। इससे केन्द्रीय और प्रान्तस्था शाखायें निकलती हैं।

केन्द्रीय (central) **शाखाओं** के तीन समूह हैं। **पश्चाभिमध्य केन्द्रीय शाखायें** (posteromedial central br.) पश्च संयोजी धमनी की समान शाखाओं के साथ पश्च विद्ध द्रव्य (post perforated snbstance) को वेध कर थैलेमस के अग्र भाग, तृतीय निलय की पार्श्व भित्ति और मसूरक केन्द्रक के पांडुर पिंड (globus pallidus of lentiform nucleus) को रक्त देती हैं। **कोरोइडी शाखायें** (choroidal br.) तृतीय और पार्श्व निलयों की कोराइड जालिकाओं को रक्त देती हैं। ये कई शाखायें हैं। एक या दो शाखायें पार्श्व वक्र पिंड (lateral geniculate body) को उस पर भ्रमण करते समय रक्त देती हैं और तब पार्श्व निम्न में निम्न शृंग (inferior horn) द्वारा प्रवेश करती हैं। **पश्च-पार्श्व केन्द्रीय शाखायें** (posterolateral central br.) प्रमस्तिष्क वृन्त, थैलमस के पश्च भाग तथा पिनियल, चतुष्टय (quadrigeminal) और वक्र (geniculate) पिंडों को रक्त देती हैं।

प्रान्तस्था शाखायें (cortical br.)—**शंख शाखायें** (temporal br.), आमतौर पर दो होती हैं, जो अंकस (uncus), पैराहिप्पोकैम्पस (parahippocampal), अभिमध्य तथा पार्श्व पश्चकपाल-शंख कर्णकों (occipitotemporal gyri) में वितरित हैं; **पश्चकपाल शाखाएं** (occipital br.) कीलक (cuneus), जिह्वा कर्णक (lingual gyrus) तथा पश्चकपाल खण्ड के पार्श्व पृष्ठ के पश्च भाग को रक्त का सम्भरण करती हैं; पार्श्विक-पश्चकपाल (parieto-occipital), कीलक (cuneus) तथा पुरःकीलक (precuneus) का रक्त सम्भरण करती हैं। यह द्रष्टव्य है कि पश्च प्रमस्तिष्क धमनी प्रमस्तिष्क प्रान्तस्था के दृष्टि क्षेत्र (visual area) का रक्त सम्भरण करती है।

2. **आभ्यन्तर वक्ष (स्तन) धमनी** (Internal thoracic, mammary art.) जत्रुकास्थि के उरः प्रान्त (sternal end of clavicle) के 2 से॰ मी॰ ऊपर, अवटुग्रीवा प्रकांड (thyrocervical trunk) के सामने, अधो जत्रुक धमनी के निम्न पृष्ठ के प्रथम भाग से निकलती है। उरोस्थि की पार्श्व धारा से 1.25 से॰ मी॰ दूर, यह धमनी ऊपरी छै पर्शुका-उपास्थियों के पीछे पीछे नीचे छठे अन्तरापर्शुक अवकाश तक उतरती है जहां पहुंच कर पेशीमध्यच्छद (musculophrenic) और ऊर्ध्व अधिजठर (superior epigastric) धमनियों में विभक्त हो जाती है।

संबंध (Relations)—प्रथम यह जत्रुक के उरःप्रान्त, अन्तःग्रीवा और प्रगंडशीर्ष शिराओं और प्रथम पर्शुक उपास्थि के पीछे, नीचे, सामने और अभिमध्य ओर को जाती है। वक्ष में पहुंचने पर मध्यच्छद तंत्रिका धमनी को सामने से पार्श्व से अभिमध्य ओर को पार करती है। प्रथम पर्शुक उपास्थि के नीचे से यह सीधी नीचे को, दो शाखाओं में विभाग होने तक, चली जाती है। इसके अग्र ओर बृहत् वक्षच्छदिका, ऊपरी छः पर्शुक उपास्थियां और उनके बीच की बाह्य अन्तरापर्शुक कला और आभ्यन्तर अन्तरापर्शुकिका (internal intercostals) हैं। ऊपरी छः अन्तरापर्शुका तंत्रिकाओं (intercostal nn.) के अन्त्य भाग भी इस पर से पार होते हैं। तीसरी पर्शुक उपास्थि तक पीछे की ओर प्लूरा और

धमनी के बीच में प्रावरणी का एक दृढ़ स्तर है; उससे नीचे उर: अनुप्रस्थिका (transversus thoracis) है। उसके साथ लसीका पर्वों की शृंखला और सहचरी शिरायें भी रहती हैं जो तीसरी पर्शुकोपास्थि पर मिल जाती हैं और जो धमनी के अभिमध्य ओर गमन करती हैं।

शाखायें (Branches)---**परिहृद्-मध्यच्छद धमनी** (pericardiacophrenic artery) मध्यच्छद तंत्रिका के साथ जाकर प्लूरा, परिहृद् और मध्यच्छद को शाखायें देती है।

मध्यस्थानिक धमनियां (medistinal aa.) क्षुद्र धमनियां हैं जो अग्र मध्यस्थानिका में लसीका पर्वों, अवकाशी ऊतक और थाइमस के अवशेषों को रक्त पहुंचाती हैं।

परिहृद् शाखायें (pericardial br.) परिहृद् के ऊपरी भाग के अग्रपृष्ठ का रक्त संभरण करती हैं।

उरोस्थि शाखायें (sternal br.) उरोस्थि के पश्चपृष्ठ और उर: अनुप्रस्थिका पेशी (transversus thoracis) को जाती हैं।

अग्र अन्तरापर्शुक शाखायें (anterior intercostal br.)---प्रत्येक ऊपरी छ: अन्तरापर्शुक अवकाश में दो शाखायें, एक ऊपर की पर्शुका की अधोधारा पर और दूसरी नीचे की पर्शुका की ऊर्ध्व धारा पर पार्श्व ओर को जाकर पश्च अन्तरापर्शुक धमनियों से मिलती हैं। वे अन्तरापर्शुक पेशियों को शाखायें देती हैं जिनसे वक्षच्छदिका पेशियों एवं स्तन को भी रक्त जाता है।

बेधक शाखायें (perforating br.)—ऊर्ध्व पांच या छ: अन्तरापर्शुक अवकाशों को वेध कर वक्षच्छद प्रान्त में आकर बृहद् वक्षच्छदिका तथा वहां की त्वचा को रक्त देती हैं। स्त्रियों में दूसरे, तीसरे और चौथे अन्तरापर्शुक अवकाशों की शाखायें स्तन को रक्त देती हैं और शिशु को दूध पिलाने के काल में बढ़ जाती हैं।

पेशीमध्यच्छद धमनी (musculophrenic a.)—सातवीं, आठवीं और नवीं पर्शुक उपास्थियों के पीछे, नीचे और बाहर को तिर्यक् दिशा में जाकर नवीं पर्शुकोपास्थि के पास मध्यच्छद को वेधकर अंतिम अन्तरापर्शुक अवकाश के सामने अन्त हो जाती है। सातवें, आठवें और नवें अन्तरापर्शुका अवकाशों में प्रत्येक में यह दो अग्र अन्तरापर्शुक शाखायें (ant. intercostal a.) देती है जो आभ्यन्तर वक्ष धमनी (int. thoracic a.) की अग्र अन्तरापर्शुक शाखाओं के समान वितरित होती हैं। यह धमनी अधो मध्यच्छद (inferior phrenic), दो पश्च अन्तरापर्शुक (posterior intercostal a.) और गंभीर परिवेष्टक श्रोणिफलक (deep circumflex iliac a.) धमनियों से सम्मिलन करती है। पेशीमध्यच्छद धमनी से परिहृद् के निम्न भाग और उदर की पेशियों को भी शाखायें जाती हैं।

ऊर्ध्व अधिजठर धमनी (superior epigastric a.)—मध्यच्छदा के पर्शुक और उरोस्थि पत्रक के उद्गमों (between costal and xiphoid origins of diaphragm) के बीच ऊपरी भाग में उर: अनुप्रस्थिका (transversus thoracis) पर और नीचे की ओर अनुप्रस्थ उदरिका (tr. abdominis) पर आश्रित रहती है। यह समोदरिका (rectus abd.) पेशी के पिधान में आकर प्रथम पेशी के पीछे रहती है, फिर उसके मध्य के समीप उसको बेध कर सामने आकर त्वचा तथा पेशी को शाखायें देती है और बाह्य श्रोणिफलक (external iliac) की निम्न अधिजठर (inferior epigastric) शाखा से सम्मिलन करती है। इसकी

शाखायें पेशी को बेध कर उसको तथा त्वचा को रक्त देती हैं। एक शाखा उरोस्थि पत्रक पर से जाकर दूसरी ओर की समान शाखा से मिलती है। यह मध्यच्छद को भी शाखायें देती है।

3—**अवटु-ग्रैव प्रकाण्ड** (Thyrocervical trunk) छोटी चौड़ी धमनी है जो अधोजत्रुक धमनी के प्रथम भाग के अग्र ओर से अग्र विषमिका की अभिमध्य धारा के पास निकलती है और तुरन्त ही निम्न अवटु (inferior thyroid), अध्यंसफलक(suprascapular) और उपरिस्थ ग्रैव (superficial cervical) नामक शाखाओं में विभक्त हो जाती है।

निम्न अवटु धमनी (inferior thyroid a.) अग्र विषमिका की अभिमध्य धारा पर होती हुई ऊपर को जाती है। तब यह कशेरुका वाहिकाओं के सामने किन्तु कैरोटिड पिधान और अनुकंपी प्रकांड के पीछे से अभिमध्य ओर को मुड़ जाती है और ग्रैवी दीर्घा पर होती हुई अवटु ग्रन्थि की निम्न धारा तक उतर जाती है। अवटु ग्रन्थि के पास इसका पुनरावर्तक तंत्रिका से संबंध सर्जन के लिये विशेष महत्व का है। ग्रन्थि से कुछ दूर पर तंत्रिका धमनी के सामने रहती है, किन्तु ग्रन्थि के दक्षिण ओर तंत्रिका धमनी के सामने अथवा पीछे स्थित हो सकती है या धमनी की शाखाओं में मिली होती है, वाम ओर तंत्रिका प्रायः धमनी के पीछे रहती है। इधर लसीका महावाहिनी अपने अन्त के समीप धमनी पर से पार जाती है।

शाखायें (Branches)—**पेशी शाखायें** (muscular br.)—अवकंठिका (infrahyoid) पेशियों, ग्रैवी दीर्घा, अग्र विषमिका, और निम्न ग्रसनी संकीर्णिका पेशियों को जाती हैं।

आरोही ग्रैव धमनी (ascending cervical a.) निम्न अवटु धमनी से, जहां वह कैरोटिड पिधान के पीछे की ओर मुड़ती है, निकलकर यह अग्र विषमिका और शिरो दीर्घा के बीच ग्रैव कशेरुकाओं के अनुप्रस्थ प्रवर्धों की अग्र गुलिकाओं पर होती हुई ऊपर को चली जाती है। यह ग्रीवा की पेशियों को शाखा देती है तथा कशेरुका नलिका में भी कुछ शाखायें भेजती है जो मेरुरज्जु और कशेरुकाओं को रक्त पहुंचाती हैं। यह कशेरुका, आरोही ग्रसनी, पश्चकपाल और गभीर ग्रैव धमनियों की शाखाओं से सम्मिलन करती है।

निम्न स्वरयंत्र धमनी (inferior laryngeal a.) आवर्तक स्वरयन्त्र तंत्रिका के साथ स्वरयन्त्र में जाकर उसकी पेशियों और श्लैष्मिक कला को रक्त देती है। यह दूसरे ओर की समान धमनी और ऊर्ध्व अवटु की ऊर्ध्व स्वरयन्त्र शाखा से सम्मिलन करती है।

श्वासप्रणाल शाखायें (tracheal br.) श्वास प्रणाल में जाती हैं और श्वसनी धमनियों (bronchial aa.) से सम्मिलन करती हैं।

ग्रासनली शाखायें (oesophageal br.) ग्रासनली में जाकर महाधमनी की ग्रासनली शाखाओं से मेल करती हैं।

ग्रन्थि शाखायें (glandular br.) अवटु ग्रन्थि के पश्च और अधः पृष्ठ पर आरोही और निम्न शाखाओं द्वारा वितरित हैं।

अध्यंसफलक धमनी (suprascapular a.) अग्र विषमिका और मध्यच्छद तंत्रिका के सामने और उरःजत्रुककर्णमूलिका और आभ्यन्तर ग्रीवा शिरा के पीछे से नीचे और बाहर को जाकर, अधोजत्रुक धमनी और प्रगंड जालिका को पार करके, अंसकंठिका के निम्न तुन्द के पीछे जत्रुक और अधोजत्रुका पेशी के समानान्तर जाकर अंसफलक की ऊर्ध्व धारा पर पहुंचती

है। यहां यह ऊर्ध्व अनुप्रस्थ स्नायु (superior transverse lig.) के ऊपर से (कभी कभी नीचे से) निकलकर, जिसके नीचे अध्यंसफलक तंत्रिका रहती है, अधिकंटक खात (supraspinous fossa) में पहुंचकर अध्यंसपृष्ठिका (supraspinatus) को शाखायें देती है। यहां से यह अंसफलक ग्रीवा पर होकर, बृहद् अंसफलक भंगिका में होकर अंसअसंपृष्ठिका (inpraspinatus) के गभीर पृष्ठ पर पहुंच कर परिवेष्टक अंसफलक (circumflex scapular) और गभीर अनुप्रस्थ ग्रैव (transverse cervical) धमनियों के साथ सम्मिलन करती है।

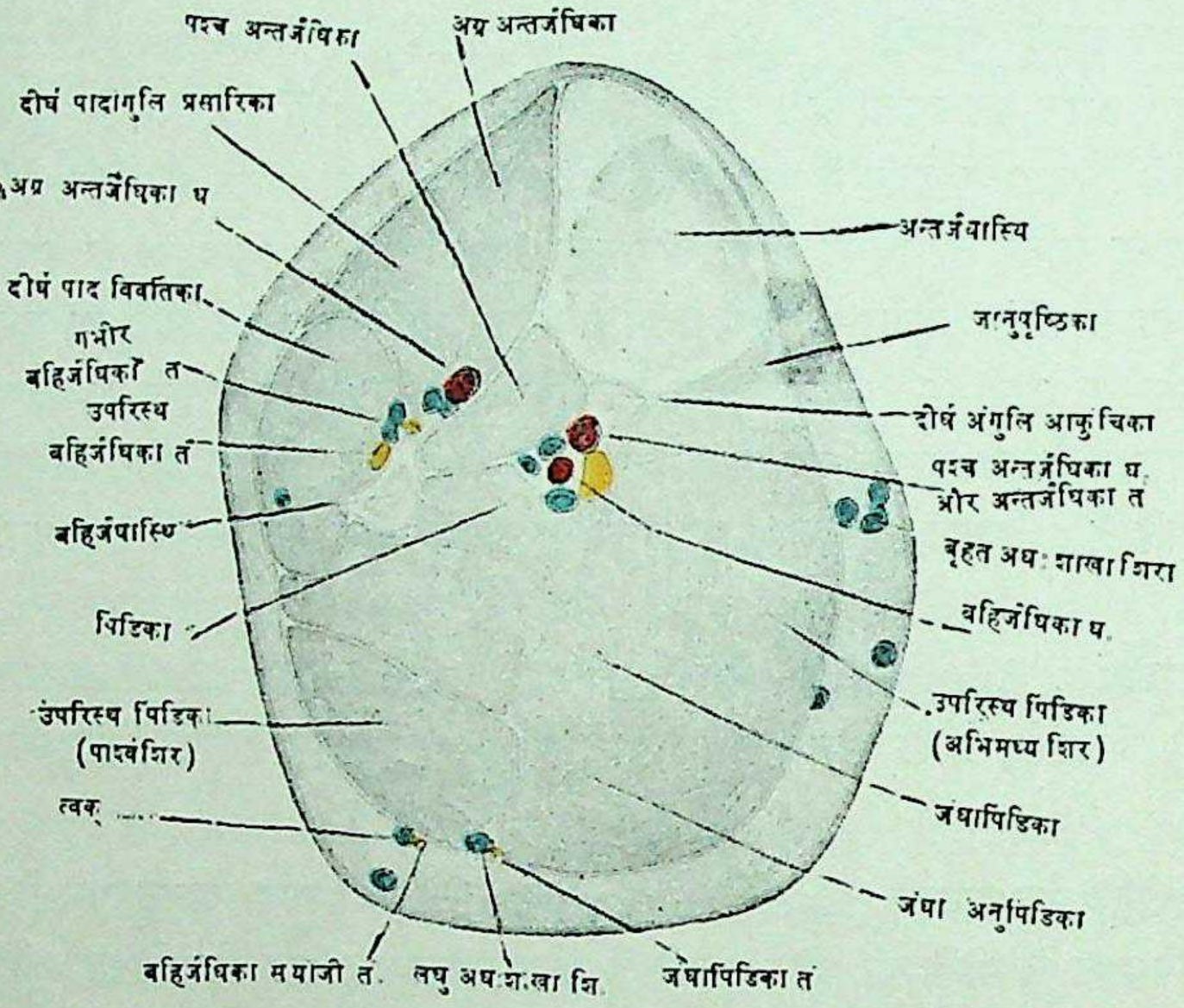
पश्च अन्तर्जंघिका
अग्र अन्तर्जंघिका
दीर्घ पादांगुलि प्रसारिका
अग्र अन्तर्जंघिका ध
दीर्घ पाद विवर्तिका
गभीर बहिर्जंघिका त
उपरिस्थ बहिर्जंघिका त
बहिर्जंघास्थि
पिंडिका
उपरिस्थ पिंडिका (पार्श्वशिर)
त्वक्
बहिर्जंघिका मध्याजी त.
लघु अधःशाखा शि.
जंघापिंडिका त
अन्तर्जंघास्थि
जानुपृष्ठिका
दीर्घ अंगुलि आकुंचिका
पश्च अन्तर्जंघिका ध. और अन्तर्जंघिका त
बृहत अधःशाखा शिरा
बहिर्जंघिका ध.
उपरिस्थ पिंडिका (अभिमध्य शिर)
जंघापिंडिका
जंघा अनुपिंडिका

चित्र 452—वाम पार्श्व का अंसफलक सम्मिलन, अभिपृष्ठ पहलू।

शाखायें (Branches) उरोजत्रुककर्णमूलिका अधोजत्रुका, तथा पास की पेशियों को शाखायें जाती हैं।

अध्युरोस्थि शाखा (suprasternal br.) जत्रुक के उरःप्रान्त को पार करके वक्ष के ऊर्ध्व भाग की त्वचा में जाती है। **अंसकूट शाखा** (acromial br.) समलम्बिका को वेध कर अंसकूट के प्रान्त की त्वचा का संभरण करती है। अध्यंसफलक धमनी के ऊर्ध्व अनुप्रस्थ स्नायु पर से पार होने के स्थान पर एक शाखा निकलकर अधो अंसफलक खात में (subscapular fossa) में जाकर अधोअंसफलकिका पेशी के नीचे फैलकर अधो अंसफलक धमनी और अनुप्रस्थ ग्रैव धमनी की गभीर शाखा से सम्मिलन करती है। अध्यंसफलक धमनी अंसकूट-जत्रुक और स्कंध सन्धियों को भी शाखायें भेजती है।

उपरिस्थ ग्रैव धमनी (superficial cervical a.)—अध्यंसफलक धमनी से ऊंची है। मध्यच्छद तंत्रिका, अग्र विषमिका और प्रगंड जालिका इसके पश्च ओर हैं। आभ्यन्तर ग्रीवा शिरा, उरःजत्रुककर्णमूलिका और ग्रीवा पार्श्वच्छदिका इसके अग्र ओर स्थित हैं। ग्रीवा के पश्च त्रिभुज की भूमि को पार करके यह अंसोन्नमनिका (levator scapulae) की अग्र धारा पर पहुंच कर समलम्बिका के अग्रभाग से गभीर ओर जाती है तथा इस पेशी एवं

आसपास की पेशियों को भी शाखायें देती है तथा ग्रीवा की लसीका पर्वों को भी शाखायें देती है और पश्चकपाल धमनी की अवरोही शाखा की उपरिस्थ शाखा से सम्मिलन करती है।

4. **पर्शुक-ग्रैव प्रकांड** (Costocervical trunk)—दक्षिण ओर अधोजत्रुक धमनी के द्वितीय भाग से और वाम ओर उसके प्रथम भाग से निकल कर, ग्रैव प्लूरा के ऊपर से पीछे को मुड़कर, प्रथम पर्शुका की ग्रीवा पर, ऊर्ध्व अन्तरापर्शुक और गभीर ग्रैव धमनियों (superior intercostal and deep cervical aa.) में विभक्त हो जाती है।

ऊर्ध्व अन्तरापर्शुक धमनी (superior intercostal artery)—प्लूरा के पीछे प्रथम और द्वितीय पर्शुकाओं की ग्रीवा के सामने उतर कर तीसरी पश्च अन्तरापर्शुक धमनी से सम्मिलन करती है। प्रथम अन्तरापर्शुक अवकाश में इससे पश्च अन्तरापर्शुक शाखा निकलती है। तब यह नीचे उतर कर स्वयं द्वितीय पश्च अन्तरापर्शुक धमनी बन जाती है। इन दोनों का वितरण नीचे की पश्च अन्तरापर्शुक धमनियों ही के समान होता है। द्वितीय अन्तरापर्शुक धमनी के अनुपस्थित होने पर इसका स्थान महाधमनी की एक शाखा लेती है।

गभीर ग्रैव धमनी (deep cervical artery)—प्रायः पर्शुक-ग्रैव प्रकांड से निकलती है, किन्तु कभी-कभी स्वयं अधोजत्रुक से निकल आती है। आठवीं ग्रैव तंत्रिका के ऊपर से पीछे की ओर सातवें ग्रैव कशेरुका के अनुप्रस्थ प्रवर्ध और प्रथम पर्शुका की ग्रीवा के बीच से यह ग्रीवा के पृष्ठ पर शिरस्क और ग्रैव अर्धकंटिकाओं के बीच होकर दूसरे कशेरुका के अनुप्रस्थ प्रवर्धों तक ऊपर को चली जाती है। पास की पेशियों को इससे शाखायें जाती हैं। यह पश्चकपाल धमनी की अवरोही शाखा की गभीर शाखा और कशेरुका धमनी की शाखाओं से सम्मिलन करती है।

5. **अभिपृष्ठ अंसफलक धमनी** (Dorsal scapular artery)—अधोजत्रुक धमनी के तीसरे और कभी-कभी दूसरे भाग से निकलकर प्रगंड जालिका के ज़रिये होकर पार्श्व को जाकर मध्य विषमिका के सामने पहुंचती है। तब यह अंसोन्नमनिका के गभीर भाग में जाती हुई अंसफलक के ऊर्ध्व कोण पर पहुंचकर अभिपृष्ठ अंसफलक तंत्रिका के साथ समचतुर्भुजिका पेशी के पीछे अंसफलक की अभिमध्य धारा के साथ साथ अस्थि के निम्न कोण तक आती है। यह समचतुर्भुजिका, कटिपार्श्वच्छदिका तथा समलम्बिका पेशियों को शाखायें देती है तथा अध्यंसफलक एवं अव-अंसफलक धमनियों तथा कुछ पश्च अन्तरापर्शुक धमनियों की पश्च शाखाओं से सम्मिलन करती है।

कक्षा (Axilla)

वक्ष भित्ति के ऊपरी भाग और बाहु के अभिमध्य ओर के ऊपरी भाग के बीच में एक पिरामिड के आकार का अवकाश है जो **कक्षा** कहा जाता है। इसका **शिखर** (apex) ऊपर ग्रीवा की ओर प्रथम पर्शुका की बाह्य धारा, अंसफलक की ऊर्ध्व धारा और जत्रुक के पश्च पृष्ठ के बीच के अवकाश पर है। इसका **आधार** (base) सामने की ओर त्वचा एवं प्रावरणी का एक मोटा स्तर, जिसे कक्षा प्रावरणी (axillary fascia) कहते हैं, बनाता है जो बृहद् वक्षच्छदिका की निम्न धारा से कटिपार्श्वच्छदिका की अधो धारा तक विस्तृत है। **अग्र भित्ति** (ant. wall) बृहद् और लघु वक्षच्छदिकाओं से बनती है, लघु वक्षच्छदिका भित्ति के केवल मध्य भाग में रहती है। इसकी ऊर्ध्व धारा और जत्रुक के बीच में जत्रुक-वक्षच्छद प्रावरणी

(clavipectoral fascia) विस्तृत है। **पश्च भित्ति** ऊपर अधोअंसफलिका (subscapularis) से और नीचे बृहद् अंसाभिवर्त्तिका (teres major) और कटिपार्श्वच्छदिका (latissimus dorsi) से बनती है। **अभिमध्य ओर** प्रथम चार पर्शुकायें अन्तरापर्शुकिका पेशियों सहित, और अग्र दन्तुरिका (serratus ant.) हैं। **पार्श्व ओर** जहां अग्र और पश्च भित्तियां समीप आ जाती हैं, वहां अवकाश संकुचित है और प्रगंडास्थि, तुंडप्रगण्डिका (coracobrachialis) और द्विशिरस्का (biceps brachi) से सीमित है।

कक्षा में उपस्थित संरचनायें (contents)—कक्षा धमनी और शिरा तथा तंत्रिकाओं की प्रगंड जालिका का अधोजत्रुक भाग (infraclavicular part) अपनी शाखाओं सहित, कुछ अन्तरापर्शुक तंत्रिकाओं की पार्श्व शाखायें तथा अत्यधिक लसीका पर्व, वसा एवं अवकाशी ऊतक संरचनायें इस अवकाश में रहती हैं। कक्षीय वाहिकायें तथा प्रगंड जालिका तंत्रिकायें शिखर से आधार तक पार्श्व भित्ति पर चली जाती हैं और अग्र भित्ति के पास (पश्च भित्ति की अपेक्षा) रहती हैं। वाहिकायें तथा तंत्रिकायें जत्रुक के नीचे होकर कक्ष में आती हैं। इस कारण वे प्रथम अन्तरापर्शुक अवकाश को पार करती हैं। कक्ष के ऊपरी और नीचे के भाग में इनके संबंधों में अन्तर पाया जाता है। कक्षा धमनी की शाखायें वक्षच्छद पेशियों (pectoral muscles) के सम्पर्क में रहती हैं और पार्श्व वक्ष धमनी (lat. thoracic a.) वक्ष के पार्श्व में लघु वक्षच्छदिका (pectoralis minor) की अधोधारा पर होकर जाती है। अधोअंसफलक (subscapular)वाहिकायें पश्च भित्ति पर अधोअंसफलकिका (subscapularis) की निम्न धारा के सम्पर्क में जाती हैं और उरो-अभिपृष्ठ(thoracodorsal) तंत्रिका कटिपार्श्वच्छदिका पेशी के अग्र पृष्ठ को तिर्यक् दिशा में पार करती हुई चली जाती है; परिवेष्टक अंसफलक वाहिकायें(circumflex scapular vessels) अंसफलक की पार्श्वधारा पर से घूमकर जाती हैं और पश्च परिवेष्टक प्रगंड वाहिकायें (post. circumflex humeral vessels)तथा कक्षा (axillary) तंत्रिका प्रगंडिकास्थि (humerus) की शल्यग्रीवा के पास से घूमकर पीछे को मुड़ जाती हैं। अवकाश के ऊर्ध्व भाग से होकर केवल ऊर्ध्व वक्ष धमनी (sup. thoracic a.) की कुछ शाखायें जाती हैं, कोई विशेष वाहिका वहां नहीं है। अग्र दन्तुरिका (serratus ant.) को जाने वाली दीर्घ वक्ष तंत्रिका (long thoracic nerve) पेशी के पृष्ठ पर उतरती हुई पेशी में जाती है और अन्तरापर्शुकप्रगंड तंत्रिका (intercostobrachial n.) भित्ति के ऊर्ध्व तथा अग्र भाग को बेधकर कक्षा को पार करके बाहु के अभिमध्य ओर पहुंचती है।

कक्षा में लसीका पर्वों की बहुत संख्या होती है जिनका वर्णन लसीका तन्त्र में किया गया है।

कक्षा धमनी (Axillary artery)

अधोजत्रुक धमनी कक्षा में आकर कक्षा धमनी कहलाती है। यह प्रथम पर्शुका की बाह्य धारा से प्रारम्भ होकर बृहद् अंसाभिवर्तिका (teres major) की अधोधारा तक विस्तृत है। उससे नीचे यह प्रगंड धमनी (brachial a.) हो जाती है। इसकी दिशा बाहु की स्थिति के साथ बदलती रहती है। बाहु शिर से ऊपर उठाने पर धमनी ऊपर की ओर अवतल हो जाती है, धड़ से बाहर समकोण पर फैला देने पर यह सीधी रहती है, और नीचे को लटका देने पर यह बाहर और ऊपर को उत्तल होती है। लघु वक्षच्छदिका इसको

पार करती है। उसी के अनुसार पेशी से ऊपर का प्रथम भाग, पेशी के पीछे का दूसरा भाग और उससे आगे या नीचे का तीसरा भाग कहलाता है।

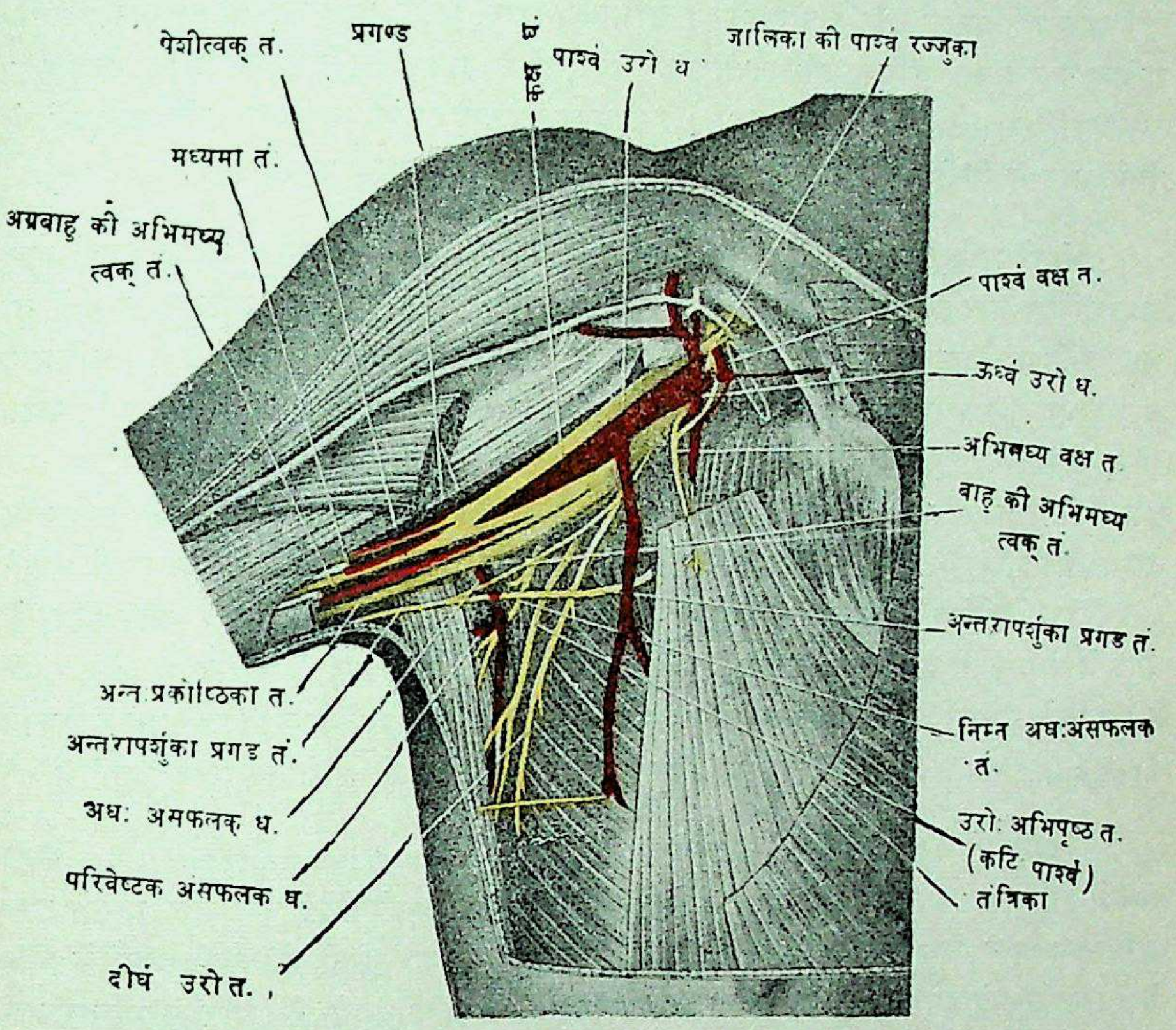
पेशीत्वक् त.
प्रगण्ड
कक्षा ध
पार्श्व उरो ध
जालिका की पार्श्व रज्जुका
मध्यमा त.
अग्रबाहु की अभिमध्य त्वक् त.
पार्श्व वक्ष त.
ऊर्ध्व उरो ध.
अभिमध्य वक्ष त.
बाहु की अभिमध्य त्वक् त.
अन्तरापर्शुका प्रगड त.
निम्न अधःअंसफलक त.
उरो: अभिपृष्ठ त. (कटि पार्श्व) तंत्रिका
अन्त:प्रकोष्ठका त.
अन्तरापर्शुका प्रगड त.
अध: असफलक ध.
परिवेष्टक अंसफलक ध.
दीर्घ उरो त.

चित्र 453—दक्षिण कक्षा धमनी और उसकी शाखायें। बृहद् वक्षच्छदिका पेशी अलग कर दी गई है और लघु वक्षच्छदिका पेशी के एक अंश का उच्छेदन कर दिया गया है।

प्रथम भाग के संबंध (Relations of the first part)—**सामने**—त्वचा, उपरिस्थ प्रावरणी, ग्रीवापार्श्वच्छदिका, अधिजत्रुक तंत्रिकायें, गभीर प्रावरणी, बृहद् वक्षच्छदिका के जत्रुक तन्तु, जत्रुक-वक्ष प्रावरणी। पार्श्व वक्षच्छद तंत्रिका, इस तंत्रिका और मध्य वक्षच्छद तंत्रिका का पाश(loop)तथा उरो-अंसकूट और शीर्ष शिरायें इसको पार करती हैं। **पीछे,** प्रथम अन्तरापर्शुक अवकाश, प्रथम बहिः अन्तरापर्शुकिका पेशी, अग्र दन्तुरिका के प्रथम और द्वितीय प्रांगुलन (digitation), दीर्घ वक्ष तंत्रिका (long thoracic n.), अभिमध्य वक्षच्छद तंत्रिका (medial pectoral n.) और प्रगंड जालिका की अभिमध्य रज्जु। **पार्श्व में,** प्रगंड जालिका की पार्श्व और पश्च रज्जुएं (lateral and posterior cords)। **अभिमध्य ओर,** कक्षा शिरा जो इसको कुछ ढक लेती हैं।

धमनी का प्रथम भाग कक्षा शिरा और प्रगंड जालिका सहित कक्षा पिधान (axillary sheath) से आवृत रहता है जो ऊपर गभीर ग्रैव प्रावरणी (deep cervical fascia) के पूर्वकशेरुका (prevertebral) स्तर से मिल जाता है।

दूसरे भाग के संबंध (Relations of the second part)—**सामने**—त्वचा, उपरिस्थ ग्रौर गभीर प्रावरणियां, बृहद् ग्रौर लघु वक्षच्छदिकायें **पीछे**, प्रगंड जालिका की पश्च रज्जु, कुछ ग्रवकाशी ऊतक ग्रौर ग्रधोजत्रुका । **ग्रभिमध्य** ग्रोर, प्रगंड जालिका की ग्रभिमध्य रज्जु, ग्रभिमध्य वक्षच्छद तंत्रिका ग्रौर कक्षा शिरा । **पार्श्व** में प्रगंड जालिका की पार्श्व रज्जु ग्रौर तुंड-प्रगंडिका (coracobrachialis) । इस प्रकार धमनी प्रगंड जालिका की रज्जुग्रों से तीनों ग्रोर से घिरी रहती है जो इसको शिरा या पेशियों से पृथक् रखती हैं ।

तीसरे भाग के संबंध (Relations of the third part)—**सामने**—**उपरी भाग में** बृहद् वक्षच्छदिका ग्रौर निचले भाग में त्वचा ग्रौर प्रावरणियां । **पीछे** ग्रधोग्रंसफलकिका का नीचे का भाग, कटिपार्श्वच्छदा ग्रौर बृहद् ग्रंसाभिवर्तिका की कंडरायें। **पार्श्व में** तुंडप्रगंडिका । **ग्रभिमध्य** ग्रोर कक्षा शिरा । प्रगंड जालिका की तंत्रिकायें धमनी के संबंध में इस प्रकार स्थित हैं; **पार्श्व** ग्रोर, मध्यमा तंत्रिका (median nerve) का पार्श्व मूल ग्रौर उसका प्रकांड, ग्रौर कुछ दूर तक पेशीत्वचा तंत्रिका (musculocutaneous n.), **ग्रभिमध्य ग्रोर**, ग्रग्रबाहु की ग्रभिमध्य त्वचा तंत्रिका (medial cutaneous n. of the fore-arm) जो सामने कक्षा धमनी ग्रौर शिरा के बीच में रहती है ग्रौर पीछे ग्रन्त:प्रकोष्ठिका तंत्रिका, धमनी ग्रौर शिरा के बीच में ग्रा जाती है । ऊर्ध्व बाहु की ग्रभिमध्य त्वचा तंत्रिका शिरा के ग्रभिमध्य ग्रोर रहती है । **सामने** मध्यम तंत्रिका का ग्रभिमध्य मूल ग्रौर **पीछे** बहि:प्रकोष्ठिका ग्रौर कक्षा तंत्रिकायें (radial, axillary nn.); कक्षातंत्रिका केवल ग्रधोजत्रुका की ग्रधोधारा तक रहती है ।

शाखायें (Branches)— **ऊर्ध्व वक्ष धमनी** (superior thoracic a.)—कक्षा धमनी के प्रथम भाग से ग्रधोजत्रुका की ग्रधोधारा के पास निकलती है ग्रौर सामने तथा ग्रभिमध्य ग्रोर लघु वक्षच्छदिका की ऊर्ध्व धारा पर जाकर दोनों वक्षच्छदिकाग्रों के बीच में होकर उनको शाखायें देती हुई वक्ष के पार्श्व में पहुंच जाती है ग्रौर ग्राभ्यन्तर वक्ष (internal thoracic) ग्रौर ग्रन्तरापर्शुक धमनियों से सम्मेलन करती है । वक्ष भित्ति को भी यह शाखायें देती है ।

वक्ष-ग्रंसकूट (ग्रंसकूट-वक्ष) धमनी (thoracoacromial or acromiothoracic a.)—यह लघु कांड कक्षा-धमनी के दूसरे भाग के ग्रग्र पृष्ठ से लघु वक्षच्छदिका की ऊर्ध्व धारा के पीछे से निकलता है ग्रौर पेशी की ऊर्ध्व धारा पर होता हुग्रा जत्रुक-वक्षच्छद प्रावरणी (clavipectoral fascia) को वेध कर चार शाखाग्रों में विभक्त हो जाता है, जिनके नाम वक्षच्छद, ग्रंसकूट, जत्रुक ग्रौर त्रिकोणक हैं ।

वक्षच्छद शाखा (pectoral br.)—दोनों वक्षच्छदिकाग्रों को रक्त देती है ग्रौर ग्राभ्यन्तर वक्ष धमनी की ग्रन्तरापर्शुक शाखाग्रों ग्रौर पार्श्व वक्ष धमनी से सम्मिलन करती है । **ग्रंसकूट शाखा** (acromial br.) पार्श्व में ग्रंसतुड प्रवर्ध पर से जाकर त्रिकोणिका (deltoideus) को रक्त देती है ग्रौर उसको वेध कर ग्रंसकूट पर जाकर ग्रन्त हो जाती है जहां वह ग्रध्यंसफलक की शाखाग्रों, उरो-ग्रंसकूट की त्रिकोणक शाखा ग्रौर पश्च ग्रावर्तक प्रगंड धमनियों (post. circumflex humeral aa.) से सम्मिलन करती है । **जत्रुक शाखा** (clavicular br.) उरोस्थि- जत्रुक संधि ग्रौर ग्रधोजत्रुका पेशी को रक्त देती है । **त्रिकोणक शाखा** (deltoid br.) बृहद् वक्षच्छदिका ग्रौर त्रिकोणिका को शाखायें भेजती है ।

पार्श्व वक्ष धमनी (lateral thoracic artery)—लघु वक्षच्छदिका की अधोधारा पर होती हुई वक्ष के पार्श्व में जाती है। यह अग्र दन्तुरिका (serratus anterior), कक्षा के लसीका पर्वों और अधोजत्रुक एवं वक्ष पेशियों को शाखायें देती है और आभ्यन्तर वक्ष, अधोअंसफलक, अन्तरापर्शुक और उरो-अंसकूट धमनी की वक्ष शाखा से सम्मिलन करती है। स्त्रियों में यह धमनी बड़े आकार की होती है और स्तनों को पार्श्व स्तन शाखायें(lateral mammary) देती है।

अधोअंसफलक धमनी (subscapular a.)—कक्षा धमनी की सबसे बड़ी शाखा है। यह अधोजत्रुका की अधोधारा के पास से निकल कर उस पर होकर अंसफलक के निम्न कोण पर पहुंचती है जहां यह पार्श्व वक्ष, अन्तरापर्शुकाओं तथा अनुप्रस्थ ग्रैव धमनी की गभीर शाखा से सम्मिलन करती है। प्रारम्भ से 4 से० मी० पर इससे परिवेष्टक अंसफलक धमनी (circumflex scapular a·) निकलती है।

परिवेष्टक अंसफलक धमनी (circumflex scapular a.)—अंसफलक की पार्श्व धारा पर घूमकर, अधोजत्रुका, ऊपर की ओर; बृहद् अंसाभिवर्तिका नीचे की ओर और त्रिशिरस्का का दीर्घ शिर पार्श्व ओर, इन से सीमित त्रिकोणाकार अवकाश में होकर लघु अंसाभिवर्तिका के नीचे नीचे अवकंटक खात (inpraspinous fossa) में पहुंचती है और वहां दो शाखायें देती है: एक शाखा अधोअंसफलकिका (subscapularis) के नीचे अधोअंसफलक खात में जाकर अध्यंस धमनी और अनुप्रस्थ ग्रैव धमनी(transverse cervical a.) की गभीर शाखा से सम्मिलन करती है; दूसरी शाखा बृहद् और लघु अंसाभिवर्तिकाओं के बीच अंसफलक की पार्श्व धारा पर होती हुई अस्थि के निम्न कोण के पश्च पृष्ठ पर अनुप्रस्थ ग्रैव धमनी की गभीर शाखा से सम्मिलन करती है। इससे त्रिकोणिका और त्रिशिरस्का के दीर्घ शिर को शाखायें जाती हैं। गभीर प्रगंडा धमनी (arteria perfunda brachii) की आरोही शाखा से भी इसका सम्मिलन होता है।

अग्र परिवेष्टक प्रगंड धमनी (anterior circumflex humeral a.)—कक्षा धमनी के पार्श्व ओर यह अंसफलकिका की अधोधारा के पास निकलती है और प्रगंडास्थि की शल्य ग्रीवा (surgical neck) के सामने तुंडप्रगंडिका (coracobrachialis) और द्विशिरस्का के लघु शिर के बीच अन्तरागुलिका परिखा (intertubercular sulcus) में पहुंच कर इससे एक शाखा निकलती है जो प्रगंडास्थि के शिर और स्कंध संधि को रक्त पहुंचाती है। उसके पश्चात् त्रिकोणिका और द्विशिरस्का के दीर्घ शिर के नीचे धमनी पार्श्व को जाकर पश्च परिवेष्टक प्रगंड धमनी से सम्मिलन करती है।

पश्च परिवेष्टक प्रगंड धमनी (posterior circumflex humeral a.)—अग्र की अपेक्षा कहीं बड़ी है। यह अधोअंसफलकिका की निम्न धारा पर कक्षा धमनी के तीसरे भाग से निकलती है और पीछे की ओर कक्षा तंत्रिका के साथ चतुर्भुजाकार अवकाश में होकर प्रगण्डास्थि की शल्य ग्रीवा पर घूम कर पीछे को चली जाती है। यह चतुर्भुजाकार अवकाश ऊपर की ओर अधोअंसफलकिका, स्कंध संधि सम्पुट और लघु अंसाभिवर्तिका से, नीचे बृहद् अंसाभिवर्तिका से, अभिमध्य ओर त्रिशिरस्का के दीर्घ शिर से और पार्श्व ओर प्रगंडास्थि की शल्य ग्रीवा से सीमित है। इस धमनी से त्रिकोणिका, बृहद् और लघु अभिवर्तिका और त्रिशिरस्का के दीर्घ और पार्श्व शिरों को शाखायें जाती हैं। इससे एक शाखा नीचे जाकर

गभीर प्रगंड धमनी की त्रिकोणिक शाखा से सम्मिलन करती है। अग्र परिवेष्टक प्रगंड धमनी तथा अध्यंसफलक और उरो-अंसकूट धमनियों की शाखाओं से भी इसका सम्मिलन होता है।

प्रगंड धमनी (Brachial artery)

कक्षा धमनी बृहत् अंसाभिवर्तिका की कंडरा की अधोधारा से नीचे प्रगंड धमनी हो जाती है जो बाहु में प्रथम प्रगंडास्थि के अभिमध्य ओर रहती है और तब उसके सामने आकर नीचे कूर्पर संधि (elbow joint) पर दोनों प्रगंड अधिस्थूलकों के बीच में स्थित होती है। संधि से 1 से०मी० नीचे उतर कर यह वहिः और अन्तःप्रकोष्ठिका धमनियों में विभक्त हो जाती है।

संबंध (Relations)—**अग्र ओर**—केवल त्वचा और उपरिस्थ और गभीर प्रावरणियां हैं। कूर्पर पर द्विशिरस्का कण्डराकला (bicipital aponeurosis) इसके सामने रहती है और इसको मध्यम प्रकोष्ठ शिरा (median cubital v.) से पृथक् करती है। मध्यम तंत्रिका तुंडप्रगंडिका की निवेश कण्डरा के पास धमनी को पार करती है। **पश्च ओर**, ऊपरी भाग में त्रिशिरस्का का दीर्घ शिर रहता है, पेशी और धमनी के बीच में वहिःप्रकोष्ठिका तंत्रिका (radial a.) और गभीर प्रगंड धमनी (a. profunda brachii)

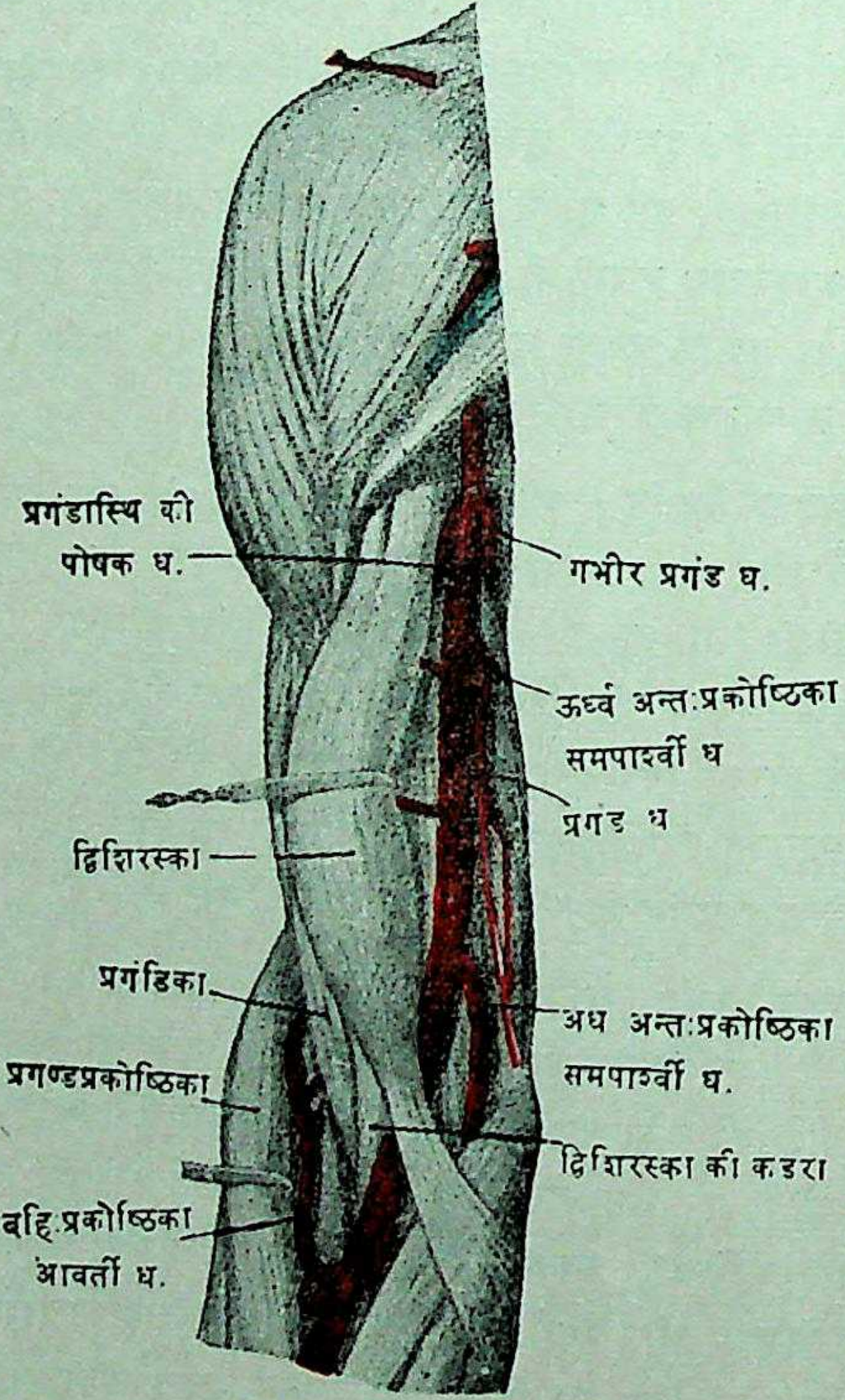
प्रगंडास्थि की पोषक ध.
गभीर प्रगंड ध.
ऊर्ध्व अन्तःप्रकोष्ठिका समपार्श्वी ध
प्रगंड ध
द्विशिरस्का
प्रगंडिका
अध अन्तःप्रकोष्ठिका समपार्श्वी ध.
प्रगण्डप्रकोष्ठिका
द्विशिरस्का की कंडरा
वहिःप्रकोष्ठिका आवर्ती ध.

चित्र 454—दक्षिण प्रगण्ड धमनी

हैं। वहां से नीचे क्रमशः त्रिशिरस्का के अभिमध्य शिर, तुंडप्रगण्डिका के निवेश और प्रगंडिका पेशी पर धमनी आश्रित है। पार्श्व ओर ऊपर मध्यम तंत्रिका और तुंडप्रगंडिका और नीचे के भाग में द्विशिरस्का हैं। दोनों पेशियां धमनी को अंशतः ढके रहती हैं। अभिमध्य ओर ऊपर के भाग में अग्रबाहु की अभिमध्य त्वचा तंत्रिका और अन्तःप्रकोष्ठिका तंत्रिका (ulnar n.) और नीचे के भाग में मध्यमा तंत्रिका इसके संबंध में रहती हैं। अन्तर्बाहु शिरा (basilic vein) इसके अभिमध्य ओर है, किन्तु प्रावरणी द्वारा नीचे के भाग में पृथक् है। धमनी के साथ दो सहचरी शिरायें (venae comitantes) रहती हैं।

कफोणि खात (Cubital fossa)

कूर्पर (कोहनी) के मोड़ पर प्रगंड धमनी एक गहरे त्रिभुजाकार खात में चली जाती है जो कफोणि खात कहा जाता है। इसका आधार दोनों ओर के प्रगंड अधिस्थूलकों को जोड़ने वाली एक रेखा से बनता है। पार्श्व भुजा प्रगंड-बहिःप्रकोष्ठिका (brachioradialis) की अभिमध्य धारा से और अभिमध्य भुजा गोल अवतानिका (pronator teres) की पार्श्व धारा से बनी हुई हैं। इस त्रिभुज या कफोणि खात की भूमि प्रगंडिका (brachialis) और उत्ताननी (supinator) पेशियाँ बनाती हैं। इस खात में ये संरचनायें स्थित हैं: द्विशिरस्का की कंडरा, प्रगंड धमनी का अन्त्य भाग और उसकी सहचरी शिरायें तथा बहिः और अन्तः प्रकोष्ठिका धमनियों के प्रारम्भ, मध्यम और बहिःप्रकोष्ठिका तंत्रिकाओं के अंश। प्रगंड धमनी खात के बीच में स्थित है और बहिःप्रकोष्ठिकास्थि की ग्रीवा पर बहिः और अन्तः प्रकोष्ठिक धमनियों में विभक्त होती है। इस खात के अग्र ओर त्वचा, उपरिस्थ प्रावरणी, मध्यमा कफोणि शिरा और द्विशिरस्का कंडरा कला हैं। पश्च ओर प्रगंडिका पेशी धमनी को कूर्पर संधि से पृथक् करती है। धमनी के अभिमध्य ओर ऊपर मध्यमा तंत्रिका किन्तु नीचे के भाग में गोल अवतानिका का अन्तःप्रकोष्ठिकशिर धमनी को इसकी अन्तःप्रकोष्ठिक शाखा से पृथक् करता है। धमनी के पार्श्व ओर द्विशिरस्का की कंडरा है; बहिःप्रकोष्ठिक तंत्रिका उत्ताननी पर आश्रित है और प्रगंडप्रकोष्ठिका से ढकी रहती है।

शाखायें (Branches)—**गभीर प्रगंड धमनी** (arteria profunda brachii)—बृहद् अंसाभिवर्तिका की अधोधारा के ठीक नीचे प्रगंड धमनी के अभिमध्य और पश्च ओर से निकलती है। यह बहिःप्रकोष्ठिका तंत्रिका के साथ पीछे की ओर प्रथम त्रिशिरस्का के दीर्घ और पार्श्व शिरों के बीच और उसके पश्चात् बहिःप्रकोष्ठिका तंत्रिका की खातिका में होती हुई पार्श्व ओर पहुंचकर दो अन्त्य शाखाओं में विभक्त हो जाती है। पेशी शाखाओं के अतिरिक्त इससे निम्नलिखित नाम की वाहिकायें निकलती हैं: पोषक (nutrient), त्रिकोणिक शाखा (deltoid branch) तथा मध्य समपार्श्वी (middle collateral) तथा बहिः प्रकोष्ठिक समपार्श्वी (radial collateral) धमनियां। पोषक धमनी त्रिकोणिका गंडक (deltoid tuberosity) के ठीक पीछे प्रगंडिका में प्रवेश करती है; यह अनुपस्थित भी हो सकती है। त्रिकोणिक शाखा (आरोही) त्रिशिरस्का के पार्श्व तथा दीर्घ शिरों के बीच से ऊपर जाती है और पश्च प्रगंड परिवेष्टक धमनी की अवरोही शाखा के साथ सम्मिलन करती है। मध्य समपार्श्वी (पश्च अवरोही) शाखा, अन्त्य शाखाओं में सबसे बड़ी, प्रगंडास्थि के पीछे से निकलती है और त्रिशिरस्का के अभिमध्य शिर के अन्दर प्रवेश कर कफोणि तक

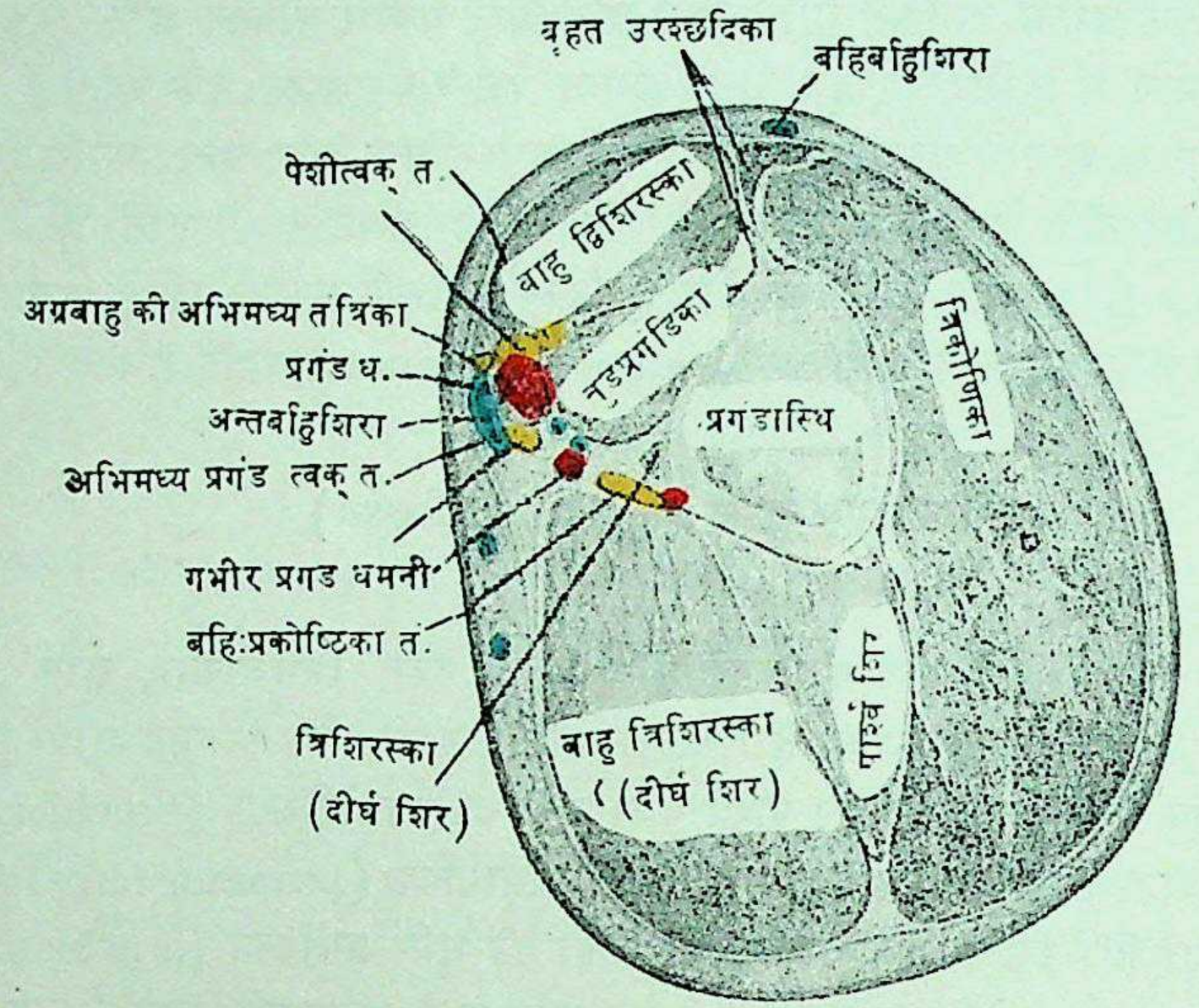
वृहत उरश्छदिका
बहिर्बाहुशिरा
पेशीत्वक् त.
बाहु द्विशिरस्का
अग्रबाहु की अभिमध्य तन्त्रिका
प्रगंड ध.
अन्तर्बाहुशिरा
अभिमध्य प्रगंड त्वक् त.
नडप्रगंडिका
प्रगंडास्थि
त्रिकोणिका
गभीर प्रगड धमनी
बहिःप्रकोष्ठिका त.
त्रिशिरस्का
(दीर्घ शिर)
बाहु त्रिशिरस्का
((दीर्घ शिर)
पार्श्व शिर

चित्र455—दक्षिण बाहु की प्रगण्डास्थि के निकटस्थ एवं मध्य तृतीयांश के संगम पर का पारगामी अनुप्रस्थ परिच्छेद। ऊपर से देखने पर

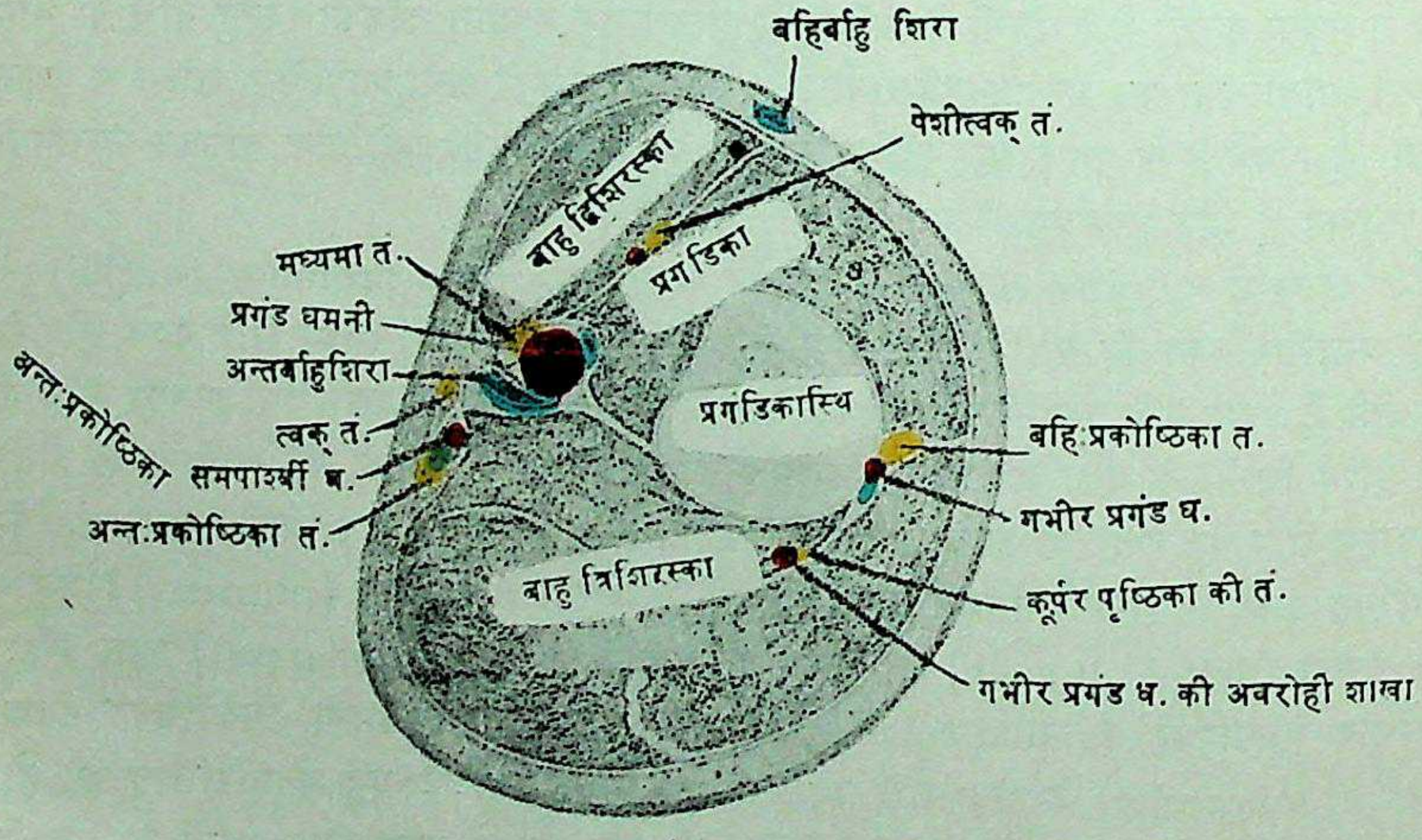
बहिर्बाहु शिरा
पेशीत्वक् तं.
बाहु द्विशिरस्का
प्रगंडिका
मध्यमा त.
प्रगंड धमनी
अन्तर्बाहुशिरा
प्रगंडिकास्थि
त्वक् तं.
अन्तःप्रकोष्ठिका
समपार्श्वी ध.
अन्तःप्रकोष्ठिका तं.
बहिःप्रकोष्ठिका त.
गभीर प्रगंड ध.
बाहु त्रिशिरस्का
कूर्पर पृष्ठिका की तं.
गभीर प्रगंड ध. की अवरोही शाखा

चित्र456—दक्षिण बाहु की प्रगंडास्थि प्रकांड के मध्य से थोड़ा नीचे का पारगामी अनुप्रस्थ परिच्छेद। ऊपर से देखने पर

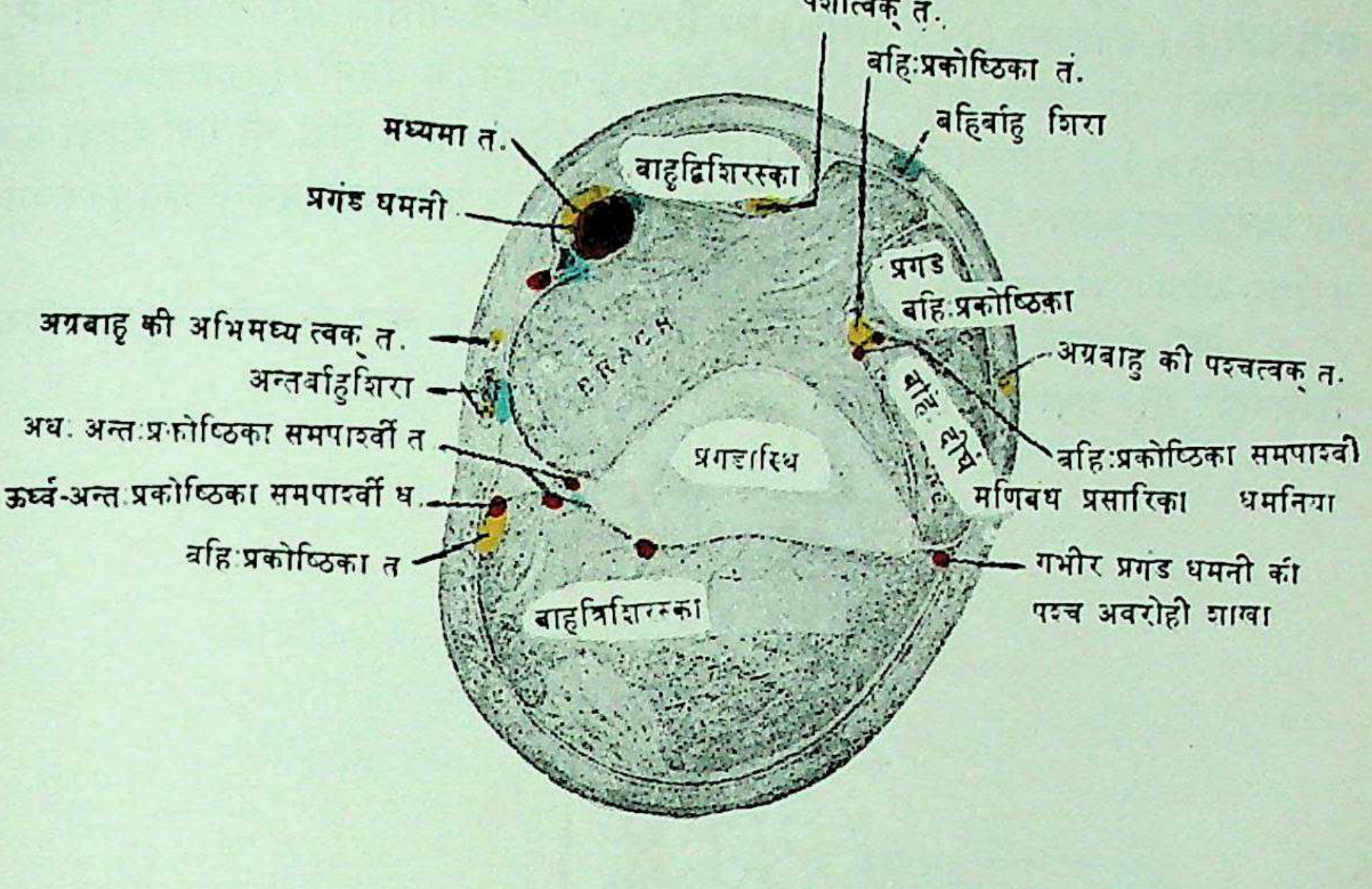
पेशीत्वक् तं.
बहि:प्रकोष्ठिका तं.
बहिर्बाहु शिरा
मध्यमा त.
बाहृद्विशिरस्का
प्रगंड धमनी
प्रगंड
बहि:प्रकोष्ठिका
अग्रबाहु की अभिमध्य त्वक् त.
अग्रबाहु की पश्चत्वक् त.
अन्तर्बाहुशिरा
अध: अन्त:प्रकोष्ठिका समपार्श्वी त
बहि:प्रकोष्ठिका समपार्श्वी
प्रगंडास्थि
ऊर्ध्व-अन्त:प्रकोष्ठिका समपार्श्वी ध.
मणिबध प्रसारिका धमनिया
बहि:प्रकोष्ठिका त
गभीर प्रगंड धमनी की
पश्च अवरोही शाखा
बाहृत्रिशिरस्का

चित्र457—दक्षिण बाहु की प्रगंडास्थि के अभिमध्य अधिस्थूलक से 2 से० मी० का पारगामी अनुप्रस्थ परिच्छेद । ऊपर से देखने पर।

नीचे अवरोहण करती है जहां पर पार्श्व अधिस्थूलक के पीछे अन्तरास्थि पुनरावर्तक धमनी से सम्मिलन करती है । एक अन्य अन्त्य शाखा, जो बहि:प्रकोष्ठिक समपार्श्वी (radial collateral) कही जाती है, पार्श्व अन्तरापेशी पट (lateral intermuscular septum) को बहि:-प्रकोष्ठिका तंत्रिका के साथ वेध कर सामने आ जाती है और प्रगंडप्रकोष्ठिका और प्रगंडिका पेशियों के बीच से होकर नीचे प्रगंड पार्श्व अधिस्थूलक के सामने बहि:प्रकोष्ठिका आवर्तक धमनी (radial recurrent a.) से सम्मिलन करती है।

पोषक धमनी (nutrient artery)— बाहु के लगभग मध्य में प्रगंड धमनी से निकल कर तुंडप्रगंडिका (coracobrachialis) के निवेश के समीप अस्थि में प्रवेश करती है।

ऊर्ध्व अन्त:प्रकोष्ठिक समपार्श्वी धमनी (superior ulnar collateral a.)-- बाहु के मध्य के कुछ नीचे प्रगंड धमनी से निकलती है। अन्त:प्रकोष्ठिका तंत्रिका के साथ यह अभिमध्य अन्तरापेशी पट को वेध कर पीछे पहुंचती है और नीचे प्रगंडास्थि के अभिमध्य अधिस्थूलक और कूर्पर प्रवर्ध के बीच में पहुंच कर अन्त:मणिबंध आकुंचनी (flexor carpi ulnaris) से आवृत पश्च अन्त:प्रकोष्ठिका पुनरावर्तक (post. ulnar recurrent) और निम्न समपार्श्वी (inferior collateral) धमनियों से सम्मिलन करती है।

निम्न अन्त:प्रकोष्ठिक समपार्श्वी धमनी (inferior ulnar collateral a.)— कुहनी से 5 से०मी० ऊपर प्रगंड धमनी से निकलकर मध्यम (median) तंत्रिका के पीछे और प्रगंडिका पेशी पर होकर अभिमध्य ओर को आती है और अभिमध्य अन्तरापेशी पट को वेंध कर प्रगंडास्थि के पश्च ओर से घूमकर त्रिशिरस्का के आगे, गभीर प्रगंड धमनी की मध्य

समपार्श्वी शाखा से मिल कर कूर्पर खात (olecranon fossa) के ऊपर एक चाप (arch) बना देती है। प्रगंडिका (brachialis) पर स्थित धमनी से शाखायें निकल कर अभिमध्य अधिस्थूलक पर उतर कर अग्र अन्तःप्रकोष्ठिका पुनरावर्तक धमनी (anterior ulnar recurrent a.) से सम्मिलन करती हैं। अभिमध्य अधिस्थूलक के पीछे भी एक शाखा ऊर्ध्व अन्तःप्रकोष्ठिका समपार्श्वी (sup. ulnar collateral) और पश्च अन्तःप्रकोष्ठिका पुनरावर्तक (post. ulnar recurrent) धमनियों से मिल जाती है।

पेशी शाखायें (muscular branches) तीन या चार हैं और तुंडप्रगंडिका, द्विशिरस्का और प्रगंडिका पेशियों को जाती हैं।

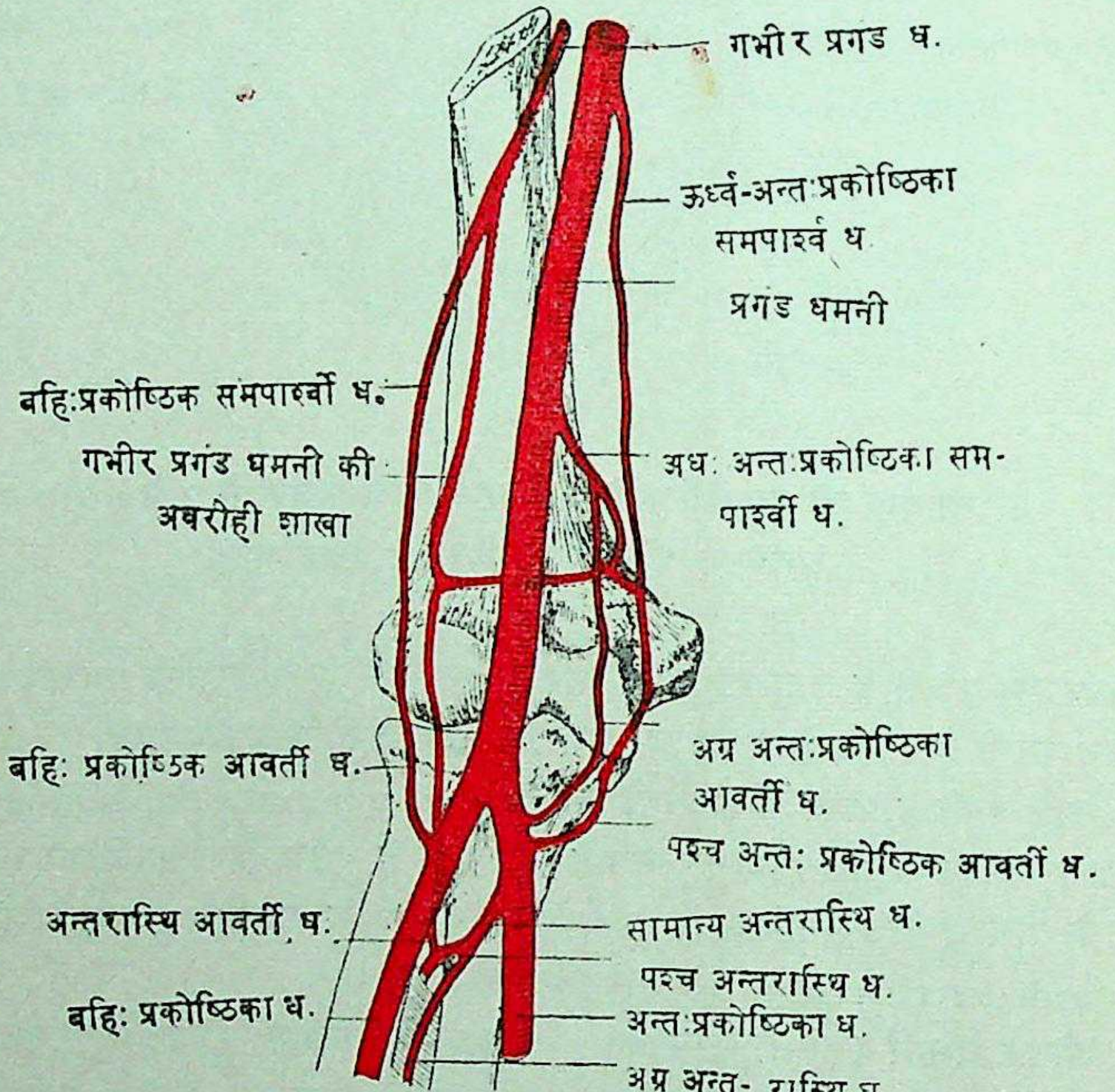
गभीर प्रगड ध.
ऊर्ध्व-अन्त:प्रकोष्ठिका समपार्श्व ध.
प्रगंड धमनी
बहि:प्रकोष्ठिक समपार्श्वी ध.
गभीर प्रगंड धमनी की अवरोही शाखा
अध: अन्त:प्रकोष्ठिका सम-पार्श्वी ध.
बहि: प्रकोष्ठिक आवर्ती ध.
अग्र अन्त:प्रकोष्ठिका आवर्ती ध.
पश्च अन्त: प्रकोष्ठिक आवर्ती ध.
अन्तरास्थि आवर्ती ध.
सामान्य अन्तरास्थि ध.
पश्च अन्तरास्थि ध.
बहि: प्रकोष्ठिका ध.
अन्त:प्रकोष्ठिका ध.
अग्र अन्त- रास्थि ध.

चित्र 458—कूर्पर संधि के चारों ओर धमनी सम्मिलन का एक आरेख

बहिःप्रकोष्ठिका धमनी (Radial artery)—बहिःप्रकोष्ठिका धमनी कुहनी के मोड़ के एक से०मी० नीचे से आरम्भ होती है और वहां से अग्र बाहु के बाहरी किनारे के पास सीधी मणिबंध (wrist) तक चली जाती है जहां बहिर्मणिबंध आकुंचनी (flexer carpi radialis) की कंडरा और बहिःप्रकोष्ठिका की अग्र धारा के बीच इसके स्पन्दन (pulsation) प्रतीत किये जा सकते हैं। वहां से यह दीर्घ अंगुष्ठापवर्तनी (abductor pollicis longus) और लघु और दीर्घ अंगुष्ठ प्रसारिणी पेशियों (extensor pollicis brevis et longus) की कंडराओं के नीचे मणिबंध की पार्श्व धारा पर पीछे को घूमकर प्रथम और द्वितीय करभास्थियों के अन्तर के ऊर्ध्व भाग में प्रथम अभिपृष्ठ अन्तराशलाकिका (dorsal interosseous) के दोनों शिरों के बीच से अभिमध्य ओर करतल में चली जाती है। वहां यह भीतर की ओर जाकर अन्तःप्रकोष्ठिका

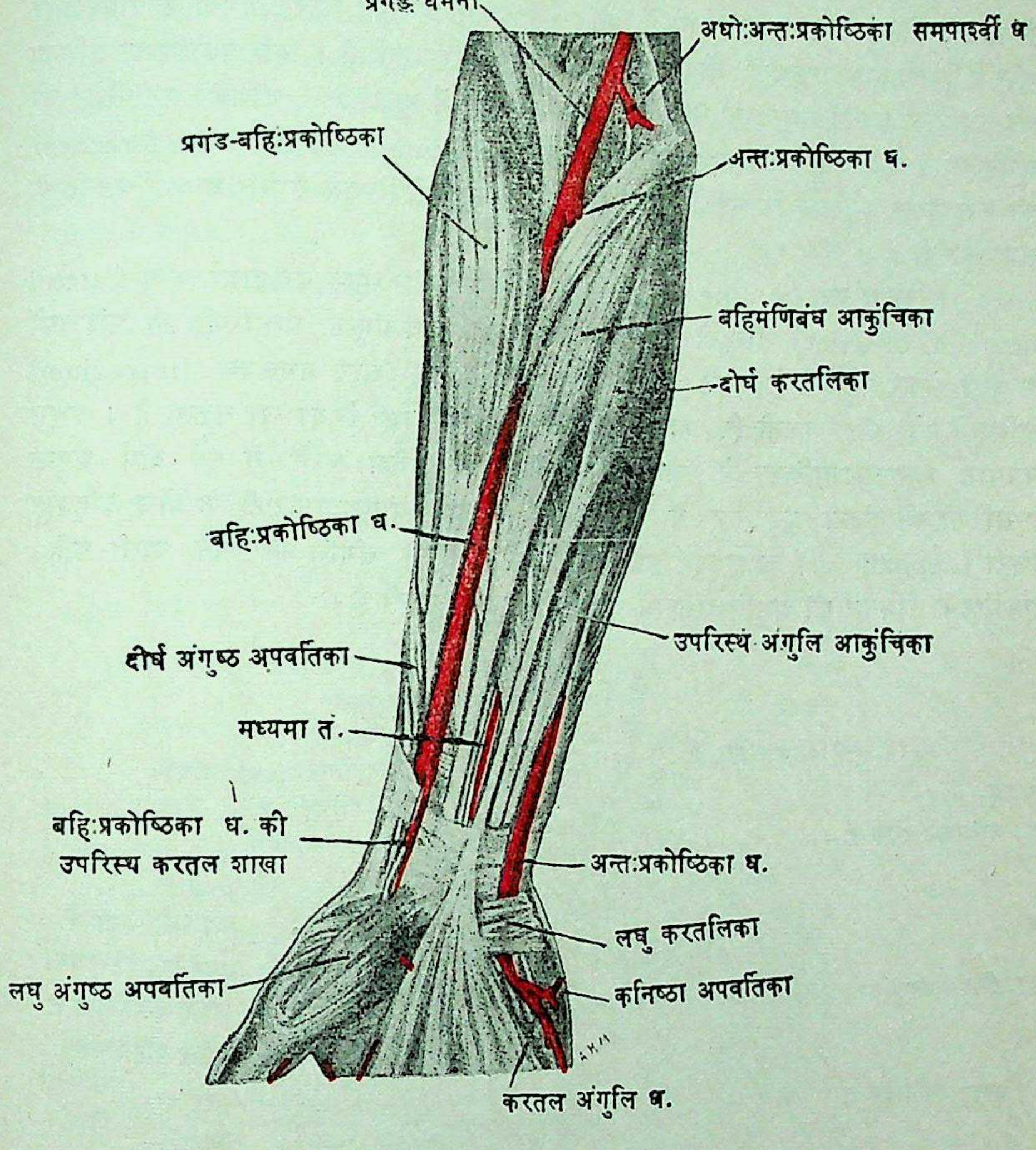
प्रगंड धमनी
अधो:अन्त:प्रकोष्ठिका समपार्श्वी ध
प्रगंड-बहि:प्रकोष्ठिका
अन्त:प्रकोष्ठिका ध.
बहिर्मणिबंध आकुंचिका
दीर्घ करतलिका
बहि:प्रकोष्ठिका ध.
उपरिस्थ अंगुलि आकुंचिका
दीर्घ अंगुष्ठ अपवर्तिका
मध्यमा तं.
बहि:प्रकोष्ठिका ध. की
उपरिस्थ करतल शाखा
अन्त:प्रकोष्ठिका ध.
लघु करतलिका
लघु अंगुष्ठ अपवर्तिका
कनिष्ठा अपवर्तिका
करतल अंगुलि ध.

चित्र 459—दक्षिण बहि:प्रकोष्ठिका तथा अन्त:प्रकोष्ठिका धमनियां । उपरिस्थ व्यवच्छदन

(ulnar) धमनी की गभीर शाखा से मिल कर **गभीर करतल चाप**(deep palmar arch) बनाती है । इस प्रकार यह धमनी तीन भागों में बांटी जा सकती है, प्रथम भाग अग्र बाहु में, दूसरा भाग मणिबंध पर, तीसरा भाग करतल में ।

संबंध (Relations)—**अग्र-बाहु में** धमनी बहि:प्रकोष्ठिका की ग्रीवा के अभिमध्य ओर से नीचे शर प्रवर्ध (styloid process) के सामने तक चली जाती है। पहले धमनी अस्थिकांड के अभिमध्य ओर रहती है, किन्तु नीचे उसके सामने आ जाती है। ऊपर के भाग में धमनी प्रगंड-बहि:प्रकोष्ठिका से ढकी रहती है किन्तु शेष भाग में केवल त्वचा और प्रावरणियां इसके सामने हैं। क्रमशः ऊपर से नीचे तक धमनी द्विशिरस्का की कंडरा, उत्तानती, गोल अवतानिका का निवेश, उपरिस्थ अंगुलि आकुंचनी, दीर्घ अंगुष्ठ आकुंचनी, चतुरस्र अवतानिका और बहि:प्रकोष्ठिका के नीचे के भाग पर आश्रित रहती है। धमनी

के ऊर्ध्व तृतीयांश में प्रगंड-बहि:प्रकोष्ठिका पार्श्व ओर और गोल अवतानिका अभिमध्य ओर स्थित हैं, किन्तु नीचे के शेष भाग में प्रगंड-बहि:प्रकोष्ठिका की कंडरा, धमनी के पार्श्व ओर और बहिर्मणिबंध आकुंचनी की कंडरा अभिमध्य ओर रहती है। बहि:प्रकोष्ठिका तंत्रिका की उपरिस्थ शाखा धमनी के मध्य तृतीयांश के पार्श्व में रहती है; मणिबंध पर पीछे को घूमते समय अग्र-बाहु की पार्श्व त्वचा तंत्रिका (lat. cutaneous n. of the forearm की कुछ सूक्ष्म शाखायें धमनी के साथ रहती हैं। सहचरी शिरायें समस्त भाग में धमनी के साथ चलती हैं।

मणिबंध पर (At the wrist)—धमनी मणिबंध पृष्ठ पर पार्श्व स्नायु (lateral ligament of wrist) और दीर्घ अंगुष्ठापवर्तनी और लघु अंगुष्ठ प्रसारिणी की कंडराओं के बीच होकर पहुंचती है। तब यह नौकाभ (scaphoid) और समलंबक (trapezium) अस्थियों को पार करती है, जहां इसका स्पंदन मालूम किया जा सकता है। प्रथम करपृष्ठ अन्तराशलाकिका के दोनों शिरों के बीच प्रवेश करने से पूर्व दीर्घ अंगुष्ठ प्रसारिणी की कंडरा इस पर से निकलती है। दोनों अंगुष्ठ प्रसारणी के बीच बहिर्बाहु शिरा (cephalic v.) का उद्गम तथा अंगुष्ठ और तर्जनी अंगुलि को जाने वाली बहि:-प्रकोष्ठिक तंत्रिका की अंगुलि शाखायें धमनी के सामने रहती हैं।

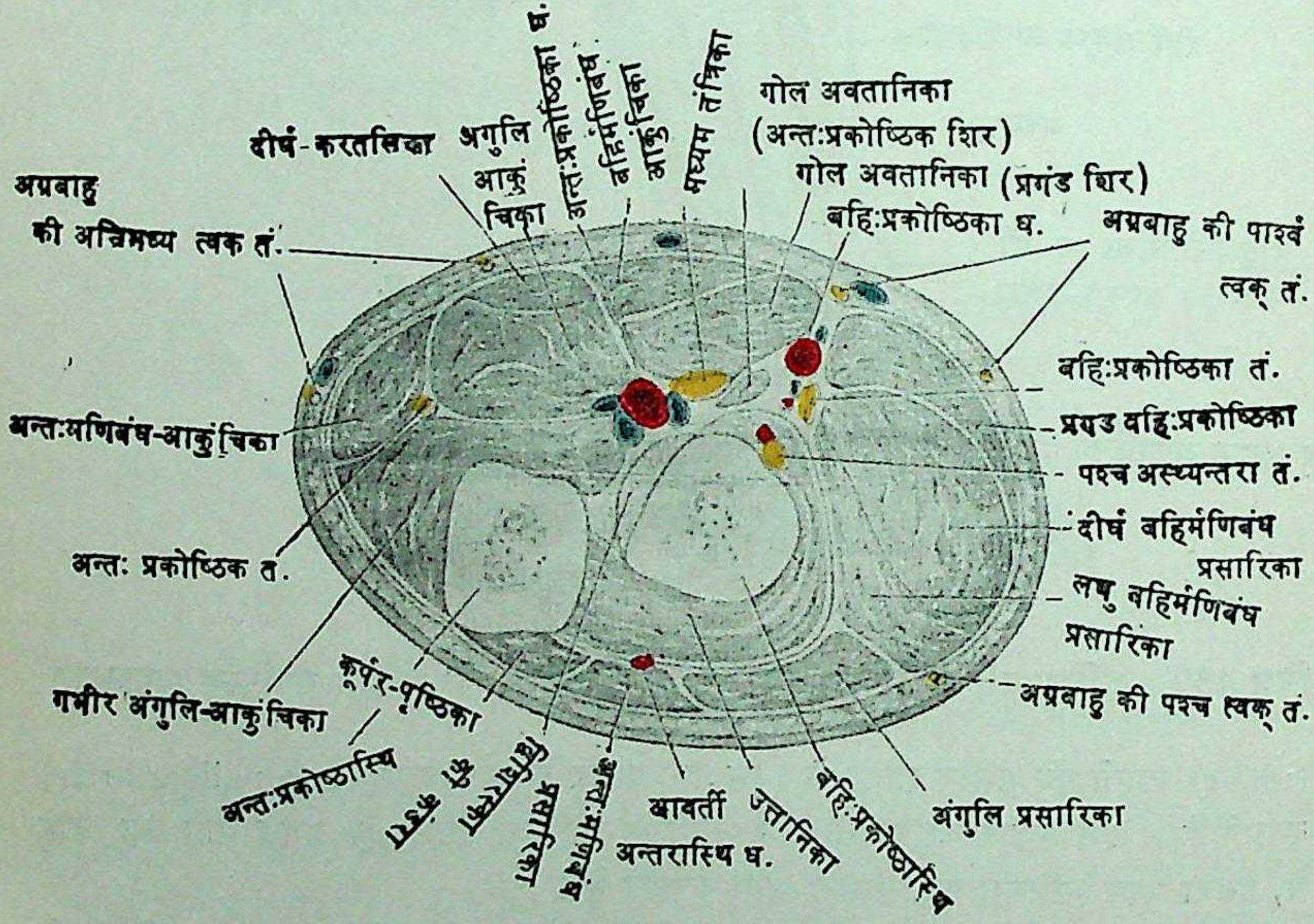
अग्रबाहु की अभिमध्य त्वक् तं.
दीर्घ-करतलिका
अंगुलि आकुंचिका
अन्तःप्रकोष्ठिका ध.
बहिर्मणिबंध आकुंचिका
मध्यम तंत्रिका
गोल अवतानिका (अन्तःप्रकोष्ठिक शिर)
गोल अवतानिका (प्रगंड शिर)
बहि:प्रकोष्ठिका ध.
अग्रबाहु की पार्श्व त्वक् तं.
बहि:प्रकोष्ठिका तं.
प्रगंड बहि:प्रकोष्ठिका
पश्च अस्थ्यन्तरा तं.
दीर्घ बहिर्मणिबंध प्रसारिका
लघु बहिर्मणिबंध प्रसारिका
अग्रबाहु की पश्च त्वक् तं.
अंगुलि प्रसारिका
बहि:प्रकोष्ठास्थि
उत्तानिका
आवर्ती अन्तरास्थि ध.
अन्तःमणिबंध प्रसारिका
त्रिशिरस्का की कंडरा
अन्तःप्रकोष्ठास्थि
कूर्पर-पृष्ठिका
गभीर अंगुलि-आकुंचिका
अन्तः प्रकोष्ठिक त.
अन्तःमणिबंध-आकुंचिका

चित्र 459—बहि:प्रकोष्ठिका गण्डक तल पर अग्रबाहु का पारगामी अनुप्रस्थ परिच्छेद।

करतल में (In the hand)—अन्तराशलाकिका के दोनों शिरों के बीच से निकल कर धमनी करतल में अनुप्रस्थ दिशा में जाती है। प्रथम यह अंगुष्ठाभिवर्तनी (adductor pollicis) के तिर्यक् शिर के नीचे रहती है, तब उसके तिर्यक् और अनुप्रस्थ शिरों के बीच से अथवा अनुप्रस्थ शिर द्वारा जाती है। पांचवीं करभास्थि के आधार पर यह अन्तः

प्रकोष्ठिका धमनी की गंभीर शाखा के साथ सम्मिलन करके गभीर **करतल चाप** (deep palmar arch.) बनाती है।

शाखायें (Branches)—बहि:प्रकोष्ठिका पुनरावर्तक धमनी (radial recurrent a.)—कुहनी के ठीक नीचे यह धमनी निकल कर बहि:प्रकोष्ठिक तंत्रिका और उसकी उपरिस्थ तथा गभीर शाखाओं के बीच से होकर, प्रगंड-वहि:प्रकोष्ठिका के पीछे और उत्ताननी तथा प्रगंडिका पेशियों पर होकर ऊपर चढ़ जाती है और गभीर प्रगंड धमनी की बहि:प्रकोष्ठ समपार्श्वी शाखा से सम्मिलन करती है। यह पेशियों और कूर्पर संधि को शाखायें देती है।

पेशी शाखायें (muscular br.)—अग्रबाहु की बहि:प्रकोष्ठिक ओर की पेशियों को जाती हैं।

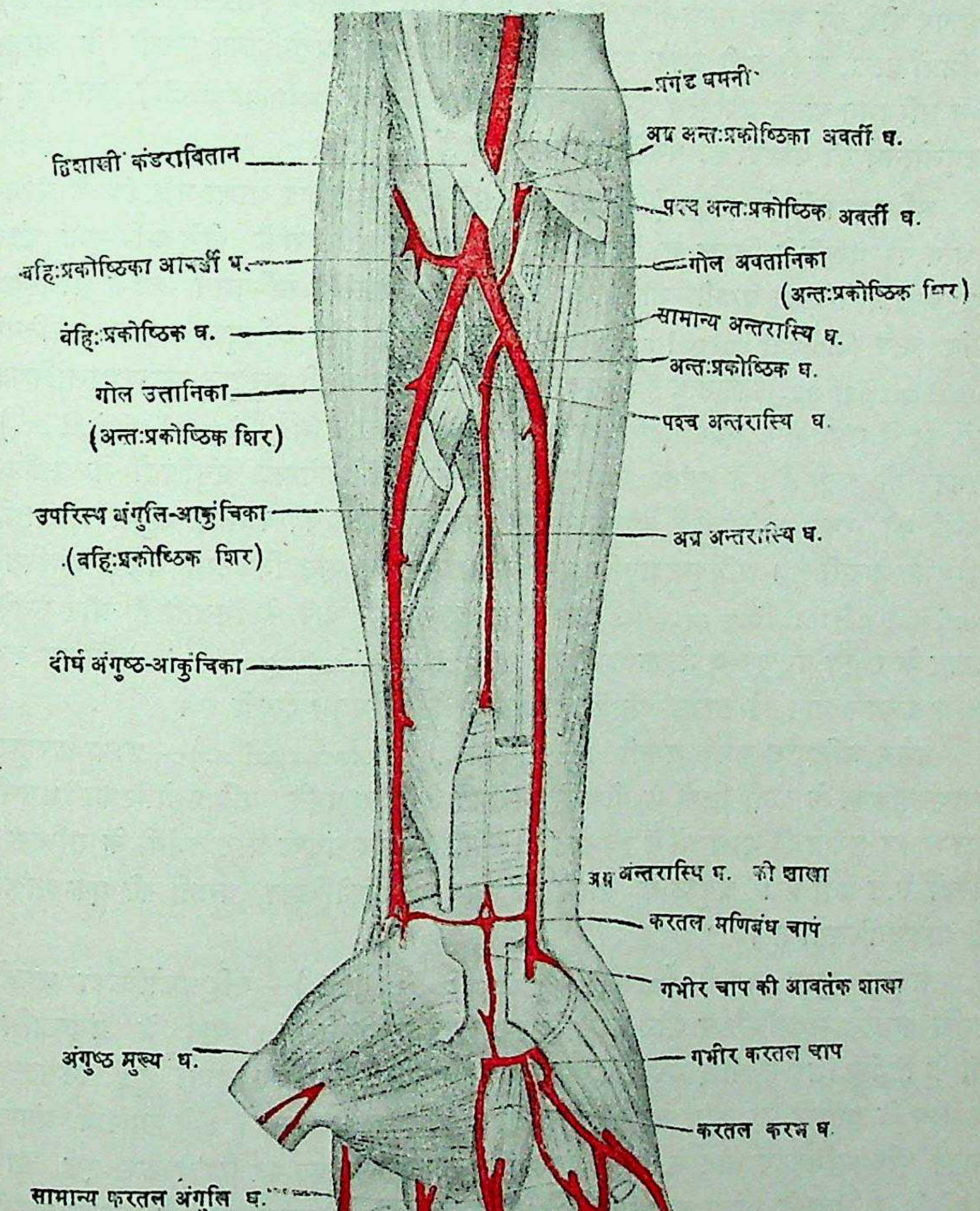
प्रगंड धमनी
अग्र अन्त:प्रकोष्ठिका अवर्ती ध.
द्विशाखी कंडराबितान
पश्च अन्त:प्रकोष्ठिक अवर्ती ध.
बहि:प्रकोष्ठिका आवर्ती ध.
गोल अवतानिका
(अन्त:प्रकोष्ठिक शिर)
सामान्य अन्तरास्थि ध.
वहि:प्रकोष्ठिक ध.
अन्त:प्रकोष्ठिक ध.
गोल उत्तानिका
(अन्त:प्रकोष्ठिक शिर)
पश्च अन्तरास्थि ध.
उपरिस्थ अंगुलि-आकुंचिका
(बहि:प्रकोष्ठिक शिर)
अग्र अन्तरास्थि ध.
दीर्घ अंगुष्ठ-आकुंचिका
अग्र अन्तरास्थि ध. की शाखा
करतल मणिबंध चाप
गभीर चाप की आवर्तक शाखा
अंगुष्ठ मुख्य ध.
गभीर करतल चाप
करतल करभ ध.
सामान्य करतल अंगुलि ध.
तर्जनी वहिधमनी

चित्र 461—दक्षिण अग्रबाहु तथा हाथ (हस्त) की धमनियां। गभीर व्यवच्छेदन

करतल मणिबंध शाखा (palmar carpal br.)—चतुरस्र अवतानिका की अधो धारा पर निकल कर मणिबंध के करतल पृष्ठ पर अभिमध्य ओर आकुंचनी पेशियों की कंडराओं के नीचे अन्त:प्रकोष्ठिक धमनी की करतल मणिबंध शाखा से मिलती है। इस सम्मिलन में अग्र अन्तरास्थि धमनी (ant. interosseous a.) की एक शाखा और गभीर करतल चाप की पुनरावर्तक शाखायें भी मिल जाती हैं, इस प्रकार **करतल मणिबंध चाप** (palmar carpal arch) बन जाती है जिससे कलाई (wrist) और मणिबंध संधियों (carpal joints) को रक्त पहुंचता है।

उपरिस्थ करतल शाखा (superficial palmar br.)—बहि:प्रकोष्ठिका धमनी से कलाई पर पीछे को घूमते समय निकलती है। यह अंगुष्ठ मूलोत्सेध (thenar eminence) की पेशियों द्वारा, कभी-कभी उनके ऊपर से, निकल कर अन्त:प्रकोष्ठिका धमनी के अन्त्य भाग से सम्मिलन करके **उपरिस्थ करतल चाप** (superficial palmar arch) बनाती है। अंगुष्ठमूलोत्सेध की पेशियों को धमनी शाखायें देती है।

अभिपृष्ठ मणिबंध शाखा (dorsal carpal br.)—यह क्षुद्र शाखा मणिबंध के अभिपृष्ठ भाग पर धमनी से निकल कर अंगुष्ठ की प्रसारक पेशी कंडराओं के पीछे अभिमध्य ओर जाकर अन्त:प्रकोष्ठिका धमनी की अभिपृष्ठ मणिबंध शाखा से सम्मिलन करके **अभिपृष्ठ मणिबंध चाप** (dorsal carpal arch) बनाती है जिससे तीन अभिपृष्ठ करभ धमनियां (dorsal carpal aa.) निकलती हैं और दूसरी, तीसरी और चौथी करपृष्ठ अन्तराशलाकिका पेशियों पर से उतर कर प्रत्येक धमनी दो अभिपृष्ठ अंगुलि शाखाओं (dorsal digital br.) में विभक्त हो जाती हैं। ये तर्जनी, मध्यमा, अनामिका और कनिष्ठा अंगुलियों के सन्निकट पृष्ठों को रक्त पहुंचाती हैं और उपरिस्थ करतल चाप की करतल अंगुलि शाखाओं से सम्मिलन करती हैं। अभिपृष्ठ अंगुलि धमनियां प्रारम्भ के पास निकटस्थ वेधक धमनियों (proximal perforating arteries) द्वारा गभीर करतल चाप से मिलती हैं और उनके द्विशाखन के स्थान पर दूरस्थ वेधक धमनियां (distal perforating arteries) निकल कर उपरिस्थ करतल चाप की करतल अंगुलि वाहिकाओं से सम्मिलन करती हैं।

प्रथम अभिपृष्ठ करभ धमनी (first dorsal metacarpal a.)—प्रथम करपृष्ठ अन्तराशलाकिका के दोनों शिरों के बीच से निकलने के ठीक पहले बहि:प्रकोष्ठिका धमनी से निकल कर तुरन्त दो शाखाओं में विभक्त हो जाती है और अंगुष्ठ और तर्जनी के सन्निकट पृष्ठों को रक्त देती है। अंगुष्ठ के पार्श्व में स्वयं बहि:प्रकोष्ठिका धमनी की एक शाखा इसमें आकर मिलती है।

अंगुष्ठ मुख्य धमनी (arteria princeps pollicis)—बहि:प्रकोष्ठिका धमनी से उसके करतल में अभिमध्य ओर मुड़ने के स्थान पर निकलती है। वहां से अंगुष्ठाभिवर्तनी के तिर्यक् शिर के पीछे प्रथम करभास्थि के करतल पृष्ठ पर होती हुई निकटस्थ अंगुल्यस्थि के आधार पर पहुंच कर दो शाखाओं में विभक्त हो जाती है। ये शाखायें अंगुष्ठ के पार्श्व और अभिमध्य ओर से दूरस्थ अंगुल्यस्थि के करतल पृष्ठ पर पहुंच कर एक चाप बना देती हैं, जिससे त्वचा तथा वहां के अधस्त्वक् ऊतकों को रक्त जाता है। मुख्य धमनी की एक पोषक शाखा प्रथम करभास्थि को भी रक्त देती है।

तर्जनी बहि:धमनी (arteria radialis indicis)—प्राय: अंगुष्ठ मुख्य धमनी के निकटस्थ भाग से निकल कर प्रथम करपृष्ठ अन्तराशलाकिका और अंगुष्ठाभिवर्तनी के अनुप्रस्थ

शिर के बीच पहुंचती है और वहां से तर्जनी के पार्श्व ओर होती हुई उसके अन्त तक चली जाती है। इसका सम्मिलन तर्जनी के अभिमध्य ओर की अंगुलि धमनी से होता है। उपरिस्थ करतल चाप को भी इसकी एक शाखा जाती है।

उपर्युक्त दोनों धमनियां कभी कभी एक ही प्रकांड द्वारा बहि:प्रकोष्ठिका धमनी से निकलती हैं। उसको प्रथम करतल करभ धमनी (first palmar carpal a.) कहा जाता है।

गभीर करतल चाप (deep palmar arch)—बहि:प्रकोष्ठिका धमनी के अंतिम भाग के अन्त:प्रकोष्ठिका धमनी की गभीर करतल शाखा के साथ सम्मिलन से बनती है। यह करभास्थियों के निकटस्थ शिरों और अन्तराशलाकिकाओं पर आश्रित है। सामने की ओर यह अंगुष्ठाभिवर्तनी का तिर्यक् शिर, अंगुलियों की आकुंचनी पेशियों की कंडराओं और अनुकंडरिकाओं (lumbricals) से ढकी रहती है।

शाखायें (Branches)—**करतल करभ धमनी** (palmar metacarpal arteries)—तीन हैं जो गभीर करतल चाप के उत्तल भाग से निकल कर दूसरे, तीसरे और चौथे अन्तराकरभ अवकाशों की अन्तराशलाकिकाओं पर होती हुई नीचे अंगुलियों के बीच की खाइयों में पहुंचकर उपरिस्थ सामान्य करतल चाप की सामान्य अंगुलि शाखाओं से मिल जाती है। प्रथम अभिमध्य चार करभास्थिओं को इनसे पोषक धमनियां जाती हैं।

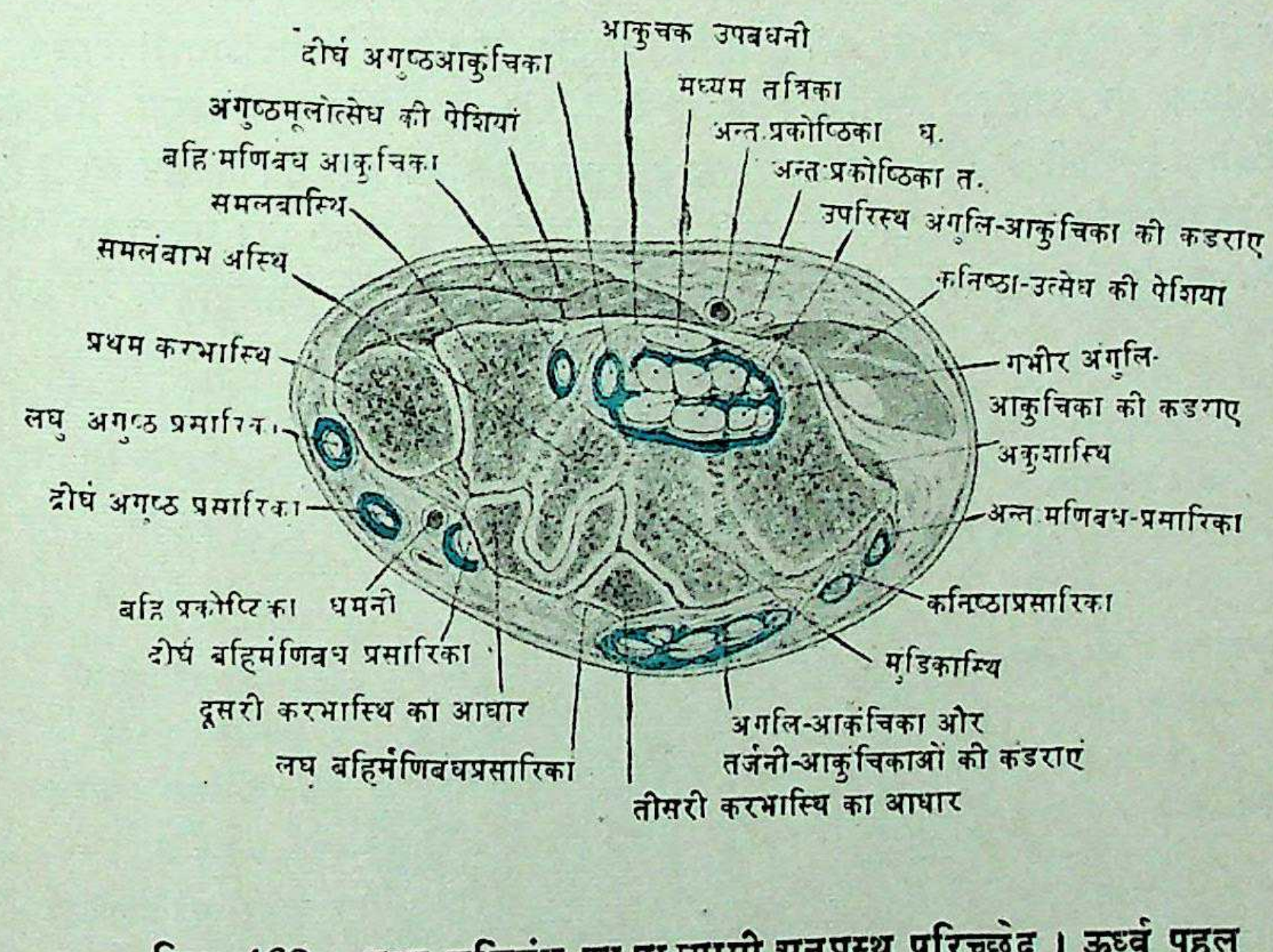
दीर्घ अगुष्ठआकुंचिका
आकुचक उपबधनी
मध्यम तत्रिका
अगुष्ठमूलोत्सेध की पेशियां
अन्त प्रकोष्ठिका ध.
बहि मणिबध आकुंचिका
अन्त प्रकोष्ठिका त.
समलवास्थि
उपरिस्थ अंगुलि-आकुंचिका की कडराए
समलंबाभ अस्थि
कनिष्ठा-उत्सेध की पेशिया
प्रथम करभास्थि
गभीर अंगुलि-आकुंचिका की कडराए
लघु अगुष्ठ प्रसारिका
अकुशास्थि
दीर्घ अगुष्ठ प्रसारिका
अन्त मणिबध-प्रसारिका
बहि प्रकोष्ठिका धमनी
कनिष्ठाप्रसारिका
दीर्घ बहिर्मणिबध प्रसारिका
मुंडिकास्थि
दूसरी करभास्थि का आधार
अंगुलि-आकुंचिका और तर्जनी-आकुंचिकाओं की कडराएं
लघु बहिर्मणिबधप्रसारिका
तीसरी करभास्थि का आधार

चित्र 462—वाम मणिबंध का पारगामी अनुप्रस्थ परिच्छेद। ऊर्ध्व पहलू

बेधक शाखायें (perforating br.)—संख्या में तीन; दूसरे, तीसरे और चौथे अन्तराकरभ अवकाशों और उनके अभिपृष्ठ अन्तराशलाकिकाओं के शिरों के बीच से करपृष्ठ पर जाकर अभिपृष्ठ करभ धमनियों (dorsal metacarpal arteries) से मिलती हैं।

पुनरावर्तक शाखायें (recurrent br.)—गभीर करतल चाप के अवतल भाग (concave part) से निकलती हैं और कलाई पर होकर मणिबंध अस्थियों तथा उनकी संधियों को शाखायें देती हुई करतल मणिबंध चाप (palmar carpal arch) में अन्त हो जाती हैं।

अन्त:प्रकोष्ठिका धमनी (Ulnar artery)

अन्त:प्रकोष्ठिका धमनी बहि:प्रकोष्ठिका से बड़ी है। बहि: प्रकोष्ठिकास्थि की ग्रीवा पर, कुहनी के मोड़ से 1 से०मी० नीचे प्रारम्भ होकर धमनी नीचे और अभिमध्य ओर जाकर कुहनी ओर कलाई के मध्य में, अग्र बाहु के अभिमध्य ओर पहुंच जाती है। वहां से उसी प्रकार स्थित नीचे कलाई पर पहुंचती है। वहां यह वर्तुलिका अस्थि और अन्त:-प्रकोष्ठिका तंत्रिका के पार्श्व में आकुंचक उपबंधनी (flexor retinaculum) को पार करती है। इस अस्थि के नीचे ही इससे एक गभीर शाखा निकलती है और तब यह करतल को **उपरिस्थ करतल चाप** के रूप में पार करती है।

संबंध (Relations)—**अग्रबाहु** में (In the forearm)—धमनी का ऊर्ध्वार्ध भाग गहरा स्थित है। यह गोल अवतानिका, बहिर्मणिबंध आकुंचनी (flexor carpi radialis), दीर्घ करतलिका (palmaris longus) और उपरिस्थ अंगुलि आकुंचनी (flexor digitorum superficialis) से ढकी हुई अग्रबाहु के अभिमध्य ओर पहुंचती है जहां अन्तर्मणिबंध आकुंचनी इसे ढक लेती है। यह प्रगंडिका और गभीर अंगुलि आकुंचनी (flexor digitorum profundus) पर आश्रित रहती है। कुहनी के 2.5 से०मी० नीचे तक मध्यम तंत्रिका (median n.) धमनी के अभिमध्य ओर रहती है, किन्तु नीचे चल कर इसको पार करती है, किन्तु गोल अवतानिका के अन्त:प्रकोष्ठिका शिर द्वारा इससे पृथक् रहती है। धमनी का नीचे का आधा भाग गभीर अंगुलि आकुंचनी पर स्थित है और त्वचा और प्रावरणियों से ढका

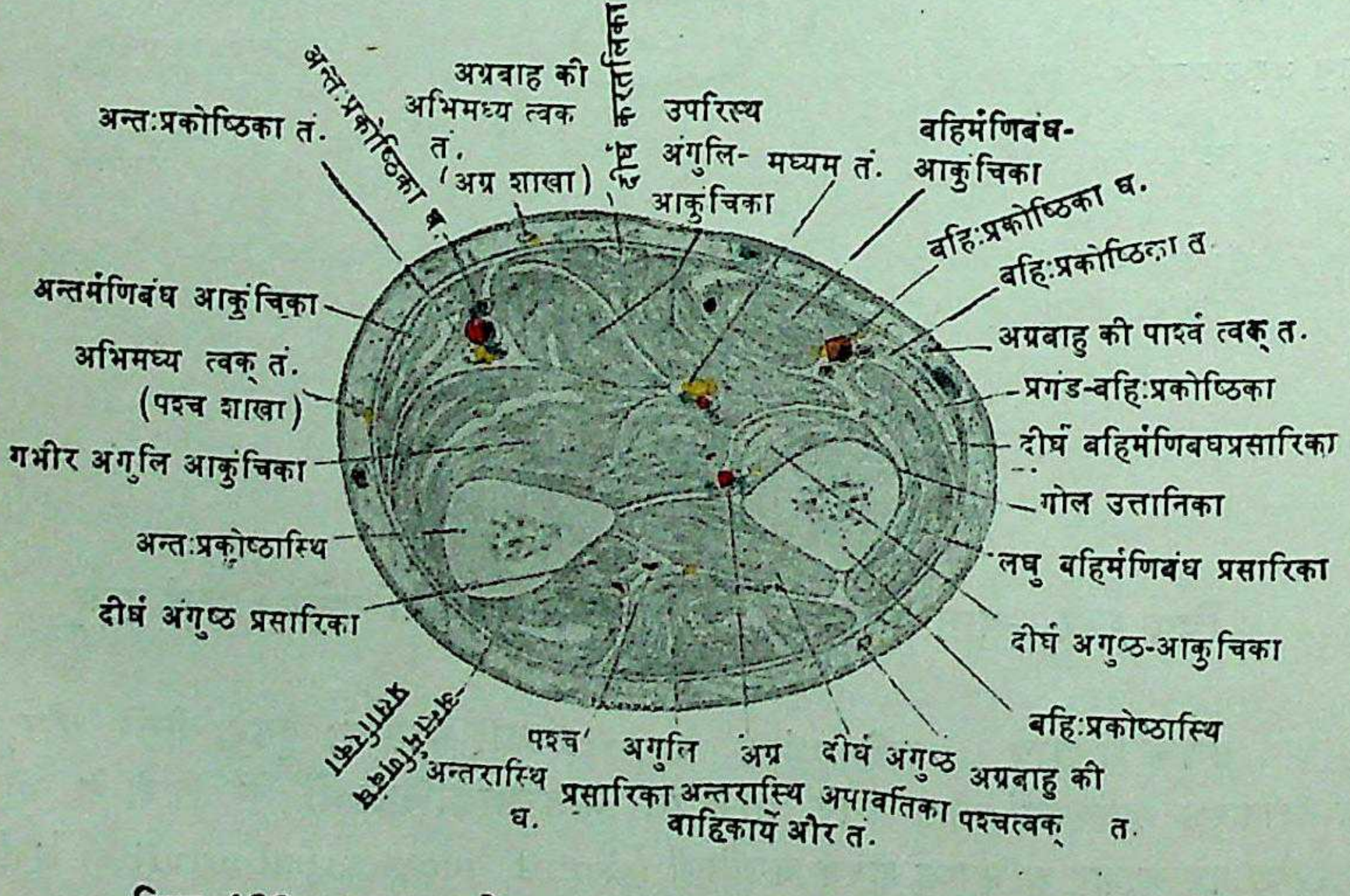
अन्त:प्रकोष्ठिका त.
अन्त:प्रकोष्ठिका ध.
अग्रबाहु की अभिमध्य त्वक त. (अग्र शाखा)
दीर्घ करतलिका
उपरिस्थ अंगुलि-आकुंचिका
मध्यम त.
बहिर्मणिबंध-आकुंचिका
बहि:प्रकोष्ठिका ध.
बहि:प्रकोष्ठिका त
अन्तर्मणिबंध आकुंचिका
अभिमध्य त्वक् त. (पश्च शाखा)
गभीर अंगुलि आकुंचिका
अन्त:प्रकोष्ठास्थि
दीर्घ अंगुष्ठ प्रसारिका
अग्रबाहु की पार्श्व त्वक् त.
प्रगंड-बहि:प्रकोष्ठिका
दीर्घ बहिर्मणिबंधप्रसारिका
गोल उत्तानिका
लघु बहिर्मणिबंध प्रसारिका
दीर्घ अंगुष्ठ-आकुंचिका
बहि:प्रकोष्ठास्थि
पश्च अन्तरास्थि ध.
अंगुलि प्रसारिका
अग्र अन्तरास्थि वाहिकायें और त.
दीर्घ अंगुष्ठ अपावर्तिका
अग्रबाहु की पश्चत्वक् त.

चित्र 463—अग्रबाहु के मध्य का पारगामी अनुप्रस्थ परिच्छेद।

रहता है। इसके अभिमध्य ओर अन्तर्मणिवंध आकुंचनी और पार्श्व ओर उपरिस्थ अंगुलि आकुंचनी रहती है।

धमनी की दो सहचरी शिरायें हैं। बीच का तृतीयांश अन्तर्मणिबंध आकुंचनी से आच्छादित है। निम्न द्वितृतीयांश में अन्तःप्रकोष्ठिका तंत्रिका अभिमध्य ओर रहती है तथा इस तंत्रिका की करतल त्वचा शाखा (palmar cutaneous br.) धमनी के निम्न भाग के सामने से करतल में आ जाती है।

कलाई पर (At the wrist) त्वचा, प्रावरणियां और लघु करतालिका (palmaris brevis) धमनी को ढके हुये हैं। यहां धमनी आकुंचक उपबंधनी के उपरिस्थ और मुख्य भाग के बीच स्थित है। अन्तःप्रकोष्ठिका तंत्रिका और वर्तुलिका अस्थि इसके अभिमध्य ओर हैं।

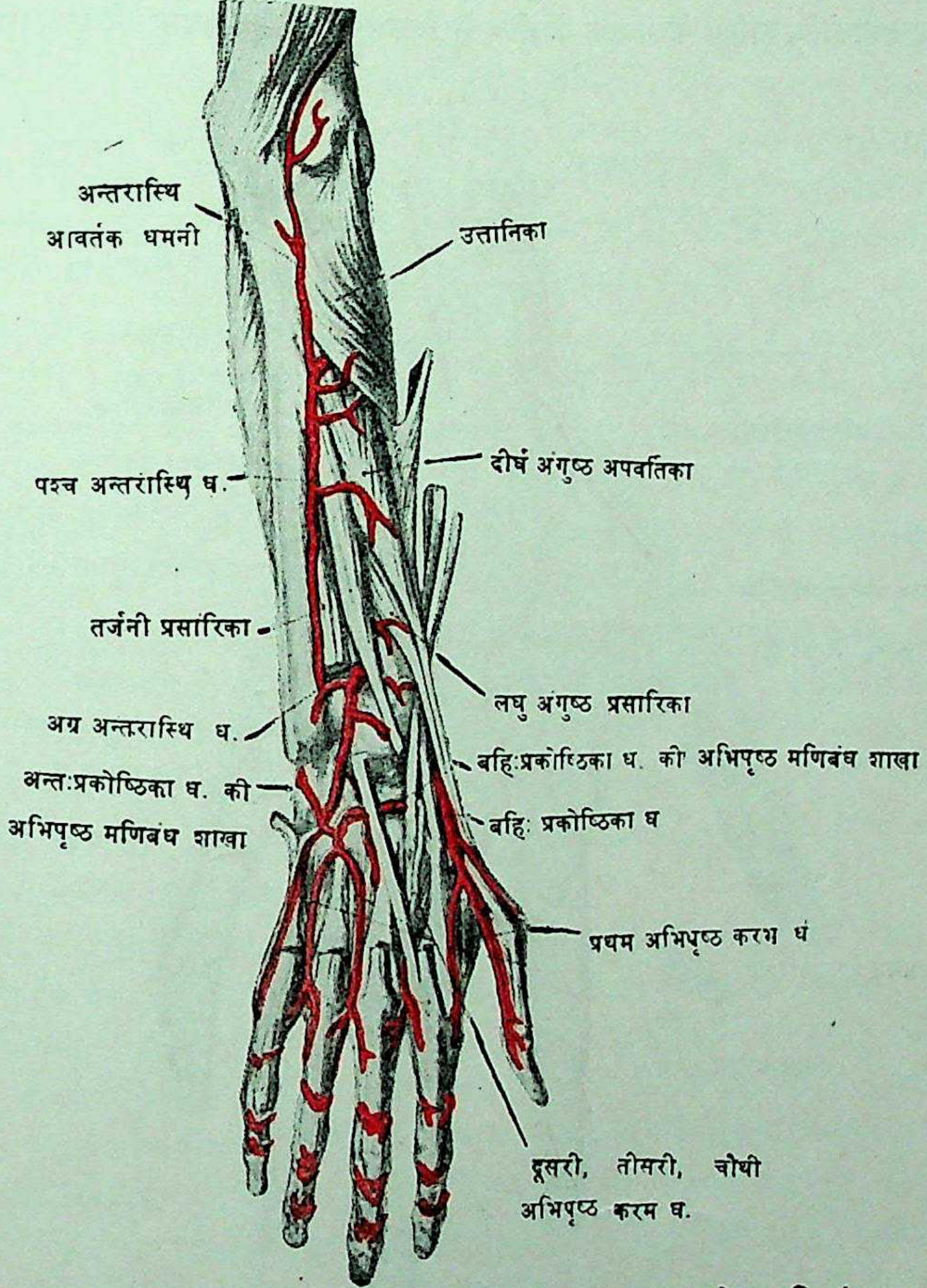
अन्तरास्थि आवर्तक धमनी
उत्तानिका
दीर्घ अंगुष्ठ अपवर्तिका
पश्च अन्तरास्थि ध.
तर्जनी प्रसारिका
लघु अंगुष्ठ प्रसारिका
अग्र अन्तरास्थि ध.
बहि:प्रकोष्ठिका ध. की अभिपृष्ठ मणिबंध शाखा
अन्त:प्रकोष्ठिका ध. की अभिपृष्ठ मणिबंध शाखा
बहि: प्रकोष्ठिका ध
प्रथम अभिपृष्ठ करभ धं
दूसरी, तीसरी, चौथी अभिपृष्ठ करभ ध.

चित्र 464—दक्षिण अग्रबाहु तथा हाथ के पश्च पृष्ठ की धमनियां

शाखायें (Branches)—**अग्र अन्तःप्रकोष्ठिका पुनरावर्तक धमनी** (anterior ulnar recurrent a.) कूर्पक संधि के ठीक नीचे, अन्तःप्रकोष्ठिक धमनी से निकल कर प्रगंडिका

ग्रौर गोल ग्रवतानिका के बीच ऊपर जाकर उनको शाखायें देती हुई, ग्रभिमध्य ग्रधिस्थूलक के सामने ग्रन्तःप्रकोष्ठिका समपार्श्वी धमनी से मिलती है।

पश्च ग्रन्तःप्रकोष्ठिका पुनरावर्तक धमनी (posterior ulnar recurrent a.)—उपर्युक्त से कहीं बड़ी है ग्रौर उसके नीचे से निकल कर पीछे ग्रौर ग्रभिमध्य ग्रोर उपरिस्थ ग्रौर गभीर ग्रंगुलि ग्राकुंचनियों के बीच से होकर ग्रभिमध्य ग्रधिस्थूलक के पीछे ग्रधिस्थूलक ग्रौर कूर्पर प्रवर्ध के बीच में पहुंचती है जहां यह ग्रन्तर्मणिबंध ग्राकुंचनी से ढकी रहती है। इस पेशी के दोनों शिरों के बीच दोनों ग्रन्तःप्रकोष्ठिका समपार्श्वी ग्रौर ग्रन्तरास्थि पुनरावर्तक धमनियों से सम्मिलन करती हैं।

सामान्य ग्रन्तरास्थि धमनी (common interosseous a.) लगभग 1 से०मी० लम्बी ग्रन्तःप्रकोष्ठिकास्थि के गण्डक के नीचे से निकलकर पीछे ग्रग्रबाहु की ग्रन्तरास्थि कला

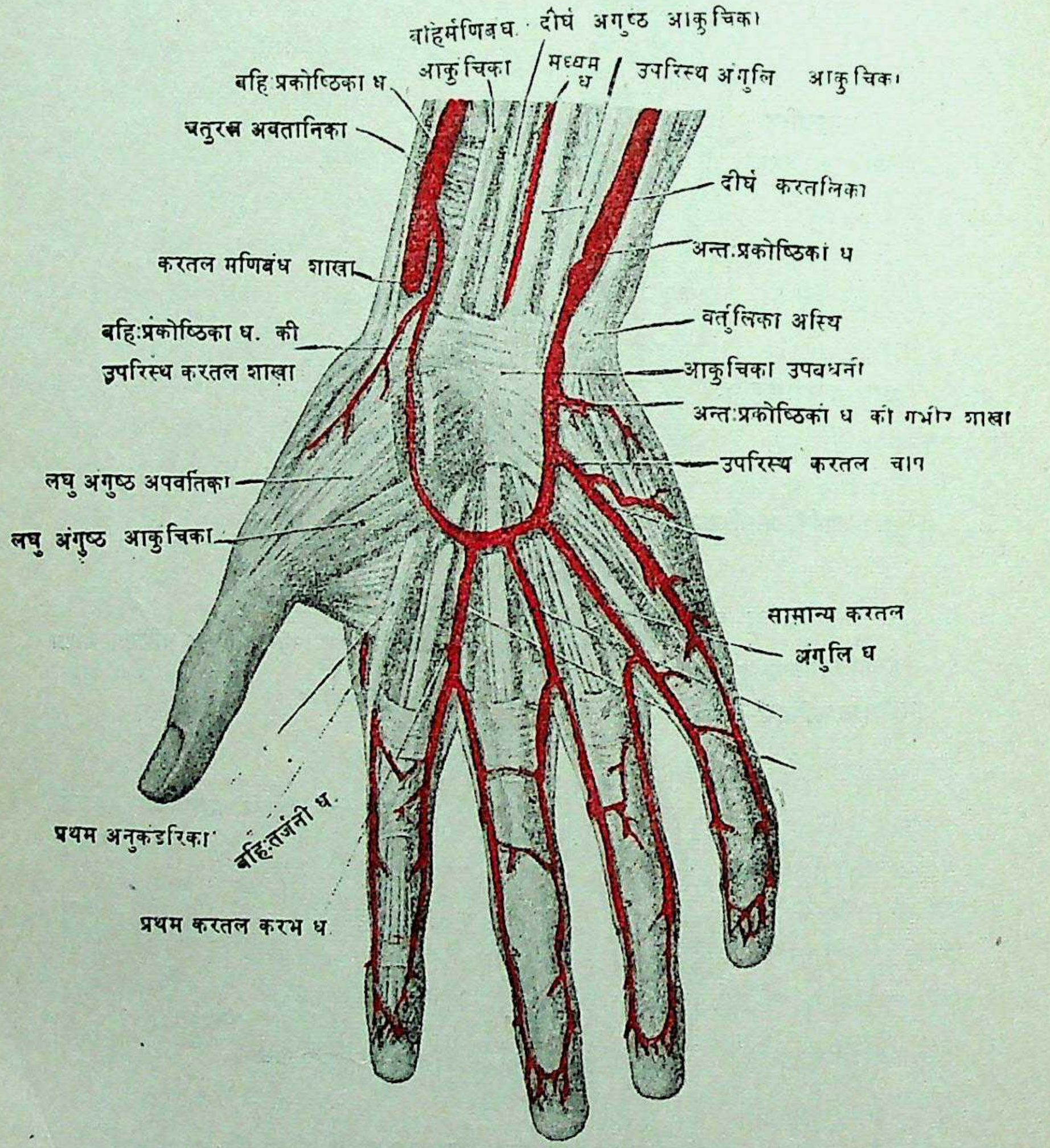
बाहिर्मणिबध दीर्घ अगुष्ठ आकुचिका
बहि:प्रकोष्ठिका ध.
आकुचिका
मध्यम ध
उपरिस्थ अंगुलि आकुचिका
चतुरस्र अवतानिका
दीर्घ करतलिका
अन्त:प्रकोष्ठिका ध
करतल मणिबंध शाखा
बहि:प्रकोष्ठिका ध. की उपरिस्थ करतल शाखा
वर्तुलिका अस्थि
आकुचिका उपवर्धनी
अन्त:प्रकोष्ठिका ध की गभीर शाखा
उपरिस्थ करतल चाप
लघु अंगुष्ठ अपवर्तिका
लघु अंगुष्ठ आकुचिका
सामान्य करतल अंगुलि ध
प्रथम अनुकंडरिका
बहि:तर्जनी ध.
प्रथम करतल करभ ध

चित्र 465—उपरिस्थ करतल चाप ग्रौर उसकी शाखायें। बहिःप्रकोष्ठिका धमनी की उपरिस्थ करतल शाखा को पूर्णरूप से दर्शाने के लिये लघु ग्रंगुष्ठा-पवर्तनी के एक ग्रंश को काट दिया गया है।

की ऊर्ध्व धारा पर पहुंचकर दो शाखाओं में विभक्त हो जाती है जो अग्र और पश्च अन्तरास्थि धमनियां (anterior and posterior interosseous art.) कही जाती हैं।

अ. अग्र अन्तरास्थि धमनी (anterior interosseous a.) अन्तरास्थि कला के अग्र पृष्ठ पर मध्यम तंत्रिका की अन्तरास्थि शाखा के साथ नीचे को चली जाती है। दोनों ओर से गभीर अंगुलि प्रसारिणी और दीर्घ अंगुष्ठ प्रसारिणी की सन्निकट धारायें धमनी को ढक देती है। इससे पेशियों को तथा दोनों अस्थियों को पोषक धमनियां जाती हैं। अन्तरास्थि कला पर स्थित इस धमनी से शाखायें निकल कर कला को वेध कर उसके पीछे की गभीर पेशियों में चली जाती हैं। चतुरस्र अवतानिका की ऊर्ध्व धारा पर यह अन्तरास्थि कला को वेधकर अग्र बाहु के पीछे पहुंचती है और पश्च अन्तरास्थि धमनी से सम्मिलन करती है तथा कलाई के पश्च पृष्ठ पर उतर कर प्रसारक उपबंधनी के मुख्य तर्जनी प्रसारिणी और अंगुलि प्रसारिणी के विभाग में से निकलकर अभिपृष्ठ मणिबंध चाप से मिल जाती है। अन्तरास्थि कला के वेधन से पूर्व यह एक शाखा अग्र मणिबंध चाप (anterior carpal arch) को भेजती है। धमनी के प्रारम्भ के पास ही इसकी मध्यम शाखा (median br.) निकल कर मध्यम तंत्रिका के साथ जाती है। कभी-कभी इसका आकार बढ़ जाता है और यह तंत्रिका के साथ करतल में जाकर उपरिस्थ करतल चाप में मिल जाती है।

ब. पश्च अन्तरास्थि धमनी (posterior interosseous a.) उपर्युक्त अग्र धमनी से बहुत छोटी है। यह तिर्यक् रज्जु (oblique cord) और अन्तरास्थि कला की ऊर्ध्व धारा के बीच से जाकर अग्र बाहु के पश्च ओर उत्तानन्नी और दीर्घ अंगुष्ठाभिवर्तनी की सन्निकट धाराओं के बीच पहुंचती है और पेशियों के गभीर और उपरिस्थ स्तरों के बीच में होकर, जिनको यह शाखायें देती जाती है, अग्रबाहु के निम्न भाग में पहुंच जाती है। यहां यह बहुत छोटी रह जाती है और पश्च मणिबंध चाप तथा अग्र अन्तरास्थि धमनी की अन्त्य शाखा से सम्मिलन करती है। प्रारंभ के पास इससे अन्तरास्थि पुनरावर्तक धमनी (interosseous recurrent a.) निकलती है जो पार्श्व अधिस्थूलक और कूर्पर प्रवर्ध के बीच कुहनी के पीछे पहुंच कर गभीर प्रगंड धमनी की मध्य समपार्श्वी शाखा और पश्च अन्तःप्रकोष्ठिका पुनरावर्तक तथा अन्तःप्रकोष्ठिका समपार्श्वी धमनियों से सम्मिलन करती है।

पेशी शाखायें (muscular branches)—अन्तःप्रकोष्ठिका धमनी की ये शाखायें अग्रबाहु के अभिमध्य किनारे पर पेशियों को शाखायें देती हैं।

करतल मणिबंध शाखा (palmar carpal br.) बहिःप्रकोष्ठिका धमनी की करतल मणिबंध शाखा से मिलकर करतल मणिबंध चाप बनाने में सहायता देती है।

अभिपृष्ठ मणिबंध शाखा (dorsal carpal br.) वर्तुलिका के ठीक ऊपर से निकल कर मणिबंध के पश्च पृष्ठ पर चली जाती है और बहिःप्रकोष्ठिका की अभिपृष्ठ मणिबंध शाखा से सम्मिलन करके अभिपृष्ठ मणिबंध चाप बनाने में सहायता देती है।

गभीर शाखा (deep branch) कनिष्ठाभिवर्तनी और कनिष्ठा आकुंचनी के बीच से निकल कर तर्जनी व्यावर्तिका (opponens digiti minimi) के पीछे या उसमें होती हुई दूसरी ओर जाकर बहिःप्रकोष्ठिका धमनी से सम्मिलन करके गभीर करतल चाप को पूर्ण कर देती है। अन्तःप्रकोष्ठिका तंत्रिका की गभीर शाखा इसके साथ रहती है।

उपरिस्थ करतल चाप (superficial palmar arch) को मुख्यतया अन्तःप्रकोष्ठिका धमनी बनाती है जो वर्तुलिका अस्थि के पार्श्व ओर, अन्तःप्रकोष्ठिका तंत्रिका

के साथ आकुंचक उपबंधनी के सामने करतल में प्रवेश करती है। वहां से यह अंकुशिकास्थि (hamate) के अंकुश के अतिमध्य ओर से करतल को पार करती हुई दूसरी ओर की चाप बनाती हुई चली जाती है। चाप की उत्तलता अंगुलियों की ओर रहती है। लगभग एक तृतीयांश व्यक्तियों में चाप अन्तःप्रकोष्ठिका धमनी से बनती है। अगले एक तृतीयांश व्यक्तियों में बहिःप्रकोष्ठिका की उपरिस्थ करतल शाखा चाप को पूर्ण करती है। कभी-कभी तर्जनी बहिर्धमनी, जो मुख्य अंगुष्ठ धमनी की शाखा है, अथवा मध्यम धमनी इस चाप को पूर्ण करती है। प्रसारित अंगुष्ठ के मूल के दूरस्थ किनारे से करतल पर खिंची अनुप्रस्थ रेखा चाप की स्थिति की सूचक होगी।

शाखायें (Branches)—**सामान्य करतल अंगुलि धमनियाँ** (common palmar digital aa.) उपरिस्थ करतल चाप के उत्तल भाग से निकल कर दूसरी, तीसरी और चौथी अनुकंडरिकाओं (lumbricals) पर दूरस्थ चली जाती हैं। गभीर करतल चाप की एक समान करतल करभ शाखा प्रत्येक सामान्य करतल अंगुलि धमनियों में विभक्त हो जाती है जो तर्जनी, मध्यमा, अनामिका और कनिष्ठा अंगुलियों के सन्निकट पृष्ठों पर समान तंत्रिकाओं के पश्च ओर स्थित अंगुलियों के सिरों तक चली जाती हैं और वहां के ऊतक में अन्तरांगुलि संधियों पर अनेक शाखाओं द्वारा सम्मिलन करती हैं। प्रत्येक से अभिपृष्ठ शाखायें निकलती हैं जो अभिपृष्ठ अंगुलि धमनियों से सम्मिलन करती हैं तथा मध्य और अंतिम अंगुल्यस्थि में नख आधात्री का संभरण करती हैं। **करतल अंगुलि धमनियां** ही अंगुलियों को मुख्य रक्त पहुंचाने वाली वाहिकायें हैं क्योंकि अभिपृष्ठ अंगुलि धमनियां बहुत छोटी होती हैं। कनिष्ठा की अभिमध्य ओर की करतल अंगुलि धमनी लघु करतालिका (palmaris brevis) के पीछे चाप से निकलती है। यहां की अस्थियों तथा संधियों को यही धमनियां रक्त देती हैं।

(1) मणिबंध के अग्र और पश्च पृष्ठों पर करतल और अभिपृष्ठ मणिबंध धमनियों द्वारा और (2) हाथ में उपरिस्थ और गभीर करतल चापों तथा उनकी करभ और अंगुलि शाखाओं द्वारा बहिः और अन्तः प्रकोष्ठिका धमनियों में भली भांति सम्मिलन होता है।

धड़ की धमनियां (Arteries of the Trunk)

अवरोही महाधमनी दो भागों में विभक्त है, उरः और उदर।

उरोमहाधमनी (Thoracic Aorta)

उरोमहाधमनी पश्च मध्यस्थानिका में स्थित है। यह महाधमनी चाप से चौथे वक्ष कशेरुका की अधोधारा पर प्रारंभ होती है और बारहवें वक्ष कशेरुका पर मध्यच्छद के महाधमनी छिद्र (aortic opening) पर अन्त होती है। प्रथम यह कशेरुका स्तंभ के बायें ओर रहती है, वहां से उतरते समय यह मध्य में आने लगती है और अन्त के स्थान पर कशेरुका स्तंभ के सामने आ जाती है।

संबंध (Relations)—**अग्र ओर**, ऊपर से नीचे को, वाम फुफ्फुस मूल, परिहृद (pericardium) जो उसको वाम अलिन्द से पृथक् करता है, ग्रासनली और मध्यच्छद; **पश्च ओर** कशेरुका स्तंभ और अर्धायुग्म शिरा (hemiazygos v.); **दक्षिण ओर**, अयुग्म शिरा

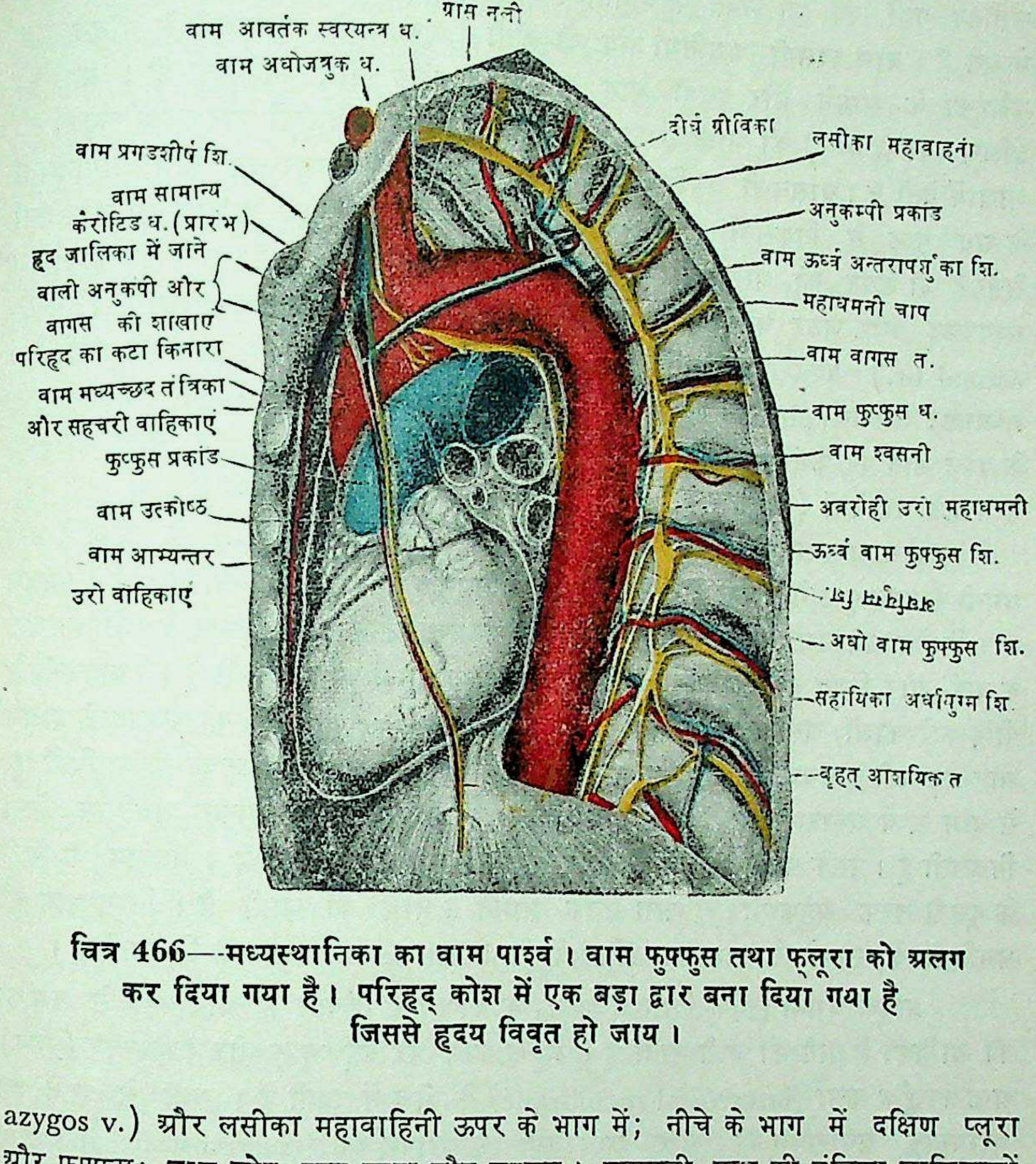
ग्रास नली
वाम आवर्तक स्वरयन्त्र ध.
वाम अधोजत्रुक ध.
वाम प्रगण्डशीर्ष शि.
वाम सामान्य कैरोटिड ध. (प्रारंभ)
हृद जालिका में जाने वाली अनुकंपी और वागस की शाखाएं
परिहृद का कटा किनारा
वाम मध्यच्छद तंत्रिका और सहचरी वाहिकाएं
फुफ्फुस प्रकांड
वाम उत्कोष्ठ
वाम आभ्यन्तर उरो वाहिकाएं
दीर्घ ग्रीविका
लसीका महावाहिनी
अनुकम्पी प्रकांड
वाम ऊर्ध्व अन्तरापर्शुका शि.
महाधमनी चाप
वाम वागस त.
वाम फुफ्फुस ध.
वाम श्वसनी
अवरोही उरो महाधमनी
ऊर्ध्व वाम फुफ्फुस शि.
ग्रास नली
अधो वाम फुफ्फुस शि.
सहायिका अर्धायुग्म शि.
बृहत् आशयिक त

चित्र 466—मध्यस्थानिका का वाम पार्श्व। वाम फुफ्फुस तथा प्लूरा को अलग कर दिया गया है। परिहृद् कोश में एक बड़ा द्वार बना दिया गया है जिससे हृदय विवृत हो जाय।

azygos v.) और लसीका महावाहिनी ऊपर के भाग में; नीचे के भाग में दक्षिण प्लूरा और फुफ्फुस; **वाम ओर**, वाम प्लूरा और फुफ्फुस। ग्रासनली, साथ की तंत्रिका जालिकाओं सहित, धमनी के दक्षिण ओर ऊपरी भाग में रहती है किन्तु वक्ष के निचले भाग में सामने आ जाती है और अन्त में मध्यच्छद के छिद्र पर धमनी के सामने तथा वाम ओर स्थित है।

उरोमहाधमनी की आशयिक (visceral) शाखायें परिहृद्, फुफ्फुस, श्वसनी और ग्रासनली को जाती हैं तथा भित्तिक (parietal) शाखायें वक्ष गुहा की भित्तियों (walls of the thoracic cavity) का संभरण करती हैं।

परिहृद् शाखायें (pericardial branches) लघु होती हैं और परिहृद् के पश्च पृष्ठ पर वितरित हैं।

श्वसनी धमनियों (bronchial arteries) की संख्या, आकृति एवं उद्गम में भिन्नता होती है। नियमतः एक **श्वसनी धमनी** होती है जो तीसरी पश्च अन्तरापर्शुक या ऊर्ध्व वाम श्वसनी धमनी से निकलती है और जो दक्षिण श्वसनी (right bronchus) के पश्च पृष्ठ पर जाती है और श्वसनी के विभागों तथा अनेक श्वसनिकाओं को बार बार विभक्त होकर शाखायें देती है तथा फुफ्फुस के अवकाशी ऊतक और श्वसनी-फुफ्फुस

लसीका पर्वों को भी रक्त पहुंचाती है। यह परिहृद् और ग्रासनली को भी शाखायें भेजती हैं। **वाम श्वसनी धमनियाँ** प्रायः दो होती हैं, एक उरो महाधमनी से पांचवें वक्ष कशेरुका के सामने और दूसरी वाम श्वसनी के ठीक नीचे निकलती है। यह भी दक्षिण श्वसनी धमनी की भांति स्थित होकर श्वसनी के वाम विभागों और श्वसनिकाओं को शाखायें देती है। **ग्रासनली धमनियाँ** (oesophageal a.) चार या पांच, महाधमनी के अग्र पृष्ठ से निकलती हैं और शाखाओं में विभक्त होकर एक वाहिका शृंखला बना लेती हैं जो ऊपर की ओर निम्न अवटु धमनियों की शाखाओं से, और नीचे की ओर वाम मध्यच्छद और जठर धमनियों से सम्मिलन करती हैं। **मध्यस्थानिका शाखायें** (mediastinal br.) पश्च मध्यस्थानिका के लसीका पर्वों और अवकाशी ऊतक को जाती हैं। **मध्यच्छद शाखायें** (phrenic br.) भी छोटी हैं जो मध्यच्छद (diaphragm) के ऊर्ध्व पृष्ठ के पश्च भाग पर फैली रहती हैं और पेशी-मध्यच्छद (musculophrenic) और परिहृद्-मध्यच्छद धमनियों (pericardiaco-phrenic aa.) से सम्मिलन करती हैं।

पश्च अन्तरापर्शुक धमनियों (posterior intercostal aa.) के नौ जोड़े उरो धमनी के पश्च पृष्ठ से निकल कर नीचे के नौ अन्तरापर्शुक अवकाशों में वितरित होते हैं। प्रथम और द्वितीय अवकाशों को ऊर्ध्व अन्तरापर्शुक धमनी रक्त देती है। महाधमनी के कशेरुका दण्ड के बाईं ओर स्थित होने के कारण दक्षिण ओर की धमनियां अधिक लम्बी हैं। वे ग्रासनली के पीछे कशेरुकाओं, लसीका महावाहनी और अयुग्म शिरा (azygos v.) को पार करके दक्षिण ओर पहुंचती हैं तथा दक्षिण प्लूरा और फुफ्फुस से ढकी रहती हैं। ऊपर की दो धमनियों पर से वाम ऊर्ध्व अन्तरापर्शुक शिरा और नीचे की धमनियों पर होकर अर्धायुग्म शिरा निकलती हैं। उसके पश्चात् दोनों ओर की धमनियों का मार्ग समान है। पर्शुका के शिरों के दूसरी तरफ अनुकम्पी शृंखला उनके सामने से नीचे को जाती है। निम्न भाग की धमनियों के सामने से आशयिक तंत्रिकायें (splanchnic nerves) भी निकलती हैं।

प्रत्येक धमनी तिर्यक् दिशा में पर्शुका के कोण पर पहुंचती हैं और वहां से पर्शुका की खातिका में आगे को चली जाती है। पर्शुक कोण पर यह प्लूरा और आभ्यन्तर (पश्च) अन्तरापर्शुक कला (intercostal membrane) के बीच में रहती है। वहां से आगे यह आभ्यन्तर अन्तरापर्शुकी और अन्तरतम अन्तरापर्शुकी (intercostalis internus and intimus) के बीच में स्थित है और आगे की ओर आभ्यन्तर वक्ष धमनी की अग्र अन्तरापर्शुक शाखा (ant. intercostal br.) या पेशी-मध्यच्छद धमनी से सम्मिलन करती हैं। प्रत्येक धमनी के साथ एक शिरा तथा एक तंत्रिका रहती है, शिरा ऊपर तथा तंत्रिका नीचे की ओर, केवल ऊपरी अवकाशों को छोड़कर, जहां तंत्रिका पहले धमनी के उपर होती है। तीसरी पश्च अन्तरापर्शुक ऊर्ध्व अन्तरापर्शुक धमनी से सम्मिलन करती है। दो पश्च अन्तरापर्शुक धमनियों का उदर भित्ति में जाकर अधःपर्शुक, ऊर्ध्व अधिजठर और कटि धमनियों से सम्मिलन होता है।

प्रत्येक पश्च अन्तरापर्शुक धमनी से अनेक शाखायें निकलती हैं।

अभिपृष्ठ शाखा (dorsal branches) पीछे की ओर एक अवकाश द्वारा, जो ऊपर और नीचे दो पर्शुकाओं की ग्रीवाओं से, अभिमध्य ओर कशेरुका काय से और पार्श्व ओर एक ऊर्ध्व पर्शुका-अनुप्रस्थ स्नायु (costotransverse lig.) से सीमित हैं, चली जाती है। इससे एक मेरु शाखा (spinal br.) निकलकर अन्तराकशेरुक रन्ध्र द्वारा कशेरुका नालिका

में जाती है और कशेरुकाओं और मेरु रज्जु तथा उसकी तानिकाओं को शाखायें देती है तथा ऊपर और नीचे की ओर मेरु धमनियों से सम्मिलन करती है और दूसरी तरफ की धमनियों से भी सम्मिलन करती है। अभिपृष्ठ शाखा वहां से अनुप्रस्थ प्रवर्ध पर वक्ष तंत्रिका (thoracic n.) की अभिपृष्ठ प्रशाखा के साथ पीठ की पेशियों को रक्त देती हुई अनुप्रस्थ प्रवर्ध पर चली जाती है।

समपार्श्वी अन्तरापर्शुक शाखा (collateral intercostal br.) पर्शुक के कोण के समीप से निकल कर नीचे की पर्शुका की ऊर्ध्व धारा पर आभ्यन्तर वक्ष धमनी की अन्तरापर्शुक शाखा या पेशीमध्यच्छद धमनी से मिलती है।

पेशी शाखायें (muscular br.) अन्तरापर्शुकी, वक्षच्छदिका और अग्र दन्तुरिका पेशियों को जाती हैं।

पार्श्व त्वचा शाखायें (lateral cutaneous br.) वक्ष तंत्रिकाओं की पार्श्व त्वचा शाखाओं के साथ जाती हैं।

स्तन शाखायें (mammary br.) दूसरे, तीसरे और चौथे अन्तरापर्शुक अवकाश में निकलती हैं।

दक्षिण श्वसनी धमनी (right bronchial a.) कभी कभी दक्षिण पश्च अन्तरापर्शुक धमनी से निकलती है।

अधःपर्शुक धमनियों (subcostal aa.) का जोड़ा उरो महाधमनी की अंतिम शाखायें हैं। ये अन्तरापर्शुक धमनियों के सम्पूर्णतः समान हैं, किन्तु 12 वीं पर्शका के नीचे स्थित होने के कारण ये **अधःपर्शुक** कहलाती हैं। प्रत्येक ओर की धमनी बारहवें कशेरुका पर होकर, आशय तंत्रिकाओं, अनुकम्पी की गंडिका शृंखला, प्लूरा और मध्यच्छद के पीछे से, पार्श्व ओर को चली जाती हैं। दक्षिण धमनी के सामने से लसीका महावाहनी और अयुग्म शिरा (azyogos v.) और वाम धमनी के सामने से सहायक अर्धायुग्म शिरा (accessory hemiazygos v.) भी निकालती है। तब प्रत्येक ओर की धमनी पार्श्व कटिपर्शुक चाप (lumbocostal arch) के पीछे से उदर में आती है तथा बारहवीं वक्ष तंत्रिका के साथ, वृक्क के पीछे और कटि चतुरस्रिका (quadratus lumborum) के आगे होकर अनुप्रस्थ उदरिका (transversus abdominis) के उद्गम की कंडराकला को वेधती है और इस पेशी और तिर्यक् आभ्यन्तर औदरी के बीच से आगे जाकर ऊर्ध्व अधिजठर (superior epigastric), निम्न पश्च अन्तरापर्शुक और कटि धमनियों से सम्मिलन करती है।

उदर महाधमनी (Abdominal Aorta)

उदर महाधमनी अंतिम वक्ष कशेरुका की काय की अधोधारा के सामने मध्यच्छद में महाधमनी छिद्र से प्रारम्भ होती है और कशेरुका स्तंभ के अग्र ओर नीचे जाकर चौथे कटि कशेरुका की काय पर तनिक बाईं ओर दो सामान्य श्रेणिफलक धमनियों (common iliac aa.) में विभक्त होकर अन्त हो जाती है। इससे बड़ी बड़ी शाखाओं के निकलने के कारण यह शीघ्र ही आकार में घटती जाती है।

संबंध (Relations)— **अग्र ओर-कुक्षि प्रकांड** (coeliac trunk) और उसकी शाखायें, तंत्रिकाओं की कुक्षि जालिका, वपा का वर्सा (omental bursa), धमनी और यकृत् के अंकुर

प्रवर्ध (papillary process) के बीच में, और लघु वपा (lesser omentum) ऊपरी भाग में स्थित हैं। इसके नीचे ही महाधमनी से ऊर्ध्व आन्त्रयोजनी धमनी (superior mesenteric artery) निकलती है और वाम वृक्क शिरा (renal v.) इसके सामने से जाती है। अग्न्याशय ग्रन्थि की काय, प्लीहा शिरा सहित धमनी के सामने से बायें ओर कुछ ऊपर को चली जाती है किन्तु ऊर्ध्व आन्त्रयोजनी धमनी और वाम वृक्क शिरा इसको धमनी से पृथक् रखती हैं। अग्न्याशय से नीचे वृषण (अथवा डिम्ब शाखायें) और ग्रहणी (duodenum) का क्षैतिज भाग इसके सामने रहते हैं। धमनी का निम्नतम भाग पश्च भित्तिक पर्युदर्या के संपर्क में रहता है और आन्त्रसंयोजनी का मूल उसको पार करता है।

पश्च ओर—ऊपर के चार कशेरुका, अन्तराकशेरुक चक्रिकायें और अग्र अनुदैर्घ्य स्नायु हैं। इसके अभिपृष्ठ ओर से निकलने वाली कटि धमनी और तीसरी और चौथी वाम कटि शिरायें (कभी कभी दूसरी भी) इसके पीछे होकर निम्न महाशिरा में पहुंचती हैं। वाम वृहत् कटिलम्बिका (left psoas major) की अग्र धारा धमनी द्वारा ढक सकती है।

दक्षिण ओर—वसालसीका कुंड (cisterna chyli) और लसीका महावाहिनी (thoracic duct), अयुग्म शिरा, मध्यच्छद का दक्षिण पाद जो इसको कुछ ढक लेता है और निम्न महाशिरा और कुक्षि गंडिका (coeliac ganglion) से पृथक् करता है, ऊपरी भाग में स्थित हैं। दूसरे कटि कशेरुका से नीचे यह निम्न महाशिरा के संपर्क में रहती है।

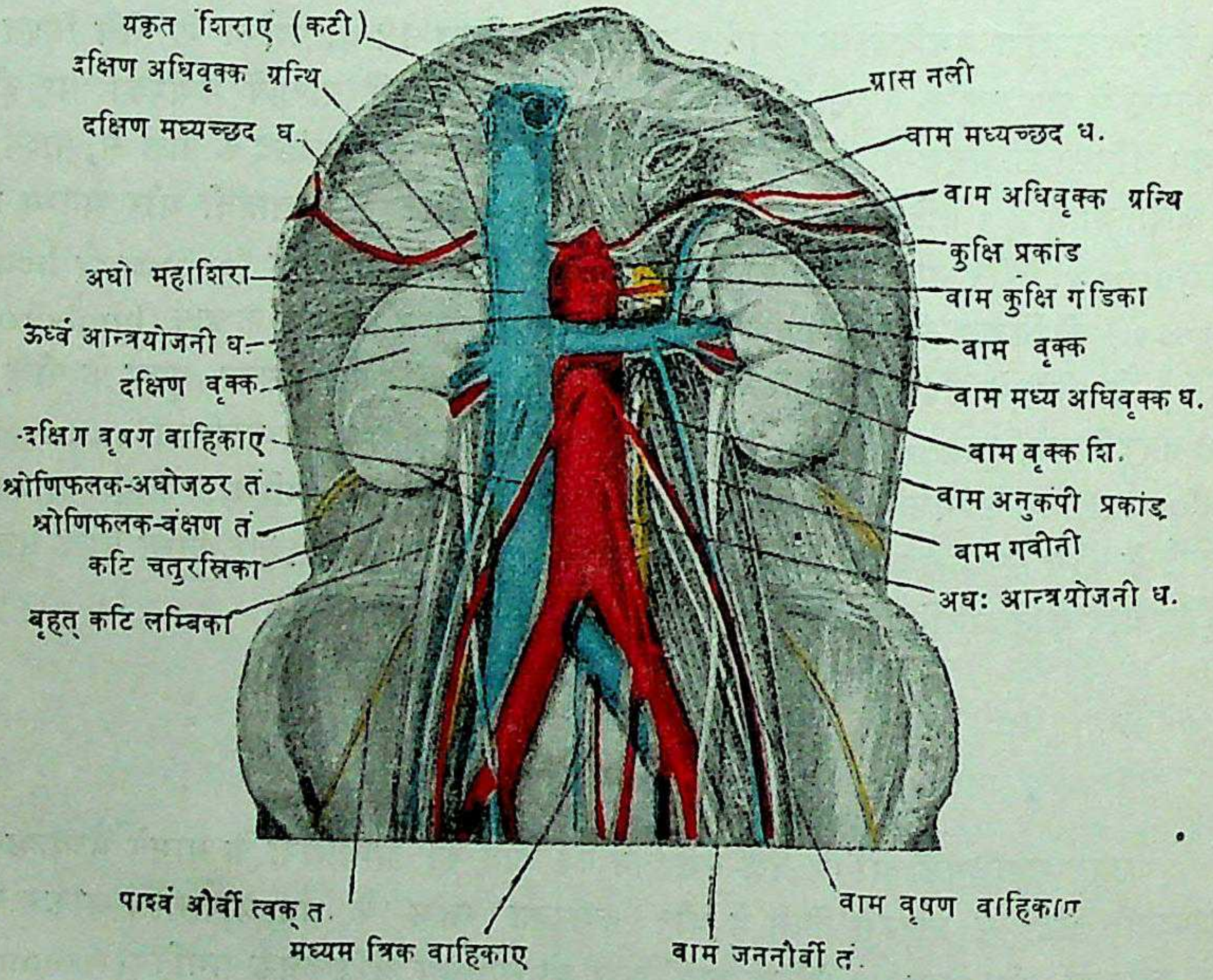
यकृत शिराए (कटी)
दक्षिण अधिवृक्क ग्रन्थि
दक्षिण मध्यच्छद ध.
अधो महाशिरा
ऊर्ध्व आन्त्रयोजनी ध.
दक्षिण वृक्क
दक्षिग वृषग वाहिकाएं
श्रोणिफलक-अधोजठर तं.
श्रोणिफलक-वंक्षण तं.
कटि चतुरस्रिका
बृहत् कटि लम्बिका
श्वास नली
वाम मध्यच्छद ध.
वाम अधिवृक्क ग्रन्थि
कुक्षि प्रकांड
वाम कुक्षि गंडिका
वाम वृक्क
वाम मध्य अधिवृक्क ध.
वाम वृक्क शि.
वाम अनुकंपी प्रकांड
वाम गवीनी
अधः आन्त्रयोजनी ध.
पार्श्व ओर्वी त्वक् त.
मध्यम त्रिक वाहिकाए
वाम जननोर्वी तं.
वाम वृषण वाहिकाए

चित्र 467—उदर महाधमनी तथा उसकी शाखायें। पुरुष में

वाम ओर (On the left side)—ऊपर के भाग में मध्यच्छद का वाम पाद और वाम कुक्षि गंडिका हैं। दूसरे कटि कशेरुका पर यह ग्रहणी-मध्यान्त्र बंक (duodeno-jejunal flexure) और अनुकम्पी शृंखला के सम्पर्क में आ जाती है। यह शृंखला धमनी के वाम ओर साथ-साथ नीचे को चली जाती है। ग्रहणी का आरोही भाग और निम्न आंत्रयोजनी वाहिकायें भी इसके संबंध में स्थित हैं।

उदर महाधमनी की शाखायें
(Branches of the Abdominal Aorta)

इनको चार वर्गों में विभाजित किया गया है—अभ्युदर, पार्श्व, अभिपृष्ठ और अन्त्य। अभ्युदर और पार्श्व शाखायें आशयों को जाती हैं और अभिपृष्ठ शाखायें केवल काय भित्ति (body wall) को रक्त देती हैं।

अभ्युदर शाखायें (Ventral branches)

- कुक्षि
- ऊर्ध्व आन्त्रयोजनी
- निम्न आन्त्रयोजनी

पार्श्व शाखायें (Lateral branches)

- निम्न मध्यच्छद
- मध्य अधिवृक्क
- वृक्क
- वृषण (पुरुष में)
- डिंबग्रन्थि (स्त्री में)

अभिपृष्ठ शाखायें (Dorsal branches)

- कटि
- मध्यम त्रिक

अन्त्य शाखायें (Terminal branches)

- सामान्य श्रोणिफलक

कुक्षि प्रकांड (Coeliac Trunk)

कुक्षि प्रकांड महाधमनी के मध्यच्छद के महाधमनी छिद्र द्वारा उदर में आने के पश्चात् ही उसके अग्र ओर से निकलता है और 1.25 से०मी० तक सामने और कुछ दक्षिण ओर को क्षैतिज दिशा में अग्न्याशय तथा प्लीहा शिरा से ऊपर जाकर 1. वाम जठर, 2. यकृत् और 3. प्लीहा शाखाओं में विभक्त हो जाता है। कभी इस प्रकांड से दोनों निम्न मध्यच्छद धमनियां भी निकलती हैं। ऊर्ध्व आन्त्रयोजनी और कुक्षि प्रकांड एक ही मूलकांड से निकल सकती हैं; अथवा कांड की तीनों शाखाओं का पृथक् पृथक् महाधमनी से निकलना संभव है।

संबंध (Relations)—**सामने**—वपा वर्सा (omental bursa) (पर्युदर्या का लघु कोश) तथा तंत्रिकाओं की कुक्षि जालिका उसको घेरे हुए है। **दक्षिण ओर**-दक्षिण कुक्षि गंडिका, मध्यच्छद का दक्षिण पाद (crus) और यकृत् का पुच्छक प्रवर्ध (caudate process of liver) हैं। **वाम ओर** वाम कुक्षि गंडिका, मध्यच्छद का वाम पाद और जठर अभिहृद् भाग (cardiac end of the stomach)। **नीचे**—अग्न्याशय की ऊर्ध्व धारा और प्लीहा शिरा। कुक्षि तंत्रिका जालिकायें प्रकांड को घेरे रहती हैं जिसकी शाखायें इसकी तीनों शाखाओं के साथ जाती हैं।

1. **वाम जठर धमनी** (left gastric a.)—शेष दोनों शाखाओं से छोटी है और ऊपर तथा बाईं ओर को वपा वर्सा के पीछे होती हुई जठर के अभिहृद् भाग को चली जाती

है। यह वाम निम्न मध्यच्छद धमनी के पास और वाम अधिवृक्क ग्रन्थि के अभिमध्य ओर या सामने रहती है। इससे दो या तीन ग्रासनली शाखायें (oesophageal br.) निकल कर मध्यच्छद के ग्रासनली द्वार में होकर ऊपर जाकर महाधमनी की ग्रासनली शाखाओं से सम्मिलन करती हैं; अन्य शाखायें आमाशय के अभिहृद् भाग को रक्त देती हैं और प्लीहा धमनी की शाखाओं से मिलती हैं। वहां से धमनी आमाशय की लघु वक्रता (lesser curvature) पर चली जाती हैं जहां यह जठर-अग्न्याशय पुटक में (प्रायः दो शाखायें) लघु वपा (lesser omentum) के दोनों स्तरों के बीच जठरनिर्गम (pylorus) को चली जाती हैं। इससे शाखाएं निकल कर आमाशय के दोनों पृष्ठों में फैल जाती हैं तथा दक्षिण जठर धमनी से सम्मिलन करती हैं।

2. **यकृत् धमनी** (hepatic artery)—जठर धमनी से बड़ी किन्तु प्लीहा धमनी से छोटी है। यह सामने और दक्षिण ओर को वपा रन्ध्र (epiploic foramen) के अभिमध्य प्रान्त के नीचे से होकर ग्रहणी के ऊर्ध्व भाग के ऊपरी पृष्ठ पर पहुंचती है। वहां से यह प्रतिहारिणी शिरा (portal v.) के सामने से निकल कर लघु वपा के दोनों स्तरों के बीच में होती हुई वपा रंध्र के सामने होकर यकृत् प्रतिहार (porta hepatis) पर पहुंच कर दक्षिण और वाम दो शाखाओं में विभक्त हो जाती है जो यकृत् के दोनों खंडों में जाती हैं और प्रतिहारिणी शिरा तथा यकृत् वाहिनियों (hepatic ducts) के साथ-साथ शाखायें देती जाती हैं। इस प्रकार तीनों की शाखायें साथ-साथ यकृत् में फैल जाती है। व्याख्या के लिये इसको (1) सामान्य यकृत् धमनी (common hepatic a.) (प्रारम्भ से जठर-ग्रहणी शाखा के निकलने तक) और (2) मुख्य यकृत् धमनी (hepatic artery proper) जिसको दो भागों में बांट दिया गया है।

शाखायें (Branches)—तीन हैं: दक्षिण जठर, जठर ग्रहणी और पित्ताशय धमनियां, पित्तवाहिनी की शाखायें (दक्षिण यकृत् धमनी से) तथा (कभी कभी) अधिग्रहणी धमनी।

दक्षिण जठर धमनी (right gastric art.)—सामान्य यकृत् धमनी से उसके ग्रहणी के ऊर्ध्व भाग के ऊपर से निकलती है और लघु वपा में होकर नीचे के आमाशय के जठरनिर्गम प्रान्त को उतर जाती है। वहां से यह लघु वक्रता पर होती हुई दक्षिण से वाम ओर को चली जाती है जहां वाम जठर धमनी से उसका सम्मिलन होता है। इसकी शाखायें आमाशय के अग्र और पश्च दोनों पृष्ठों के ऊर्ध्व भागों को रक्त देती हैं। अधिग्रहणी धमनी (supra-duodenal a.) इससे निकल सकती है।

जठर-ग्रहणी धमनी (gastroduodenal a.)—ग्रहणी के पीछे या ऊपर से निकलती है। यह ग्रहणी के ऊर्ध्व भाग और अग्न्याशय ग्रीवा के बीच से उतरती है और ग्रहणी के ऊर्ध्व भाग की अधोधारा पर पहुंचकर दक्षिण जठर-वपा (gastroepiploic a.) और ऊर्ध्व अग्न्याशय-ग्रहणी धमनियों (superior gastroduodenal a.) में विभक्त हो जाती है। विभक्त होने के पूर्व यह आमाशय के जठरनिर्गम प्रान्त, अग्न्याशय तथा ग्रहणी के ऊर्ध्व भाग के पश्च पृष्ठ को शाखायें देती है और कभी-कभी अधिग्रहणी धमनी (supraduodenal a.) भी इससे निकलती है। सामान्य यकृत् धमनी की प्रथम शाखा अक्सर दक्षिण जठर धमनी की अपेक्षा जठर-ग्रहणी धमनी होती है। जठर-ग्रहणी धमनी ऊर्ध्व आंत्रयोजनी, कुक्षि प्रकांड अथवा विपथ दक्षिण यकृत् धमनी से निकल सकती है।

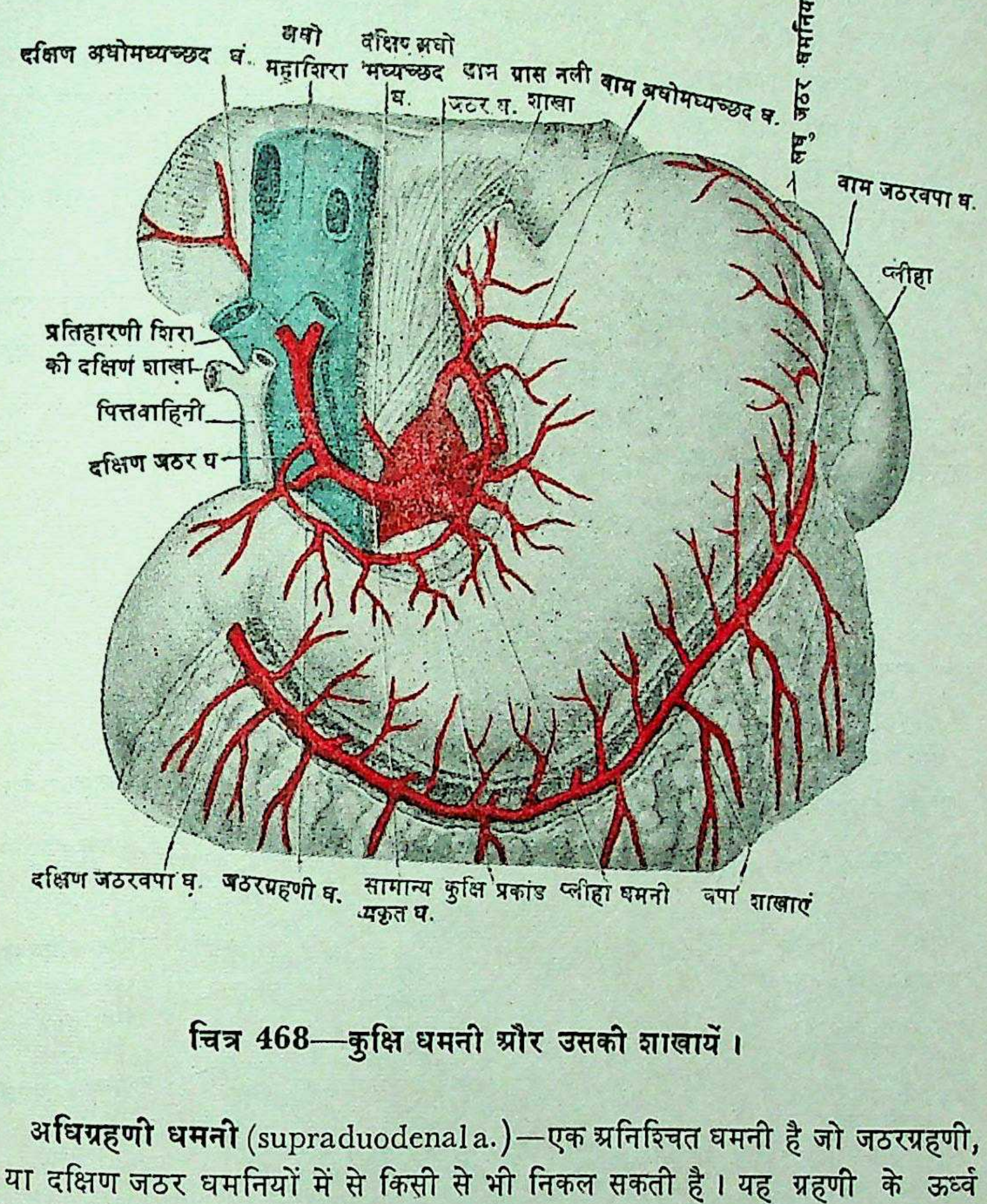
दक्षिण अधोमध्यच्छद घं.
अधो महाशिरा
दक्षिण अधो मध्यच्छद घ.
वाम ग्रास नली
जठर घ. शाखा
वाम अधोमध्यच्छद घ.
लघु, जठर धमनियां
वाम जठरवपा घ.
प्लीहा
प्रतिहारणी शिरा की दक्षिण शाखा
पित्तवाहिनी
दक्षिण जठर घ
दक्षिण जठरवपा घ.
जठरग्रहणी घ.
सामान्य यकृत घ.
कुक्षि प्रकांड
प्लीहा धमनी
वपा शाखाएं

चित्र 468—कुक्षि धमनी और उसकी शाखायें।

अधिग्रहणी धमनी (supraduodenal a.)—एक अनिश्चित धमनी है जो जठरग्रहणी, यकृत् या दक्षिण जठर धमनियों में से किसी से भी निकल सकती है। यह ग्रहणी के ऊर्ध्व भाग के अग्र और पश्च पृष्ठों को रक्त पहुंचाती है।

दक्षिण जठर-वपा धमनी (right gastroepiploic a.)—वपा बर्सा की दक्षिण धारा पर होती हुई आमाशय की बृहद् वक्रता पर पहुंच कर दक्षिण से बायें ओर को चली जाती है और प्लीहा धमनी की वाम जठर-वपा शाखा से सम्मिलन करती है। जठरनिर्गम प्रान्त में यह आमाशय के सम्पर्क में रहती है, किन्तु शेष मार्ग में यह बृहद् वक्रता के लगभग एक अंगुल नीचे रहती है। इससे बहुत सी शाखायें निकल कर आमाशय के दोनों पृष्ठों, बृहद् वपा और ग्रहणी के ऊर्ध्व भाग के अधःपृष्ठ को रक्त पहुंचाती है। यह जठरग्रहणी धमनी की बड़ी अन्त्य शाखा है।

ऊर्ध्व अग्न्याशय-ग्रहणी धमनियां (superior pancreaticoduodenal aa.)—दो धमनियां हैं–अग्र और पश्च। अग्र धमनी ग्रहणी और अग्न्याशय के शिर के बीच की खातिका

के सामने से होकर नीचे उतरती है और दोनों को रक्त देने के पश्चात् ऊर्ध्व आन्त्रयोजनी धमनी (superior mesenteric a.) की निम्न अग्न्याशयग्रहणी शाखा से सम्मिलन करती है। पश्च ऊर्ध्व अग्न्याशय-ग्रहणी धमनी प्राय: जठरग्रहणी धमनी से ग्रहणी के ऊर्ध्व भाग की ऊर्ध्व धारा पर निकलती है और दक्षिण ओर को प्रतिहारिणी शिरा और पित्त वाहिनी के सामने से निकल कर नीचे जाकर अग्न्याशय के शिर के पीछे से जाती है। यहां इसकी शाखायें अग्न्याशय और ग्रहणी दोनों को जाती हैं। यहां पित्तवाहिनी के पीछे से होती हुई, ठीक उस संरचना के सामने ग्रहणी भित्ति में प्रवेश करती है और निम्न अग्न्याशयग्रहणी धमनी के पश्च विभाग के साथ सम्मिलन करके अन्त हो जाती है। सामान्य पित्तवाहिनी के निचले भाग को इससे कई शाखायें जाती हैं।

पित्ताशय धमनी (cystic a.)—प्राय: यकृत् धमनी की दक्षिण शाखा से निकलती है और सामान्य यकृत् और पित्ताशय वाहिनियों के पीछे होकर पित्ताशय की ग्रीवा के ऊर्ध्व पृष्ठ पर पहुंचती है। वहां से नीचे और सामने को जाकर उपरिस्थ और गभीर शाखाओं में विभक्त हो जाती है जो क्रमश: पित्ताशय के अध: और ऊर्ध्व पृष्ठ पर फैल जाती हैं। कभी-कभी यह धमनी स्वयं यकृत् धमनी से निकलती है। यह यकृत् वाहिनियों और सामान्य पित्त वाहिनी के ऊर्ध्व भाग को भी रक्त पहुंचाती है।

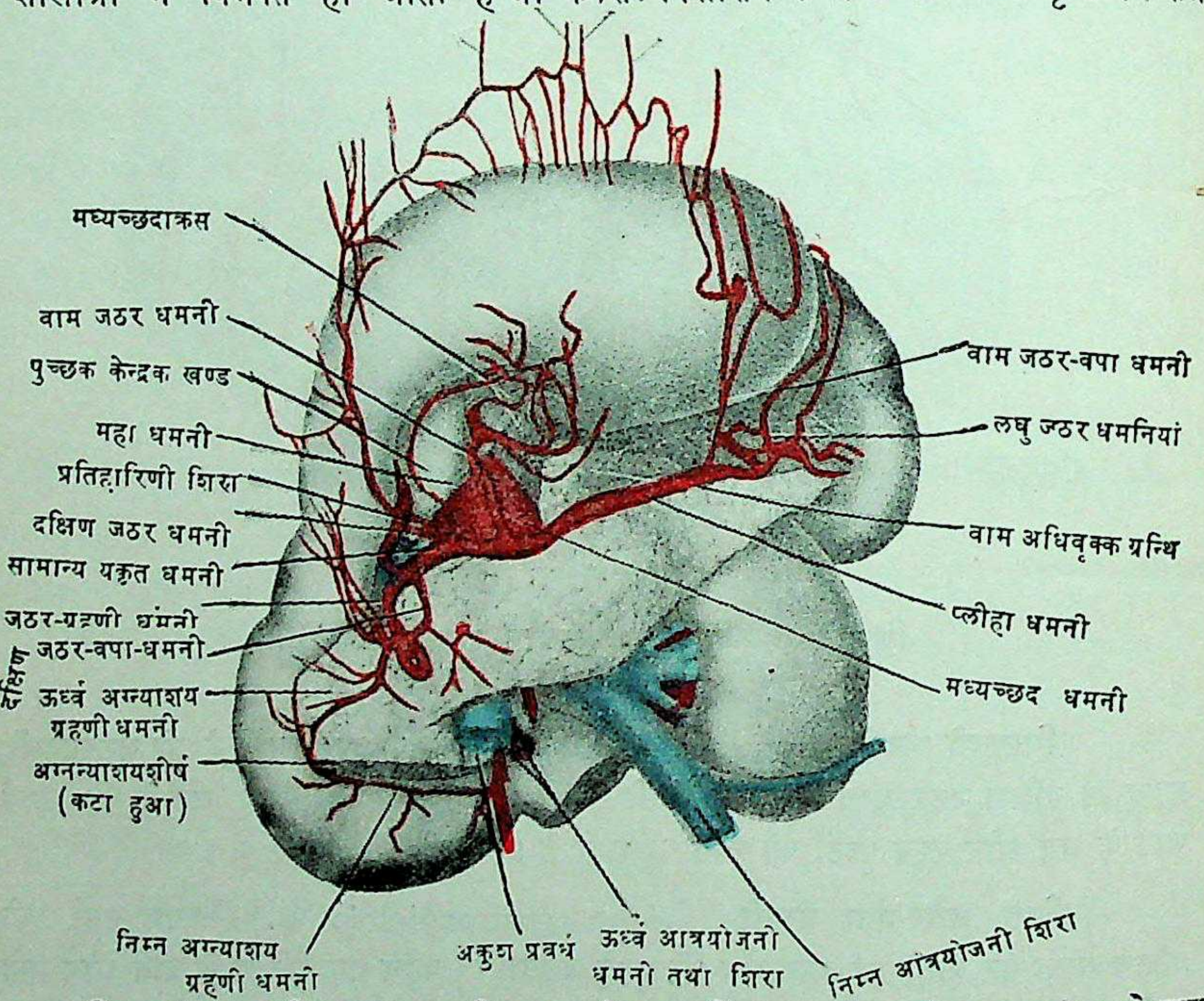
मध्यच्छदाक्रस
वाम जठर धमनी
पुच्छक केन्द्रक खण्ड
महा धमनी
प्रतिहारिणी शिरा
दक्षिण जठर धमनी
सामान्य यकृत धमनी
जठर-ग्रहणी धमनी
जठर-वपा-धमनी
दक्षिण
ऊर्ध्व अग्न्याशय ग्रहणी धमनी
अग्न्याशयशीर्ष (कटा हुआ)
निम्न अग्न्याशय ग्रहणी धमनी
अकुश प्रवर्ध
ऊर्ध्व आंत्रयोजनी धमनी तथा शिरा
निम्न आंत्रयोजनी शिरा
मध्यच्छद धमनी
प्लीहा धमनी
वाम अधिवृक्क ग्रन्थि
लघु जठर धमनियां
वाम जठर-वपा धमनी

चित्र 469—कुक्षि प्रकाण्ड और उसकी शाखायें, आमाशय को ऊपर उलटने तथा पर्युदर्या को पश्च उदर भित्ति पर हटाने से विवृत हो गई हैं।

प्लीहा धमनी (splenic artery)—कुक्षि प्रकांड की सबसे बड़ी शाखा है। इसका मार्ग अत्यन्त घुमावदार (tortuous) है। यह क्षैतिज दिशा में वाम ओर को, आमाशय और

वपा बर्सा के पीछे तथा अग्न्याशय की ऊर्ध्व धारा पर होती हुई चली जाती है। यह वाम अधिवृक्क ग्रन्थि और वाम वृक्क के ऊर्ध्व भाग को पार करके प्लीहावृक्क स्नायु (lienorenal lig.) में होकर प्लीहा के पास पहुंचकर पांच या छै शाखायें प्लीहा में भेजती है जो प्लीहाद्वार (hilum) में होकर उसके भीतर प्रविष्ट होती हैं।

शाखायें (Branches)—**अग्न्याशय शाखायें** (pancreatic br.)—अनेक क्षुद्र वाहिकायें हैं जो अग्न्याशय की ऊर्ध्व धारा पर से जाते समय धमनी से निकल कर अग्न्याशय की काय, ग्रीवा और पुच्छ को रक्त देती हैं। एक अभिपृष्ठ शाखा (dorsal branch) अग्न्याशय के पीछे जाकर दक्षिण और वाम शाखाओं में विभक्त हो जाती है। दक्षिण शाखा अग्र ऊर्ध्व अग्न्याशय-ग्रहणी की एक शाखा से मिलकर अग्न्याशयपूर्व धमनी चाप (prepancreatic arterial arch) बनाती है। वाम शाखा ग्रन्थि की अधोधारा पर होती हुई उसकी पुच्छ में शाखाओं द्वारा प्रवेश करती है जहां इसका सम्मिलन प्लीहा धमनी की शाखाओं के साथ होता है जो अग्न्याशय की पुच्छ एवं काय के वाम भाग को रक्त देती हैं।

लघु जठर धमनियां (short gastric aa.)—प्लीहा धमनी की पांच से सात लघु शाखायें हैं जो उसके अन्तिम भाग से या जठर-वपा धमनी से निकलती हैं और जठर-प्लीहा स्नायु के स्तरों में होती हुई आमाशय पर पहुंचकर उसके बुघ्न (fundus) को रक्त देती हैं तथा उनका वाम जठर और वाम जठर-वपा धमनियों से सम्मिलन होता है।

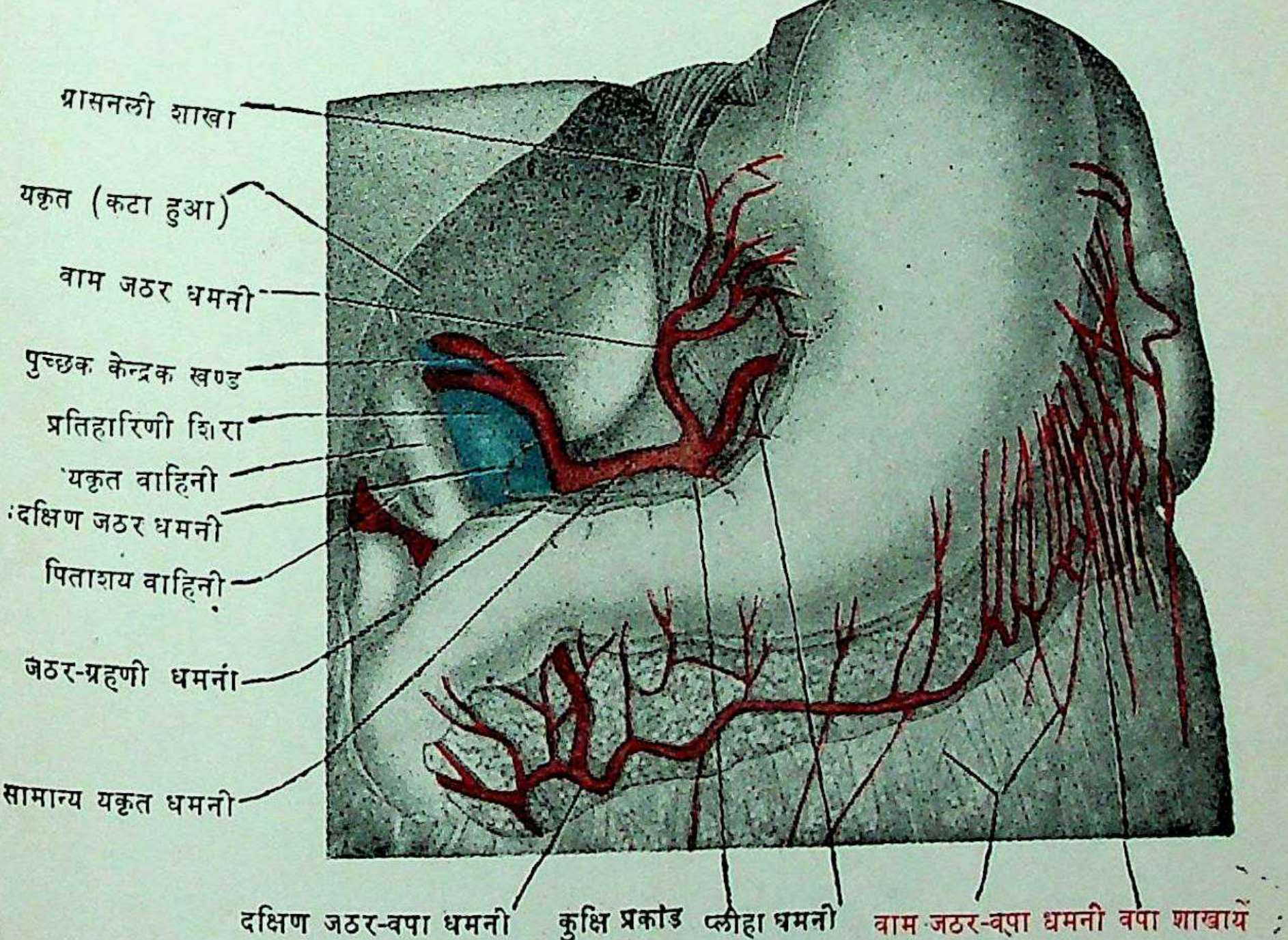
ग्रासनली शाखा
यकृत (कटा हुआ)
वाम जठर धमनी
पुच्छक केन्द्रक खण्ड
प्रतिहारिणी शिरा
यकृत वाहिनी
दक्षिण जठर धमनी
पिताशय वाहिनी
जठर-ग्रहणी धमनी
सामान्य यकृत धमनी
दक्षिण जठर-वपा धमनी
कुक्षि प्रकाण्ड
प्लीहा धमनी
वाम जठर-वपा धमनी
वपा शाखायें

चित्र 470—एक व्यवच्छेदन का आरेख जिसमें यकृत् धमनी, पित्त वाहिनी और प्रतिहारिणी शिरा का सम्बन्ध दिखाया गया है।

वाम जठर-वपा धमनी (left gastroepiploic a.)— यह प्लीहा धमनी की सबसे बड़ी शाखा है जो धमनी के अन्त से कुछ पूर्व प्लीहाद्वार से पहले निकल कर नीचे,

सामने और दक्षिण ओर को चली जाती है। इससे कई शाखायें निकल कर जठर-प्लीहा स्नायु में होकर आमाशय की बृहत् वक्रता के लगभग ऊर्ध्व तृतीयांश को रक्त देने को जाती हैं। ये दक्षिण जठर-वपा धमनी की जठर शाखाओं से कहीं बड़ी हैं। ये 8 से 10 से॰ मी॰ लम्बी हो सकती हैं। इसके अन्त्य भाग से एक बड़ी वपा शाखा निकल कर दक्षिण जठर-वपा से मिलने को चली जाती है।

बृहत् वपा को रक्त दक्षिण और वाम जठर-वपा धमनियों की वपा शाखाओं द्वारा पहुंचता है।

प्लीहा शाखायें (splenic branches)—इनका ऊपर उल्लेख किया जा चुका है। ये प्लीहा-वृक्क स्नायु के दोनों स्तरों के बीच में होती हुई प्लीहाद्वार में प्रवेश करती हैं। इनका प्लीहा में वितरण प्लीहा शरीर के साथ बताया जायेगा।

ऊर्ध्व आन्त्रयोजनी धमनी
(Superior mesenteric artery)

ऊर्ध्व आन्त्रयोजनी धमनी ग्रहणी के ऊर्ध्व भाग के अतिरिक्त समस्त क्षुद्रान्त्र, अंधान्त्र (caecum), आरोही और अनुप्रस्थ बृहदांत्रों के अधिकतर भाग को रक्त

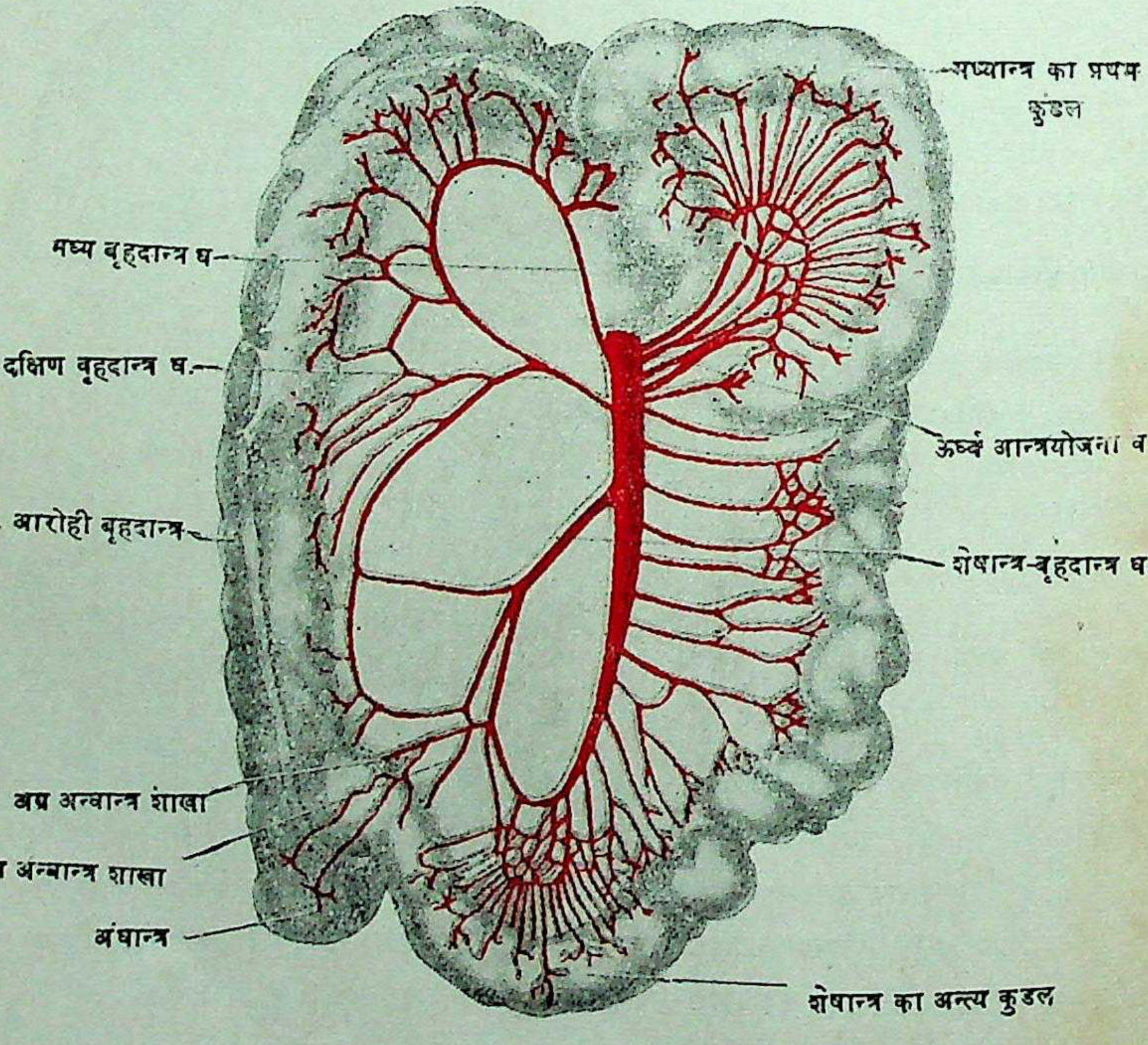
मध्यान्त्र का प्रथम कुंडल
मध्य बृहदान्त्र ध.
दक्षिण बृहदान्त्र ध.
ऊर्ध्व आन्त्रयोजनी ध.
आरोही बृहदान्त्र
शेषान्त्र-बृहदान्त्र ध.
अग्र अन्धान्त्र शाखा
पश्च अन्धान्त्र शाखा
अंधान्त्र
शेषान्त्र का अन्त्य कुंडल

चित्र 471—ऊर्ध्व आंत्रयोजनी धमनी तथा उसकी शाखायें।

पहुंचाती है। यह महाधमनी के अग्र पृष्ठ से कुक्षि प्रकांड के 1 से०मी० नीचे से निकलती है। प्रारम्भ पर इसको सामने से प्लीहा शिरा और अग्न्याशय की काय पार करते हैं। तनिक नीचे वाम वृक्क शिरा (left renal vein) इसको महाधमनी से पीछे की ओर पृथक् करती है। यहां से यह अग्न्याशय के शिर के अंकुश प्रवर्ध (uncinate process) और ग्रहणी के क्षैतिज भाग के सामने से आन्त्रयोजनी के दोनों स्तरों के बीच, उसके मूल के पास, नीचे और आगे को चली जाती है और दक्षिण श्रोणिफलक खात में पहुंच कर अपनी ही शेषान्त्र-बृहदान्त्र (ileocolic) नामक शाखा से संम्मिलन करती है। इससे एक चाप बन जाती है जिसकी उत्तलता नीचे को, सामने को तथा बाईं ओर को रहती है। यह अपने मार्ग में निम्न महाशिरा, दक्षिण गवीनी और बृहत् कटिलम्बिका (psoas major) को सामने से पार करती है तथा चारों तरफ से तंत्रिकाओं की ऊर्ध्व आंत्रयोजनी जालिका ले घिरी रहती है।। इसके दक्षिण ओर ऊर्ध्व आन्त्रयोजनी शिरा इसके साथ रहती है।

शाखायें (Branches)—**अग्न्याशय-ग्रहणी धमनी** (pancreaticoduodenal a.)—यह ग्रहणी के क्षैतिज भाग की ऊर्ध्व धारा के सामने ऊर्ध्व आन्त्रयोजनी या उसकी प्रथम मध्यान्त्र (jejunal) शाखा से निकलती है और प्रायः तुरन्त ही अग्र और पश्च शाखाओं में विभक्त हो जाती है। **अग्र शाखा** अग्न्याशय के शिर के सामने से दक्षिण ओर जाकर तथा ऊपर चढ़ कर अग्र ऊर्ध्व अग्न्याशय-ग्रहणी धमनी (anterior superior pancreaticoduodenal a.) से मिल जाती है। **पश्च शाखा** अग्न्याशय के शिर के पीछे, दाहिने ओर ऊपर जाकर पश्च ऊर्ध्व अग्नाशय-ग्रहणी धमनी से सम्मिलन करती है। दोनों शाखायें अग्न्याशय शिर तथा अंकुश प्रवर्ध और ग्रहणी को रक्त देती हैं।

मध्यान्त्र और शेषान्त्र शाखायें (jejunal and ileal br.) संख्या में 12 से 15 हैं और ऊर्ध्व आन्त्रयोजनी धमनी के वाम पार्श्व से निकल कर समस्त मध्यान्त्र और, अन्त्य भाग के

नी से

ोकर

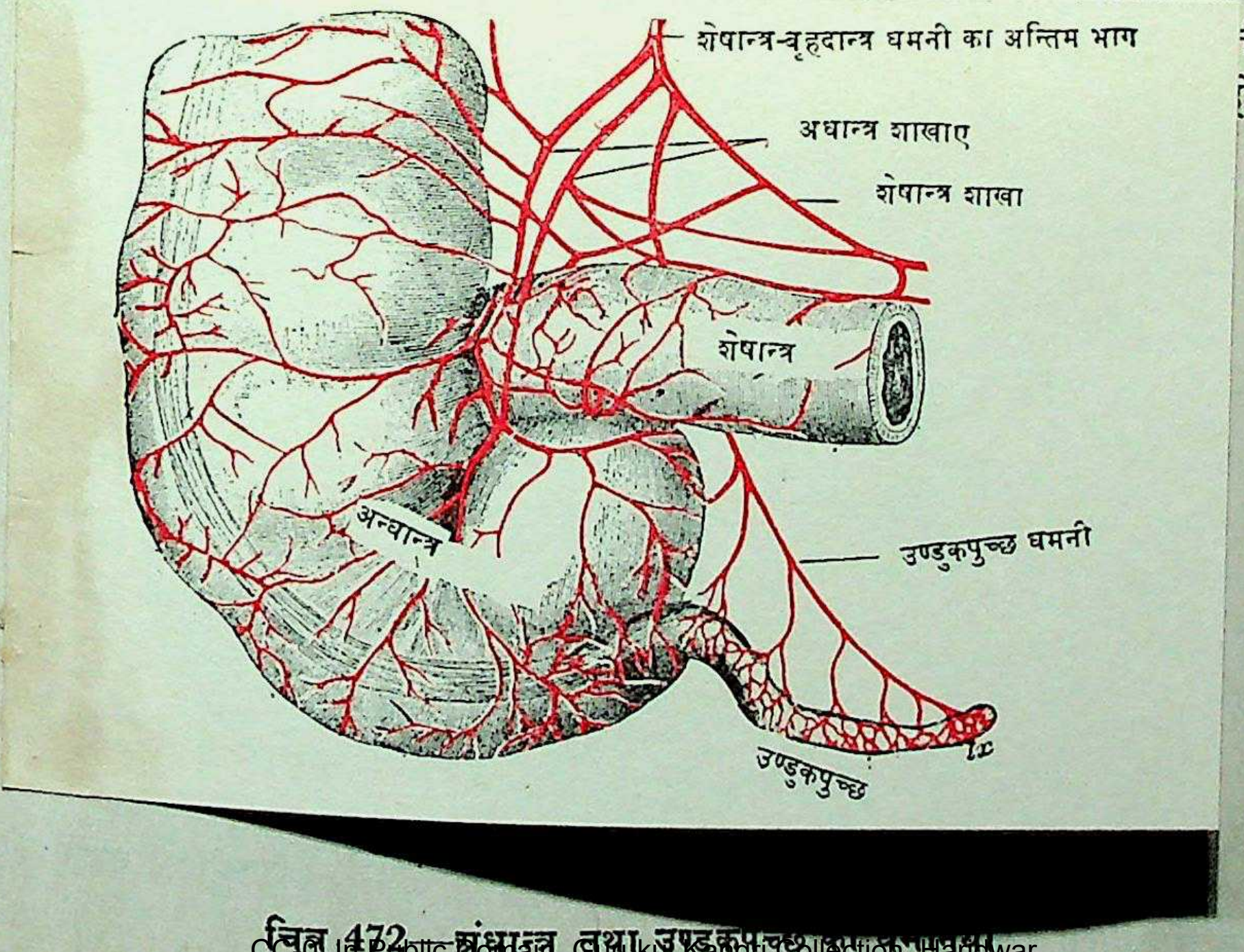

चित्र 472—अंधान्त्र तथा उण्डुकपुच्छ की धमनियां

पहुंचाती है। यह महाधमनी के अग्र पृष्ठ से कुक्षि प्रकांड के 1 से०मी० नीचे से निकलती है। प्रारम्भ पर इसको सामने से प्लीहा शिरा और अग्न्याशय की काय पार करते हैं। तनिक नीचे वाम वृक्क शिरा (left renal vein) इसको महाधमनी से पीछे की ओर पृथक् करती है। यहां से यह अग्न्याशय के शिर के अंकुश प्रवर्ध (uncinate process) और ग्रहणी के क्षैतिज भाग के सामने से आन्त्रयोजनी के दोनों स्तरों के बीच, उसके मूल के पास, नीचे और आगे को चली जाती है और दक्षिण श्रोणिफलक खात में पहुंच कर अपनी ही शेषान्त्र-बृहदान्त्र (ileocolic) नामक शाखा से संम्मिलन करती है। इससे एक चाप बन जाती है जिसकी उत्तलता नीचे को, सामने को तथा बाईं ओर को रहती है। यह अपने मार्ग में निम्न महाशिरा, दक्षिण गवीनी और बृहत् कटिलम्बिका (psoas major) को सामने से पार करती है तथा चारों तरफ से तंत्रिकाओं की ऊर्ध्व आंत्रयोजनी जालिका ले घिरी रहती है।। इसके दक्षिण ओर ऊर्ध्व आन्त्रयोजनी शिरा इसके साथ रहती है।

शाखायें (Branches)—**अग्न्याशय-ग्रहणी धमनी** (pancreaticoduodenal a.)—यह ग्रहणी के क्षैतिज भाग की ऊर्ध्व धारा के सामने ऊर्ध्व आन्त्रयोजनी या उसकी प्रथम मध्यान्त्र (jejunal) शाखा से निकलती है और प्रायः तुरन्त ही अग्र ओर पश्च शाखाओं में विभक्त हो जाती है। **अग्र शाखा** अग्न्याशय के शिर के सामने से दक्षिण ओर जाकर तथा ऊपर चढ़ कर अग्र ऊर्ध्व अग्न्याशय-ग्रहणी धमनी (anterior superior pancreaticoduodenal a.) से मिल जाती है। **पश्च शाखा** अग्न्याशय के शिर के पीछे, दाहिने ओर ऊपर जाकर पश्च ऊर्ध्व अग्नाशय-ग्रहणी धमनी से सम्मिलन करती है। दोनों शाखायें अग्न्याशय शिर तथा अंकुश प्रवर्ध और ग्रहणी को रक्त देती हैं।

मध्यान्त्र और शेषान्त्र शाखायें (jejunal and ileal br.) संख्या में 12 से 15 हैं और ऊर्ध्व आन्त्रयोजनी धमनी के वाम पार्श्व से निकल कर समस्त मध्यान्त्र और, अन्त्य भाग के ारिक्त, शेषान्त्र को रक्त देती हैं। शेषान्त्र के अन्त्य भाग में शेषान्त्र-बृहदान्त्र धमनी से आता है। ये धमनियां प्रायः समानान्तर आंत्रकोजनी के स्तरों के बीच में होकर

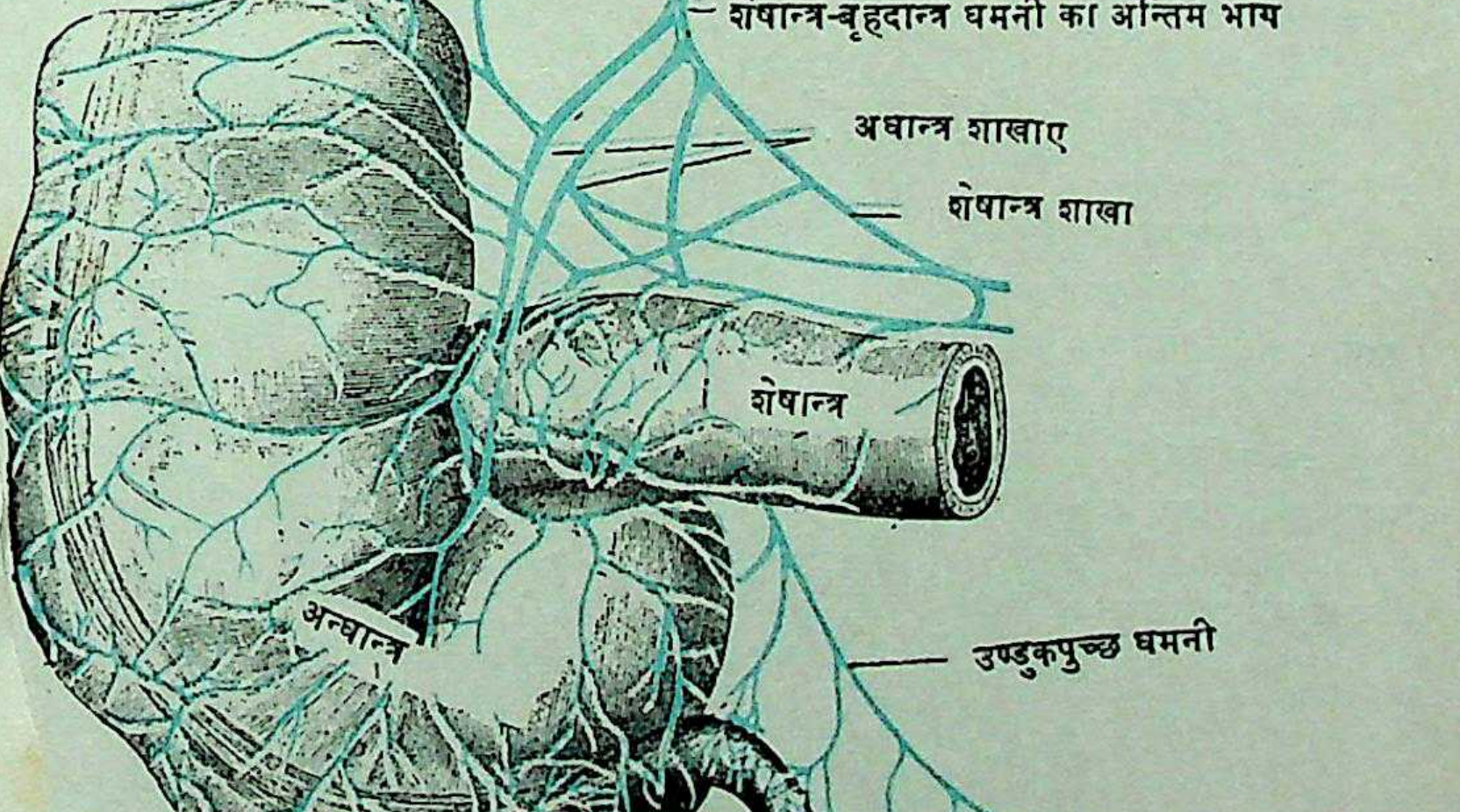

चित्र 472—अंधान्त्र तथा उण्डुकपुच्छ की धमनियां

जाती हैं। प्रत्येक धमनी दो शाखाओं मे विभक्त हो जाती है जो ऊपर और नीचे की शाखाओं से मिलकर चाप बनाती हैं जिससे एक चाप शृंखला बन जाती है। इन चापों से निकलने वाली शाखायें फिर एक दूसरे से मिलकर चापों की दूसरी शृंखला बना देती हैं। इसी प्रकार तीसरी और चौथी और कहीं कहीं पांचवीं चाप शृंखला बन जाती हैं। आंत्रयोजनी के ऊर्ध्व लघु भाग में केवल एक चाप शृंखला पाई जाती है किन्तु नीचे के भाग में ज्यों ज्यों आन्त्रयोजनी की लम्बाई बढ़ती जाती है त्यों-त्यों चाप शृंखलाओं की संख्या भी बढ़ती जाती है : दूसरी, तीसरी, चौथी और पांचवीं शृंखलायें तक तैयार हो जाती हैं। अन्तिम चापों से अनेक क्षुद्र किन्तु सीधी शाखायें क्रमशः आन्त्र के अग्र और पश्च पृष्ठों पर वितरित हो जाती हैं। मध्यान्त्र धमनियां शेषान्त्र की धमनियों से संख्या में कम किन्तु अधिक लम्बी होती हैं। दोनों प्रकार की धमनियों से आन्त्रयोजनी के स्तरों के बीच स्थित लसीका पर्वों तथा अन्य संरचनाओं को रक्त जाता है।

शेषान्त्र-बृहदान्त्र धमनी (ileocolic artery)—यह ऊर्ध्व आन्त्रयोजनी धमनी की सब से नीचे की शाखा है जो पर्युदर्या के पीछे दक्षिण श्रोणीफलक खात की ओर चली जाती है और ऊर्ध्व और निम्न दो शाखाओं में विभक्त हो जाती है। ऊर्ध्व शाखा दक्षिण बृहदान्त्र धमनी से और अधःशाखा ऊर्ध्व आन्त्रयोजनी धमनी के अन्त से सम्मिलन करती हैं। यह धमनी अपने मार्ग में दक्षिण गवीनी और वृषण या डिम्बग्रन्थि वाहिकाओं (testicular or ovarian vessels) तथा बृहत् कटिलम्बिका पेशी को सामने से पार करती है।

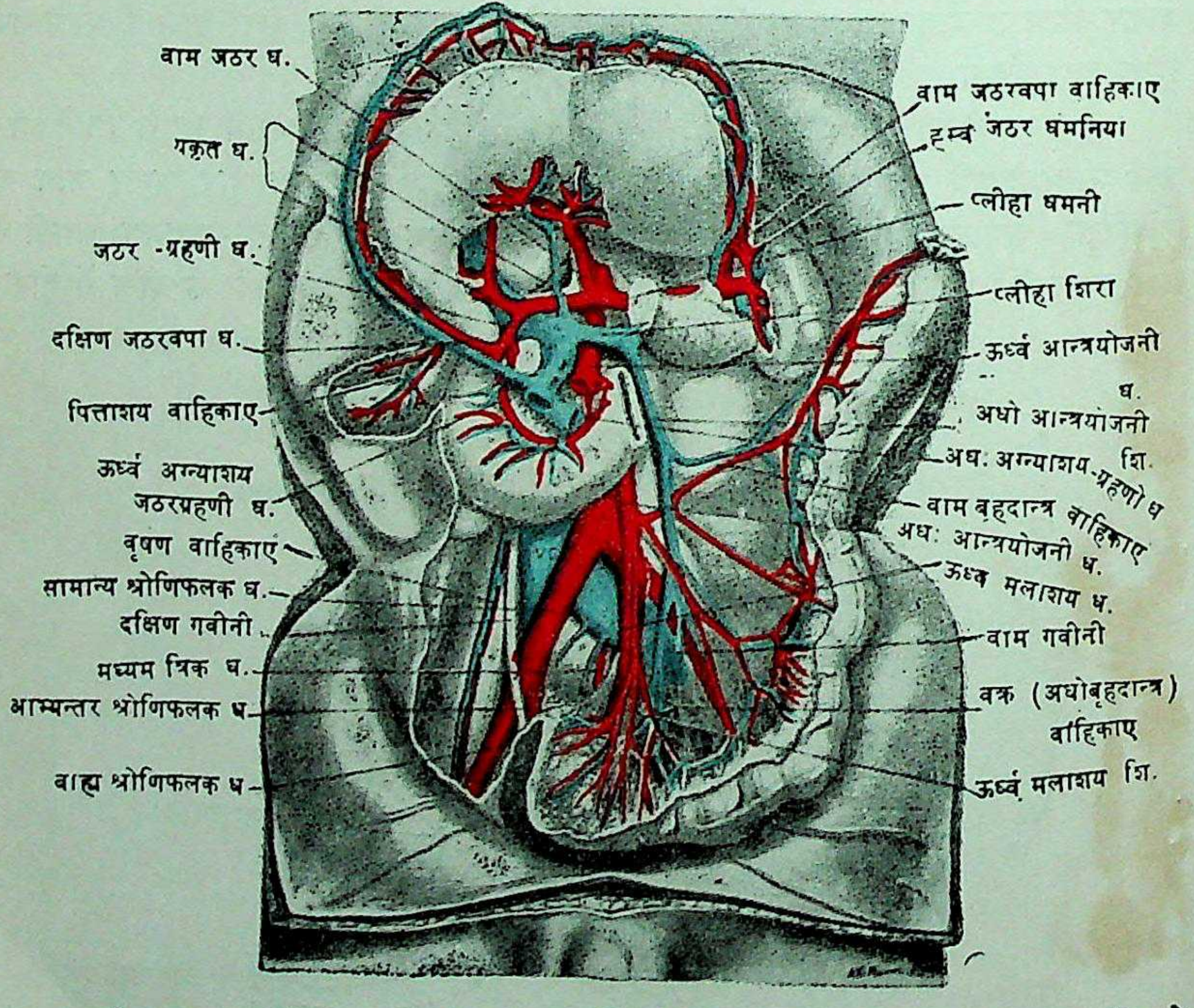
वाम जठर ध.
यकृत ध.
जठर -ग्रहणी ध.
दक्षिण जठरवपा ध.
पित्ताशय वाहिकाए
ऊर्ध्व अग्न्याशय जठरग्रहणी ध.
वृषण वाहिकाएं
सामान्य श्रोणिफलक ध.
दक्षिण गवीनी
मध्यम त्रिक ध.
आभ्यन्तर श्रोणिफलक ध
बाह्य श्रोणिफलक ध
वाम जठरवपा वाहिकाए
ह्रस्व जठर धमनिया
प्लीहा धमनी
प्लीहा शिरा
ऊर्ध्व आन्त्रयोजनी ध.
अधो आन्त्रयोजनी शि.
अध: अग्न्याशय-ग्रहणी ध
वाम बृहदान्त्र वाहिकाए
अध: आन्त्रयोजनी ध.
ऊर्ध्व मलाशय ध.
वाम गवीनी
वक्र (अधोबृहदान्त्र) वाहिकाए
ऊर्ध्व मलाशय शि.

चित्र 473--निम्न आँत्रयोजनी वाहिकायें तथा उनकी शाखाओं को दर्शाते हुये एक व्यवच्छेदन। पुरुष।

दक्षिण बृहदान्त्र धमनी(right colic a.)—ऊर्ध्व आन्त्रयोजनी धमनी की अवतलता के लगभग मध्य से निकलती है और पर्युदर्या के पीछे दक्षिण वृषण (या डिम्बग्रन्थि) धमनी तथा शिरा, दक्षिण गवीनी और बृहत् कटिलम्बिका के सामने से पार करती हुई आरोही बृहदान्त्र पर पहुंच कर आरोही और अवरोही शाखाओं में विभक्त हो जाती है। आरोही शाखा मध्य बृहदान्त्र धमनी से और अवरोही शाखा शेषान्त्रबृहदान्त्र धमनियों से मिलकर चापें बना देती हैं, जिनकी उत्तलता से अनेक शाखायें निकल कर आरोही बृहदान्त्र के ऊर्ध्व द्वितृतीयांश को और दक्षिण बृहदान्त्र वंक (right colic flexure) को रक्त पहुंचाती हैं।

मध्य बृहदान्त्र धमनी : (middle colic a.)—ऊर्ध्व आन्त्रयोजनी धमनी से अग्न्याशय के ठीक नीचे निकल कर अनुप्रस्थ बृहदान्त्र योजनी (transverse mesocolon) के दोनों स्तरों के बीच होकर नीचे और सामने जाकर बृहदान्त्र से लगभग 6 से०मी० पूर्व दक्षिण और वाम दो शाखाओं में विभक्त हो जाती है। दक्षिण शाखा दक्षिण बृहदान्त्र धमनी तथा वाम शाखा वाम बृहदान्त्र धमनी से मिल कर चापें बनाती हैं जो अनुप्रस्थ बृहदान्त्र से 3 या 4 से०मी० दूर स्थित हैं। इन चापों की शाखायें अनुप्रस्थ बृहदान्त्र को रक्त पहुंचाती हैं।

निम्न आन्त्रयोजनी धमनी
(Inferior mesenteric artery)

निम्न आन्त्रयोजनी धमनी अनुप्रस्थ बृहदान्त्र के वाम तृतीयांश, समस्त अवरोही बृहदान्त्र, अवग्रह बृहदान्त्र (sigmoid colon) और मलाशय को रक्त पहुंचाती हैं। ऊर्ध्व आन्त्र योजनी धमनी की अपेक्षा यह छोटी है और महाधमनी से, उसके ग्रहणी के क्षैतिज भाग की अधो धारा पर, दो सामान्य श्रोणिफलक धमनियों में विभक्त होने के 3 या 4 से०मी० ऊपर निकलती है। पर्युदर्या के पीछे स्थित यह पहले महाधमनी के सामने से उसके वाम ओर आ जाती है। यह वाम सामान्य श्रोणिफलक धमनी को पार करती है जहां वाम गवीनी इसके पार्श्व में रहती है और अवग्रह बृहदान्त्रयोजनी के दोनों स्तरों के बीच में यह लघु श्रोणि (lesser pelvis) में चली जाती है। वहां यह ऊर्ध्व मलाशय धमनी (Superior rectal artery) कहलाती है। इसके निचले भाग में निम्न आन्त्रयोजनी शिरा इसके पार्श्व में रहती है। इस धमनी से वाम बृहदान्त्र, अवग्रह तथा ऊर्ध्व मलाशय शाखायें निकलती हैं।

शाखायें (Branches)—**वाम बृहदान्त्र धमनी** (left colic a.) पर्युदर्या के पीछे दीर्घ कटिलम्बिका के सामने होती हुई बाईं ओर ऊपर को मुड़ जाती है और आगे चल कर आरोही और अवरोही शाखाओं में विभक्त हो जाती है। आरोही शाखा वाम वृक्क के सामने जाकर अनुप्रस्थ बृहदान्त्रयोजनी के दोनों स्तरों के बीच मध्य बृहदान्त्र धमनी (middle colic a.) से सम्मिलन करती है; अवरोही शाखा उच्चतम अवग्रह धमनी से सम्मिलन करती है। इस सम्मिलन से जो चाप बनती हैं, उससे अनुप्रस्थ बृहदान्त्र के वाम अर्ध भाग और अवरोही बृहदान्त्र को शाखायें जाती हैं।

अवग्रह (निम्न वाम बृहदान्त्र) धमनियां (Sigmoid (inferior left colic) arteries) दो या तीन हैं जो पर्युदर्या के पीछे वाम कटिलम्बिका, गवीनी और वृषण

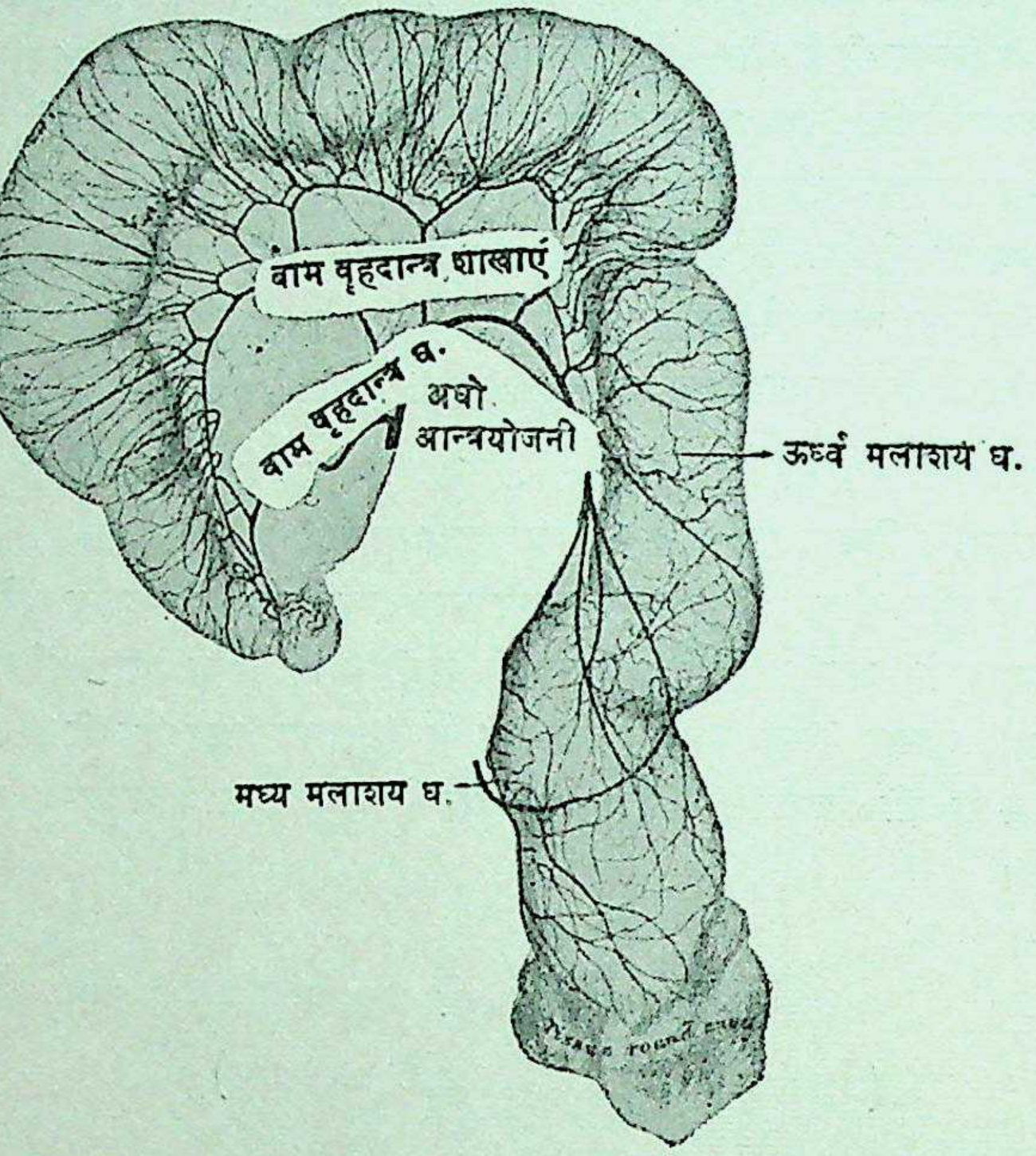

चित्र 474—अवग्रह बृहदांत्र तथा मलाशय। निम्न आंत्रयोजनी धमनी की शाखाओं का वितरण तथा उनका सम्मिलन दर्शाते हुये।

या डिंबग्रन्थि वाहिकाओं के सामने होती हुई तिर्यक् दिशा में नीचे को चली जाती हैं। इनकी शाखायें अवरोही बृहदान्त्र के निम्न भाग और अवग्रह बृहदान्त्र को रक्त ले जाती हैं और ऊपर वाम बृहदान्त्र धमनी और नीचे ऊर्ध्व मलाशय धमनी से सम्मिलन करती हैं। प्रथम सम्मिलन में बृहदान्त्र के पास एक शाखा निकलती है जिसको "परिसर धमनी" (marginal artery) भी कहा जाता है।

ऊर्ध्व मलाशय धमनी (superior rectal a.) वास्तव में निम्न आन्त्रयोजनी धमनी का अंतिम भाग है जो अवग्रह बृहदान्त्र योजनी के दोनों स्तरों के बीच में वाम सामान्य श्रोणीफलक वाहिकाओं को पार करके श्रोणी में आती है। तीसरे त्रिक कशेरुका पर यह दो शाखाओं में विभक्त हो जाती है जो मलाशय के दोनों पार्श्वों पर नीचे को चली जाती हैं। लगभग मलाशय के मध्य में पहुंचकर प्रत्येक धमनी में शाखायें निकलती हैं जो मलाशय की भित्ति को वेध कर श्लेष्मिक कला और पेशी स्तर के बीच में सीधी नीचे अन्तरा गुद संवरणी (sphincter ani internus)तक जाती है। यहां यह अपनी शाखाओं द्वारा सम्मिलन करके एक पाश शृंखला बना देती है जो मलाशय के अधःप्रान्त को घेरे रहती है। यह पाश शृंखला एक आभ्यन्तर श्रोणिफलक की शाखा, मध्य मलाशय धमनी और आभ्यन्तर गुह्य धमनी (internal pudendal a.) से निकलने वाली निम्न मलाशय धमनी से सम्मिलन करती है।

निम्न मध्यच्छदा धमनियाँ (Inferior phrenic arteries)

निम्न मध्यच्छदा धमनियाँ दो लघु धमनियां हैं जो मध्यच्छदा को रक्त देती हैं। इनके प्रारम्भ में बहुत भिन्नता पाई जाती है। दोनों कुक्षि प्रकांड के ऊपर महाधमनी से पृथक् पृथक् निकलती हैं या दोनों एक ही मूल द्वारा निकलती हैं अथवा कभी-कभी एक महाधमनी से और दूसरी किसी एक वृक्क धमनी से निकलती है। यहां से मध्यच्छद पाद (crus) को सामने से पार करके ये अधिवृक्क की अभिमध्य धारा के पास से निकलती हैं। वाम ओर की धमनी ग्रासनली के पीछे से उसके द्वार के वाम ओर पहुंचती हैं। दक्षिण ओर की धमनी निम्न महाशिरा के पीछे से उसके द्वारपर पहुंच जाती है। पेशी की केन्द्रीय कंडरा की पश्च धारा के पास प्रत्येक धमनी अभिमध्य और पार्श्व शाखाओं में विभक्त हो जाती है। **अभिमध्य शाखा** केन्द्रीय कंडरा के सामने दूसरी ओर की समान शाखा पेशी-मध्यच्छद (musculophrenic) और परिहृद मध्यच्छद (pericardiacophrenic) धमनियों से संमिलन करती है। **पार्श्व शाखा** वक्ष की पार्श्व भित्ति की ओर जाकर नीचे की पश्च अन्तरापर्शुका धमनियों और पेशी-मध्यच्छद धमनी से सम्मिलन करती है। दोनों धमनियों से कुछ शाखायें अपनी अपनी तरफ के अधिवृक्कों को, ऊर्ध्व अधिवृक्क शाखायें (superior suprarenal br.), जाती हैं। यकृत् और प्लीहा को भी कुछ सूक्ष्म शाखायें जाती हैं।

मध्य अधिवृक्क धमनियां (Middle suprarenal arteries)

मध्य अधिवृक्क धमनियां दो लघु वाहिकायें हैं जो महाधमनी के दोनों पार्श्वों से ऊर्ध्व आन्त्रयोजनी के पास से निकलती हैं और मध्यच्छद के पादों पर होती हुई दक्षिण और वाम ओर पार्श्व को अधिवृक्कों में चली जाती हैं जहां ये वृक्क और मध्यच्छद धमनियों की अधिवृक्क शाखाओं से सम्मिलन करती हैं। दक्षिण ओर की धमनी निम्न महाशिरा के पीछे से निकलती है और कुक्षि जालिका से संबंधित है। वाम ओर की धमनी कुक्षि गण्डिका, प्लीहा धमनी और अग्न्याशय की ऊर्ध्व धारा के संबंध में स्थित है।

वृक्क धमनियाँ (Renal arteries)

वृक्क धमनियां दो बड़ी धमनी प्रकांड हैं जो महाधमनी के पार्श्व से ऊर्ध्व आन्त्रयोजनी धमनी के कुछ नीचे निकलती हैं और दक्षिण और वाम मध्यच्छद पादों पर होती हुई दक्षिण और वाम वृक्कों को चली जाती हैं। दक्षिण धमनी, महाधमनी की स्थिति के कारण वाम धमनी से लम्बी है। यह निम्न महाशिरा, दक्षिण वृक्क शिरा, अग्न्याशय के शिर और ग्रहणी के अवरोही भाग के पीछे से जाती है। वाम ओर की धमनी वाम वृक्क शिरा, अग्न्याशय की काय और प्लीहा शिरा के पीछे से निकलती है तथा निम्न आन्त्रयोजनी शिरा इसके सामने से निकल सकती है। वाम धमनी दक्षिण धमनी से कुछ ऊंची है। प्रत्येक धमनी वृक्क में प्रवेश द्वार के पूर्व चार या पांच शाखाओं में विभक्त हो जाती है जिनके सामने वृक्क शिरा और पीछे गवीनी की गोणिका (pelvis) रहती है। लेकिन एक या दो शाखायें गोणिका के पीछे रहती हैं। प्रत्येक वृक्क धमनी अधिवृक्क को निम्न अधिवृक्क शाखायें और गवीनी तथा समीप के अवकाशी ऊतक और पेशियों को कुछ सूक्ष्म शाखायें भी देती है।

वृषण धमनियाँ (Testicular arteries)

दक्षिण और वाम वृषणों को जाने वाली दोनों धमनियां महाधमनी के अग्र पृष्ठ से वृक्क धमनियों के कुछ नीचे निकलती हैं और बृहत् कटिलम्बिका पर आश्रित, पर्युदर्या से दबी हुई, गभीर वंक्षण द्वार (deep inguinal ring) पहुंचने के लिये नीचे और पार्श्व को चली जाती हैं। दक्षिण धमनी अपने मार्ग में निम्न महाशिरा के सामने (कभी कभी पीछे) से निकलती है। ग्रहणी का क्षैतिज भाग, दक्षिण बृहदान्त्र और शेषान्त्र बृहदान्त्र धमनियां, आन्त्रयोजनी का मूल और शेषान्त्र का अन्त्य भाग धमनी के सामने रहते हैं। वाम ओर की धमनी निम्न आन्त्रयोजनी शिरा, वाम बृहदान्त्र धमनी और अवरोही बृहदान्त्र के निम्न भाग के पीछे से निकलती है। दोनों ओर की धमनियां जननोरू तंत्रिका, गवीनी और बाह्य श्रोणिफलक धमनी के निम्न भाग को सामने से पार करके गभीर वंक्षण द्वार पर वृषण रज्जु (spermatic cord) में प्रवेश करती हैं। वृषण रज्जु अन्य संरचनाओं के साथ वंक्षण नलिका को पार करके वृषणकोष में प्रवेश करती है। यह वृषण की पश्च धारा के ऊर्ध्व प्रान्त पर दो शाखाओं में विभक्त हो जाती है और वृषण के अभिमध्य और पार्श्व पृष्ठों पर पहुंच कर श्वेत कंचुक (tunica albuginea) को वेध कर भीतर रक्तधर कंचुक (tunica vasculosa) में अन्त होती हैं। इस रक्तधर कंचुक से जहां तहां शाखायें वृषण वस्तु में जाती हैं। उदर में वृषण धमनी वृक्क के चारों ओर की वसा, गवीनी, श्रोणिफलक लसीका पर्वों और वंक्षण नलिका में वृषणोत्कर्षिका (cremaster) को शाखायें देती है।

डिम्बग्रन्थि धमनियाँ (Ovarian arteries)

स्त्रियों में डिम्बग्रन्थि धमनियां पुरुषों की वृषण धमनियों के समान हैं और डिम्बग्रन्थियों का रक्त संभरण करती हैं। प्रत्येक धमनी का प्रारम्भ और लघु श्रोणि तक पहुंचने का मार्ग ठीक वृषण धमनी ही के समान है, किन्तु लघु श्रोणि पर्यन्त (pelvic brim) तक पहुंचने पर यह बाह्य श्रोणिफलक धमनी और शिरा पर होकर श्रोणि में प्रविष्ट होती है। यहां यह डिम्बग्रन्थि की निलम्बी स्नायु में होकर गर्भाशय की पृथु स्नायु (broad ligament) पर पहुंचती है जहां डिम्बवाहिनी नली इसके ऊपर रहती है। डिम्बग्रन्थि के समतल पर यह पीछे को डिम्बग्रन्थियोजनी (mesovarium) में जाकर शाखाओं में विभक्त हो जाती है जो डिम्बग्रन्थि में जाती हैं। इससे गवीनी और डिम्बवाहिनी को भी शाखायें जाती हैं और एक शाखा गर्भाशय के पार्श्व को जाती है जो गर्भाशय धमनी (uterine artery) से संयोग करती है। वंक्षण नलिका में होकर कुछ सूक्ष्म शाखायें बृहद् भगोष्ठ और पेड़ू (groin) की त्वचा में पहुंचती हैं।

कटि धमनियाँ (Lumbar arteries)

ये पश्च अन्तरापर्शुक धमनियों की श्रोणी में हैं। प्रत्येक ओर चार धमनियां महाधमनी के पश्च पृष्ठ से, ऊपरी चार कटि कशेरुका कायों के सामने निकलती हैं। कभी-कभी पांचवां जोड़ा मध्यम त्रिक धमनी से निकल आता है। ये धमनियां कटि कशेरुक कायों पर पीछे की ओर जाकर अनुप्रस्थ प्रवर्धों के बीच के अन्तराल द्वारा निकल कर उदर भित्ति

में आ जाती हैं और बृहद् कटिलम्बिका के उद्गम स्थान की कंडरा चापों के पीछे होकर कटि चतुरस्रिका को पार कर उसकी पार्श्व धारा पर अनुप्रस्थ उदरिका (transversus abdominis) की पश्च कंडराकला को बेध कर इस पेशी और तिर्यक् आभ्यन्तर औदरी (obliquus internus abdominis) के बीच में पहुंच जाती है। ये आपस में तथा अधः पश्च अन्तरापर्शुक, अधोजत्रुक, गभीर आवर्तक श्रोणिफलक, निम्न अधिजठर तथा श्रोणिफलक कटि धमनियों से सम्मिलन करती हैं।

मध्यम त्रिक धमनी (Median sacral artery)

यह एक क्षुद्र शाखा है जो महाधमनी के सामान्य श्रोणिफलक धमनियों में विभक्त होने के पूर्व उसके पश्च पृष्ठ से निकलकर चौथे और पांचवें कटि कशेरुकाओं, त्रिक तथा अनुत्रिक के सामने से नीचे जाकर अनुत्रिक पिंड में अन्त होती है। श्रोणिफलक-कटि धमनी (iliolumbar a.) की कटि शाखा से पांचवें कटि कशेरुका के सामने तथा पार्श्व त्रिक धमनियों (lateral sacral aa.) से त्रिकास्थि के सामने यह धमनी सम्मिलन करती है।

सामान्य श्रोणिफलक धमनियाँ
(Common iliac arteries)

चतुर्थ कटि कशेरुका की काय के वाम भाग पर महाधमनी दक्षिण और वाम सामान्य श्रोणिफलक धमनियों (common iliac arteries) में विभक्त होती है। प्रत्येक धमनी नीचे और पार्श्व की ओर जाकर पांचवें कटि कशेरुका और प्रथम त्रिक कशेरुका के बीच की अन्तराकशेरुक चक्रिका के सामने आभ्यन्तर श्रोणिफलक और बाह्य श्रोणिफलक धमनियों (internal and external iliac arteries) में विभाजित हो जाती है। आभ्यन्तर धमनी श्रोणि में स्थित आशयों, श्रोणि की भित्तियों, मूलाधार और नितम्ब प्रान्त को रक्त पहुंचाती है। बाह्य श्रोणिफलक अधःशाखा (lower limb) को रक्त पहुंचाने वाली धमनी है।

दक्षिण सामान्य श्रोणिफलक धमनी (right common iliac artery) लगभग 5 से०मी० लम्बी, पांचवें कटि कशेरुका की काय पर तिर्यक् दिशा में बाहर को जाती है। **अग्र ओर** ऊर्ध्व अधोजठर जालिका (superior hypogastric plexus) को जाने वाले अनुकम्पी तंतु तथा इसके विभाजन के पास गवीनी इसको पार करती है। भित्तिक पर्युदर्या इसको सामने से ढके हुए है जिसके आगे क्षुद्रान्त्र की कुंडलियां पड़ी हुई हैं। **पश्च ओर** अनुकम्पी प्रकांड, दोनों सामान्य श्रोणिफलक शिराओं के अंतिम भाग और निम्न महाशिरा का प्रारम्भ, चौथे और पांचवें कटि कशेरुकाओं की काय और उनके बीच की चक्रिका। **पार्श्व ओर**, ऊपर निम्न महाशिरा और दक्षिण सामान्य श्रोणिफलक शिरा, नीचे बृहत् कटिलम्बिका। **अभिमध्य ओर** ऊर्ध्वभाग में वाम सामान्य श्रोणिफलक शिरा सम्पर्क में रहती है।

वाम सामान्य श्रोणिफलक धमनी (left common iliac artery)—लगभग 4 से०मी० लम्बी है। **अग्र ओर** : पर्युदर्या, शेषान्त्र, ऊर्ध्व अधोजठर जालिका को जाने वाले अनुकम्पी तंतु, ऊर्ध्व मलाशय धमनी; विभक्त होने के स्थान पर गवीनी इसको पार करती है। **पश्च ओर** : अनुकम्पी प्रकांड और चौथे और पांचवें कटि कशेरुकाओं की कार्य और अन्तरा-

कशेरुका चक्रिका हैं। वाम सामान्य श्रोणिफलक शिरा अंशतः धमनी के पीछे और उसके **अभिमध्य** ओर रहती है। **पार्श्व** ओर : बृहत् कटिलम्बिका है।

शाखायें (Branches)—प्रत्येक धमनी पर्युदर्या, बृहत् कटिलम्बिका, गवीनी और समीपस्थ अवकाशी ऊतक को क्षुद्र शाखायें देने के पश्चात् दक्षिण ओर वाम श्रोणिफलक शाखाओं में विभक्त हो जाती है। कभी-कभी शेषान्त्र-कटि धमनी (iliolumbar a.) और सहायक वृक्क धमनियां (accessory renal aa.) भी इससे निकलती हैं।

आभ्यन्तर श्रोणिफलक धमनी
(Internal iliac artery)

आभ्यन्तर श्रोणिफलक धमनी 4 से०मी० लम्बी, कटि-त्रिक अन्तराकशेरुक चक्रिका के विपरीत तथा त्रिक-श्रोणिफलक संधि (sacroiliac joint) के सामने सामान्य श्रोणिफलक धमनी के द्विशाखन से प्रारम्भ होती है और वहां से बृहद् आसन रन्ध्र (greater sciatic foramen) की ऊर्ध्व धारा तक जाती है जहां यह अग्र और पश्च प्रकांडों में विभक्त हो जाती है। अग्र प्रकांड आसनास्थि के कंटक (ischial spine) की ओर मातृ धमनी की भांति जाता है, पश्च प्रकांड पीछे रन्ध्र की ओर जाता है।

संबंध (Relations)—**अग्र ओर,** गवीनी रहती है। स्त्रियों में डिम्बग्रन्थि और डिम्बवाहिनी का झल्लरित प्रान्त भी अग्र ओर आ जाता है। **पश्च** में आभ्यन्तर श्रोणिफलक शिरा, कटित्रिक तंत्रिका प्रकांड (lumbosacral nerve trunk) और त्रिक-श्रोणिफलक संधि हैं। **पार्श्व में** प्रारंभ पर बाह्य श्रोणिफलक शिरा इसको बृहत् कटिलम्बिका से पृथक् करती है। नीचे चलकर गवाक्ष तंत्रिका (obturator n.) है। **अभिमध्य ओर** भित्तिक पर्युदर्या जो दक्षिण ओर इसको शेषान्त्र के अन्तिम भाग से अलग करती है और अवग्रह बृहदान्त्र बाईं ओर धमनी से पृथक् रहता है।

क. अग्र प्रकांड की शाखायें (Branches from the anterior trunk)—**ऊर्ध्व मूत्राशय धमनी** (superior vesical a.) मूत्राशय के ऊर्ध्व भाग को अनेक शाखायें देती है। इनमें से एक से **शुक्रवहा की धमनी** (artery to ductus deferens) कभी-कभी निकलती है जो शुक्रवहा के साथ वृषण तक जाती हैं जहां वह वृषण धमनी (testicular a.) से अन्य सम्मिलन करती है। गवीनी को इससे अन्य शाखायें जाती हैं।

निम्न मूत्राशय धमनी (inferior vesical a.)—बहुधा मध्य मलाशय धमनी के साथ एक ही मूल से निकलती है और मूत्राशय के बुध्न, पुरस्थ ग्रन्थि (Prostate), शुक्राशय (seminal vesicles) तथा गवीनी के निचले भाग को रक्त पहुंचाती है। पुरस्थ ग्रन्थि को जाने वाली शाखायें दूसरी ओर की समान शाखाओं से सम्मिलन करती हैं।

मध्य मलाशय धमनी (middle rectal a.)—प्रायः उपर्युक्त धमनी के साथ निकल कर मलाशय के निम्न भाग के पेशी कंचुक (coat) को रक्त पहुंचाती है और ऊर्ध्व तथा निम्न मलाशय धमनियों (superior and inferior rectal aa.) के साथ सम्मिलन करती है। शुक्राशय और पुरस्थ ग्रन्थि को भी यह सूक्ष्म शाखायें देती है जो निम्न मूत्राशय धमनी की शाखाओं से सम्मिलन करती हैं।

गर्भाशय धमनी (uterine artery)—अभिमध्य में गुदोन्नमनिका (levator ani) पर होकर गर्भाशय ग्रीवा (cervix uteri) की ओर जाती है। गर्भाशय के पार्श्व पर

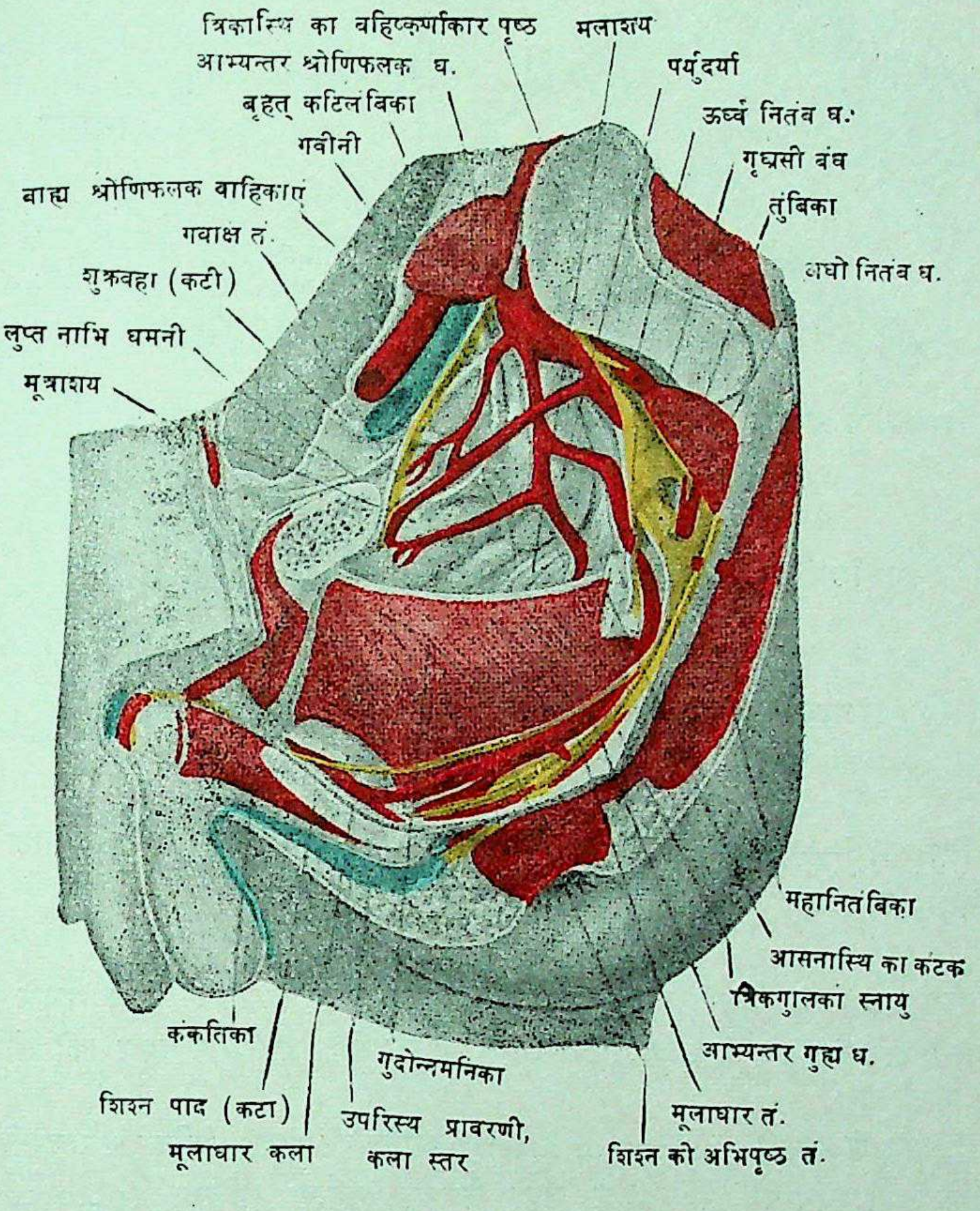
त्रिकास्थि का वहिष्कर्णाकार पृष्ठ
मलाशय
आभ्यन्तर श्रोणिफलक ध.
पर्युदर्या
बृहत् कटिलंबिका
ऊर्ध्व नितंब ध.
गवीनी
गृध्रसी वंध
बाह्य श्रोणिफलक वाहिकाएं
तुंबिका
गवाक्ष तं.
अधो नितंब ध.
शुक्रवहा (कटी)
लुप्त नाभि धमनी
मूत्राशय
महानितंबिका
आसनास्थि का कंटक
त्रिकगुलका स्नायु
कंकतिका
आभ्यन्तर गुह्य ध.
गुदोन्नमनिका
शिश्न पाद (कटा)
उपरिस्थ प्रावरणी,
मूलाधार तं.
मूलाधार कला
कला स्तर
शिश्न को अभिपृष्ठ तं.

चित्र 475—वाम पार्श्व से पुरुष श्रोणि अन्तर्वस्तुओं का एक व्यवच्छेदन

पहुंच कर मोड़ खाती हुई पृथु स्नायु के दोनों स्तरों के बीच में यह डिम्ववाहिनी और गर्भाशय के संगम पर पहुंचती है। वहां से पार्श्व को डिम्बग्रन्थि के द्वार (hilus) की ओर जाती है और डिम्बग्रन्थि धमनी (ovarian artery) से जुड़ कर अन्त हो जाती है। इससे गर्भाशय ग्रीवा को शाखायें जाती हैं। कुछ शाखायें योनि (vagina) को जाती हैं जो योनि धमनियों (vaginal aa.) के साथ सम्मिलन करती हैं और उनके साथ दो मध्यम अनुदैर्ध्य धमनियां बनाती हैं। ये योनि की अयुग्म धमनियां (azygos arteries of vagina) कही जाती हैं। एक योनि के अग्र पृष्ठ पर और दूसरी पश्च पृष्ठ पर नीचे को चली जाती हैं। इस धमनी से अनेक शाखायें गर्भाशय काय को जाती हैं। इसके अन्त्य भाग से शाखायें डिम्बवाहिनी और गर्भाशय के गोल स्नायु (round lig.) को जाती हैं।

योनि धमनी (vaginal a.)—प्रायः दो या तीन शाखायें होती हैं जो योनि की श्लेष्मिक कला, प्रघाण के कंद (bulb of vestibule), मूत्राशय के बुघ्न और मलाशय के

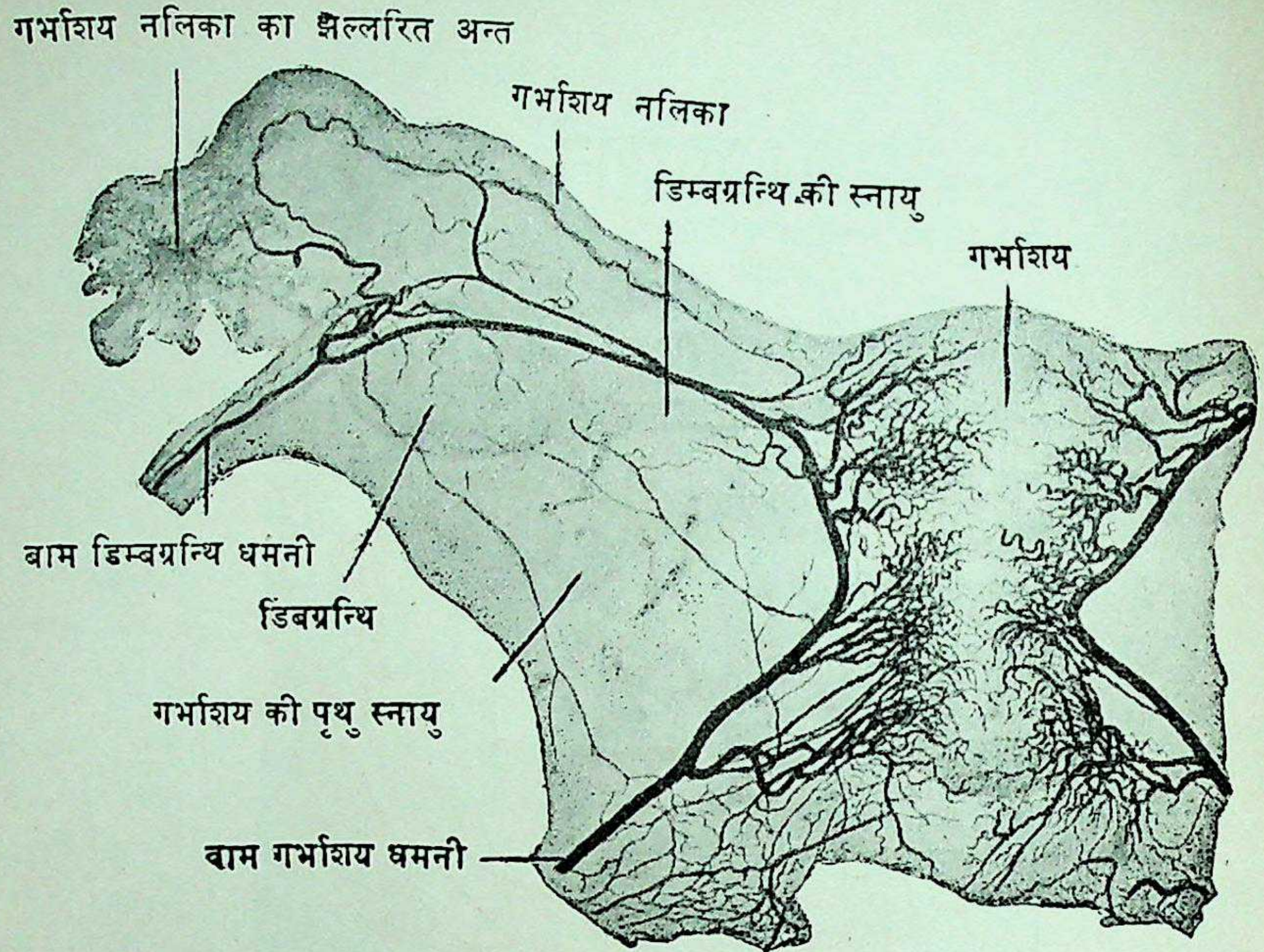

चित्र 476—एक अविवाहित लड़की, आयु $17\frac{1}{2}$ वर्ष, की वाम गर्भाशय तथा डिम्बग्रन्थि धमनियां, पश्च पहलू ।

समीपस्थ भागों की अपनी सूक्ष्म शाखाओं द्वारा रक्त पहुंचाती हैं । इनसे योनि की अयुग्म धमनियां बनने में सहायता मिलती है जो योनि के अग्र और पश्च की ओर नीचे तक चली जाती हैं ।

गवाक्ष धमनी (obturator artery) श्रोणि की पार्श्व भित्ति पर उतरती हुई गवाक्ष रंध्र के ऊर्ध्व भाग पर पहुंचती है जहां से यह गवाक्ष नलिका (obturator canal) द्वारा बाहर आकर अग्र और पश्च शाखाओं में विभक्त हो जाती है । श्रोणि गुहा में पार्श्व ओर गवाक्ष प्रावरणी धमनी को आभ्यन्तर गवाक्षिका (obturartor internus) से पृथक् करती है । अभिमध्य ओर गवीनी और शुक्रवहा धमनी इसके और भित्तिक पर्युदर्या के बीच में स्थित हैं । गवाक्ष तंत्रिका धमनी के ऊपर और गवाक्ष शिरा नीचे स्थित हैं ।

शाखायें (Branches)—**श्रोणि में**— **श्रोणिफलक शाखाये**(iliac br.)—श्रोणिफलक खात में श्रोणिफलकिका पेशी तथा अस्थि को रक्त देती हैं और श्रोणिफलक-कटि धमनियों से सम्मिलन करती हैं(ii) **मूत्राशय शाखा** (vesical br.) अभिमध्य ओर मूत्राशय को जाती है : (iii) **जघन शाखा** (pubic br.) श्रोणि से बाहर निकलने के पूर्व ही गवाक्ष धमनी से निकल कर जघनास्थि के पश्च पृष्ठ पर ऊपर जाकर दूसरी ओर की शाखा और निम्न अधिजठर धमनी (inferior epigastric artery) की जघन शाखा से सम्मिलन करती है ।

श्रोणि से बाहर निकलने पर गवाक्ष रन्ध्र की ऊर्ध्व धारा पर धमनी अग्र और पश्च शाखाओं में विभक्त हो जाती है जो रंध्र के चारों तरफ बाह्य गवाक्षिका के नीचे एक वृत्त बनाती है ।

अग्र शाखा (anterior br.)—गवाक्ष कला के बाह्य पृष्ठ पर जाकर रन्ध्र की अग्र धारा पर नीचे को मुड़ जाती है। यह बाह्य गवाक्षिका, कंकताभिका (pectineus), अभिवर्तिकाओं (Adductors) और तनुपेशी (Gracilis), पेशियों को शाखायें देती है और पश्च शाखा तथा अभिमध्य परिवेष्ठक ऊरू धमनी (medial circumflex femoral a.) से सम्मिलन करती है।

पश्च शाखा (posterior br.)—गवाक्ष रन्ध्र की पश्च धारा पर होती हुई आसनास्थि की प्रशाखा पर आगे को जाकर अग्र शाखा से मिलती है। आसनास्थि गंडक पर लगी हुई पेशियों को यह शाखायें देती है और निम्न नितम्ब धमनी से सम्मिलन करती है। इसकी उलूखल शाखा (acetabular br.) उलूखल भंगिका में होकर नितंब संधि के भीतर पहुंचती है जहां उलूखल खात की वसा में उसकी शाखायें फैल जाती हैं और एक सूक्ष्म शाखा ऊर्वस्थि शिरस्क स्नायु (ligamentum capitis femoris) के साथ ऊर्वस्थि के शिर में पहुंचती है।

आभ्यन्तर गुह्य धमनी (internal pudendal a.)—आभ्यन्तर श्रोणिफलक धमनी के अग्र प्रकांड की छोटी अन्त्य शाखा है जो बाह्य जननेद्रियों को रक्त पहुंचाती है। यद्यपि पुरुष और स्त्रियों में इसका मार्ग समान है तथापि स्त्रियों में यह पुरुषों की अपेक्षा छोटी है और शाखाओं के क्रम में भी कुछ अन्तर है। साधारणतया आभ्यन्तर गुह्य और निम्न नितंब धमनी आभ्यन्तर श्रोणीफलक से एक ही कांड से निकलती हैं जिसका विभाग श्रोणि से निकलने के पश्चात् होता है।

पुरुष में आभ्यन्तर गुह्य धमनी (internal pudendal a. in the male)—यह नीचे और पार्श्व को जाकर बृहत् आसन रन्ध्र (greater sciatic foramen) की अधोधारा पर पहुंच कर अनुत्रिका (coccygeus) और तुंबिका (Piriformis) पेशियों के बीच से रन्ध्र के निचले भाग में होती हुई नितंब प्रान्त में पहुंचती है। वहां से यह आसनास्थि कंटक पर होकर लघु आसन रन्ध्र द्वारा मूलाधार (perineum) में जाती है। तब यह गुह्य नलिका के भीतर आसन-मलाशय खात (ischiorectal fossa) को पार करती है और इस कारण आभ्यन्तर गवाक्षिका के सामने से निकल कर आसनास्थि की प्रशाखा की धारा पर होती हुई जघनास्थि की निम्न प्रशाखा की अभिमध्य धारा पर पहुंचती है और निम्न जघन स्नायु (inferior pubic lig.) से I.25 से०मी० दूरी पर शिश्न की अभिपृष्ठ और गभीर धमनियों (dorsal and deep arteries of penis) में विभक्त हो जाती है। आसनास्थि गंडक से आगे आगे यह मूलाधार कला से ढकी रहती है किन्तु विभक्त होने के पूर्व यह कला को बेध कर बाहर आ सकती है। मूलाधार और शिश्न की धमनी इसकी अन्त्य शाखायें हैं।

संबंध (Relations)—श्रोणि में यह तुम्बिका तंत्रिकाओं की त्रिक जालिका तथा निम्न नितम्ब धमनी के सामने रहती है। आसनास्थि गंडक को पार करने के बाद यह बृहद् नितम्बिका से ढ़की रहती है; यहां पर गुह्य तत्रिका अभिमध्य ओर तथा आभ्यन्तर गवाक्षिका की तंत्रिका इस धमनी के पार्श्व ओर होती हैं। मूलाधर में यह गुह्य नलिका में आसन-मलाशय खात की पार्श्व भित्ति पर रहती है। पहले सहायक शिरायें तथा गुह्य तंत्रिका इसके साथ रहती हैं और तब इसकी अन्त्य शाखायें–शिश्न की अभिपृष्ठ तंत्रिका-जो इसके ऊपर रहती है, तथा मूलाधार तंत्रिका, जो इसके नीचे रहती है, इसके साथ रहती हैं।

शाखायें—पेशी शाखाओं (muscular br.) के दो समूह हैं। एक श्रोणि के भीतर पेशियों को और दूसरा नितंब प्रान्त की पेशियों को रक्त देता है।

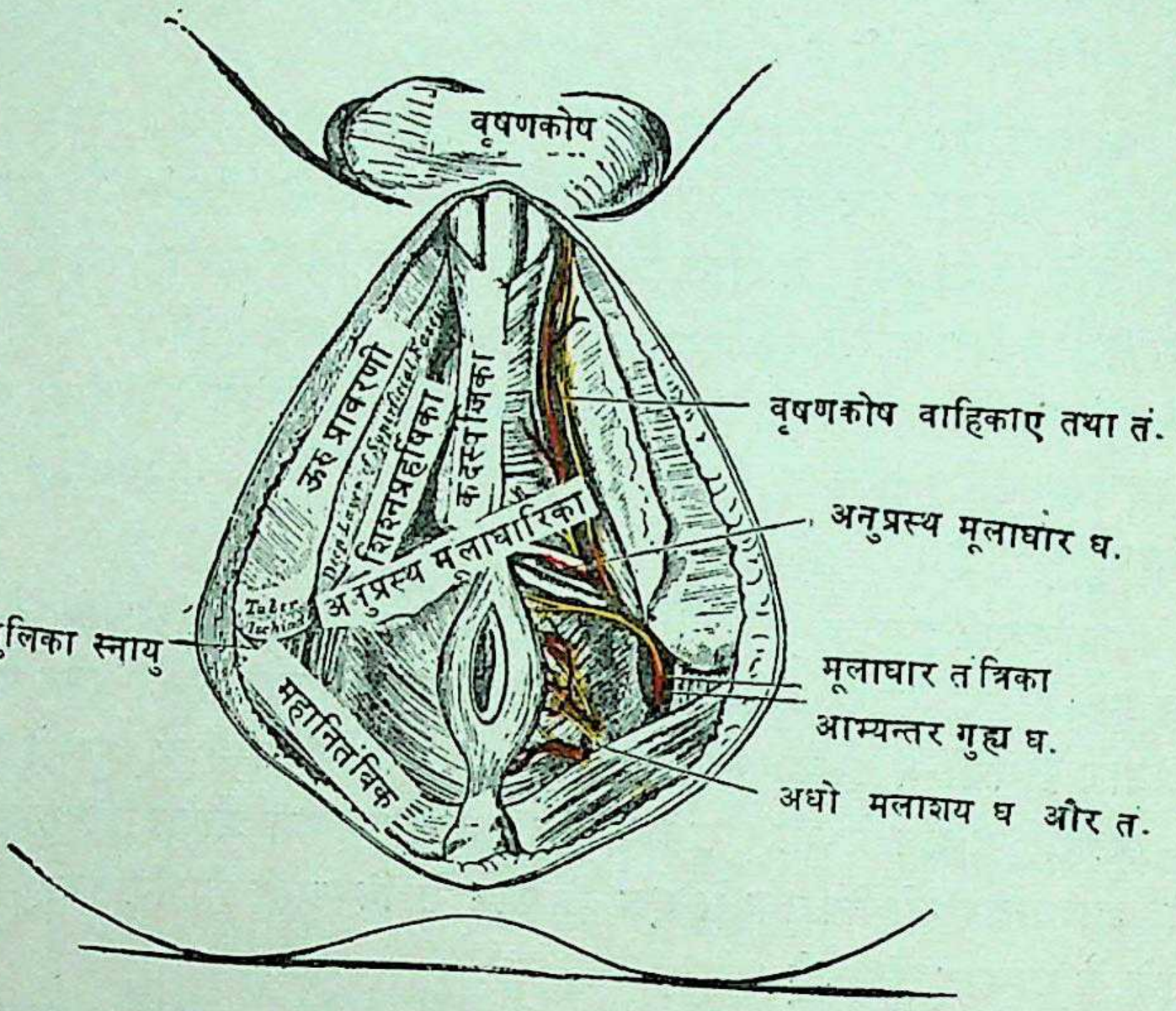
वृषणकोष
ऊरु प्रावरणी
Deep Layer of Superficial Fascia
शिश्नप्रहर्षिका
कंदसुपंजिका
अनुप्रस्थ मूलाधारिका
Tuber Ischii
महानितंबिक
वृषणकोष वाहिकाएं तथा तं.
अनुप्रस्थ मूलाधार ध.
त्रिकगुलिका स्नायु
मूलाधार तंत्रिका
आभ्यन्तर गुह्य ध.
अधो मलाशय ध और त.

चित्र 477—पुरुष में आभ्यन्तर गुह्य धमनी की उपरिस्थ शाखायें।

निम्न मलाशय धमनी (inferior rectal a.)—गुह्य नलिका को वेधने के पश्चात् यह दो या तीन शाखाओं में विभक्त हो जाती है जो गुद क्षेत्र (anal region) की पेशियों और त्वचा को रक्त पहुंचाती हैं। गुदा नलिका को भी वे शाखायें भेजती हैं। कुछ शाखायें नितम्ब की त्वचा को भी जाती हैं। वे दूसरी ओर की धमनियाँ तथा ऊर्ध्व और मध्य मलाशय तथा अनुप्रस्थ मूलाधार धमनियों (transverse perineal aa.) से सम्मिलन करती हैं।

मूलाधार धमनी (perineal a.)—यह गुह्य नलिका के अग्र भाग में आभ्यन्तर गुह्य धमनी से निकलकर मूत्र-प्रजनन मध्यच्छद (urogenital diaphragm) की निम्न प्रावरणी को वेधने के पश्चात् शिश्नकंद-सुपंजिका और शिश्नप्रहर्षिका (bulbospongiosus and ischiocavernosus) के बीच के उपरिस्थ मूलाधार अवकाश (superficial perineal space) में होकर वृषणकोष की ओर चली जाती है। मूत्र-प्रजनन मध्यच्छद की निम्न प्रावरणी से निकलने के पश्चात् ही इससे अनुप्रस्थ मूलाधार शाखा (transverse perineal br.) निकलती है जो उपरिस्थ अनुप्रस्थ मूलाधार पेशी (transversus perinei superficialis) के ऊपर से अनुप्रस्थ दिशा में जाकर दूसरी ओर की धमनी तथा पश्च वृषणकोष और निम्न मलाशय धमनियों (posterior scrotal and inferior rectal aa.) से सम्मिलन करती है। मूलाधार धमनी की अन्त्य शाखायें पश्च वृषणकोष धमनियां हैं जो वृषणकोष की त्वचा और वृषणकोष निकुंचिका (Dartos) पेशी को रक्त देती हैं।

शिश्न की धमनी (artery of penis)—यह आभ्यन्तर गुह्य धमनी की दूसरी अन्त्य शाखा है जो गभीर मूलाधार अवकाश (deep perineal space) में होकर शिश्न की

ग्रभिपृष्ठ तंत्रिका (dorsal nerve of penis) के साथ शिश्न पाद (crus penis) के नीचे से निकल कर शिश्न की गभीर ग्रौर ग्रभिपृष्ठ धमनियों में विभक्त हो जाती है । इस धमनी की एक शाखा शिश्न कंद को जाती है ग्रौर शिश्न कंद की धमनी कहलाती है । यह रक्तधर पिंड (corpus spongiosum) को भी रक्त देती है । **सूत्रमार्ग धमनी**(urethral a.) दूसरी शाखा है । यह कंद की धमनी के ग्रागे शिश्न धमनी से निकल कर रक्तधर पिंड में होती हुई शिश्न मुंड (glans penis)को चली जाती है ।

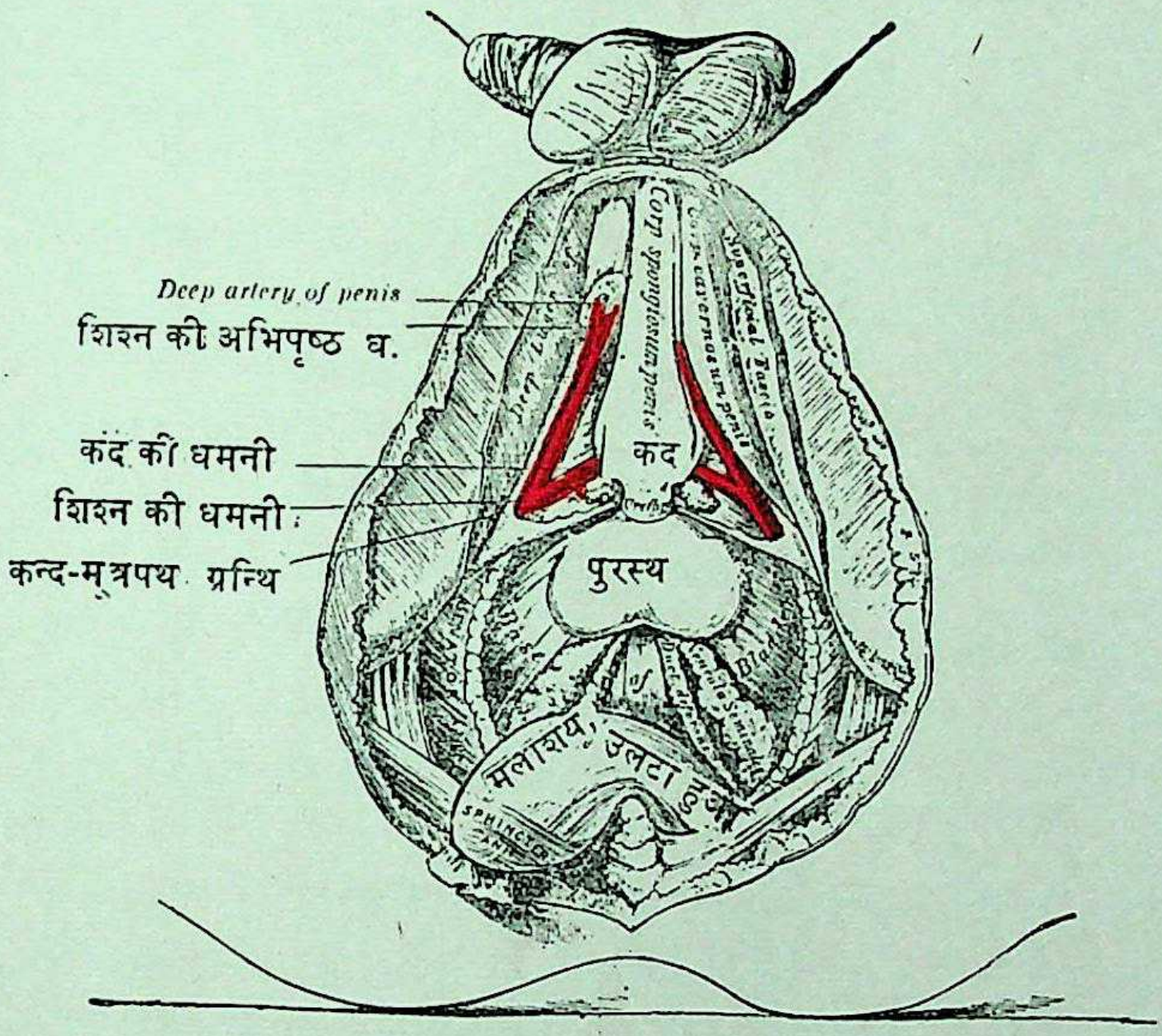
Deep artery of penis
शिश्न की अभिपृष्ठ ध.
कंद की धमनी
शिश्न की धमनी
कन्द-मूत्रपथ ग्रन्थि
Corp spongiosum penis
Corp cavernosum penis
Superficial fascia
कद
पुरस्थ
मलाशय, उलटा हुआ
SPHINCTER ANI

चित्र 478—पुरुष में ग्राभ्यन्तर गुह्य धमनी की गभीर शाखायें ।

शिश्न की गभीर धमनी (deep art. of penis)—शिश्न रक्तधर पिंड (corpus cavernosum penis) के उच्छ्रायी (erectile) ऊतक को रक्त देती है ।

शिश्न की ग्रभिपृष्ठ धमनी(dorsal artery of penis)—यह शिश्न धमनी की दूसरी ग्रन्त्य शाखा, मूत्र-प्रजनन मध्यच्छद की निम्न प्रावरणी को वेध कर शिश्न पाद ग्रौर जघन संधानिका के बीच से होती हुई निलम्बी स्नायु के द्वारा शिश्न के ग्रभिपृष्ठ पर पहुंच जाती है ग्रौर शिश्नमुंड तक चली जाती है जहां यह दो शाखाग्रों में विभक्त होकर शिश्नमुंड ग्रौर मुंडच्छद (glans penis, prepuce) को रक्त देती है । शिश्न पर धमनी ग्रभिपृष्ठ तंत्रिका ग्रौर गभीर शिरा के बीच में रहती है, पहली ग्रभिपृष्ठ तंत्रिका पार्श्व ग्रोर स्थित होती है । यह त्वचा तथा शिश्न रक्तधर पिण्ड के तान्तव पिधान को रक्त देती है ।

स्त्रियों में ग्राभ्यन्तर गुह्य धमनी (internal pudendal a. in the female)—यह पुरुष की धमनी की ग्रपेक्षा छोटी होती है । इसका प्रारम्भ ग्रौर मार्ग पुरुषों ही के समान होता है ग्रौर शाखाग्रों का वितरण भी प्रायः वैसा ही है । पश्च भगोष्ठ शाखायें(post. labial a.) भगोष्ठों को जाती हैं । कन्द की धमनी योनि के प्रघाण (vestibule) के कंद ग्रौर

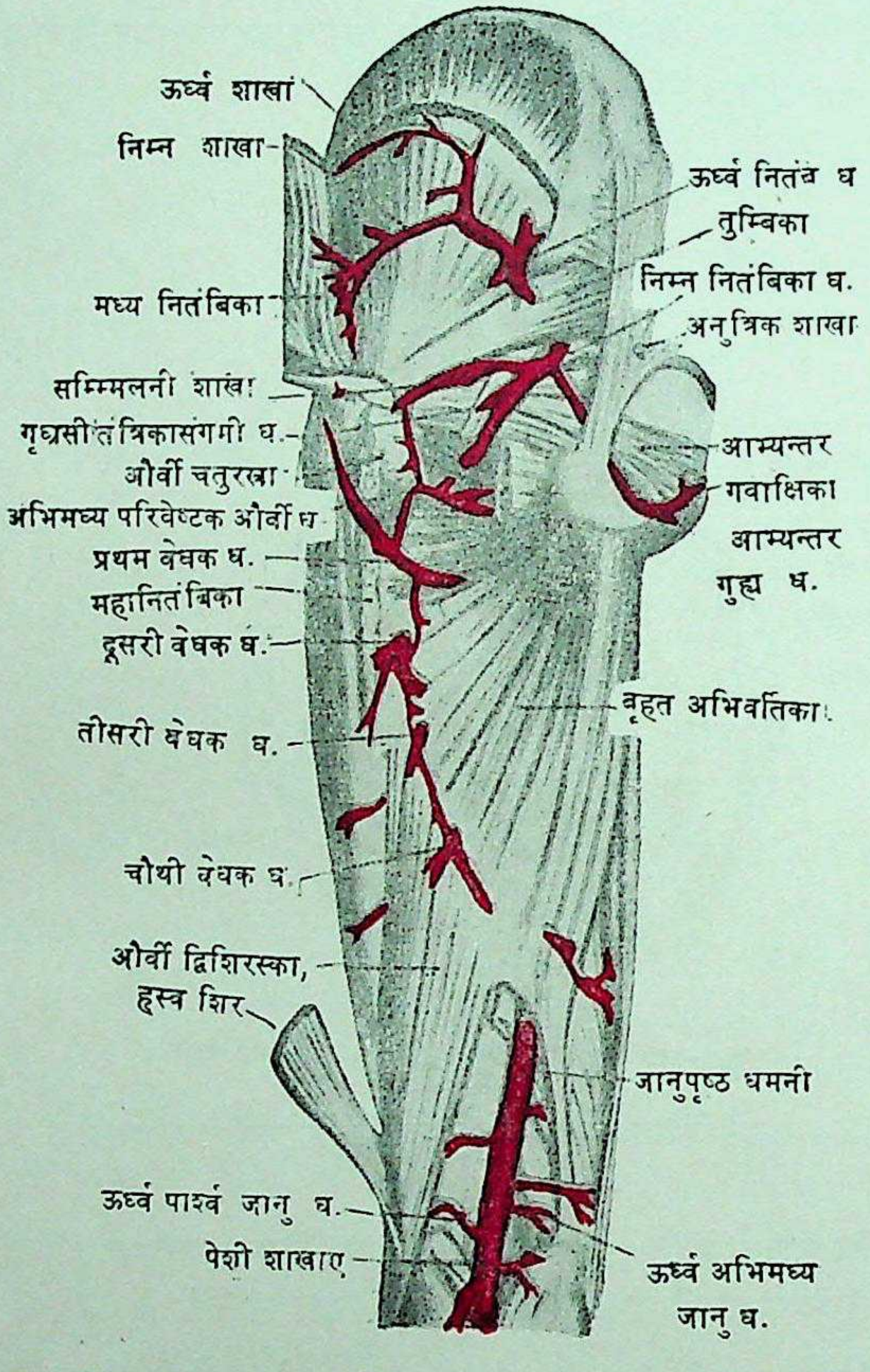
ऊर्ध्व शाखा
निम्न शाखा
मध्य नितंबिका
सम्मिलनी शाखा
गृध्रसीतंत्रिकासंगमी ध.
और्वी चतुरस्रा
अभिमध्य परिवेष्टक और्वी ध
प्रथम वेधक ध.
महानितंबिका
दूसरी वेधक ध.
तीसरी वेधक ध.
चौथी वेधक ध.
और्वी द्विशिरस्का,
ह्रस्व शिर
ऊर्ध्व पार्श्व जानु ध.
पेशी शाखाएं
ऊर्ध्व नितंब ध
तुम्बिका
निम्न नितंबिका ध.
अनुत्रिक शाखा
आभ्यन्तर
गवाक्षिका
आभ्यन्तर
गुह्य ध.
बृहत अभिवर्तिका
जानुपृष्ठ धमनी
ऊर्ध्व अभिमध्य
जानु ध.

चित्र 479—वाम नितम्ब तथा पश्च ऊरू क्षेत्र की धमनियां।

उच्छ्रायी ऊतक में वितरित है। भगशिश्निका (clitoris) की अभिपृष्ठ धमनी उसके अभिपृष्ठ भाग को रक्त देकर भगशिश्निकामुंड और मुंडच्छद को रक्त देती है।

निम्न नितम्ब धमनी (inferior gluteal a.)—यह आभ्यन्तर श्रोणिफलक धमनी की दूसरी अन्त्य शाखा है और आभ्यन्तर गुह्य धमनी से बड़ी है। यह मुख्यतया नितम्ब और ऊरू के पृष्ठ को रक्त पहुंचाती है। यह तुंबिका (pyriformis) और त्रिक तंत्रिका जालिका के सामने और आभ्यन्तर गुह्य धमनी के पीछे होकर, तथा प्रथम और दूसरी अथवा दूसरी और तीसरी त्रिक तंत्रिकाओं के बीच से निकल कर और उसके पश्चात् अनुत्रिका और तुंबिका पेशियों के बीच से पार करके बृहद् आसन रन्ध्र के निचले भाग में पहुंचती है और वहां रन्ध्र से बाहर निकल कर नितंब प्रान्त में आ जाती है। वहां से यह ऊर्वस्थि के बृहद्

ट्रोकेन्टर और आसन गंडक के बीच से आसन और पश्च ऊरु-त्वचा तंत्रिकाओं के साथ, बृहद् नितम्बिका में ढकी हुई, ऊरु के पृष्ठ भाग पर नीचे को चली जाती है जहां यह त्वचा को शाखायें देती है और वेधक (perforating) शाखाओं से सम्मिलन करती है।

शाखायें (Branches)—**श्रोणि में** (Inside the pelvis)—1. तुंबिका, अनुत्रिका और गुदोन्नमनिका को शाखायें जाती हैं। 2. कुछ शाखायें मलाशय के चारों ओर स्थित वसा को भी जाती हैं। इनमें से एक शाखा कभी-कभी मध्य मलाशय धमनी का स्थान ले लेती है। 3. आशयिक शाखायें मूत्राशय के बुध्न, शुक्राशय और पुरस्थ ग्रन्थि को जाती हैं।

श्रोणि से बाहर (Outside the pelvis)—1. **पेशी शाखायें**—बृहद् नितम्बिका आभ्यन्तर गवाक्षिका, दोनों यमलिकायें (Gamelli), ऊरू चतुरस्रिका और जानुपृष्ठ खात के ऊरु भाग को सीमित करने वाली पेशियों के ऊर्ध्व भागों में जाती हैं।

अनुत्रिक शाखायें (coccygeal branches)—अभिमध्य ओर जाकर त्रिक-गंडक स्नायु (sacrotuberous lig.) को वेधकर बृहद् नितम्बिका और त्रिकास्थि के पृष्ठ भाग पर स्थित संरचनाओं को रक्त देती हैं।

आसन तंत्रिका सहचरी धमनी (arteria comitans nervi ischiadici)—एक पतली लम्बी शाखा है जो आसन तंत्रिका के साथ कुछ दूर तक जाकर फिर उसमें प्रविष्ट होकर उसकी वस्तु में ऊरू के निम्न भाग तक चली जाती है।

सम्मिलन शाखा (anastomotic br.)—यह आभ्यन्तर गवाक्षिका, यमलिका, और ऊरु चतुरस्रिका के ऊपर होती हुई तिर्यक् दिशा में नीचे जाकर प्रथम वेधक धमनी और अभिमध्य तथा पार्श्व परिवेष्टक ऊरु धमनियों के साथ मिलकर स्वस्तिकाकार सम्मिलन बनाने में भाग लेती है।

संधि शाखा (articular br.)—यह सम्मिलन शाखा से निकल कर नितम्ब संधि के सम्पुट में जाती है।

त्वचा शाखायें (cutaneous br.)—नितम्ब की त्वचा तथा ऊरू के पृष्ठ भाग में वितरित हैं।

आभ्यन्तर श्रोणिफलक धमनी के पश्च प्रकांड से शाखायें

श्रोणिफलक-कटि धमनी (iliolumbar a.)—त्रिक-श्रोणिफलक संधि और कटि-त्रिक प्रकांड (sacroiliac joint and lumbosacral trunk) के सामने से तथा बाह्य श्रोणिफलक वाहिकाओं और गवाक्ष तंत्रिका (obturator nerve) के पीछे होकर ऊपर और पार्श्व ओर को बृहत् कटिलम्बिका की अभिमध्य धारा को चली जाती है और इस पेशी के पीछे कटि और श्रोणिफलक शाखाओं में विभक्त हो जाती है।

कटि शाखा (lumbar br.)—बृहद् कटिलम्बिका और कटि चतुरस्रिका को रक्त पहुंचाती है। उससे एक छोटी मेरु शाखा (spinal br.) पांचवें कटि कशेरुका और त्रिक के आधार के बीच अन्तरापर्शुका रन्ध्र में होकर कशेरुका दण्ड नलिका में जाती है और मेरुरज्जु पुच्छ (cauda equina) को रक्त पहुंचाती है। कटिशाखा चौथी कटिधमनी से सम्मिलन करती है।

श्रोणिफलक शाखा (iliac br.)—श्रोणिफलकिका पेशी का संभरण करती है। एक शाखा अस्थि में जाती है। कुछ शाखायें श्रोणिफलक शिखा पर जाती हैं और नितंब और उदर पेशियों को शाखायें देती हैं तथा ऊर्ध्व नितंब, परिवेष्टक श्रोणिफलक और पार्श्व परिवेष्टक ऊरु धमनियों से सम्मिलन करती हैं।

पार्श्व त्रिक धमनियां (lateral sacral aa.)—ये ऊर्ध्व और निम्न दो धमनियां हैं। **ऊर्ध्व** (superior) धमनी बड़ी है। यह अभिमध्य ओर जाकर श्रोणि ओर के पहले या दूसरे त्रिक रन्ध्रों में प्रवेश करके त्रिक कशेरुकाओं और त्रिक नलिका की संरचनाओं को शाखायें देकर अभिपृष्ठ त्रिक रन्ध्रों द्वारा निकल कर त्रिक के अभिपृष्ठ भाग पर पहुंच जाती है जहां वे पेशियों और त्वचा को शाखायें देती हुई ऊर्ध्व नितंब धमनी से सम्मिलन करती हैं। **निम्न** (inferior) धमनी त्रिक तंत्रिकाओं और तुंबिका के सामने से होती हुई त्रिकास्थि के अग्र पृष्ठ पर नीचे अनुत्रिक पर मध्यम त्रिक धमनी (median sacral a) और दूसरे पार्श्व की त्रिक धमनी (lateral sacral a.) से सम्मिलन करती है। इसकी शाखायें श्रोणि त्रिक रन्ध्रों में प्रविष्ट होकर ऊर्ध्व पार्श्व त्रिक धमनी की शाखाओं के समान वितरित होती हैं।

ऊर्ध्व नितंब धमनी (superior gluteal a.)—आभ्यन्तर श्रोणिफलक धमनी के पश्च प्रकांड की सबसे बड़ी शाखा है और धमनी ही का भाग प्रतीत होती है। यह कटित्रिक प्रकांड(lumbosacral trunk)और प्रथम त्रिक तंत्रिका अथवा प्रथम और दूसरी त्रिक तंत्रिकाओं के बीच में होकर आसन गृध्रसी रन्ध्र के ऊर्ध्व भाग में तुंबिका के ऊपर से निकल कर श्रोणि से बाहर आती है और उपरिस्थ और गभीर विभागों में विभक्त हो जाती है। श्रोणि के भीतर धमनी तुंबिका और आभ्यन्तर गवाक्षिका तथा नितम्ब अस्थि को शाखायें देती है।

उपरिस्थ शाखा (superficial br.)—बृहद् नितंबिका के गभीर पृष्ठ में प्रविष्ट होकर अनेक शाखाओं में विभक्त होती है। कुछ शाखायें पेशी को रक्त देती हैं और निम्न नितंब धमनी से सम्मिलन करती हैं; अन्य शाखायें पेशी की उद्गम कंडरा को बेध कर त्रिक के पश्च पृष्ठ पर की त्वचा को रक्त देती हैं और पार्श्व त्रिक धमनियों की पश्च शाखाओं से सम्मिलन करती हैं।

मध्य नितंबिका के नीचे **गभीर शाखा** (deep branch) के ऊर्ध्व और निम्न दो विभाग हो जाते हैं। ऊर्ध्व विभाग लघु नितम्बिका (gluteus minimus) के ऊपरी किनारे पर होता हुआ अग्रोर्ध्व श्रोणिफलक कंटक को चला जाता है और गभीर परिवेष्टक श्रोणिफलक धमनी और पार्श्व परिवेष्टक ऊरु धमनी की आरोही शाखा से सम्मिलन करता है। निम्न विभाग लघु नितंबिका को शाखायें देता हुआ उसको तिर्यक् दिशा में पार करके मध्य नितंबिका को भी रक्त पहुंचाता है और पार्श्व परिवेष्टक ऊरू धमनी से सम्मिलन करता है। उसकी एक शाखा ट्रोकेंटर खात में पहुंचकर निम्न नितंब धमनी और अभिमध्य परिवेष्टक ऊरू धमनी की आरोही शाखा से सम्मिलन करती है; अन्य शाखायें नितंब संधि को भी रक्त भेजती हैं।

बाह्य श्रोणिफलक धमनी
(External iliac artery)

बाह्य श्रोणिफलक धमनी आभ्यन्तर धमनी की अपेक्षा बड़ी है। यह सामान्य श्रोणिफलक धमनी के विभाग से बृहत् कटिलम्बिका की अभिमध्य धारा पर नीचे और बाहर को चली जाती है और जघन संधानिका और अग्रोर्ध्व श्रोणिफलक कंटक से बीच में वंक्षण स्नायु के मध्य बिंदु के नीचे से निकल कर ऊरू में आकर और्वी धमनी हो जाती है।

संबंध (Relations) —**अग्र और अभिमध्य ओर**(in front and medially)—भित्तिक पर्युदर्या तथा पर्युदर्या-बाह्य ऊतक (extraperitoneal tissue) धमनी को दक्षिण ओर शेषान्त्र

के अन्त भाग से और बहुधा उण्डुक पुच्छ (vermiform appendix) से और वाम ओर अवग्रह बृहदान्त्र (sigmoid colon) और क्षुद्रान्त्र की कुछ कुंडलियों से पृथक् करता है। प्रारम्भ पर गवीनी धमनी को पार करती है; स्त्रियों में डिम्बग्रन्थि वाहिकायें इसको पार करती हैं। इसके अन्त के समीप वृषण वाहिकायें पुरुष में और डिम्बग्रन्थि वाहिकायें स्त्री में धमनी के सामने कुछ दूर तक रहती हैं और जनन-ऊरु तंत्रिका की जनन शाखा, गभीर परिवेष्टक श्रोणिफलक शिरा, शुक्रवहा पुरुषों में तथा गोल स्नायु स्त्रियों में इसको पार करती हैं। **पश्च ओर,** श्रोणिफलक प्रावरणी बृहत् कटिलम्बिका की अभिमध्य धारा को धमनी से पृथक् करती है। बाह्य श्रोणिफलक शिरा धमनी के ऊर्ध्व भाग में पीछे रहती है, किन्तु निम्न भाग में **अभिमध्य ओर** आ जाती है। **पार्श्व ओर** कटिलम्बिका और धमनी के बीच श्रोणिफलक प्रावरणी है। लसीका पर्व और लसीका वाहिकायें धमनी के सामने और दोनों ओर स्थित हैं।

शाखायें (Branches)—बृहत् कटिलम्बिका को और पास के लसीका पर्वों को कई शाखायें देने के अतिरिक्त इस धमनी से निम्न अधिजठर (inferior epigastric) और गभीर परिवेष्टक श्रोणिफलक (deep circumflex iliac) शाखायें निकलती हैं।

निम्न अधिजठर धमनी (inferior epigastric a.)—यह बाह्य श्रोणिफलक धमनी से वंक्षण स्नायु के ठीक ऊपर से निकलती है और वहां से गभीर वंक्षण वलय (deep inguinal ring) की अभिमध्य धारा पर होती हुई तिर्यक् दिशा में ऊपर और अभिमध्य ओर जाकर अनुप्रस्थिका प्रावरणी (fascia transversalis) को वेध कर चापाकार रेखा (arcuate line) के सामने से होती हुई समोदरिका (rectus abdominis) और उसके पश्च पिधान के बीच ऊपर जाकर अनेक शाखाओं में विभक्त होकर आभ्यन्तर वक्ष धमनी की ऊर्ध्व अधिजठर शाखा से तथा नीचे की पश्च पर्शुकान्तरा धमनियों से सम्मिलन करती है। गभीर वंक्षण वलय से इसका

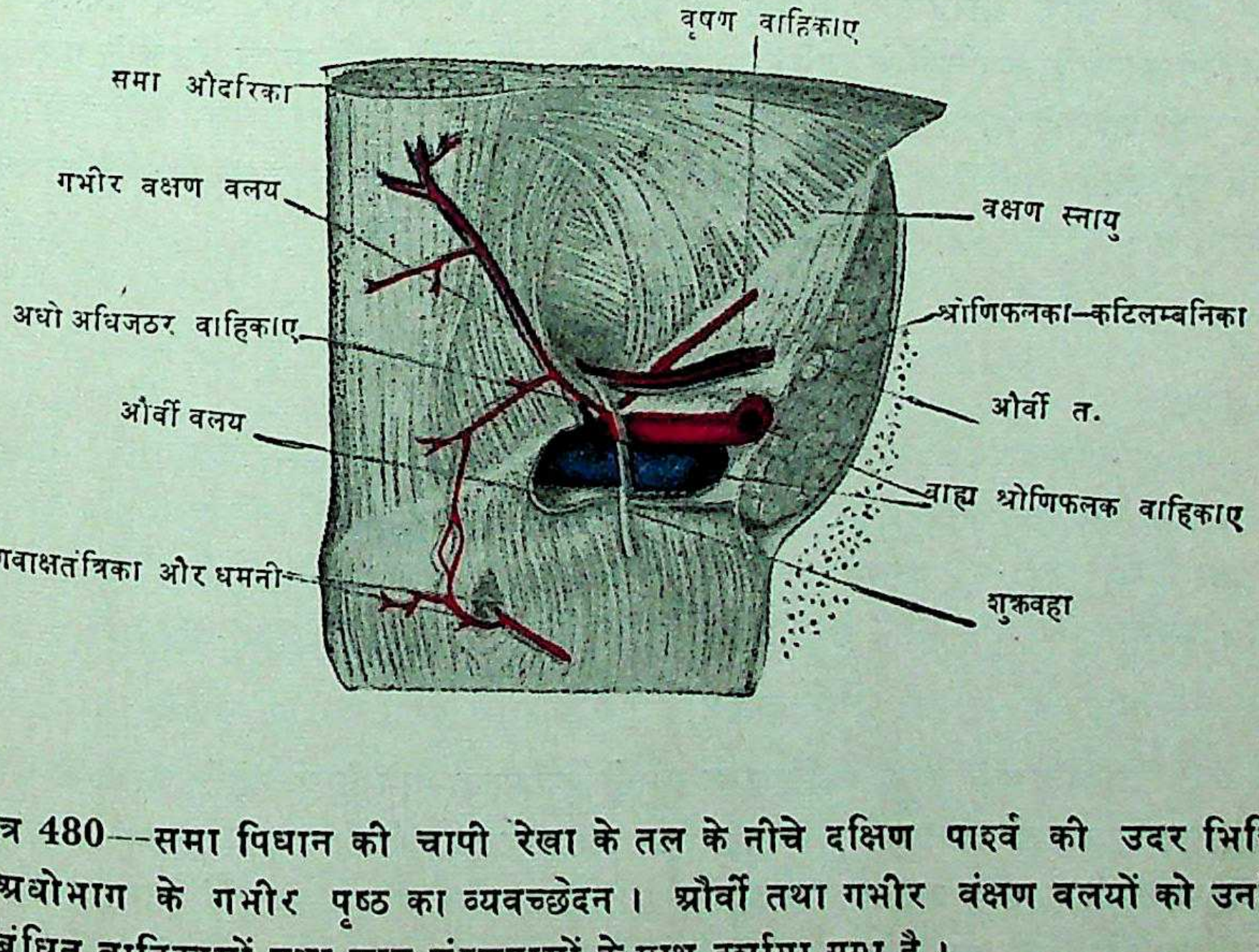

चित्र 480--समा पिधान की चापी रेखा के तल के नीचे दक्षिण पार्श्व की उदर भित्ति के अधोभाग के गभीर पृष्ठ का व्यवच्छेदन। और्वी तथा गभीर वंक्षण वलयों को उनसे सम्बंधित वाहिकाओं तथा अन्य संरचनाओं के साथ दर्शाया गया है।

विशेष संबंध है। ऊपर जाते समय यह उसकी अभिमध्य धारा पर रहती है और वृषण रज्जु उस स्थान पर सामने अनुप्रस्थिका प्रावरणी द्वारा पृथक्, स्थित होती है। पुरुष में शुक्र-वहा और स्त्रियों में गर्भाशय की गोल स्नायु धमनी के पार्श्व पृष्ठ पर से मुड़ कर जाती हैं।

शाखायें (Branches)—वृषण-उत्कर्षिका धमनी (cremasteric a.)—यह वृषण रज्जु के साथ जाकर वृषण-उत्कर्षिका पेशी तथा वृषण रज्जु के आवरणों को रक्त देती है और वृषण धमनी से सम्मिलन करती है। स्त्रियों में यह बहुत छोटी होती है और गर्भाशय के गोल स्नायु के साथ जाती है।

जघन शाखा (pubic br.)—और्वा वलय (femoral ring) पर होती हुई जघनास्थि के पश्च पृष्ठ पर पहुंच कर गवाक्ष धमनी की जघन शाखा से सम्मिलन करती है। 20 से 30 प्रतिशत व्यक्तियों में यह इतनी बड़ी होती है कि यह गवाक्ष धमनी का स्थान ले लेतीहै।

पेशी शाखायें (muscular br.)—उदर पेशियों और पर्युदर्या को जाती हैं और परिवेष्टक श्रोणिफलक और कटि धमनियों से सम्मिलन करती हैं।

त्वचा शाखायें (cutaneous br.)—तिर्यक् औदरी की कंडराकला में होती हुई त्वचा को सम्भरण करती हैं। ये उपरिस्थ अधिजठर धमनी की शाखाओं से सम्मिलन करती हैं।

गभीर परिवेष्टक श्रोणिफलक धमनी (deep circumflex iliac artery)—बाह्य श्रोणिफलक धमनी के पार्श्व ओर से निम्न अधिजठर शाखा के निकलने के पास ही निकलती है। यह वंक्षण स्नायु के पीछे अनुप्रस्थिका और श्रोणिफलक प्रावरणियों के जुड़ने से बनी हुई नलिका में होती हुई तिर्यक् दिशा में अग्रोर्ध्व श्रोणिफलक कंटक को चली जाती है जहां यह पार्श्व परिवेष्टक ऊरु धमनी की आरोही शाखा से सम्मिलन करती है। वहां से यह अनुप्रस्थिका प्रावरणी को वेध कर श्रोणिफलक शिखा पर उसके अन्दरुनी किनारे के साथ साथ मध्य तक जाती है जहां यह अनुप्रस्थ उदरिका (transversus abdominis) को वेधकर इस पेशी और आभ्यन्तर तिर्यक् के बीच में पीछे को जाकर ऊर्ध्व नितंब और श्रोणिफलक-कटि धमनियों से सम्मिलन करती है। अग्रोर्ध्व श्रोणिफलक कंटक के पास इससे एक बड़ी आरोही शाखा निकलती है जो आभ्यन्तर तिर्यक् और अनुप्रस्थिका पेशियों को रक्त देती हुई उनके बीच में से जाती है और कटि तथा निम्न अधिजठर धमनियों से सम्मिलन करती है।

अधःशाखा की धमनियाँ
(Arteries of the Lower limb)

अधःशाखा की मुख्य धमनी बाह्य श्रोणिफलक धमनी का वह सतत भाग है जो वंक्षण स्नायु के मध्य से प्रारम्भ होकर नीचे जानुपृष्ठिका (popliteus) की अधोधारा तक चला जाता है और वहां अग्र अन्तर्जंघिका और पश्च अन्तर्जंघिका धमनियों में विभक्त हो जाता है। इसका ऊर्ध्व भाग और्वी धमनी और निम्न भाग जानुपृष्ठिका धमनी कहलाता है।

और्वी धमनी (Femoral artery)

और्वी धमनी बाह्य श्रोणिफलक धमनी का सतत भाग है जो श्रोणिफलक के अग्रोर्ध्व कंटक और जघन संधानिका (symphysis pubis) के बीच, वंक्षण स्नायु के मध्य से प्रारम्भ होती है और ऊरु के सामने और अभिमध्य ओर जाकर ऊरु के निम्न और मध्य तृतीयाशों के संगम पर पहुंच कर बृहद अभिवर्तिका (adductor magnus) में स्थित छिद्र

द्वारा निकलने पर जानुपृष्ठिका धमनी (popliteal a.) हो जाती है। धमनी का ऊर्ध्व भाग श्रौर्वी त्रिभुज में है तथा अधोभाग अभिवर्तिका नलिका (अवोदीर्घतमा नलिका) में है। इसका प्रथम 3 या 4 से०मी० भाग श्रौर्वी पिधान (femoral sheath) में श्रौर्वी शिरा के साथ रहता है।

श्रौर्वी पिधान (femoral sheath) अनुप्रस्थिका प्रावरणी के उदर से वंक्षण स्नायु के नीचे वाहिकाओं के अग्र ओर, और श्रोणिफलक प्रावरणी के पीछे की ओर, ऊरु में प्रलम्बित होने से बनता है। पिधान का आकार फ़नल या कीप के समान है जिसका चौड़ा भाग वंक्षण स्नायु पर रहता है और नीचे का पतला भाग 3 या 4 से०मी० नीचे जाकर वाहिकाओं के प्रावरणीकृत आवरण में मिल जाता है। पिधान की **पार्श्व भित्ति** सीधी या ऊर्ध्वाधर है तथा जनन-श्रौर्वी (genitofemoral) तंत्रिका की ऊरु शाखा इसको वेध कर भीतर आती है। **अभिमध्य भित्ति** पार्श्व और नीचे की ओर तिर्यक् दिशा में है और कुछ लसीका वाहिनियां और दीर्घ अधःशाखा शिरा (saphenous vein) इसको वेधती हैं। पिधान में तीन अनुभाग (compartments) है: पार्श्व अनुभाग में श्रौर्वी धमनी है, मध्य अनुभाग में श्रौर्वी शिरा है, अभिमध्य अनुभाग में, जो श्रौर्वी नलिका (femoral canal) कहलाता है, कुछ लसीका वाहिनियां और पर्व स्थित हैं। यह नलिका शंकु के समान है और 1.25 से०मी० लम्बी है तथा इसका आधार ऊपर की तरफ है जो श्रौर्वी वलय (femoral ring) कहा जाता है। यह अंडाकार है और 1.25 से०मी० चौड़ा है, अर्थात् इसका अनुप्रस्थ व्यास 1.25 से०मी० है। श्रौर्वी वलय सामने वंक्षण स्नायु, पीछे कंकताभिका पेशी, अभिमध्य ओर रिक्तिक स्नायु (lacunar lig.) का अर्धचन्द्राकार आधार और पार्श्व ओर श्रौर्वी शिरा से सीमित है। पुरुषों में वृषण रज्जु और स्त्रियों में गर्भाशय की गोल स्नायु वलय के अग्र किनारे के ऊपर रहती हैं। निम्न अधिजठर वाहिकायें इसकी अग्र और पार्श्व धाराओं के संगम के पास हैं। यह वलय पर्युदर्याबाह्य ऊतक द्वारा, जो कुछ घना होता है, श्रौर्वी पट (femoral septum) कहा जाता है, ढ़का रहता है। यह भित्तिक पर्युदर्या द्वारा ढका हुआ है किन्तु गभीर लसीका पर्व से उपरिस्थ पर्वों को जाने वाली कई वाहिकाओं द्वारा यह विद्ध होता है।

श्रौर्वी त्रिभुज (femoral triangle)—इसकी **अभिमध्य भुजा** दीर्घ अभिवर्तनी (adductor longus) की **पार्श्व भुजा** से, पार्श्व भुजा दीर्घतमा (sartorius) की अभिमध्य धारा से और **आधार** (base) वंक्षण स्नायु (inguinal lig.) से बनता है और शिखर दोनों पेशियों के संगम पर नीचे की ओर स्थित है। त्रिभुज की **भूमि** (floor) पार्श्व भाग में बृहत् कटिलम्बिका और श्रोणिफलकिका तथा अभिमध्य भाग में दीर्घ अभिवर्तनी और कंकताभिका बनाये हुए हैं। श्रौर्वी वाहिकायें त्रिभुज के आधार के मध्य से प्रवेश करके सीधी शिखर तक चली गई हैं। धमनी के पार्श्व ओर श्रौर्वी तंत्रिका है जो कई शाखाओं में विभक्त होती है। त्रिभुज में कुछ बसा और लसीका पर्व भी होते हैं।

अभिवर्तनी (अवदीर्घतमा) नलिका (adductor (subsartorial) canal)—यह ऊरु के मध्य तृतीयांश में एक कंडराकलाकृत (aponeurotic) नलिका है जो श्रौर्वी त्रिभुज के शिखर से बृहद् अभिवर्तनी में स्थित एक छिद्र तक विस्तृत है। इस नलिका में होकर श्रौर्वी वाहिकायें ऊरु के अग्र ओर से जानुपृष्ठ खात में चली जाती हैं। अनुप्रस्थ काट में यह त्रिकोणाकार है। **सामने और पार्श्व** ओर यह अभिमध्य बृहदिका (vastus medialis) से और **पीछे** दीर्घ अभिवर्तनी से ऊपर और बृहद् अभिवर्तनी (adductor magnus) से

नीचे सीमित है। नलिका की छत इन दोनों पेशियों से अभिमध्य बृहदिका तक फैली हुई कंडराकला बनाती है। दीर्घतमा पेशी नलिका की छत को ढके हुए है। नलिका में और्वी धमनी और शिरा के साथ अधःशाखा तंत्रिका (saphenous nerve) और अभिमध्य बृहदिका की तंत्रिका भी रहती है।

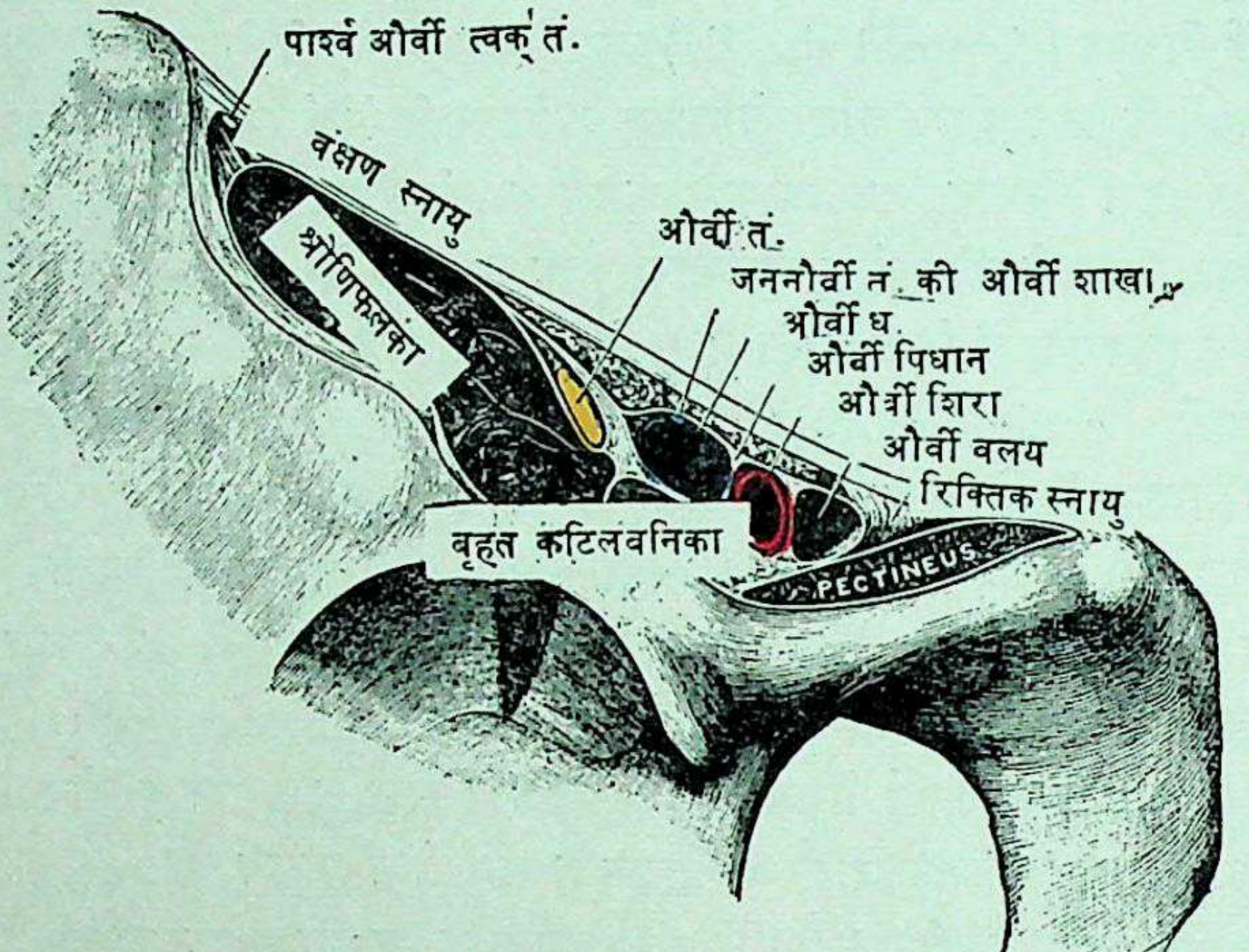

चित्र 481—दक्षिण वंक्षण स्नायु के पीछे से जाने वाली संरचनायें। नीचे से देखने पर।

और्वी धमनी के संबंध (Relations of the femoral artery)—**और्वी त्रिभुज में** (In the femoral triangle)—**अग्र ओर**—त्वचा, उपरिस्थ प्रावरणी, उपरिस्थ लसीका पर्व, ऊरु प्रावरणी (fascia lata) और और्वी पिधान का अग्र भाग हैं। उपरिस्थ परिवेष्टक श्रोणिफलक शिरा उपरिस्थ प्रावरणी में इसको पार करती है और जननौर्वी तंत्रिका की और्वी शाखा त्रिभुज के पार्श्व अनुभाग में कुछ दूर तक साथ रहती है, किन्तु आगे चलकर सामने आ जाती है। ऊरु की अभिमध्य त्वचा तंत्रिका धमनी को शिखर के पास पार्श्व से अभिमध्य ओर को पार करती है।

पश्च ओर (Behind)—और्वी पिधान का पश्च भाग है जिसके पीछे ऊपर से नीचे को बृहत् कटिलम्बिका की कंडरा, कंकताभिका और दीर्घ अभिवर्तनी (pectineus, adductor longus) स्थित हैं। धमनी और नितंब संधि के सम्पुट के बीच में बृहत् कटिलम्बिका की कंडरा है। कंकताभिका और धमनी के बीच में और्वी शिरा और गभीर वाहिकायें आ जाती हैं और धमनी तथा दीर्घ अभिवर्तनी के बीच और्वी शिरा आ जाती है। धमनी के पार्श्व ओर और्वी तंत्रिका रहती है। और्वी शिरा और्वी त्रिभुज के ऊर्ध्व भाग में इसके अभिमध्य ओर रहती है, तथा और्वी शिरा इस धमनी के अभिमध्य ओर किन्तु निचले भाग में इसके पीछे आ जाती है।

अभिवर्तनी नलिका (adductor canal) में धमनी अधिक गहरी है और त्वचा, उपरिस्थ और गभीर प्रावरणियों, दीर्घतमा और नलिका की तान्तव छत से ढकी रहती है। अधःशाखा शिरा पहले धमनी के पार्श्व, तब इसके सामने और नीचे के भाग में अभिमध्य ओर आ जाती है। पीछे दीर्घ अभिवर्तनी ऊपर और बृहद् अभिवर्तनी नीचे के भाग में

स्थित हैं, अग्रपार्श्व में अभिमध्य बृहदिका और उसमें जाने वाली तंत्रिका रहती है। धमनी के ऊपरी भाग में औरवीं शिरा इसके पीछे किन्तु नीचे के भाग में इसके पार्श्व में आ जाती है।

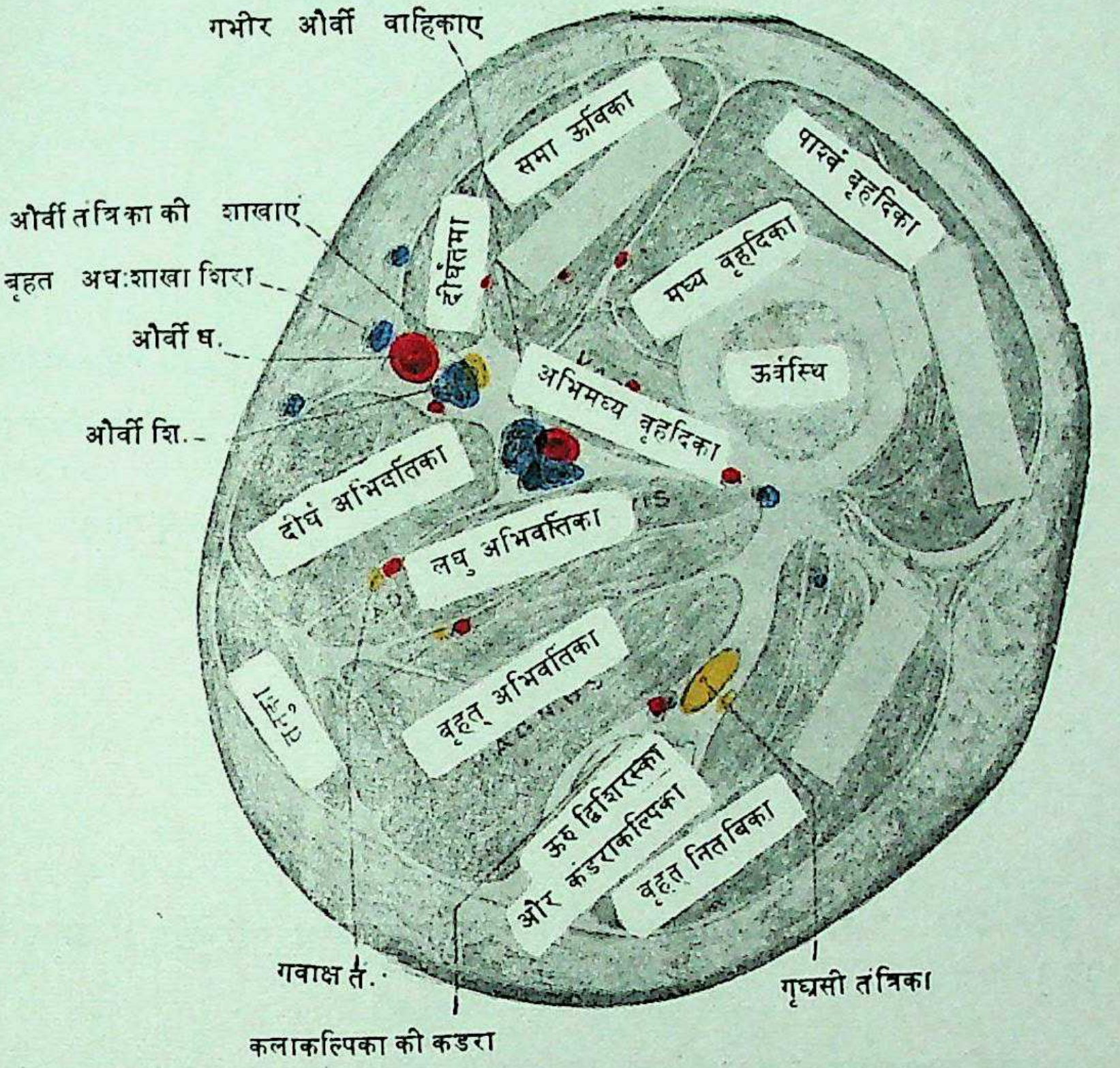
गभीर और्वी वाहिकाए
और्वी तंत्रिका की शाखाएं
बृहत अधःशाखा शिरा
और्वी ध.
और्वी शि.
समा ऊर्विका
पार्श्व बृहदिका
दीर्घतमा
मध्य बृहदिका
ऊर्वस्थि
अभिमध्य बृहदिका
दीर्घ अभिवर्तिका
लघु अभिवर्तिका
बृहत् अभिवर्तिका
ऊरु द्विशिरस्का और कंडराकल्पिका
बृहत नितंबिका
गवाक्ष तं.
कलाकल्पिका की कंडरा
गृध्रसी तंत्रिका

चित्र 482--और्वी त्रिभुज के शिखर के तल पर दक्षिण ऊरू का पारगामी अनुप्रस्थ परिच्छेद प्राकृतिक आकार से चतुर्थ-पंचमांश। ऊपर से देखने पर।

शाखायें (Branches)—1. **उपरिस्थ अधिजठर धमनी** (superficial epigastric a.)—और्वी धमनी के अग्र पृष्ठ से वंक्षण स्नायु के 1 से०मी० नीचे से निकलती है और और्वी पिधान तथा चालनीवत् प्रावरणी (cribriform fascia)को वेध कर वंक्षण स्नायु के सामने से होकर उदर भित्ति की उपरिस्थ प्रावरणी के दोनों स्तरों के बीच में होती हुई नाभि(umbilicus) तक चली जाती है। त्वचा, उपरिस्थ प्रावरणी तथा उपरिस्थ वंक्षण लसीका पर्वों को इसकी शाखायें जाती हैं। यह दूसरे ओर की समान शाखा तथा निम्न अधिजठर धमनी से सम्मिलन करती हैं।

2. **उपरिस्थ परिवेष्टक श्रोणिफलक धमनी** (superficial circumflex iliac a.)—यह उपरिस्थ शाखाओं में सबसे छोटी है। यह उपरिस्थ अधिजठर के पास ही से, कभी कभी उसके साथ, निकल कर अधःशाखा छिद्र के पार्श्व से होती हुई अग्रोर्ध्व श्रोणिफलक कंटक को चली जाती हैं। इससे त्वचा, उपरिस्थ प्रावरणी तथा उपरिस्थ वक्षण लसीका पर्वों को शाखायें जाती हैं। यह गभीर परिवेष्टक श्रोणिफलक, ऊर्ध्व नितंब और पार्श्व परिवेष्टक और्वी धमनियों से सम्मिलन करती है।

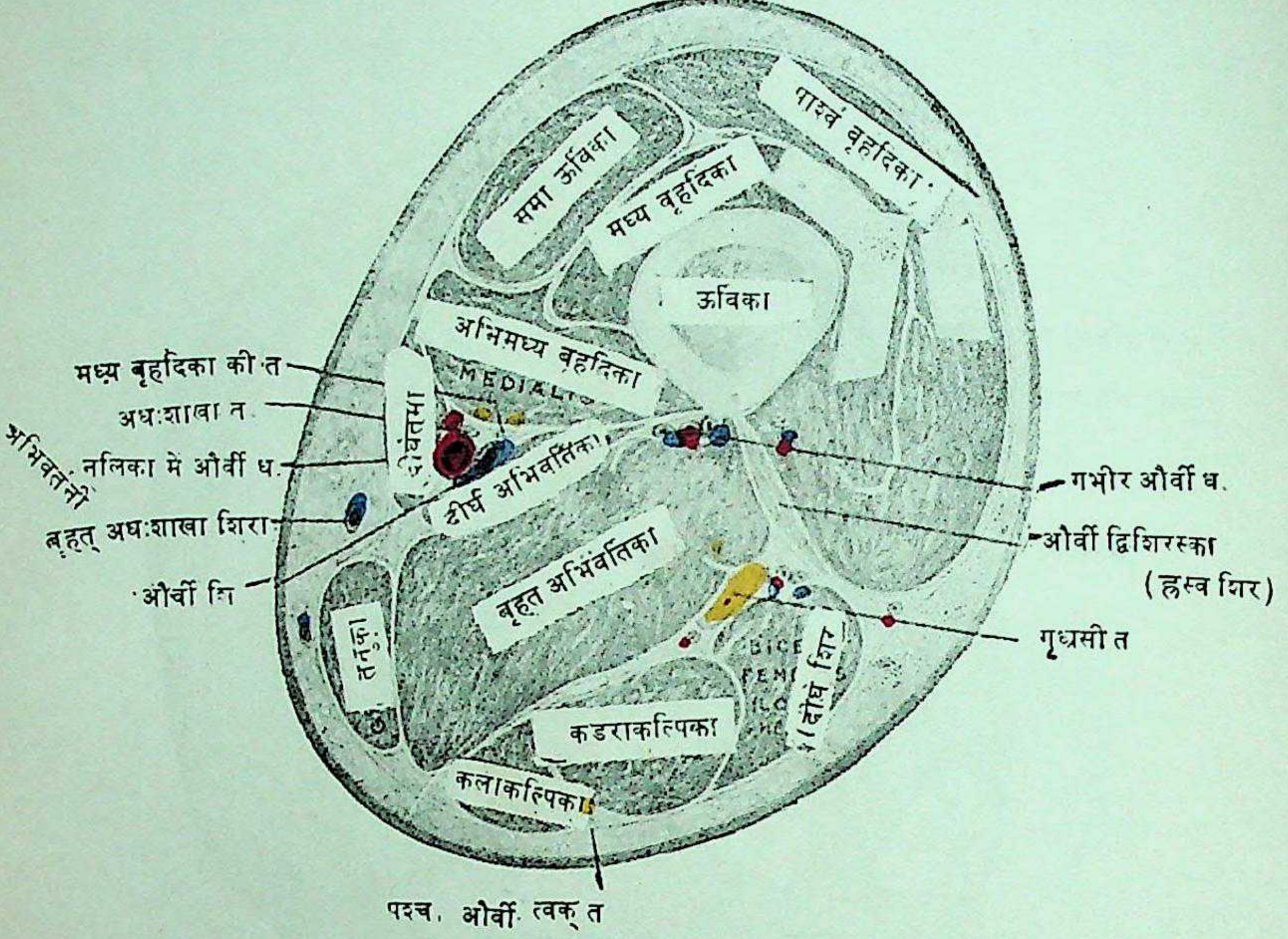
पार्श्व बृहदिका
समा ऊर्विका
मध्य बृहदिका
ऊर्विका
अभिमध्य बृहदिका
MEDIALIS
मध्य बृहदिका की त
अधःशाखा त
अभिवर्तनी
नलिका में और्वी ध.
बृहत् अधःशाखा शिरा
और्वी शि
दीर्घतमा
दीर्घ अभिवर्तिका
बृहत अभिवर्तिका
तनुका
गभीर और्वी ध.
और्वी द्विशिरस्का
(ह्रस्व शिर)
गृध्रसी त
BICE
FEM
ILO
HC
दीर्घ शिर
कडराकल्पिका
कलाकल्पिका
पश्च. और्वी त्वक् त

चित्र 483—दक्षिण ऊरू के मध्य का पारगामी अनुप्रस्थ परिच्छेद । ऊपर से देखने पर ।

3. **उपरिस्थ बाह्य गुह्य धमनी** (superficial external pudendal a.)—यह और्वी धमनी के अभिमध्य ओर से, उपर्युक्त धमनी के पास से निकल कर, और्वी पिधान और चालनीवत् प्रावरणी को वेध कर, वृषण रज्जु या गोल स्नायु को पार करती हुई उदर के निम्न भाग की त्वचा तथा शिश्न और वृषणकोष या (स्त्रियों में) बृहद् भगोष्ठ को शाखायें देकर आभ्यन्तर गुह्य धमनी के सम्मिलन करती है ।

उपर्युक्त तीनों धमनियों के साथ की शिरायें बृहद् अधः शाखा शिरा में, उसके अधःशाखा छिद्र में प्रविष्ट होने के पूर्व मिल जाती है ।

4. **गभीर बाह्य गुह्य धमनी** (deep external pudendal a.)—यह और्वी धमनी के अभिमध्य पृष्ठ से निकल कर कंकताभिका पर और दीर्घ अभिवर्तनी के सामने या पीछे होती हुई अभिमध्य ओर चली जाती है । ऊरु के मध्य के लगभग उरू प्रावरणी को वेध कर यह पुरुषों में वृषणकोष की त्वचा और मूलाधार को और स्त्रियों में बृहद् भगोष्ठ को शाखायें देती है । इसकी शाखायें आभ्यन्तर गुह्य धमनी की पश्च वृषणकोष (या भगोष्ठ) शाखाओं से सम्मिलन करती हैं ।

5. **पेशी शाखायें** (muscular br.)—दीर्घतमा, अभिमध्य बृहदिका और अभिवर्तनी पेशियों को जाती हैं ।

6. **गभीर ऊरु धमनी** (arteria profunda femoris)—यह ऊरु धमनी के पार्श्व ओर से वंक्षण स्नायु के 3.5 से०मी० नीचे से निकलने वाली एक बड़ी शाखा है । प्रथम यह

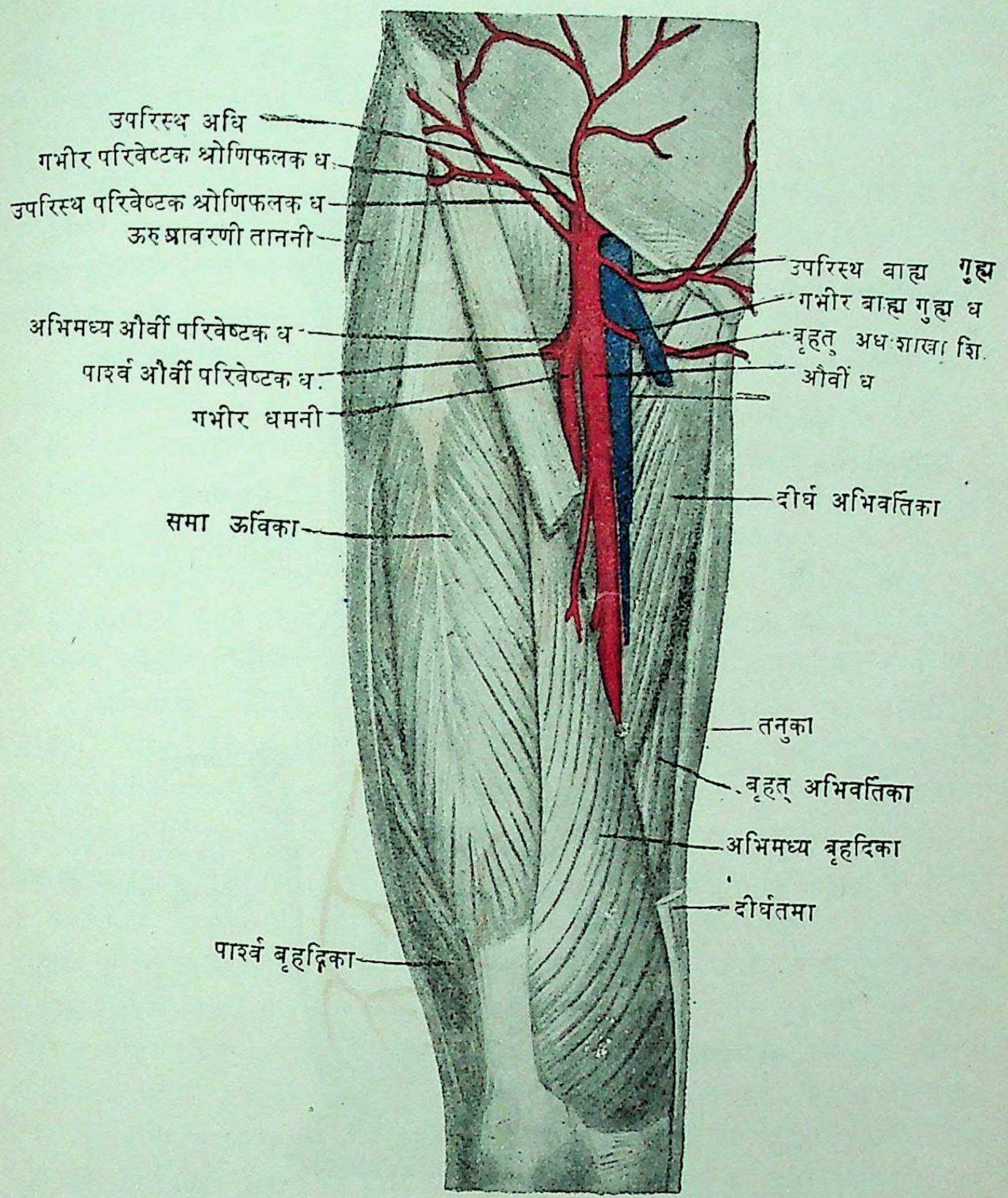
उपरिस्थ अधि
गभीर परिवेष्टक श्रोणिफलक ध.
उपरिस्थ परिवेष्टक श्रोणिफलक ध
ऊरुआवरणीताननी
उपरिस्थ बाह्य गुह्य
गभीर बाह्य गुह्य ध
बृहत् अध:शाखा शि.
अभिमध्य और्वी परिवेष्टक ध
पार्श्व और्वी परिवेष्टक ध.
और्वी ध
गभीर धमनी
दीर्घ अभिवर्तिका
समा ऊर्विका
तनुका
बृहत् अभिवर्तिका
अभिमध्य बृहदिका
दीर्घतमा
पार्श्व बृहद्दिका

चित्र—484 दक्षिण और्वी वाहिकायें।

ऊरू धमनी के पार्श्व में रहती है किन्तु फिर यह ऊरु धमनी और शिरा के पीछे से घूमकर ऊर्वस्थि के अभिमध्य ओर आ जाती है जहां यह कंकताभिका और दीर्घ अभिवर्तनी के बीच में रहती है और तब दीर्घ और लघु अभिवर्तनी पेशियों के बीच में कुछ दूर चलकर बृहद् अभिवर्तनी को वेधकर जानुपृष्ठिका धमनी की ऊर्ध्व पेशी शाखाओं से सम्मिलन करके समाप्त हो जाती है। इसका अन्त्य भाग चतुर्थ वेधक धमनी (fourth perforating a.) भी कहा जाता है।

संबंध (Relations)——**पीछे**—ऊपर से नीचे को, श्रोणिफलकिका, कंकताभिका, लघु

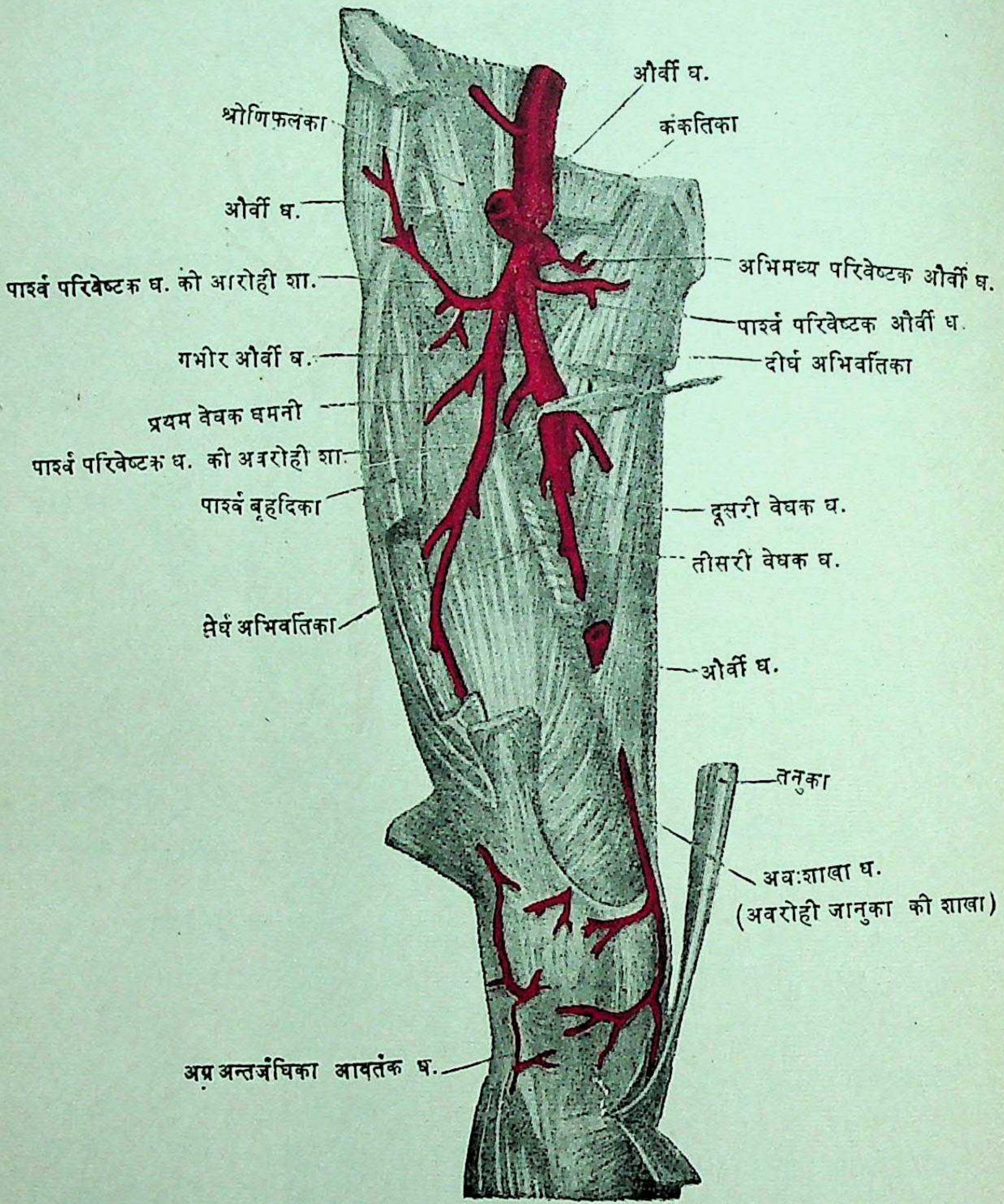
और्वी ध.
श्रोणिफलका
कंकतिका
और्वी ध.
अभिमध्य परिवेष्टक और्वी ध.
पार्श्व परिवेष्टक ध. को आरोही शा.
पार्श्व परिवेष्टक और्वी ध.
गभीर और्वी ध.
दीर्घ अभिवर्तिका
प्रथम वेधक धमनी
पार्श्व परिवेष्टक ध. की अवरोही शा.
पार्श्व बृहदिका
दूसरी वेधक ध.
तीसरी वेधक ध.
दीर्घ अभिवर्तिका
और्वी ध.
तनुका
अव:शाखा ध.
(अवरोही जानुका की शाखा)
अग्र अन्तर्जंघिका आवर्तक ध.

चित्र 485 —दक्षिण गभीर औौर्वी धमनी

तथा बृहद् अभिवर्तनी पेशियां; **सामने,** औौर्वी धमनी इससे औौर्वी और गभीर शिराओं द्वारा ऊपर के भाग में और दीर्घ अभिवर्तनी द्वारा नीचे के भाग में पृथक् रहती है। **पार्श्व** में, इस धमनी और ऊर्वस्थि के बीच में अभिमध्य बृहदिका स्थित है।

यह ऊरू की अभिवर्तनी, प्रसारिणी, ऊरु द्विशिरस्का, कंडराकल्पिका तथा कलाकल्पिका पेशियों को रक्त पहुंचाने वाली मुख्य धमनी है। आभ्यन्तर और बाह्य श्रोणिफलक धमनियों से ऊपर की ओर और जानुपृष्ठिका (popliteal) धमनी से नीचे की ओर गभीर धमनी सम्मिलनों द्वारा संबंधित है।

शाखायें (Branches)—**पार्श्व परिवेष्टक ऊरू धमनी** (lateral circumflex femoral a.)—यह गभीर धमनी के पार्श्व से दीर्घतमा और सम औविका के पीछे और्वी तंत्रिका के विभागों के बीच निकलने के पश्चात् आरोही, अनुप्रस्थ और अवरोही शाखाओं में विभक्त हो जाती है। कभी-कभी यह स्वयं और्वी धमनी से निकलती है।

आरोही शाखा (ascending br.)—ऊपर की ओर अन्तराट्रोकेन्टर रेखा पर होती हुई नितंब के पार्श्व भाग में पहुंचती है और ऊर्ध्व नितंब धमनी और गभीर परिवेष्टक श्रोणिफलक धमनियों की अन्त्य शाखाओं से सम्मिलन करती है। इसकी एक सूक्ष्म शाखा नितंब संधि को जाती है तथा बृहद् ट्रोकेन्टर और ऊर्वस्थि की ग्रीवा को भी शाखा जाती है।

अवरोही शाखा (descending br.)—यह सम औविका के पीछे पार्श्व बृहदिका की अग्र धारा पर नीचे को चली जाती है। इसकी एक शाखा उपर्युक्त पेशी पर होती हुई जानु पर पहुंच कर जानुपृष्ठिका की पार्श्व ऊर्ध्व जानु शाखा (lateral superior genicular of popliteal) से सम्मिलन करती है। पार्श्व बृहदिका को वह एक शाखा देती है और उसकी तंत्रिका धमनी के साथ रहती है।

एक अनुप्रस्थ शाखा (transverse br.)—यह मध्य और पार्श्व बृहदिकाओं को शाखायें देती हुई उनमें से निकल कर बृहद् ट्रोकेन्टर के नीचे अस्थि के चारों ओर घूम कर अभिमध्य परिवेष्टक और्वी, निम्न नितंव तथा प्रथम बेधन धमनियों से सम्मिलन करती है।

अभिमध्य परिवेष्टक और्वी धमनी (medial circumflex femoral artery)—यह गभीर धमनी के पश्चाभिमध्य ओर से निकलती है, किन्तु बहुत वार और्वी धमनी से भी निकलती है। अभिवर्तनी पेशियों को शाखायें भेज कर ऊर्वस्थि के अभिमध्य ओर घूमती हुई प्रथम दीर्घ कटिलम्बिका और कंकताभिका और तब बाह्य गवाक्षिका तथा लघु अभिवर्तनी पेशियों के बीच से निकलकर अन्त में ऊरू चतुरस्रिका और बृहद् अभिवर्तनी की ऊर्ध्व धारा के बीच से होती हुई आरोही और अनुप्रस्थ शाखाओं में विभक्त हो जाती है। अनुप्रस्थ शाखा स्वस्तिक सम्मिलन के बनाने में भाग लेती है। आरोही शाखा तिर्यक् दिशा में बाह्य गवाक्षिका की कंडरा पर और ऊरू चतुरस्रिका के सामने होती हुई ऊपर को जाकर ट्रोकेन्टर खात में पहुंचकर नितंब धमनियों की सूक्ष्म शाखाओं तथा परिवेष्टक ऊरू धमनियों से सम्मिलन करती है। उलूखल शाखा अनुप्रस्थ उलूखल स्नायु के नीचे होकर गवाक्ष धमनी की उलूखल शाखा के साथ नितंब संधि के भीतर उलूखल खात में जाती है और वहां वसा तथा अन्य ऊतकों को रक्त देती हुई ऊर्वस्थि के शिर में चली जाती है।

बेधक धमनियां (perforating aa.)—ये तीन हैं जो बृहद् अभिवर्तनी के निवेश की कंडराकृत चापों से निकल कर ऊर्वस्थि की ऊर्विका रेखा (linea aspera) के पास ऊरू के पश्च भाग में पहुंचती हैं और पेशियों और त्वचा को तथा सम्मिलनों में शाखायें भेजती हैं। अंतिम बेधक धमनी गभीर धमनी का अंतिम भाग है जिसका पहले उल्लेख किया जा चुका है। प्रथम बेधक धमनी लघु अभिवर्तनी की ऊर्ध्व धारा से ऊपर, दूसरी उसके सामने और तीसरी नीचे से निकलती है।

बेधक धमनियां दो सम्मिलन शृंखलायें बनाती हैं, एक शृंखला ऊर्वस्थि की ऊर्विका रेखा के पास और दूसरी पेशियों में।

पेशी शाखायें (muscular br.) अनेक हैं जो अभिवर्तनी पेशियों को जाती हैं। कुछ बृहद् अभिवर्तनी को वेध कर ऊरू द्विशिरस्का समूह को रक्त देती हैं और अभिमध्य

परिवेष्टक और्वी धमनी और जानुपृष्ठ धमनी की ऊर्ध्व पेशी शाखाओं से सम्मिलन करती है। समस्त ऊरू की पेशियों को रक्त पहुंचाने वाली मुख्य गभीर ऊरू धमनी है।

ऊरू के पृष्ठ भाग पर सम्मिलन (anastomosis on the back of the thigh)—नितंब प्रान्त से जानुपृष्ठ खात तक ऊरू के पृष्ठ भाग पर निम्नलिखित धमनियों की शाखाओं से निर्मित एक सम्मिलनों की शृंखला फैली हुई है। 1. नितंब धमनियों और अभिमध्य परिवेष्टक ऊरू धमनी की अन्त्य शाखाओं का सम्मिलन। 2. परिवेष्टक और्वी धमनियों और प्रथम वेधक धमनी का सम्मिलन। 3. वेधक धमनियों का आपस में सम्मिलन और 4. चौथी वेधक धमनी का जानुपृष्ठ धमनी की ऊर्ध्व पेशी शाखाओं से सम्मिलन।

7. अवरोही जानु धमनी (descending genicular a.)—और्वी धमनी से इसके बृहद् अभिवर्तनी के छिद्र में जाने के पूर्व निकलती है जहाँ तत्काल अधःशाखा (saphenous) शाखा इससे निकलती हैं। तत्पश्चात् यह अभिमध्य बृहदिका में से निकलकर बृहद् अभिवर्तनी की कंडरा के सामने होकर जानु(knee)के अभिमध्य ओर आ जाती है जहां अभिमध्य ऊर्ध्व जानु धमनी से सम्मिलन करती है। इससे बृहद् अभिवर्तनी, अभिमध्य बृहदिका पेशी शाखायें और संधि शाखायें निकलती हैं जो जानु संधि के चारों ओर सम्मिलन बनाने में भाग लेती हैं। एक शाखा ऊर्वस्थि के जानुका पृष्ठ (patellar surface) के ऊपर से पार करके दूसरी ओर की पार्श्व ऊर्ध्व जानु धमनी (lat. sup. genicular a.) से सम्मिलन करती है जिसकी एक चाप बन जाती है तथा जानु संधि को शाखायें भेजती है।

अधःशाखा शाखा (saphenous br.) अभिवर्तनी नलिका की छत के निम्न भाग को बेध कर अधःशाखा तंत्रिका के साथ जानु संधि के अभिमध्य पृष्ठ पर पहुंचती है। यह दीर्घतमा और तनुपेशी के बीच से होकर जंघा के ऊपरी तथा अभिमध्य भाग की त्वचा में वितरित हो जाती है। इसका अभिमध्य निम्न जानु धमनी (medial inferior genicular a.) से सम्मिलन होता है।

जानुपृष्ठ खात (Popliteal fossa)

सीमायें (Boundaries)—यह जानु संधि के पृष्ठ पर एक लौंजिज (चूषिका) के आकार का अवकाश है जो **पार्श्व** में ऊपर की ओर ऊरू द्विशिरस्का और नीचे अनुपिंडिका तथा उपरिस्थपिंडिका के पार्श्व शिर से और **अभिमध्य** ओर, ऊपर कलाकल्पिका और कंडराकल्पिका तथा नीचे उपरिस्थ-पिंडिका के अभिमध्य शिर से सीमित है। खात की भूमि ऊर्वस्थि के जानुपृष्ठ, जानु संधि की तिर्यक् जानुपृष्ठ स्नायु (oblique popliteal lig.), अन्तर्जंघिका के ऊर्ध्व अन्त का पृष्ठ भाग तथा जानुपृष्ठिका को ढकने वाली प्रावरणी द्वारा बनी हुई है। खात जानुपृष्ठ प्रावरणी द्वारा ढका हुआ है।

जानुपृष्ठ खात में उपस्थित संरचनायें (contents)—स्वाभाविक अवस्था में खात केवल लगभग 2-5 से० मी० चौड़ा है जिससे वहां की वहुत थोड़ी संरचनायें दीखती हैं। खात की सीमाओं को खींचकर दूर करने पर उसमें निम्नलिखित संरचनायें उपस्थित मिलती हैं—जानुपृष्ठ वाहिकायें (popliteal vessels), अन्तर्जंघिका और सामान्य बहिर्जंघिका तंत्रिकायें (common peroneal n.), लघु अधःशाखा शिरा का अंतिम भाग, पश्च और्वी त्वक् तंत्रिका (posterior femoral cutaneous n.), गवाक्षिका तंत्रिका की

संधि शाखा, कुछ लसीका पर्व और वसा। जानुपृष्ठ वाहिकायें खात की भूमि पर स्थित हैं, शिरा उपरिस्थ और धमनी गभीर रहती है। शिरा ऊपर के भाग में धमनी के पार्श्व में है, किन्तु नीचे धमनी को पीछे से पार करके उसके अभिमध्य ओर आ जाती है। अंतर्जंघिका तंत्रिका खात के बीच से जाती है। सामान्य वहिर्जंघिका तंत्रिका खात के ऊपरी भाग में पार्श्व ओर स्थित है। लसीका पर्व छै या सात हैं जो वसा में दबे रहते हैं।

जानुपृष्ठ धमनी (Popliteal artery)

जानुपृष्ठ धमनी और्वी धमनी का वह परिशिष्ट भाग है जो जानुपृष्ठ खात में चला आता है। यह ऊरू के मध्य और निम्न तृतीयांशों के संगम पर बृहद् अभिवर्तनी के छिद्र से प्रारंभ होकर नीचे और कुछ बाहर को अन्तरास्थूलक खात (intercondylar fossa) में पहुंचती है। वहां से यह सीधी नीचे जाकर जानुपृष्ठिका की अधोधारा पर अग्र और पश्च अन्तर्जंघिका धमनियों में विभक्त हो जाती है।

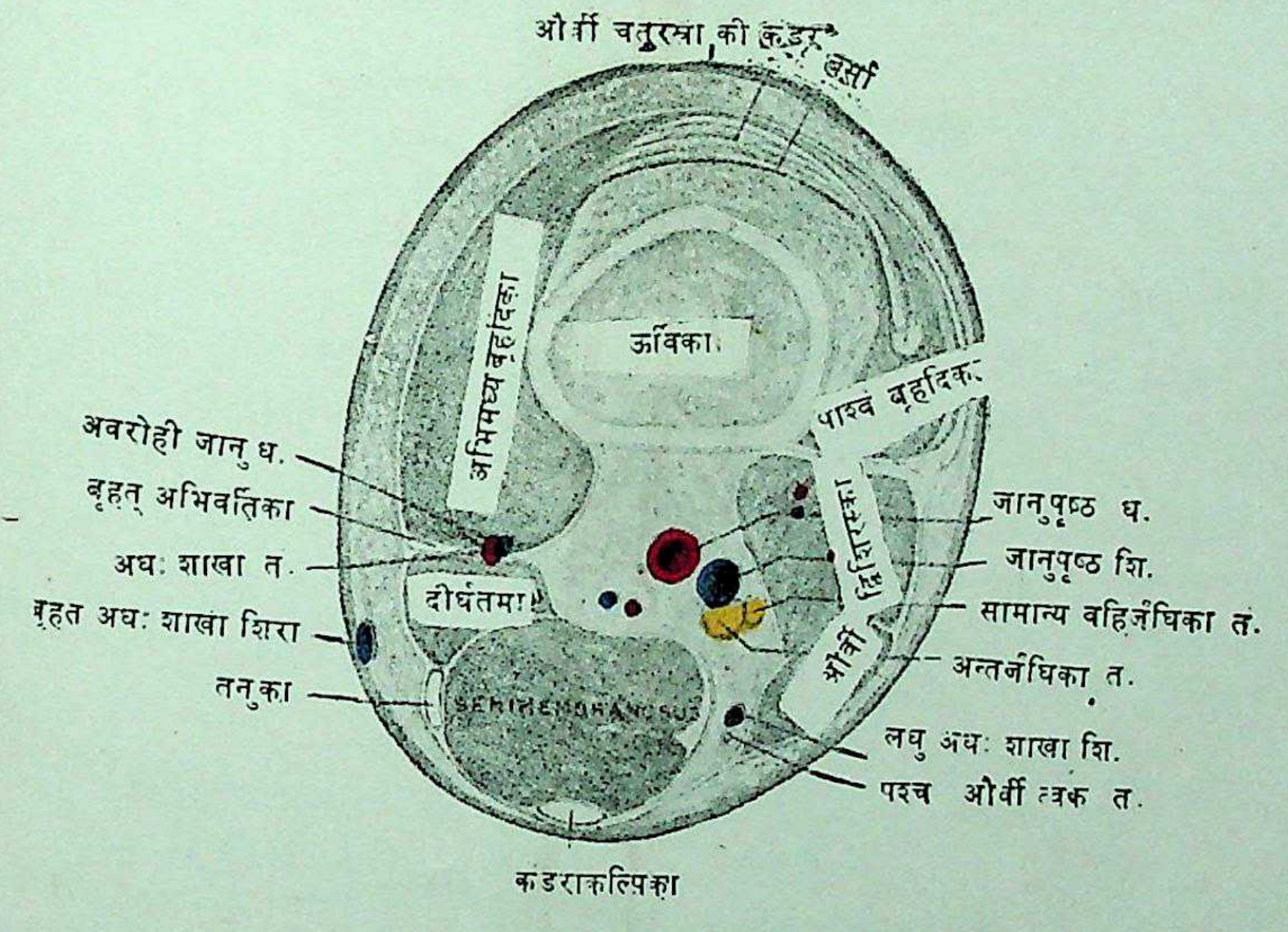
और्वी चतुरस्रा की कंडरा
बर्सा
अभिमध्य बृहदिका
ऊर्विका
पार्श्व बृहदिका
अवरोही जानु ध.
बृहत् अभिवर्तिका
अध: शाखा त.
दीर्घतमा
बृहत अध: शाखा शिरा
तनुका
SEMIMEMBRANOSUS
जानुपृष्ठ ध.
जानुपृष्ठ शि.
सामान्य वहिर्जंघिका त.
और्वी
अन्तर्जंघिका त.
लघु अध: शाखा शि.
पश्च और्वी त्वक त.
कंडराकल्पिका

चित्र 486—ऊर्वस्थि की अभिवर्तनी गुलिका के 4 से० मी० ऊपर दक्षिण ऊरू का पारगामी अनुप्रस्थ परिच्छेद। प्राकृतिक आकार से चतुर्थ-पंचमांश। ऊपर से देखने पर।

संबंध (Relations)—**सामने ऊपर से नीचे**, धमनी ऊर्वस्थि के जानुपृष्ठ क्षेत्र, जानुसंधि का पृष्ठ भाग और जानुपृष्ठिका पेशी को ढकने वाली प्रावरणी पर आश्रित रहती है। **पीछे**, कलाकल्पिका ऊपर, और उपरिस्थ-पिंडिका तथा अनुपिंडिका नीचे इसको अंशत: ढके हुए हैं। अपने मार्ग के मध्य भाग में त्वचा और प्रावरणी केवल वसा द्वारा धमनी से पृथक् हैं। अन्तर्जंघिका तंत्रिका और जानुपृष्ठ शिरा धमनी को ऊपर से पार्श्व से अभिमध्य ओर को पार करती हैं। शिरा धमनी और तंत्रिका के बीच में रहती है। धमनी के **पार्श्व** में ऊपर ऊरू

द्विशिरस्का, अंतर्जंघिका तंत्रिका, जानुपृष्ठ शिरा और ऊर्वस्थि का पार्श्व स्थूलक हैं; **नीचे**, उपरिस्थ पिंडिका का पार्श्व शिर और अन्तुपिंडिका हैं। **अभिमध्य** और, ऊपर कलाकल्पिका और ऊर्वस्थि का अभिमध्य स्थूलक तथा नीचे, अन्तर्जंघिका तंत्रिका, जानुपृष्ठ शिरा और उपरिस्थ पिंडिका का अभिमध्य शिर स्थित हैं।

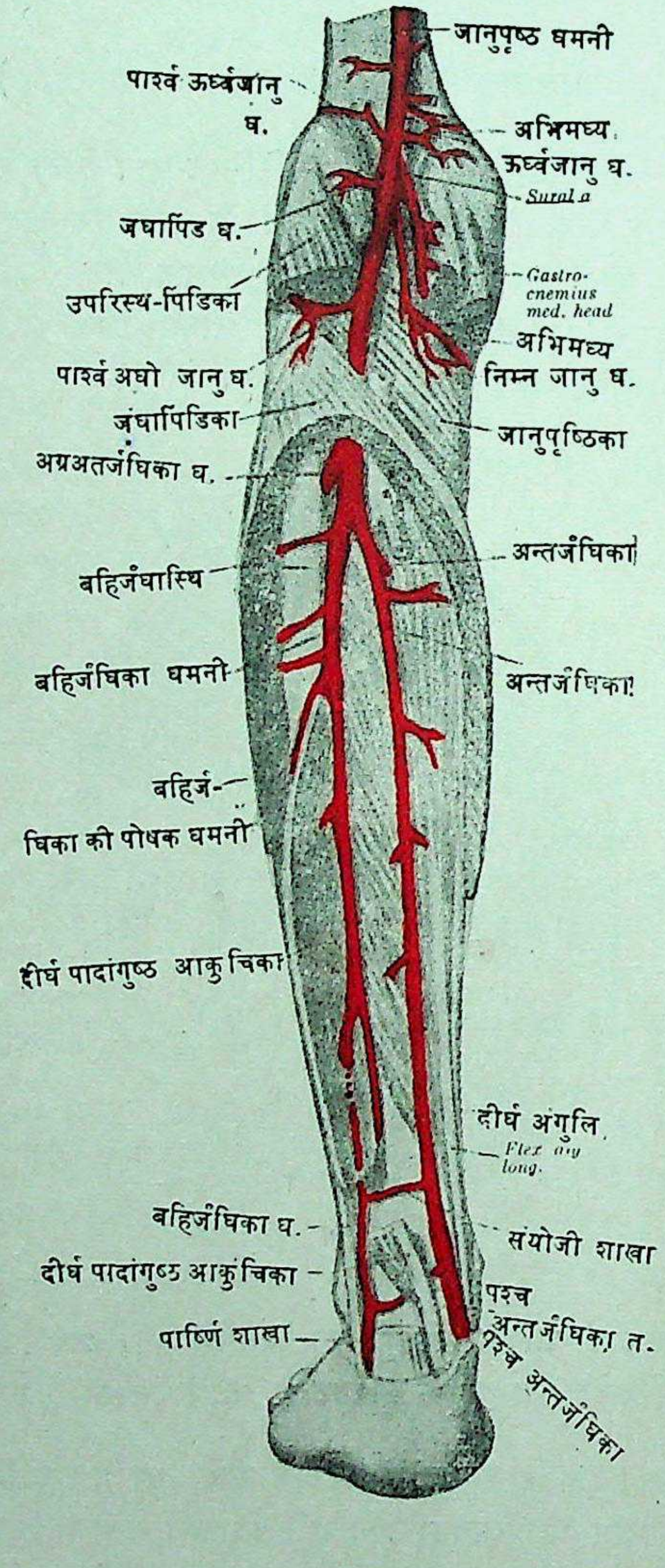
जानुपृष्ठ धमनी
पार्श्व ऊर्ध्वजानु ध.
अभिमध्य ऊर्ध्वजानु ध.
Sural a
जघापिंड ध.
Gastro-cnemius med. head
उपरिस्थ-पिंडिका
अभिमध्य निम्न जानु ध.
पार्श्व अधो जानु ध.
जंघापिडिका
जानुपृष्ठिका
अग्रअतर्जंघिका ध.
अन्तर्जंघिका
बहिर्जंघास्थि
बहिर्जंघिका धमनी
अन्तर्जंघिका!
बहिर्जंघिका की पोषक धमनी
दीर्घ पादांगुष्ठ आकुंचिका
दीर्घ अंगुलि.
Flex dig long.
बहिर्जंघिका ध.
संयोजी शाखा
दीर्घ पादांगुष्ठ आकुंचिका
पश्च अन्तर्जंघिका त.
पाष्णि शाखा
पश्च अन्तर्जंघिका

चित्र 487—वाम् जानुपृष्ठ, पश्च अन्तर्जंघिका तथा बहिर्जंघिका धमनियां

शाखायें (Branches)—धमनी से त्वचा, पेशियों तथा संधि को जाने वाली शाखायें निकलती हैं।

त्वक् शाखायें (cutaneous br.)—ये धमनी या उसकी किसी शाखा से निकलकर उपरिस्थ-पिंडिका के दोनों शिरों के बीच से नीचे जाकर प्रावरणी को वेध कर जंघा के पृष्ठ की त्वचा में फैल जाती हैं।

ऊर्ध्व पेशी शाखायें (superior muscular br.)—ये दो या तीन हैं। ये धमनी के ऊपरी भाग से निकलकर बृहद् अभिवर्तनी और द्विशिरस्का वर्ग की पेशियों में चली जाती हैं और गभीर ऊरू धमनी के अन्त्य भाग से सम्मिलन करती हैं।

जंघापिंड धमनियाँ (sural aa.)—ये दो बड़ी शाखायें हैं जो संधि के पीछे से निकल कर तीनों पिंडिका पेशियों में जाती हैं।

ऊर्ध्व जानु धमनियाँ (superior genicular aa.)—ये दो हैं। ये धमनी के दक्षिण और वाम ओर से ऊर्वस्थि के स्थूलकों के ऊपर से निकलती हैं और अस्थि पर लिपटती हुई जानु संधि के सामने आ जाती हैं। **अभिमध्य ऊर्ध्व जानु धमनी** कंडराकल्पिका, कलाकल्पिका तथा बृहद् अभिवर्तनी की कंडरा के नीचे से निकलकर दो शाखाओं में विभक्त हो जाती है। एक शाखा अभिमध्य बृहदिका को जाती है और अवरोही जानु धमनी (descending genicular a.) और अभिमध्य निम्न जानु धमनी (medial inferior genicular a.) से सम्मिलन करती है। **पार्श्व ऊर्ध्व जानु धमनी** (lateral superior genicular a.) ऊरू द्विशिरस्का की कंडरा के नीचे जाकर उपरिस्थ और गभीर दो शाखाओं में विभक्त होती है। उपरिस्थ शाखा पार्श्व बृहदिका को रक्त देती है और पार्श्व परिवेष्टक औवीं धमनी की अवरोही


पार्श्व परिवेष्टक और्वी ध. की अवरोही शाखा
अवरोही जानु ध.
अवरोही जानु ध. की शाखा
अवरोही जानु ध. की अधःशाखा ध
पार्श्व ऊर्ध्वजानु ध.
अभिमध्य ऊर्ध्वजानु ध.
बहिर्जंघिका समपार्श्वी स्नायु (जानुसंधि)
पार्श्व निम्नजानु ध.
Ligamentum patellæ
जानुसंधि का अन्तर्जंघिक समपार्श्वी स्नायु
अभिमध्य निम्न जानु ध.
परिवेष्टक बहिर्जंघिका ध.
अग्र अन्तर्जंघिका आवर्तक ध.
अग्र अन्तर्जंघिका ध.

चित्र—488 जानु संधि के चारों ओर धमनी सम्मिलन

शाखा तथा पार्श्व निम्न जानु धमनी से सम्मिलन करती है। गभीर शाखा का अभिमध्य ऊर्ध्व जानु शाखा से सम्मिलन होता है और अवरोही जानु धमनी के साथ ऊरू के सामने एक चाप बनाती है।

मध्य जानु धमनी (middle genicular a.)—यह एक क्षुद्र शाखा, जानु संधि के पीछे जानुपृष्ठ धमनी से निकलकर संधि की स्वस्तिक (cruciate) स्नायु और श्लेषक कला (synovial membrane) को रक्त देती है।

निम्न जानु धमनियाँ (inferior genicular aa.)—ये दो हैं जिनका उद्गम जानुपृष्ठ धमनी से होता है और उपरिस्थ-पिंडिका से ढका रहता है। **अभिमध्य** निम्न जानु धमनी उपरिस्थ-पिंडिका के अभिमध्य शिर से ढकी हुई, जानुपृष्ठिका की ऊर्ध्व धारा पर से उतर कर और अन्तर्जंघिका के अभिमध्य स्थूलक के नीचे से निकलकर जानु संधि के अभिमध्य और सामने ऊपर को चली जाती है और अन्तर्जंघिका के ऊर्ध्व भाग तथा संधि को रक्त देती है तथा अभिमध्य ऊर्ध्व और पार्श्व निम्न जानु धमनियों तथा अग्र अन्तर्जंघिका आवर्तक धमनी और अवरोही जानु धमनी की 'अधःशाखा (saphenous) नामक धमनी से सम्मिलन करती है। पार्श्व निम्न जानु धमनी (lateral inferior genicular a.) जानुपृष्ठिका और बहिर्जंघिका के शिर पर से निकलकर अभिमध्य निम्न जानु, पार्श्व ऊर्ध्व जानु और अग्र तथा पश्च अन्तर्जंघिका पुनरावर्तक तथा परिवेष्टक बहिर्जंघिका धमनियों से सम्मिलन करती है।

जानु संधि के चारों ओर का सम्मिलन (anastomosis around the knee joint)—**जानुका** (patella) से ऊपर और चारों ओर तथा ऊर्वस्थि और अन्तर्जंघिका के सन्निकट प्रान्तों पर, एक उपरिस्थ और दूसरा गभीर धमनियों के सम्मिलन बन गये हैं जिनसे दो धमनीजाल बन जाते हैं। उपरिस्थ जाल (superficial network) जानुका के चारों ओर त्वचा तथा प्रावरणी के बीच तथा जानुका स्नायु (patellar lig.) के पीछे की वसा में स्थित है। गभीर जाल (deep network) ऊर्वस्थि के अधः प्रान्त और अन्तर्जंघिका के ऊर्ध्व प्रान्त पर उनके संधायक पृष्ठों के चारों ओर फैला हुआ है जिससे संधि की श्लेषक कला तथा संधि सम्पुट को शाखायें जाती हैं। ये सम्मिलन इन धमनियों से बनते हैं—अभिमध्य और पार्श्व जानु, अवरोही जानु, पार्श्व परिवेष्टक और्वी धमनी की अवरोही शाखा, आवर्तक बहिर्जंघिका धमनी तथा अग्र और पश्च अन्तर्जंघिका पुनरावर्तक शाखायें।

अग्र अन्तर्जंघिका धमनी (Anterior Tibial Artery)

अग्र अन्तर्जंघिका धमनी अग्र जानुपृष्ठ धमनी की दो अन्त्य शाखाओं में से एक है जो जानुपृष्ठिका पेशी की अधो धारा पर प्रारंभ होकर जंघा के पीछे होती हुई पश्च अन्तर्जंघिका पेशी के दोनों शिरों के बीच से और अन्तरास्थि कला में से निकल कर जंघा के अग्र भाग में आ जाती है जहां पर बहिर्जंघिका की ग्रीवा के अभिमध्य ओर रहती है। वहां से यह अन्तरास्थि कला के अग्र पृष्ठ पर होती हुई जंघा के निम्न भाग में अन्तर्जंघिकास्थि पर पहुंच जाती है। वहां से यह इसी अस्थि पर होती हुई गुल्फ संधि (ankle j.) के सामने पहुंचती है जहां यह अभिमध्य गुल्फ और पार्श्व गुल्फ के बीच में स्थित है और **पादाभिपृष्ठ धमनी** (dorsalis pedis a.) कहलाती है।

संबंध (Relations)—अपने ऊर्ध्व द्वि-तृतीयांश में धमनी जंघा की अन्तरास्थि कला पर और निम्न तृतीयांश में अन्तर्जंघिका अस्थि और गुल्फ संधि (ankle joint) पर आश्रित रहती है। ऊर्ध्व तृतीयांश में यह अग्र अन्तर्जंघिका और दीर्घ पादांगुलि प्रसारिणी (tibialis anterior, extensor digitorum longus) पेशियों के बीच में और मध्य तृतीयांश में

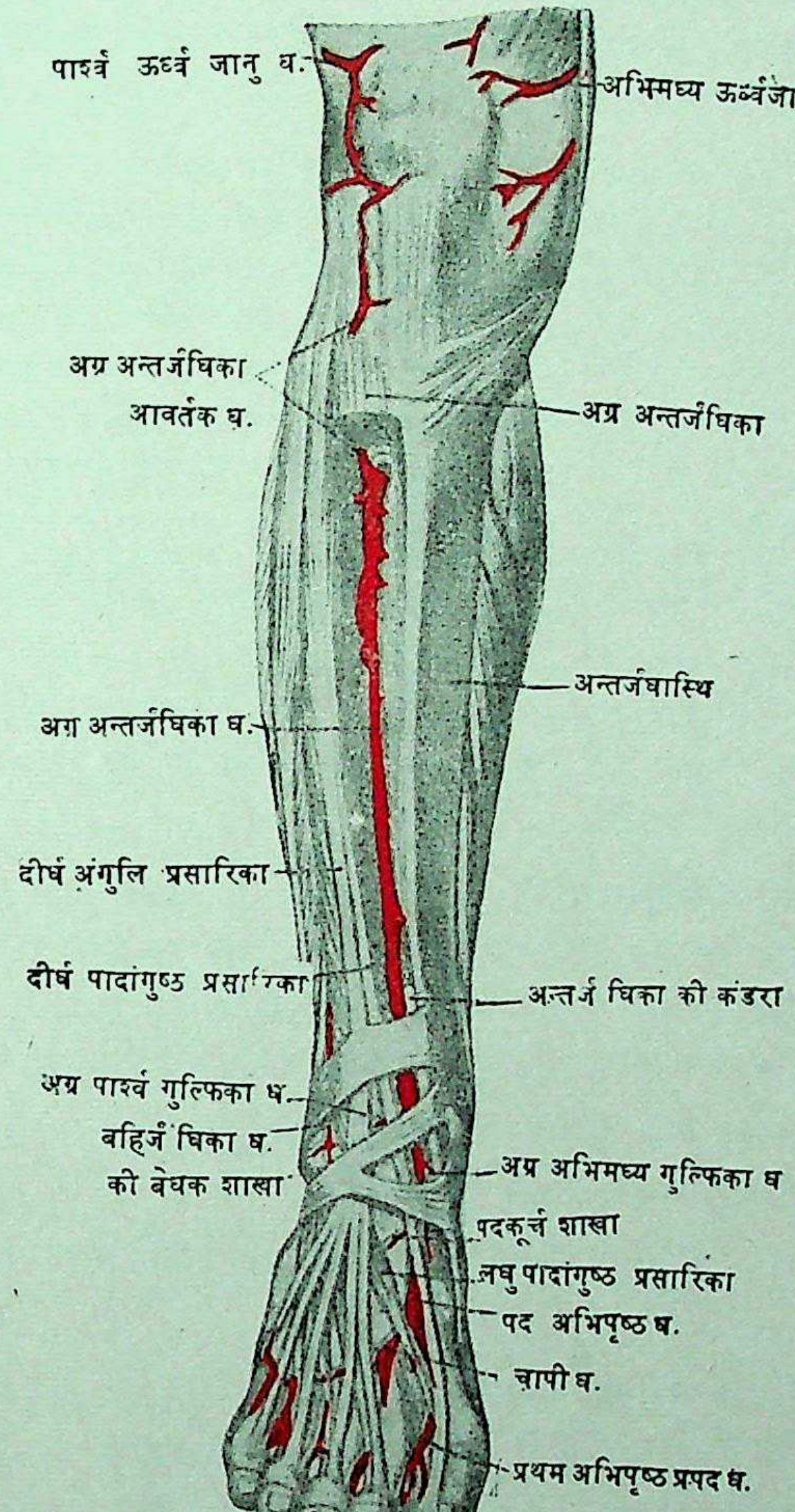
पार्श्व ऊर्ध्व जानु ध.
अभिमध्य ऊर्ध्वजानु ध.
अग्र अन्तर्जंघिका
आवर्तक ध.
अग्र अन्तर्जंघिका
अन्तर्जंघास्थि
अग्र अन्तर्जंघिका ध.
दीर्घ अंगुलि प्रसारिका
दीर्घ पादांगुष्ठ प्रसारिका
अन्तर्जंघिका की कंडरा
अग्र पार्श्व गुल्फिका ध.
बहिर्जंघिका ध.
की बेधक शाखा
अग्र अभिमध्य गुल्फिका ध
पदकूर्च शाखा
लघु पादांगुष्ठ प्रसारिका
पद अभिपृष्ठ ध.
चापी ध.
प्रथम अभिपृष्ठ प्रपद ध.

चित्र 489—दक्षिण अग्र अन्तर्जंघिका तथा अभिपृष्ठ पादतल धमनियाँ

अग्र अन्तर्जंघिका और दीर्घ पादांगुष्ठ प्रसारिणी (extensor hallucis longus) के बीच में रहती है जिसकी कंडरा गुल्फ पर धमनी को पार्श्व से अभिमध्य ओर को पार करती हैं।

उसके पश्चात् धमनी दीर्घ पादांगुष्ठ प्रसारिणी और पादांगुलि प्रसारिणी की प्रथम कंडरा के बीच में रहती हैं। ऊर्ध्व द्वितृतीयांश में धमनी दोनों ओर की पेशियों तथा गभीर प्रावरणी से ढ़की हुई है; निम्न तृतीयांश में त्वचा, प्रावरणियां और प्रसारक उपबंधनी (Extensor retinaculum) उसको ढके हुये हैं।

दो सहचरी शिरायें इसके दोनों ओर रहती हैं। गभीर बहिर्जंघिका तंत्रिका (deep peroneal n.) धमनी के पार्श्व ओर आ जाती है। जंघा के मध्य में तंत्रिका धमनी के सामने स्थित है, नीचे फिर पार्श्व में आ गई है।

शाखायें (Branches)—**पश्च अन्तर्जंघिका पुनरावर्तक धमनी** (posterior tibial recurrent a.)—अग्र अन्तर्जंघिका धमनी के जंघा में आने के पूर्व उससे यह लघु शाखा निकलती है। यह ऊर्ध्व अन्तर्बहिःजंघिका संधि को रक्त देती है और जानुपृष्ठ धमनी की निम्न जानु शाखा से सम्मिलन करती है।

अग्र अन्तर्जंघिका पुनरावर्तक धमनी (anterior tibial recurrent a.)—अग्र अन्तर्जंघिका धमनी के जंघा के अग्र ओर प्रवेश करने के पश्चात् ही यह शाखा उससे निकल कर, अन्तर्जंघिका पेशी में ऊपर को चली जाती है और जानु संधि के सामने और पार्श्व में फैल कर जानुपृष्ठ धमनी की जानु शाखाओं और परिवेष्टक बहिर्जंघिका धमनी से सम्मिलन करती है।

पेशी शाखायें (muscular br.) पास की सब पेशियों को जाती हैं। कुछ प्रावरणी को वेधकर त्वचा को रक्त देती हैं। कुछ अन्तरास्थि कला को वेध कर पश्च अन्तर्जंघिका और बहिर्जंघिका धमनियों से सम्मिलन करती हैं।

अग्र अभिमध्य गुल्फ धमनी (anterior medial malleolar artery)—यह गुल्फ संधि के लगभग 5 से०मी० ऊपर निकलती है। यह अग्र अन्तर्जंघिका और दीर्घ पादांगुष्ठ प्रसारिणी की कंडराओं के नीचे से निकलकर गुल्फ के अभिमध्य ओर आकर पश्च अन्तर्जंघिका और अभिमध्य पादतल धमनियों से सम्मिलन करती है।

अग्र पार्श्व गुल्फ धमनी (ant. lateral malleolar a.)—यह दीर्घ पादांगुलि प्रसारिणी और तृतीय पादविवर्तिका की कंडराओं के नीचे से निकलकर गुल्फ के पार्श्व में रक्त देती है और बहिर्जंघिका धमनी की वेधक शाखा और पार्श्व पदकूर्च धमनी (tarsal a.) की आरोही शाखाओं से सम्मिलन करती है।

गुल्फ संधि के चारों ओर का सम्मिलन (anastomosis around the ankle joint)—जानु संधि के समान गुल्फ संधि के चारों ओर भी धमनी सम्मिलनों के जाल बने हुए हैं। **अभिमध्य** गुल्फ जाल (medial malleolar network) अग्र अन्तर्जंघिका धमनी की अग्र अभिमध्य गुल्फ शाखा, पाद अभिपृष्ठ धमनी की अभिमध्य पदकूर्च शाखायें, पश्च अन्तर्जंघिका की गुल्फ और पार्ष्णि (malleolar, calcaneal) शाखायें और अभिमध्य पादतल धमनियों के सम्मिलन से बनता है। **पार्श्व** गुल्फ जाल (lateral malleolar network) को बनाने में अग्र अन्तर्जंघिका धमनी की अग्र पार्श्व गुल्फ शाखा, पाद अभिपृष्ठ धमनी की पार्श्व पदकूर्च शाखा, बहिर्जंघिका धमनी की वेधक और पार्ष्णि शाखायें और पार्श्व पादतल धमनी की सूक्ष्म शाखायें सहयोग करती हैं।

पाद अभिपृष्ठ धमनी
(Arteria Dorsalis Pedis)

पाद अभिपृष्ठ धमनी—अग्र अन्तर्जंघिका धमनी का ही सतत भाग है जो गुल्फ से आगे पाद के अभिपृष्ठ पर चली आती हैं और प्रथम अन्तराप्रपद अवकाश (intermetatarsal space) में पहुंच कर प्रथम अभिपृष्ठ अन्तराशलाकिका (dorsal interossei) के दोनों शिरों के बीच से होकर पादतल में पहुंचती हैं और पादतल चाप को पूर्ण करती है। चाप से संगम स्थान पर इससे प्रथम पादतल प्रपद धमनी (first plantar metatarsal a.) निकलती है।

संबंध (Relations)—धमनी क्रमशः गुल्फ संधि सम्पुट, घुटिकास्थि, नौकाभ अस्थि, मध्य कीलाकार अस्थि तथा उनको जोड़ने वाली स्नायुओं पर आश्रित रहती है। यह त्वचा, प्रावरणी और निम्न प्रसारक उपबंधनी (inferior extensor retinaculum) से ढकी रहती है। इसके अभिमध्य और दीर्घ पादांगुष्ठ प्रसारिणी की कंडरा रहती है। पार्श्व ओर दीर्घ पादांगुलि प्रसारिणी की प्रथम कंडरा और गभीर बहिर्जंघिका तंत्रिका (deep peroneal n.) की अभिमध्य अन्त्य शाखा स्थित है।

शाखायें (Branches)—**गुल्फ धमनियां** (tarsal aa.)—पार्श्व और **अभिमध्य,** पाद अभिपृष्ठ धमनी से नौकाभ अस्थि पर निकलती हैं। **पार्श्व शाखा** लघु पादांगुलि प्रसारणी को रक्त देती हुई उसके नीचे से जाती है और गुल्फ संधियों को भी रक्त देती है। पार्श्व पादतल धमनियों, चापी, अग्र पार्श्व गुल्फ धमनियों और बहिर्जंघिका धमनी की वेधक शाखा से यह सम्मिलन करती है। **अभिमध्य शाखायें** दो या तीन हैं जो पाद के अभिमध्य किनारे पर फैली हुई हैं और अभिमध्य गुल्फ धमनी जाल में मिल जाती हैं।

चापी धमनी (arcuate a.)—पाद अभिपृष्ठ धमनी से अभिमध्य कीलाकार अस्थि पर निकलती है और दीर्घ तथा लघु पादांगुलि प्रसारिणी पेशियों की कंडराओं के नीचे प्रपदास्थियों के आधारों पर होती हुई पार्श्व ओर को चली जाती है। इसका सम्मिलन पार्श्व गुल्फ और पार्श्व पादतल धमनियों से होता है। इससे दूसरी, तीसरी और चौथी अभिमध्य प्रपद धमनियां निकलती हैं जो अभिपृष्ठ अन्तराशलाकिका पेशियों पर होती हुई सामने चली जाती है। अंगुलियों के बीच की घाइयों के मूल पर प्रत्येक धमनी दो अभिपृष्ठ अंगुलि धमनियों (dorsal digital aa.) में विभक्त हो जाती है जो अंगुलियों के सन्निकट पृष्ठों पर अन्त तक चली जाती हैं। अन्तरास्थि अवकाशों के निकटस्थ भाग में पादतल चाप की निकटस्थ वेधक शाखायें अभिपृष्ठ प्रपद धमनियों में मिलती हैं और अवकाशों के दूरस्थ भागों पर पादतल प्रपद धमनियों की दूरस्थ वेधक शाखाओं द्वारा मिल जाती हैं। चौथी अभिपृष्ठ प्रपद धमनी की एक शाखा पांचवीं अंगुलि के पार्श्व को रक्त देती है।

प्रथम अभिपृष्ठ प्रपद धमनी (first dorsal metatarsal a.)—यह अभिपृष्ठ पाद धमनी से उसके पादतल में जाने से पूर्व निकलती है और प्रथम पादपृष्ठ अन्तराशलाकिका (dorsal interosseous muscle) पर होकर घाई तक चली जाती है जहां यह दो शाखाओं में विभक्त हो जाती है। एक शाखा दीर्घ पादांगुष्ठ प्रसारणी की कंडरा के नीचे से निकलकर पादांगुष्ठ के अभिमध्य ओर जाकर वितरित हो जाती है। दूसरी शाखा की फिर दो शाखायें होती हैं जो पादांगुष्ठ और दूसरी अंगुलि के सन्निकट पृष्ठों को रक्त देती हैं।

पश्च अन्तर्जंघिका धमनी
(Posterior Tibial Artery)

पश्च अन्तर्जंघिका धमनी जानुपृष्ठिका पेशी की अधोधारा पर अन्तर्जंघिका और बहिर्जंघिका के बीच के सामने से प्रारंभ होती है और वहां से जंघा के पीछे अभिमध्य ओर को झुकती हुई नीचे को चली जाती है। जंघा के निम्न भाग में यह अभिमध्य गुल्फ और पार्ष्णि की अभिमध्य गुलिका के बीच में स्थित है। पादांगुष्ठ अभिवर्तनी (adductor hallucis) के उद्गम से ढकी हुई यह धमनी अभिमध्य और पार्श्व पादतल धमनियों (medial and lateral plantar arteries) में विभक्त हो जाती है।

संबंध (Relations)—धमनी अपने मार्ग में क्रमशः पश्च अन्तर्जंघिका, दीर्घ पादांगुलि आकुंचनी, अन्तर्जंघिका और गुल्फसंधि के पृष्ठ भाग पर स्थित रहती है। इसका ऊर्ध्व भाग उपरिस्थ-पिंडिका और पिंडिका पेशियों और जंघा की गभीर अनुप्रस्थ प्रावरणी से ढका हुआ है; इसका निम्न भाग केवल त्वचा और प्रावरणी से ढका रहता है। धमनी पार्ष्णिकंडरा की अभिमध्य धारा के लगभग 2.5 से० मी० सामने और समानान्तर नीचे तक जाती है। उसका अन्त्य भाग आकुंचक उपबंधनी और पादांगुष्ठ अभिवर्तनी से ढका हुआ है। धमनी के साथ दो शिरायें और अन्तर्जंघिका तंत्रिका रहती है। यह तंत्रिका प्रथम धमनी के

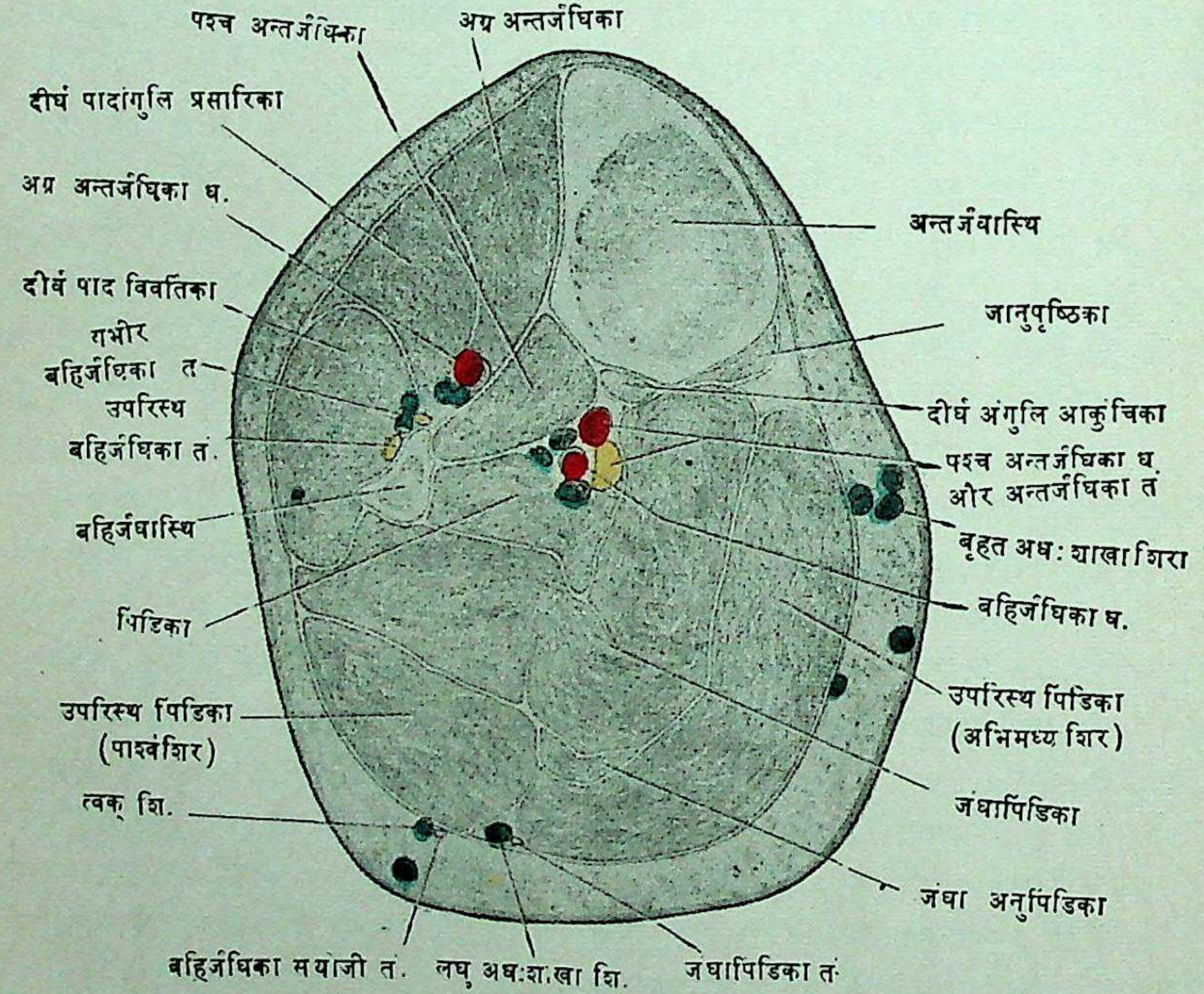
पश्च अन्तर्जंघिका
अग्र अन्तर्जंघिका
दीर्घ पादांगुलि प्रसारिका
अग्र अन्तर्जंघिका ध.
दीर्घ पाद विवर्तिका
गभीर बहिर्जंघिका त
उपरिस्थ बहिर्जंघिका तं.
बहिर्जंघास्थि
पिंडिका
उपरिस्थ पिंडिका (पार्श्वशिर)
त्वक् शि.
बहिर्जंघिका सयोजी तं.
लघु अधःशाखा शि.
जंघापिंडिका तं
अन्तर्जंघास्थि
जानुपृष्ठिका
दीर्घ अंगुलि आकुंचिका
पश्च अन्तर्जंघिका ध. और अन्तर्जंघिका तं
बृहत अधःशाखा शिरा
बहिर्जंघिका ध.
उपरिस्थ पिंडिका (अभिमध्य शिर)
जंघापिंडिका
जंघा अनुपिंडिका

चित्र 490—जानु संधि से 10 से० मी० नीचे दक्षिण जंघा का पारगामी अनुप्रस्थ परिच्छेद। पश्च अन्तर्जंघिका के पश्च पृष्ठ की प्रावरणी तथा जंघापिंडिका के बीच थोड़ा अधस्तल पर दीर्घ पादांगुलि आकुंचनी आ जाती है।

अभिमध्य ओर रहती है किन्तु इसके पीछे से होकर निम्न भाग में इसके पार्श्व ओर आ जाती है।

शाखायें(Branches) —1. **परिवेष्टक बहिर्जंघिका धमनी**(circumflex fibular a.)—यह बहिर्जंघिका की ग्रीवा पर से होकर पार्श्व को चली जाती है और पिंडिका पेशी में होती हुई पार्श्व निम्न जानु, अभिमध्य जानु और अग्र अन्तर्जंघिका पुनरावर्तक धमनियों में सम्मिलन करती है।

2. **बहिर्जंघिका धमनी**(peroneala.)—यह जानुपृष्ठिका की निम्न धारा के 2.5 से.मी. नीचे पश्च अन्तर्जंघिका धमनी से निकलकर बहिर्जंघिका की ओर चली जाती है और अस्थि अभिमध्य शिखा पर होती हुई नीचे पश्च अन्तर्जंघिका और दीर्घ पादांगुष्ठ आकुंचनी के बीच की तान्तव नलिका में अथवा बाद की पेशी में से निकलकर दोनों जंघास्थियों की तन्तु संधि के पीछे पहुंचने के पश्चात् पार्ष्णि शाखाओं (calcaneal br.) में विभक्त हो जाती है जो पार्ष्णि के पार्श्व और पश्च पृष्ठों पर वितरित हैं। धमनी का ऊर्ध्व भाग पिंडिका पेशी तथा जंघा की गभीर अनुप्रस्थ प्रावरणी से ढ़का रहता है; इसके नीचे के भाग को दीर्घ पादांगुष्ठ आकुंचनी ढकती है।

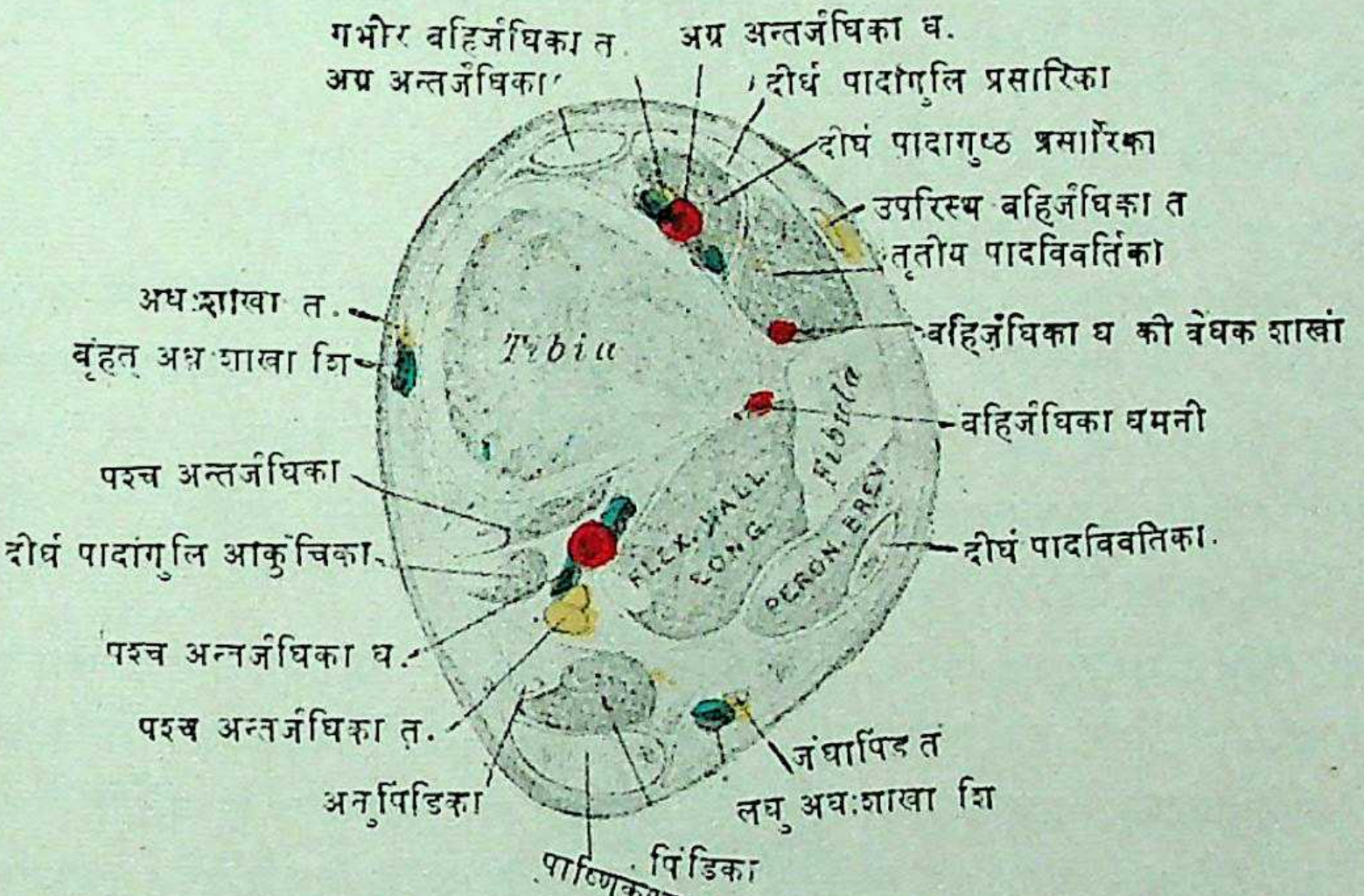
गभीर वहिर्जंघिका त.
अग्र अन्तर्जंघिका
अग्र अन्तर्जंघिका ध.
दीर्घ पादांगुलि प्रसारिका
दीर्घ पादांगुष्ठ प्रसारिका
उपरिस्थ बहिर्जंघिका त
तृतीय पादविवर्तिका
अध:शाखा त.
बृहत् अध:शाखा शि
Tibia
बहिर्जंघिका ध की वेधक शाखा
बहिर्जंघिका धमनी
Fibula
पश्च अन्तर्जंघिका
दीर्घ पादांगुलि आकुंचिका
FLEX. HALL. LONG.
PERON. BREV.
दीर्घ पादविवर्तिका
पश्च अन्तर्जंघिका ध.
पश्च अन्तर्जंघिका त.
जंघापिंड त
अनुपिंडिका
लघु अध:शाखा शि
पिंडिका
पार्ष्णिकण्डरा

चित्र 491—अभिमध्य गुल्फ के अग्र से 6 से० मी० ऊपर दक्षिण जंघा का पारगामी अनुप्रस्थ परिच्छेद। ऊपर से देखने पर।

शाखायें (Branches)—**पेशी शाखायें** (muscular br.)—जंघापिंडिका, पश्च अन्तर्जंघिका, दीर्घ पादांगुष्ठ आकुंचनी और पादविवर्तिकाओं (peronei) को जाती हैं।

पोषक धमनी (nutrient a) बहिर्जंघिका को जाती है।

बेधक शाखा (perforating br.) अन्तरास्थि कला को पार्श्व गुल्फ के 5 से० मी० ऊपर वेध कर जंघा के अग्र ओर आ जाती है जहां यह अग्र पार्श्व गुल्फ धमनी (anterior lateral malleolar a.) से सम्मिलन करती है और जंघिकाओं की तन्तुसंधि (syndesmosis) पर से निकलकर गुल्फ को रक्त देकर पार्श्व गुल्फ धमनी से इसका सम्मिलन होता है। कभी-कभी बेधक शाखा अभिपृष्ठ पाद धमनी का स्थान ले लेती है।

संयोजी शाखा (communicating br.)—यह अंतर्जंघिका के अधः प्रान्त से 5 से०मी० ऊपर निकलकर पश्च अन्तर्जंघिका धमनी की संयोजी शाखा से मिल जाती है।

पार्ष्णि (calcaneal) **अथवा अन्त्य शाखायें** एड़ी के पार्श्व पर जाकर अग्र पार्श्व गुल्फ धमनी और पश्च ओर पहुंचकर अन्तर्जंघिका धमनी की पार्ष्णि शाखाओं से मिल जाती हैं।

3. **पोषक धमनी** (nutrient a.)—यह पश्च अन्तर्जंघिका धमनी से उसके प्रारंभ ही के पास से निकल कर, नीचे जाकर अन्तर्जंघिका की पिंडिका रेखा (soleal line) के नीचे अस्थि की पोषक नलिका में चली जाती है। यह शरीर की सबसे बड़ी पोषक धमनी है। इससे कुछ पेशी शाखायें भी निकलती हैं।

4. **पेशी शाखायें** (muscular br.)—पिंडिका तथा जंघा के पृष्ठ भाग की अन्य गभीर पेशियों को रक्त देती हैं।

5. **संयोजी शाखा** (communicating br.)—अन्तर्जंघिकास्थि के निम्न प्रान्त के 5 से० मी० ऊपर पीछे से अनुप्रस्थ दिशा में दूसरी ओर जाकर बहिर्जंघिका धमनी की संयोजी शाखा मिल जाती है।

6. **अभिमध्य गुल्फ शाखायें** (medial malleolar br.) छोटी-छोटी हैं जो अभिमध्य गुल्फ के चारों ओर धमनी जाल बनाती हैं।

7. **पार्ष्णि शाखायें** (calcaneal br.) भी सूक्ष्म धमनियाँ हैं जो पश्च अन्तर्जंघिका धमनी से इसके विभक्त होने के पूर्व निकलती हैं। ये आकुंचक उपबंधनी को बेधकर पार्ष्णिकंडरा के पीछे की वसा और त्वचा में तथा पार्ष्णि के पास और पादतल के अभिमध्य ओर की पेशियों में रक्त पहुंचाती हैं। ये अभिमध्य गुल्फ तथा बहिर्जंघिका की पार्ष्णि शाखाओं से सम्मिलन करती हैं।

8. **अभिमध्य पादतल धमनी** (medial plantar a.)—यह पश्च अन्तर्जंघिका धमनी की अंतिम दो शाखाओं में से छोटी शाखा है जो अभिमध्य पादतल तंत्रिका के साथ पाद के अभिमध्य भाग में सामने जाकर प्रथम प्रपदास्थि के आधार पर आकार में छोटी होकर प्रथम पादांगुलि की अभिमध्य धारा पर आगे को चली जाती है और प्रथम प्रपद धमनी (first metatarsal a.) की शाखा से मिल जाती है। इसकी तीन उपरिस्थ अंगुलि शाखायें प्रथम, दूसरी और तीसरी प्रपद धमनियों से मिलती हैं।

9. **पार्श्व पादतल धमनी** (lateral plantar a.)—प्रारंभ से तिर्यक् दिशा में बाहर और आगे की ओर पांचवीं प्रपदास्थि के आधार पर पहुंचती है। पार्श्व पादतल तंत्रिका इसके साथ अभिमध्य ओर रहती है। तब वहां से यह तंत्रिका की गभीर शाखा के साथ अभिमध्य ओर मुड़ कर प्रथम और दूसरी प्रपदास्थियों के आधारों के बीच के अवकाश में पहुंच कर अभिपृष्ठ पाद धमनी से मिलकर पादतल चाप (plantar arch) को पूर्ण करती है।

शाखायें (Branches)—**पेशी शाखायें** (muscular br.) पास की सब पेशियों में जाती हैं। **उपरिस्थ शाखायें** (superficial br.) पार्श्व अन्तरापेशी पट (lateral intermuscular septum) के पास से निकल कर पादतल के पार्श्व भाग की त्वचा और अधस्त्वक्

ऊतक को जाती हैं। **सम्मिलन शाखायें** (anastomotic br.) पांव के पार्श्व ओर जाकर पार्श्व पदकूर्च्च और चापी धमनियों से सम्मिलन करती हैं। कभी-कभी पार्श्व पादतल धमनी से एक पार्ष्णि शाखा (calcaneal branch) भी निकलती है जो पादांगुष्ठ अपवर्तनी (abductor hallucis) को बेधकर एड़ी की त्वचा को रक्त देती है।

पादतल चाप (Plantar arch)—यह पांचवीं प्रपदास्थि के आधार से प्रथम अन्तरास्थि अवकाश तक विस्तृत है। यह दूरस्थ की ओर उत्तल है और दूसरी, तीसरी और चौथी प्रपदास्थियों के आधारों तथा अन्तराशलाकिकाओं के पादतल पृष्ठ की ओर और पादांगुष्ठ अभिवर्तनी के तिर्यक् भाग के अभिपृष्ठ ओर स्थित है।

शाखायें (Branches)—**तीन वेधक शाखायें** दूसरे, तीसरे और चौथे अन्तरास्थि अवकाश के निकटस्थ भागों में होकर अभिपृष्ठ अन्तराशलाकिकाओं के शिरों के बीच से ऊपर को जाकर अभिपृष्ठ प्रपद धमनियों (dorsal metatarsl aa.) से सम्मिलन करती हैं।

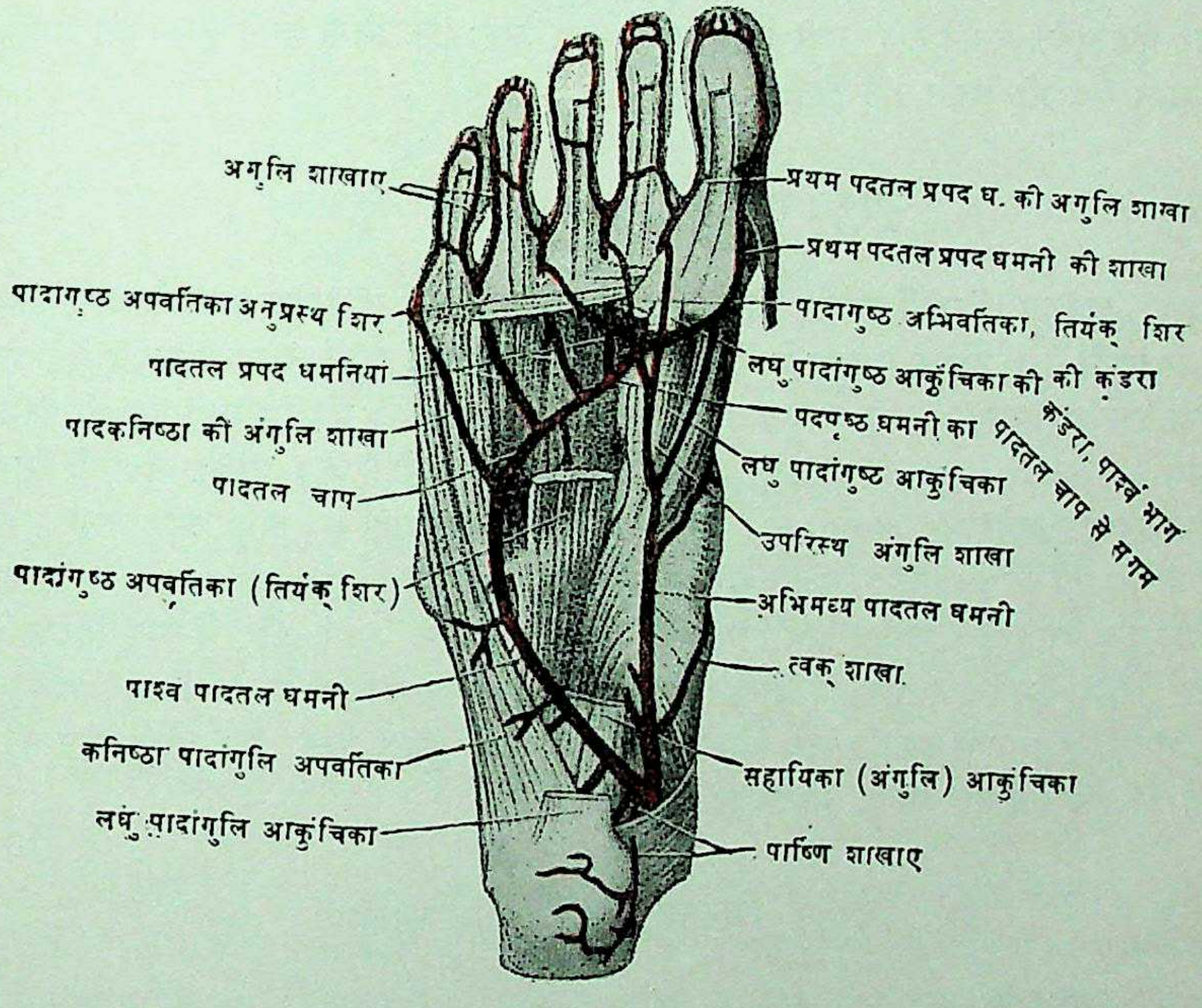
अगुलि शाखाए
पादागुष्ठ अपवर्तिका अनुप्रस्थ शिर
पादतल प्रपद धमनियां
पादकनिष्ठा की अंगुलि शाखा
पादतल चाप
पादांगुष्ठ अपवृतिका (तियंक् शिर)
पाश्व पादतल धमनी
कनिष्ठा पादांगुलि अपवर्तिका
लघु पादांगुलि आकुंचिका
प्रथम पदतल प्रपद ध. की अगुलि शाखा
प्रथम पदतल प्रपद धमनी की शाखा
पादागुष्ठ अभिवर्तिका, तियंक् शिर
लघु पादांगुष्ठ आकुंचिका की की कंडरा
पदपृष्ठ धमनी का पादतल चाप से संगम
कंडरा, पार्श्व भाग
लघु पादांगुष्ट आकुंचिका
उपरिस्थ अंगुलि शाखा
अभिमध्य पादतल धमनी
त्वक् शाखा
सहायिका (अंगुलि) आकुंचिका
पार्ष्णि शाखाए

चित्र 492—दक्षिण पादतल की धमनियाँ

चौथी पादतल प्रपद धमनियाँ (plantar metatarsal aa.) प्रपदास्थियों के बीच और अन्तराशलाकिकाओं के संपर्क में चाप से निकलकर दूरस्थ की ओर को जाती हैं। प्रत्येक धमनी दो पादतल अंगुलि धमनियों में विभक्त हो जाती है जो अंगुलियों के सन्निकट पृष्ठों को रक्त देती हैं। विभक्त होने के पास प्रत्येक धमनी से एक दूरस्थ वेधक शाखा (distal perforating br.) अभिपृष्ठ ओर को जाती है जो उसी के समान अभिपृष्ठ प्रपद धमनी में मिल जाती है। प्रथम पादतल प्रपद धमनी पार्श्व पादतल धमनी और अभिपृष्ठ पाद धमनी के संगम से निकलती है और प्रथम अंगुलि के अभिमध्य ओर के लिये अंगुलि शाखा देती है। पांचवीं प्रपदास्थि के आधार के पास पार्श्व पादतल धमनी से पांचवीं अंगुलि के पार्श्व के लिये एक अंगुलि शाखा निकलती है।

शिरायें (Veins)

शिराओं के दो वर्ग हैं--फुफ्फुसी और दैहिक। फुफ्फुसी शिरायें आक्सीजन युक्त रक्त को फुफ्फुस से हृदय में ले जाती हैं। दैहिक शिरायें सारे शरीर के ऑक्सीजनहीन रक्त को लौटाकर हृदय में लाती हैं। उपरिस्थ शिरायें उपरिस्थ प्रावरणी में रहती हैं। उनकी स्थिति और क्रम में बहुत अन्तर हो सकता है। गभीर शिरायें धमनियों के साथ एक ही संयोजी ऊतक पिधानों में रहती हैं। लघु धमनियों के साथ प्रायः दो सहचरी शिरायें (दोनों ओर एक एक) रहती हैं। बड़ी धमनियों के साथ प्रायः एक शिरा होती है। कुछ धमनियों के साथ एक भी शिरा नहीं होती।

फुफ्फुस शिरायें (Pulmonany veins)

फुफ्फुस शिरायें फुफ्फुस से ऑक्सीजीकृत रक्त को लौटाकर हृदय के वाम अलिन्द में ले जाती हैं। प्रत्येक फुफ्फुस से दो-दो शिरायें, कुल चार शिरायें, हृदय में आती हैं। इनमें कपाटिका नहीं होतीं। ये फुफ्फुस की कोष्ठिकाओं (alveoli) की भित्तियों पर जो केशिका जाल (capillary network) फैला रहता है उसमें प्रारंभ होती हैं। प्रत्येक खंड की शिरायें मिलकर एक बड़ी शिरा बनाती हैं। इस प्रकार दक्षिण फुफ्फुस से तीन और वाम फुफ्फुस से दो शिरायें निकलती हैं। दक्षिण ओर के मध्य खंड की शिरा प्रायः ऊर्ध्व खंड की शिरा के साथ जुड़ जाती है। अतएव दोनों फुफ्फुसों से दो-दो शिरायें, ऊर्ध्व और निम्न, निकलती हैं जो परिहृद् के तान्तव स्तर को वेधकर पृथक्-पृथक् दक्षिण अलिन्द के ऊर्ध्व और पश्च भाग में खुलती हैं। कभी कभी दक्षिण ओर की तीनों शिरायें पृथक् रहती हैं। वाम ओर की दो शिरायें जुड़ कर एक भी हो सकती हैं।

दैहिक शिरायें (Systemic veins)

दैहिक शिराओं को तीन समूहों में बांटा जा सकता है। 1. हृदय की शिरायें 2. ऊर्ध्व शाखा, शिर, ग्रीवा और वक्ष की शिरायें जिनके मिलने से ऊर्ध्व महाशिरा बनती है। 3. अधोशाखा, उदर और श्रोणि की शिरायें जो मिलकर निम्न महाशिरा बनाती हैं।

हृदय की शिरायें (Veins of the Heart)

हृद् शिरानाल (coronary sinus)—यह एक, दो या तीन से० मी० लम्बी, चौड़े व्यास की नलिका है जिसमें हृदय की अधिकतर शिरायें आकर मिलती हैं। यह वाम

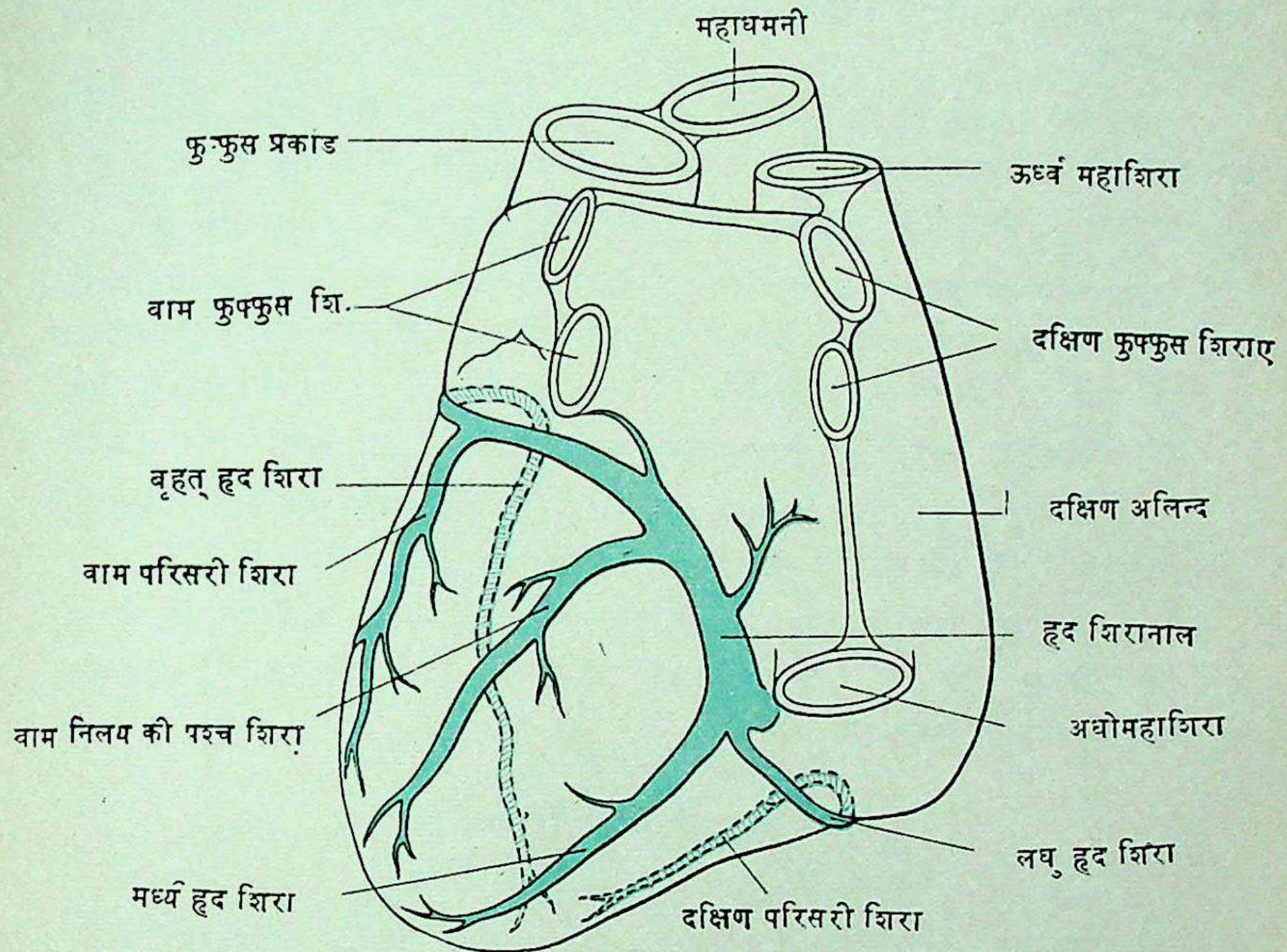
महाधमनी
फुफ्फुस प्रकाड
ऊर्ध्व महाशिरा
वाम फुफ्फुस शि.
दक्षिण फुफ्फुस शिराए
बृहत् हृद शिरा
दक्षिण अलिन्द
वाम परिसरी शिरा
हृद शिरानाल
वाम निलय की पश्च शिरा
अधोमहाशिरा
लघु हृद शिरा
मध्य हृद शिरा
दक्षिण परिसरी शिरा

चित्र 493 —हृदय की शिराओं को दर्शाते हुए स्कीम

अलिन्द और निलय के बीच की हृद् परिखा (अलिन्द-निलय खातिका) के पश्च भाग में स्थित है। यह दक्षिण अलिन्द में निम्न महाशिरा और दक्षिण अलिन्द-निलय द्वारों के बीच अन्त होती है। इसके द्वार पर एक अर्धचन्द्राकार कपाटिका लगी हुई है जो हृद् शिरानाल कपाटिका (valve of coronary sinus) कहलाती है।

निम्नलिखित शिरायें हृद् शिरानाल में खुलती हैं। उनके द्वारों पर भी कपाटिकायें लगी हैं :

1. **बृहद् हृद् शिरा** (great cardiac vein) हृद् शिखर पर प्रारंभ होती है और अग्र अन्तरानिलय परिखा में होती हुई हृद् परिखा तक पहुंच जाती है। वहां से इसी परिखा में हृदय के वाम ओर से घूमती हुई हृदय के पश्च ओर पहुंचकर हृद् शिरानाल के वाम प्रान्त में खुलती है। इसमें वाम अलिन्द और दोनों निलयों से लघु शिरायें आकर मिलती हैं। वाम उपान्त शिरा (left marginal vein), जो बड़े आकार की है, हृदय के वाम उपान्त (margin) पर होती हुई ऊपर चढ़कर इसी शिरा में मिलती है।

2. **लघु हृद् शिरा** (small cardiac v.) पश्च ओर दक्षिण अलिन्द और निलय के बीच हृद् परिखा में होकर हृद् शिरानाल के दक्षिण प्रान्त में जाकर खुलती है। दक्षिण अलिन्द और निलय के पृष्ठ भाग से रक्त इस शिरा में आता है; दक्षिण उपान्त शिरा भी इसी में खुलती है; वह सीधी दक्षिण अलिन्द में भी खुल सकती है।

3. **मध्य हृद् शिरा** (middle cardiac v.)—हृदय के शिखर से प्रारंभ होकर पश्च अन्तरानिलय परिखा में पीछे को होती हुई हृद् शिरानाल में जाकर उसके दक्षिण प्रान्त में मिलती हैं।

4. **वाम निलय की पश्च शिरा** (posterior vein of the left ventricle) वाम निलय के मध्यच्छदाभिमुख पृष्ठ पर मध्य हृद् शिरा के बाईं ओर ऊपर को जाकर प्राय: हृद् शिरानाल में मिलती है, किन्तु कभी-कभी यह बृहद् हृद् शिरा में भी खुलती है।

5. **वाम अलिन्द की तिर्यक् शिरा** (oblique vein of the left atrium) एक लघु वाहिका है जो वाम अलिन्द के पृष्ठ भाग पर तिर्यक् रूप से उतर कर हृद् शिरानाल में उसके बायें प्रान्त के पास मिलती है।

निम्नलिखित शिरायें हृद शिरानाल में नहीं मिलती :

1. **अग्र हृद् शिरायें** (anterior cardiac veins) तीन या चार लघु वाहिकायें हैं जो दक्षिण निलय के अग्र ओर से रक्त को सीधी दक्षिण अलिन्द में लाती हैं।

2. **लघु हृद् शिरायें** (venae cordis minimae)—कई क्षुद्र शिरायें हैं जो हृदय की पेशीकृत भित्तियों से रक्त को सीधा उसके कोष्ठों में पहुंचाती हैं। अधिकतर अलिन्द में खुलती हैं, किन्तु कुछ निलयों में भी खुलती हैं।

शिर और ग्रीवा की शिरायें
(Veins of the Head and Neck)

व्याख्या के लिये शिर और ग्रीवा की शिरा नलिकाओं को तीन समूहों में बांटा जा सकता है। 1. शिर और आनन के बाह्य की शिरायें। 2. ग्रीवा की शिरायें। 3. डिप्लोई शिरायें, तानिका शिरायें, मस्तिष्क की शिरायें और दृढ़ तानिका (dura mater) के शिरानाल।

शिर और आनन के बाह्य की शिरायें
(The veins of the exterior of the Head and Face)

अधिचक्रक शिरा (supratrochlear v.)—यह ललाट के एक शिरा जाल से प्रारभ होती है जिसका उपरिस्थ शंख शिरा की ललाट आगत शाखाओं (frontal tributaries) से संयोजन होता है। प्रारंभ से यह दूसरे ओर की शिरा के समानान्तर ललाट के मध्य से ऊपर से उतरती हुई नासिका के मूल पर चली आती है जहां दोनों ओर की शिराओं को एक अनुप्रस्थ शिरा जोड़ती है। इसको नासाचाप (nasal arch) कहते हैं। यहां से अधिचक्रक शिरायें अपसृत (diverge) होकर नेत्रगुहाओं के अभिमध्य कोण पर पहुंच कर अधिनेत्रगुहा शिरा (supraorbital v.) से मिल जाती हैं जिससे अग्र आनन शिरा (anterior facial v) बनती है।

अधिनेत्रगुहा शिरा (supraorbital v.)—ललाटास्थि के गंड प्रवर्ध (zygomatic process) के पास से प्रारंभ होती है जहां यह उपरिस्थ और मध्य शंख शिराओं से मेल करती है। वहां से यह नेत्रमंडलिका के नीचे नेत्रगुहा की ऊर्ध्व धारा पर होती हुई, इस पेशी

को वेध कर, अधिचक्रक शिरा से मिलकर आनन शिरा बनाती है। इसकी एक शाखा अधिनेत्रगुहाभंगिका में होकर नेत्रगुहा में जाती है जहां वह ऊर्ध्व नेत्र शिरा (superior ophthalmic vein) में मिल जाती है। अधिनेत्रगुहा भंगिका में से निकलने के समय इस शाखा में ललाट वायु विवर से आने वाली शिरा तथा ललाट डिप्लोई शिरा (frontal diploic v.) आकर मिल जाती हैं।

आनन शिरा (facial vein)—अधिचक्रक और अधिनेत्रगुहा शिराओं के मिलने से बनती है। वहां से यह नेत्रगुहा की अधोधारा पर आकर आनन धमनी के साथ (किन्तु उसके पीछे) बृहत् सृक्कोत्कर्षिका (zygomaticus major) और सृक्कापकर्षिणी (risorius) तथा ग्रीवा-पार्श्वच्छदिका के नीचे निकलकर चर्वणिका की अग्र धारा पार करती है और तब यह पेशी के पश्च पृष्ठ और अधोहन्वस्थि की काय को पार होती हुई वहां से नीचे और पीछे निम्न अधोहनु ग्रन्थि (Submandibular gland), द्विपिंडिका और शरकंठिका के ऊपर होकर अधोहनु के कोण के तनिक आगे और कुछ नीचे प्रत्यक्-अधो हनु शिरा

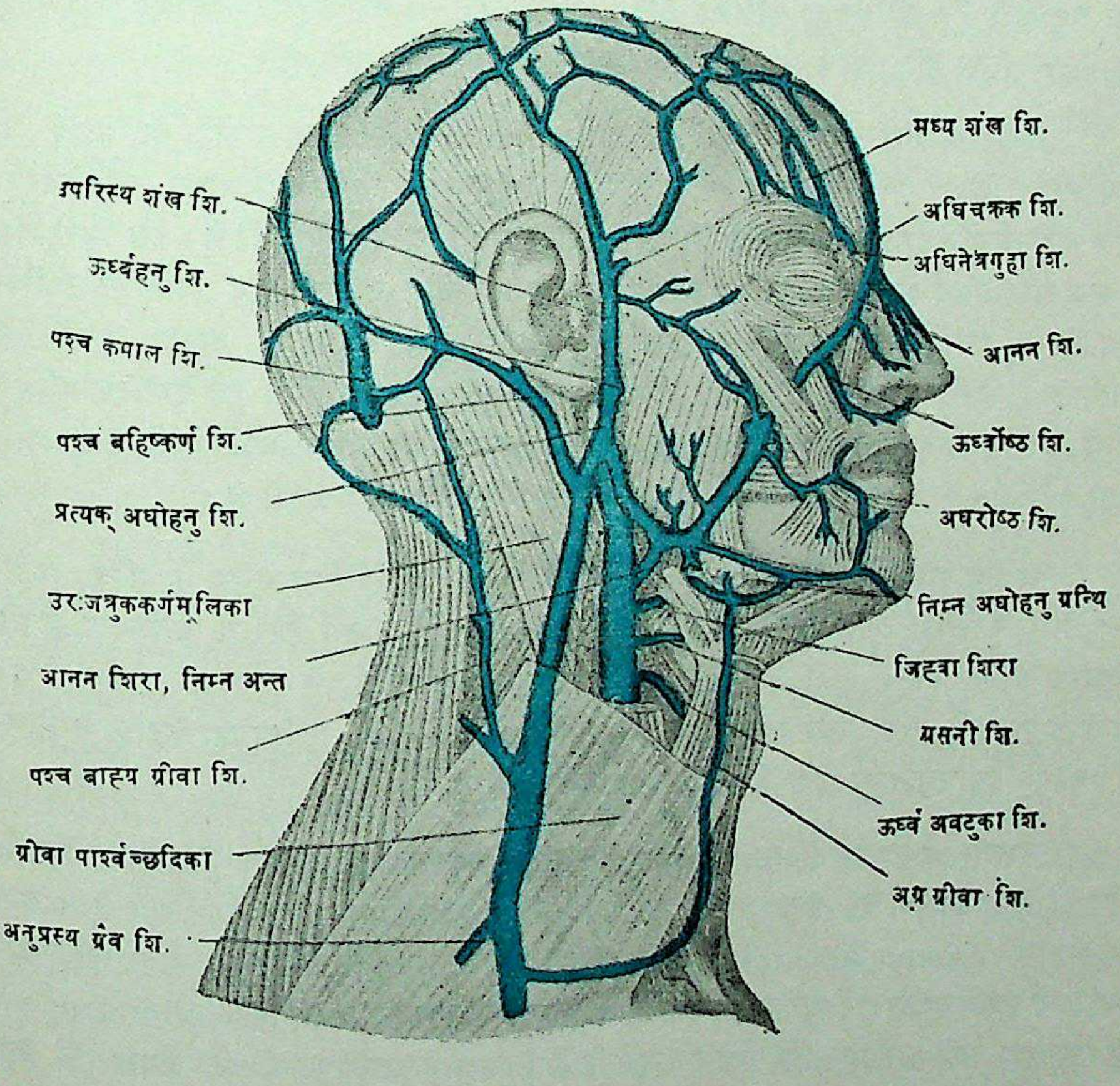
उपरिस्थ शंख शि.
ऊर्ध्वहनु शि.
पश्च कपाल शि.
पश्च बहिष्कर्ण शि.
प्रत्यक् अधोहनु शि.
उरःजत्रुककर्णमूलिका
आनन शिरा, निम्न अन्त
पश्च बाह्य ग्रीवा शि.
ग्रीवा पार्श्वच्छदिका
अनुप्रस्थ ग्रैव शि.
मध्य शंख शि.
अधिचक्रक शि.
अधिनेत्रगुहा शि.
आनन शि.
ऊर्ध्वोष्ठ शि.
अधरोष्ठ शि.
निम्न अधोहनु ग्रन्थि
जिह्वा शिरा
ग्रसनी शि.
ऊर्ध्व अवटुका शि.
अग्र ग्रीवा शि.

चित्र 495—शिर एवं ग्रीवा के दक्षिण पार्श्व की शिरायें।

(retromandibular v.) के अग्र विभाग से मिलती है। वहां से यह जिह्वा धमनी, अधोजिह्व तंत्रिका और बाह्य तथा आभ्यन्तर कैरोटिड धमनियों को पार करती हुई कंठिकास्थि के बृहत् शृंग के पास आभ्यन्तर ग्रीवा शिरा (internal jugular v.) में मिल जाती है।

आगत शाखायें (Tributaries)

ऊर्ध्व नेत्र शिरा सीधे तथा अधिनेत्रगुहा शिरा द्वारा आनन शिरा में मिलती है, इस कारण गह्वर शिरानाल (cavernous sinus) से भी आनन शिरा संयोजित हो जाती है जिसमें अधिनेत्रगुहा शिरा रक्त ले जाती है। नासा पक्षों से तथा पक्षाभ शिरा जालिका से गभीर आनन शिरा (deep facial v.) नाम की एक बड़ी शाखा रक्त लाती है। निम्न वर्त्म (inferior palpebral), ऊर्ध्व और अधरोष्ठ (Sup. and inf. labial), कपोलिका (buccinator), पैरोटिड (parotid) तथा चर्वणिका (masseteric) शिरायें भी इसमें आकर मिलती हैं। **अधोहनु के नीचे**—अधःचिबुक (submental), टांसिली (tonsillar), बाह्य तालु (external palatine) और अव-अधोहनु (submandibular) शिरायें इसमें रक्त पहुंचाती हैं। **अधोजिह्व तंत्रिका** (hypoglossal n.) की सहचरी शिरायें तथा ग्रसनी (pharyngeal) और ऊर्ध्व अवटु शिरायें अक्सर इसमें मिल जाती हैं।

उपरिस्थ शंख शिरा (superficial temporal v.)—यह करोटि के पार्श्व और शीर्ष पर शिरा जाल के रूप में दूसरी ओर की शिरा तथा अधिचक्रक, अधिनेत्रगुहा, पश्च बहिष्कर्ण तथा पश्चकपाल शिराओं से मिली रहती है, प्रारंभ होती है। इस शिरा जाल से अग्र और पश्च आगत शाखायें बनती हैं जिनके गंड चाप के ऊपर जुड़ जाने से उपरिस्थ शंख शिरा बनती है जिसमें इस स्थिति में मध्य शंख शिरा भी आकर इसमें मिल जाती है। उसके पश्चात् यह गंड चाप के पश्च मूल पर से होती हुई पैरोटिड ग्रन्थि में आती है और ऊर्ध्वहनु शिरा (maxillary v.) से मिल कर प्रत्यक्-अधोहनु शिरा (retromandibular v.) बना देती है जो पश्च आनन शिरा भी कही जाती है।

आगत शाखायें (Tributaries)—पेरोटिड शिरायें पैरोटिड ग्रन्थि से, संधि शिरायें शंख-अधोहनु संधि (temporomandibular joint) से, अग्र कर्ण शिरायें बहिष्कर्ण से और अनुप्रस्थ आनन (transverse fascial) शिरा आनन के पार्श्व से आकर उपरिस्थ शंख शिरा से मिलती हैं। मध्य शंख शिरा (middle temporal v.), नेत्रगुहा शिरा के मिलने के पश्चात् यह उपरिस्थ शंख शिरा में आकर मिलती है।

पक्षाभ जालिका (pterygoid plexus) विस्तृत है। इसका कुछ अंश शंखास्थि और पार्श्व पक्षाभ के बीच में और शेष दोनों पक्षाभों के बीच में स्थित है। इसमें जतूक-तालु (sphenopalatine), गभीर शंख, पक्षाभ, चर्वणी, कपोल, दन्त, बृहत् तालु तथा मध्य तानिका शिरायें आकर मिलती हैं। निम्न नेत्र शिरा (inferior ophthalmic v.) की एक या कई शाखायें भी इसमें खुलती हैं। पक्षाभ जालिका आनन शिरा के साथ गभीर आनन शिरा द्वारा यह सम्मिलन करती है और गह्वर शिरानाल से विषम रन्ध्र, अंडाकार रन्ध्र और उद्गत जतूक रन्ध्रों में होकर आने वाली शिराओं द्वारा सम्मिलन करती है।

ऊर्ध्वहनु शिरा (maxillary v.) ऊर्ध्वहनु धमनी के केवल प्रथम भाग के साथ रहती है। यह लघु प्रकांड पक्षाभ जालिका की शिराओं के पीछे जाकर उपरिस्थ शंख शिरा में मिल जाता है जिससे प्रत्यक्-अधोहनु शिरा बनती है।

प्रत्यक्-अधोहनु अथवा पश्च आनन शिरा (retromandibular or posterior facial v.) यह उपर्युक्त अनुसार निर्मित-पैरोटिड ग्रन्थि में उतर आती है। यह बाह्य कैरोटिड के उपरिस्थ और किन्तु आनन तंत्रिका से गभीर रहती है। दो शाखाओं में विभक्त होकर इसकी अग्र शाखा आगे आकर आनन शिरा में मिल जाती है तथा पश्च शाखा पश्च बहिष्कर्ण शिरा से मिल कर बाह्य ग्रीवा शिरा (external jugular v.) बनती है।

पश्च बहिष्कर्ण शिरा (Post. auricular v.) शिर के पश्च भाग पर विस्तृत शिराजाल में, जिसमें पश्चकपाल और उपरिस्थ शंख शिराओं की शाखायें भी मिलती हैं, प्रारम्भ होती है। यह बहिष्कर्ण के पीछे से नीचे आकर पृथक्-अधोहनु शिरा के पश्च विभाग से मिल कर बाह्य ग्रीवा शिरा बना देती है। इसमें शरकर्णमूल शिरा (stylomastoid v.) और बहिष्कर्ण से कुल शिरायें आकर मिलती हैं।

पश्चकपाल शिरा (occipital v.) करोटि के पश्च भाग पर शिरा जाल में प्रारम्भ हो कर समलंबिका को वेध कर गभीर ग्रीवा और कशेरुका शिराओं में मिल जाती है। कभी कभी पश्चकपाल धमनी के मार्ग का अनुसरण करके यह आभ्यन्तर ग्रीवा शिरा में खुलती है। यह पश्च वहिष्कर्ण शाखा द्वारा बाह्य ग्रीवा शिरा में भी मिल सकती है। यह पार्श्विका उद्गत शिरा (parietal emissary v.) द्वारा ऊर्ध्व अग्रपश्च शिरानाल (superior sagittal sinus) से और कर्णमूल उद्गत शिरा (mastoid emissary v.) द्वारा अनुप्रस्थ शिरानाल से संयोजित है।

ग्रीवा की शिरायें (Veins of the Neck)

ग्रीवा की शिराओं को दो समूहों में विभक्त किया जा सकता है: 1. एक समूह जो ग्रीवा की गभीर प्रावरणी से उपरिस्थ है और 2. दूसरा समूह जो उसके नीचे स्थित है।

उपरिस्थ शिरायें (superficial veins)—**बाह्य ग्रीवा शिरा** (external jugular vein) में कपाल के बाह्य का और आनन के गभीर भागों का अधिकतर रक्त आता है। अधोहनु के कोण के समतल, पैरोटिड ग्रन्थि के नीचे या उसकी वस्तु में यह शिरा प्रत्यक्-अधोहनु शिरा के पश्च विभाग और पश्च बहिष्कर्ण शिरा के मिलने से बनती है और वहां से नीचे ग्रीवा में चली आती है। अधोहनु के कोण से जत्रुक के मध्य तक खिंची हुई रेखा इस शिरा के मार्ग की दर्शक है। उरःजत्रुककर्णमूलिका को यह तिर्यक् दिशा में पार करके, अधोजत्रुक त्रिभुज में गभीर प्रावरणी को वेध कर, अग्र विषमिका के सामने या उसके पार्श्व में अधोजत्रुक शिरा में मिल जाती है। यह ग्रीवा-पार्श्वच्छदिका, उपरिस्थ प्रावरणी और त्वचा से ढकी रहती है और गभीर प्रावरणीकृत पिधान द्वारा उरःजत्रुककर्णमूलिका से पृथक् रहती है। यह अनुप्रस्थ ग्रीवा तंत्रिका को पार करती है। बृहद् बहिष्कर्ण तंत्रिका इसके ऊर्ध्व भाग में समानान्तर रहती है दोनों और इसके पीछे से ऊपर को चढ़ती है। इस शिरा में कपाटिकाओं के दो जोड़े होते हैं, एक जत्रुक के 4 से० मी० ऊपर, और दूसरा इसके अधोजत्रुक शिरा में खुलने के स्थान पर; दोनों कपाटिकाओं के बीच का भाग बहुधा विस्फारित होता है और तब शिरानाल (sinus) कहा जाता है। कपाटिकायें रक्त के लौटने को नहीं रोकती।

आगत शाखायें (tributaries)—इसको बनाने वाली शिराओं के अतिरिक्त बाह्य ग्रीवा शिरा में पश्च बाह्य ग्रीवा शिरा और इसके अन्त के समीप अनुप्रस्थ ग्रैव, अध्यंस और अग्र ग्रीवा शिरायें मिलती हैं। बहुधा पैरोटिड ग्रन्थि में आभ्यन्तर ग्रीवा शिरा की एक शाखा इस शिरा से जुड़ती है। कभी कभी पश्चकपाल शिरा भी इसमें जुड़ जाती है।

पश्च बाह्य ग्रीवा शिरा (posterior external jugular v.) पश्चकपाल क्षेत्र में आरम्भ होती है और ग्रीवा के ऊर्ध्व तथा पश्च भाग की उपरिस्थ पेशियों तथा त्वचा से रक्त को लाती है। यह बाह्य ग्रीवा शिरा के मध्य भाग में खुलती है।

अग्र ग्रीवा शिरा (anterior jugular vein) निम्न-अधोहनु प्रान्त की कई उपरिस्थ शिराओं के कंठिकास्थि के पास मिलने से बनती है। वहां से वह ग्रीवा की अग्र मध्यम रेखा और उरःजत्रुककर्णमूलिका की अग्र धारा के बीच ग्रीवा के अधोभाग तक चली जाती है जहां वह पेशी के पीछे के पार्श्व को मुड़ जाती है और बाह्य ग्रीवा शिरा के अन्तिम भाग में या अधोजत्रुक शिरा में मिलती है। आभ्यन्तर ग्रीवा शिरा से यह संयोजित है और कुछ स्वरयंत्र शिरायें और एक लघु अवटु शिरा इसमें आकर मिलती हैं। प्रायः ग्रीवा में मध्यम-रेखा के दायें बायें दो अग्र ग्रीवा शिरायें होती हैं जो उरोस्थि से तनिक ऊपर एक बड़ी अनुप्रस्थ शिरा द्वारा जुड़ी होती हैं। यह ग्रीवा चाप (jugular arch) कही जाती है। अग्र ग्रीवा शिरा में कपाटिका नही होतीं। इसके आकार में भी भिन्नता पाई जाती है, यह प्रायः बाह्य ग्रीवा शिरा के विरुद्ध होती है अर्थात् यदि एक बड़ी होती है तो दूसरी छोटी होती है।

गभीर शिरायें (deep veins)—**आभ्यन्तर ग्रीवा शिरा** (internal jugular v.) मस्तिष्क, आनन के उपरिस्थ भाग और ग्रीवा से रक्त ले जाती है। यह करोटि के आधार पर ग्रीवा रन्ध्र (jugular foramen) के पश्च अनुभाग में प्रारम्भ होती है जहां यह अवग्रह शिरानाल में मिल जाती है, इसका प्रारम्भिक भाग कुछ विस्फारित है जो ऊर्ध्व कंद (bulb) कहलाता है। वह मध्यकर्ण गुहा की भूमि (floor) के पश्च भाग के नीचे स्थित है। शिरा, कैरोटिड पिधान के भीतर स्थित, ग्रीवा में नीचे को चली आती है और जत्रुक के उरःप्रान्त के पीछे अधोजत्रुक शिरा से मिलकर प्रगण्ड-शीर्ष शिरा (brachiocephalic vein) बनती है। अन्त से पूर्व शिरा कुछ विस्फारित है। यह शिरा का निम्न कंद (inferior bulb) कहा जाता है। कन्द के ऊपर ही कपाटिकाओं का एक जोड़ा शिरा के भीतर लगा हुआ है।

सम्बन्ध (Relations)—**अभिमध्य ओर** आभ्यन्तर और सामान्य कैरोटिड धमनियां तथा वागस तंत्रिका स्थित हैं। वागस तंत्रिका शिरा और कैरोटिड धमनियों के बीच में पीछे की ओर (पिधान में) स्थित है। **पश्च ओर** शिरा ऊपर से नीचे को पार्श्व सम शिरस्का, प्रथम कशेरुका के अनुप्रस्थ प्रवर्ध, अंसोन्नमनिका, मध्य विषमिका और ग्रीवा जालिका (cervical plexus); अग्र विषमिका, मध्यच्छद तंत्रिका, अवटु-ग्रीवा प्रकांड, कशेरुका शिरा और अधोजत्रुक धमनी के प्रथम भाग पर आश्रित हैं। **वाम ओर** महालसीका वाहिनी भी आभ्यन्तर ग्रीवा शिरा के पीछे रहती है। **उपरिस्थ ओर** उरोजत्रुककर्णमूलिका शिरा के ऊर्ध्व भाग को अंशतः और निम्न भाग को पूर्णतः ढके हुये हैं। द्विपिडिका (digastricus) की पश्च तुन्द और अंसकंठिका की ऊर्ध्व तुन्द शिरा को पार करती हैं। द्विपिंडिका से ऊपर

पैरोटिड ग्रन्थि और शर प्रवर्ध शिरा को ढके हुये हैं और सहायक तंत्रिका (accessory nerve), पश्च बहिष्कर्ण तथा पश्चकपाल धमनियाँ शिरा पर से होकर निकलती हैं। द्विपिंडिका और अंसकंठिका के बीच में उरःकर्णमूलिका धमनियां और ग्रीवा पाश तंत्रिका (ansacervicalis) की निम्न मूल शिरा को पार करती हैं। अंसकंठिका के नीचे अवकंठिका पेशियां तथा उरःकर्णमूलिका शिरा को ढक लेती है। अग्र ग्रीवा शिरा अवकंठिका पेशियों के सामने से जाती है। ग्रीवा के मूल पर दक्षिण आभ्यन्तर ग्रीवा शिरा और सामान्य कैरोटिड धमनी के बीच कुछ अन्तर रहता है किन्तु वाम शिरा धमनी को अंशतः ढके रहती है। करोटि के आधार पर आभ्यन्तर कैरोटिड धमनी आभ्यन्तर ग्रीवा शिरा के सामने आ जाती है। दोनों के बीच में अंतिम चार कपाल तंत्रिकायें रहती हैं। गभीर ग्रैव लसीका पर्व शिरा के सारे मार्ग पर, विशेषकर इसके सामने, स्थित हैं।

आगत शाखायें (Tributaries) :—निम्न अश्म शिरानाल, जिह्वा, ग्रसनी, आनन तथा ऊर्ध्व और अधो अवटु शिरायें और कभी-कभी पश्चकपाल शिरा आभ्यन्तर ग्रीवा शिरा में मिलती हैं। लसीका महावाहिनी (thoracic duct) वाम अधोजत्रुक और आभ्यन्तर ग्रीवा शिराओं के संगम के कोण में मिलती हैं। किन्तु दक्षिण ओर की वाहिकाओं के संयोग कोण (angle of union) में दक्षिण लसीका वाहिनी आकर खुलती है।

निम्न अश्म शिरानाल (inferior petrosal sinus) ग्रीवा रन्ध्र (jugular foramen) के अग्र भाग में होकर करोटि से बाहर निकलता है और नवीं, दसवीं और ग्यारहवीं कपाल तंत्रिकाओं के पार्श्व या अभिमध्य ओर से उनको पार करके आभ्यन्तर ग्रीवा शिरा के ऊर्ध्व कन्द में खुलता है।

जिह्वा की शिरायें (veins of the tongue) दो भिन्न मार्गों का अनुसरण करती हैं। (1) **अभिपृष्ठ जिह्वा शिरायें** (dorsal lingual veins) जिह्वा अभिपृष्ठ और उसके पार्श्वों से रक्त ले जाकर जिह्वा शिराओं (lingual veins) में पहुंचाती हैं जो जिह्वा धमनी के साथ कंठजिह्विका (hyoglossus) और चिबुकजिह्विका (genioglossus) के बीच में स्थित है। कंठिकास्थि के वृहत् शृंग के पास जिह्वा शिरायें आभ्यन्तर ग्रीवा शिरा में मिलती हैं (2) **गंभीर जिह्वा शिरा** (deep lingual vein) जिह्वाग्र से प्रारम्भ होती है और जिह्वा के निम्न पृष्ठ पर अधोजिह्व लाला ग्रन्थि से आने वाली अधोजिह्व शिरा (sublingual v.) में मिल कर अधोजिह्वा तंत्रिका की सहचरी शिरा (vena comitans n. hypoglossi) का रूप ले लेती है जो आनन, आभ्यन्तर ग्रीवा अथवा जिह्वा शिरा में खुलती है।

ग्रसनी शिरायें (pharyngeal veins) ग्रसनी के बाह्य पृष्ठ पर स्थित जालिका से प्रारंभ होती हैं और कुछ तानिका शिराओं (meningeal veins) और पक्षाभ नलिका की शिरा से मिलने के पश्चात् आभ्यन्तर ग्रीवा शिरा में खुलती हैं। आनन, जिह्वा अथवा ऊर्ध्व अवटु शिराओं में भी ये मिल सकती हैं।

ऊर्ध्व अवटु शिरा (superior thyroid v.)—ऊर्ध्व अवटु धमनी की शाखाओं के साथ की शिराओं के मिलने से यह शिरा बनती है और धमनी के साथ आभ्यन्तर ग्रीवा शिरा या आनन शिरा में मिल जाती है। ऊर्ध्व स्वरयंत्र (superior laryngeal) और मुद्रिकावटु (cricothyroid) शिरायें इस में खुलती हैं।

मध्य अवटु शिरा (middle thyroid v.) अवटु ग्रन्थि के अधोभाग से रक्त एकत्र करके श्वासप्रणाल और स्वरयन्त्र से कुछ शिराओं के मिलने के पश्चात् सामान्य कैरोटिड धमनी के सामने से निकल कर अंसकंठिका के ऊर्ध्व पिंड के पीछे आभ्यन्तर ग्रीवा शिरा के निम्न भाग में मिलती है।

निम्न अवटु शिराओं का वर्णन वक्ष की शिराओं के साथ किया गया है।

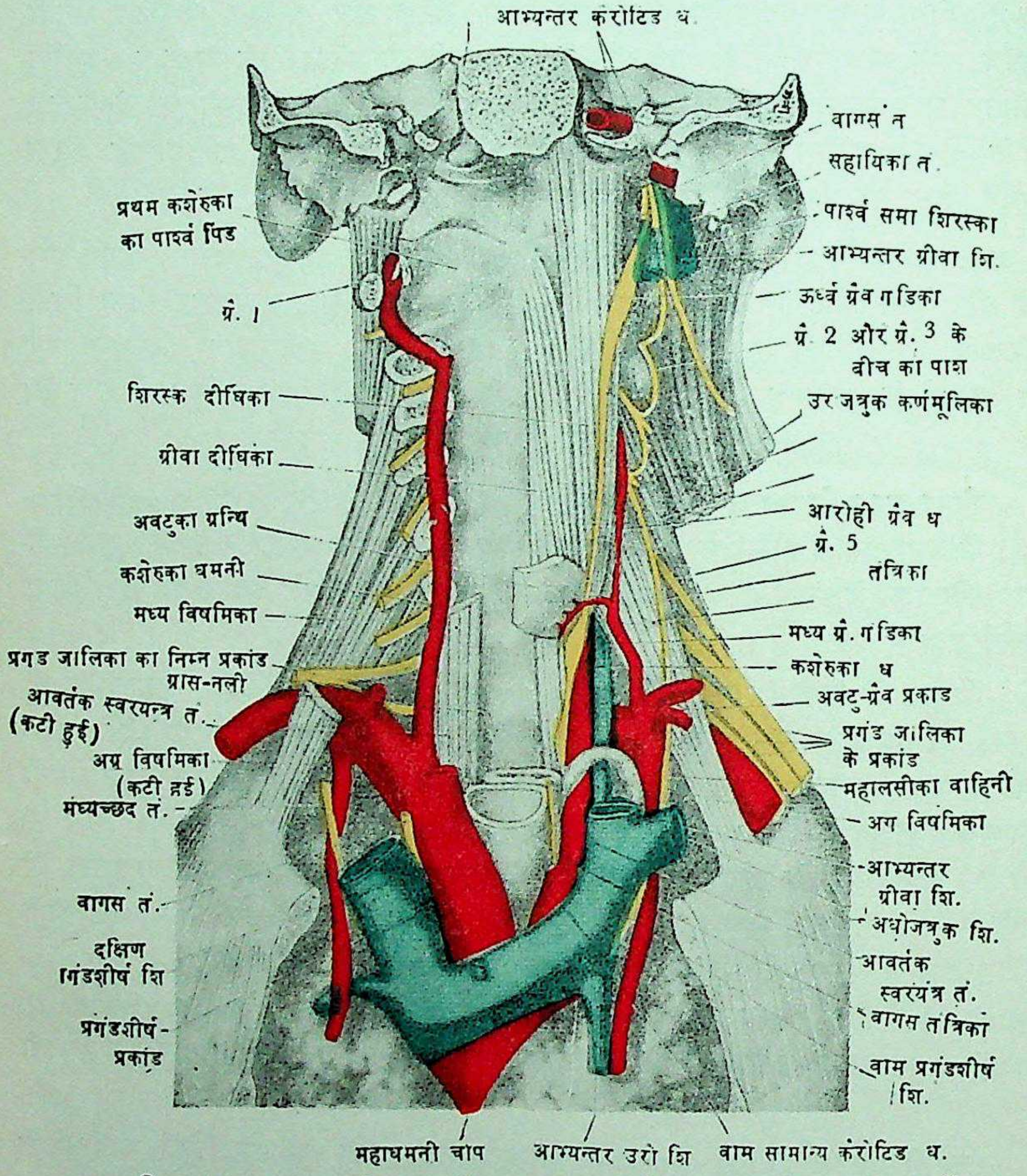
आभ्यन्तर कैरोटिड ध.
वागस त
सहायिका त.
पार्श्व समा शिरस्का
आभ्यन्तर ग्रीवा शि.
ऊर्ध्व ग्रैव गंडिका
ग्रै. 2 और ग्रै. 3 के बीच का पाश
उर जत्रुक कर्णमूलिका
आरोही ग्रैव ध
ग्रै. 5 तंत्रिका
मध्य ग्रै. गंडिका
कशेरुका ध
अवटु-ग्रैव प्रकांड
प्रगंड जालिका के प्रकांड
महालसीका वाहिनी
अग्र विषमिका
आभ्यन्तर ग्रीवा शि.
अधोजत्रुक शि.
आवर्तक स्वरयंत्र तं.
वागस तंत्रिका
वाम प्रगंडशीर्ष शि.
प्रथम कशेरुका का पार्श्व पिंड
ग्रै. 1
शिरस्क दीर्घिका
ग्रीवा दीर्घिका
अवटुका ग्रन्थि
कशेरुका धमनी
मध्य विषमिका
प्रगंड जालिका का निम्न प्रकांड
ग्रास-नली
आवर्तक स्वरयन्त्र त.
(कटी हुई)
अग्र विषमिका
(कटी हुई)
मध्यच्छद त.
वागस तं.
दक्षिण प्रगंडशीर्ष शि
प्रगंडशीर्ष-प्रकांड
महाधमनी चाप
आभ्यन्तर उरो शि
वाम सामान्य कैरोटिड ध.

चित्र 495—पुरःकशेरुका क्षेत्र तथा ऊर्ध्व मध्यस्थानिका को दर्शाते हुए एक व्यवच्छेदन। कशेरुका धमनी के मार्ग के ग्रैव भाग को अनावृत करने के लिये ऊपरी छै ग्रैव कशेरुकाओं के पर्शुक तत्त्वों को दक्षिण पार्श्व में काट कर अलग कर दिया गया है। वाम पार्श्व के सामान्य कैरोटिड धमनी तथा आभ्यन्तर ग्रीवा शिरा के गभीर सम्बन्धों को व्यवच्छेदन में दर्शाया गया है।

आनन और **पश्चकपाल** शिराओं का वर्णन 977 तथा 979 पृष्ठों पर किया जा चुका है।

कशेरुका शिरा (vertebral vein) अधः पश्चकपाल खात में आभ्यन्तर कशेरुका जालिकाओं से निकलने वाली अनेक छोटी आगत शाखाओं से बनती है जो प्रथम ग्रीवा कशेरुका की पश्च चाप के ऊपर कशेरुका नलिका से निकलती हैं, वे ग्रीवा के पृष्ठ भाग के ऊर्ध्व भाग पर गभीर पेशियों से आने वाली शिराओं के साथ मिलती हैं और एक शिरा बनाती हैं जो शीर्षधर (atlas) के अनुप्रस्थ प्रवर्ध के रन्ध्र में प्रविष्ट हो कर नीचे को उतरती है और ग्रीवा कशेरुकाओं के अनुप्रस्थ प्रवर्धों द्वारा बनी हुई नलिका में कशेरुका धमनी के चारों ओर शिरा जालिका तैयार कर देती है। इस जालिका का अन्त कशेरुका शिरा में होता है जो छठे कशेरुका के अनुप्रस्थ प्रवर्ध रन्ध्र से बाहर निकल कर नीचे को उतरती हुई प्रथम कशेरुका धमनी के आगे और तब उसके अग्र पार्श्व में आ जाती है और प्रगंड-शीर्ष शिरा के ऊर्ध्व और पश्च भाग में मिल जाती है जहां उसके मुख पर दो कपाटिकायें लगी हुई हैं। नीचे को उतरने में अपने मार्ग में धमनी आभ्यन्तर ग्रीवा शिरा के पीछे और अधोजत्रुक धमनी के प्रथम भाग के सामने रहती है। एक लघु शिरा, जो **सहायक कशेरुका शिरा** (accessory vertebral v.) कहलाती है, प्रायः कशेरुका धमनी पर की जालिका से उतरती है और सातवें ग्रीवा कशेरुका के अनुप्रस्थ प्रवर्ध रन्ध्र में से निकल कर ग्रैव प्लूरा और अधोजत्रुक धमनी के बीच से मुड़ कर सामने आकर प्रगंड-शीर्ष शिरा में मिल जाती है।

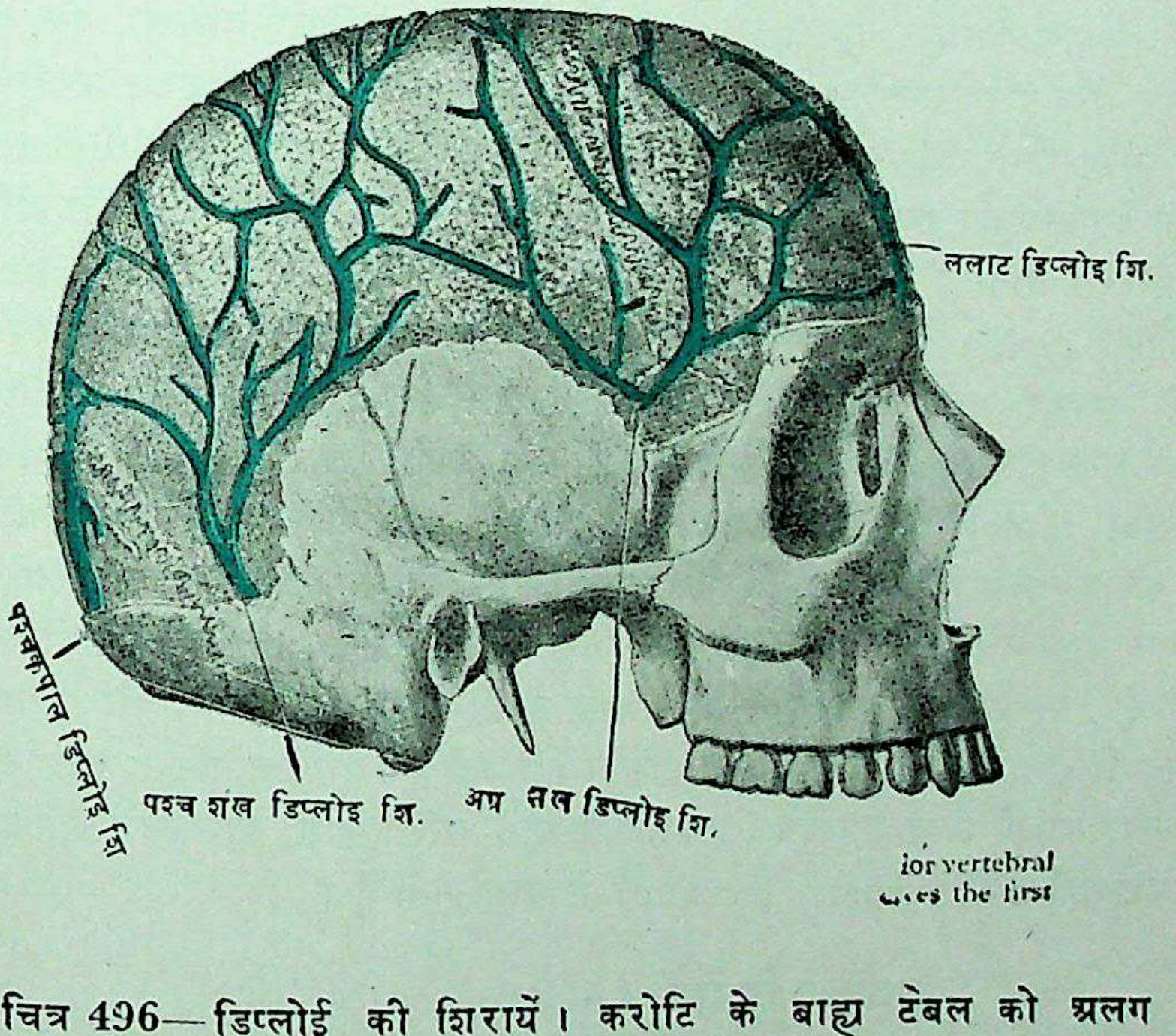

चित्र 496—डिप्लोई की शिरायें। करोटि के बाह्य टेबल को अलग करके दर्शाई गई हैं।

आगत शाखायें (Tributaries)—करोटि के अवग्रह शिरानाल (sigmoid sinus) से एक लघु शिरा द्वारा मिलती हैं। पश्चकपाल शिरा की शाखायें, पुरःकशेरुका पेशियों से आने वाली शिरायें, और आभ्यन्तर और बाह्य कशेरुका जालिकाओं से शिरायें, आकर

कशेरुका शिरा में मिलती हैं। अग्र कशेरुका शिरा तथा गभीर ग्रीवा शिरा और इसके अन्त के पास अन्तरापर्शुक शिरा भी इसमें मिलती हैं।

अग्र कशेरुका शिरा (anterior vertebral v.) ऊर्ध्व ग्रैव कशेरुकाओं के अनुप्रस्थ प्रवर्धों पर जालिका से प्रारंभ होकर आरोही ग्रैव धमनी के साथ अग्र विषमिका और शिरोदीर्घा के बीच में उतर कर कशेरुका शिरा के अन्तिम भाग में मिल जाती है।

गभीर ग्रैव शिरा (deep cervical v.) अवपश्चकपाल प्रान्त में पश्चकपाल शिरा की संयोजक शाखाओं तथा ग्रीवा के पश्च भाग की गभीर पेशियों से आने वाली लघु शिराओं से बनती है। ग्रैव कशेरुकाओं के कंटकों पर की जालिकाओं से शाखायें इसमें आती हैं। प्रथम यह शिर और ग्रीवा अर्धकंटिकाओं के बीच में गभीर ग्रैव धमनी के साथ रहती है। किन्तु नीचे सातवें ग्रैव कशेरुका के अनुप्रस्थ प्रवर्ध और प्रथम पर्शुका की ग्रीवा के बीच से निकल कर कशेरुका शिरा के अधोभाग में मिल जाती है।

डिप्लोई या द्विपत्रमध्या शिरायें (Diploic veins)

ये कपाल की अस्थियों के दोनों पत्रकों के बीच में होती हैं। ये नवजात शिशु में नहीं होतीं। लगभग दो वर्ष की आयु पर ये उत्पन्न होती हैं जब डिप्लोई का विकास हो जाता है। इनमें कपाटिकायें नहीं होतीं। ये बड़े आकार की होती हैं जिनमें जहां तहां कोष्ठ के समान विस्फार (dilatations) होते हैं। ये तानिका शिराओं, दृढ़ तानिका के शिरानाल और परिकपालास्थि (pericranium) की शिराओं से संयोजन करती हैं।

मुख्य डिप्लोई शिरायें ये हैं:— 1. **ललाट डिप्लोई शिरा** (frontal diploic v.) जो अस्थि से अधिनेत्रगुहा रन्ध्र (supraorbital foramen) द्वारा निकलती है और अधिनेत्रगुहा शिरा में मिल जाती है। 2. **अग्र शंख (पार्श्विका) डिप्लोई शिरा** (anterior temporal (parietal) diploic vein) मुख्यतया ललाटास्थि में रहती है और जतूकास्थि के बृहद् पक्ष को बेध कर जतूक-पार्श्विक शिरानाल (sphenoparietal sinus) या अग्र गभीर शंख शिरा में अन्त होती है। 3. **पश्च शंख (पार्श्विका) डिप्लोई शिरा** (posterior temporal (parietal) diploic vein) पार्श्विकास्थि में स्थित है और पार्श्विका के कर्णमूल कोण पर से उतर कर अनुप्रस्थ शिरानाल में कोण पर स्थित छिद्र से अथवा कर्णमूल रन्ध्र से निकल कर मिल जाती है। 4. **पश्चकपाल डिप्लोई शिरा** (occipital diploic v.) शेष तीनों शिराओं से बड़ी है। यह पश्चकपालास्थि में ही सीमित रहती है और शिरानालों के संगम के पास अनुप्रस्थ शिरानाल में अथवा पश्चकपाल शिरा में मिलती है। इनके अतिरिक्त और भी कितनी ही डिप्लोई शिरायें ऊर्ध्व अग्रपश्च शिरानाल के पास अस्थियों के आभ्यन्तर पत्रक को बेध कर शिरा रिक्तियों (veinous lacunae) में अन्त होती हैं।

तानिका शिरायें (Meningeal veins)

तानिका शिरायें दृढ़ तानिका की जालिकारूप (plexiform) वाहिकाओं में प्रारम्भ होती हैं और उसके बहिः स्तर में स्थित अपवाही वाहिकाओं में रक्त पहुंचाती हैं। ये अपवाहिकायें ऊर्ध्व अग्रपश्च शिरानाल की रिक्तियों से तथा अन्य कपाल शिरानालों से, जो मध्य तानिका धमनियों और डिप्लोई शिराओं के समीपस्थ हैं, भी संयोजन करती हैं।

मस्तिष्क की शिरायें (Veins of Brain)

इन शिराओं में कपाटिकायें नहीं होतीं। इनमें पेशी ऊतक न होने के कारण ये बहुत पतली होती हैं। ये जाल तानिका तथा दृढ़ तानिका के आभ्यन्तर स्तर को वेधकर कपाल शिरानालों में खुलती हैं। इनके दो समूह हैं: एक प्रमस्तिष्कीय और दूसरे अनुमस्तिष्कीय (cerebral, cerebellar veins) तथा मस्तिष्क स्तम्भ (brain stem) की शिरायें भी इसमें सम्मिलित हैं।

प्रमस्तिष्कीय शिराओं (cerebral veins) के भी दो समूह हैं: बाह्य समूह की, जो प्रमस्तिष्क के बहिः पृष्ठों से रक्त ले जाती हैं और आभ्यन्तर समूह की जो आभ्यन्तर भागों के रक्त का संवहन करती हैं।

बाह्य प्रमस्तिष्क शिरायें (external cerebral veins) तीन हैं: उर्ध्व, मध्य और निम्न।

ऊर्ध्व प्रमस्तिष्क शिरायें (superior cerebral vv.) प्रत्येक गोलार्ध पर आठ से बारह हैं। ये प्रमस्तिष्क गोलार्ध के ऊर्ध्व, पार्श्व और अभिमध्य पृष्ठों से रक्त ले जाती हैं और मुख्यतया कर्णकों (gyri) के बीच की परिखाओं (sulci) में स्थित हैं। किन्तु कुछ कर्णकों पर से भी जाती हैं। पार्श्व ओर की शिरायें ऊपर को चढ़ कर ऊर्ध्व अभिमध्य धारा पर पहुंचाती हैं जहां अभिमध्य पृष्ठ की शिरायें इनमें मिलने के पश्चात् ऊर्ध्व अग्र-पश्च शिरानाल (superior sagittal sinus) में खुलती हैं। अग्र भाग में शिरायें शिरानाल से प्रायः समकोण पर जुड़ती हैं; किन्तु पश्च भाग की शिरायें, जो बड़ी भी हैं, तिरछी आगे की ओर को झुकी रहती हैं जिससे इनके रक्त प्रवाह का मार्ग शिरानाल के प्रवाह के विपरीत होता है। इसका मुख्य कारण प्रमस्तिष्क के पश्च भाग की विलंबित वृद्धि है।

उपरिस्थ मध्य प्रमस्तिष्क शिरा (superficial middle cerebral v.) प्रमस्तिष्क गोलार्ध के पार्श्व पृष्ठ पर प्रारम्भ होती है और पार्श्व परिखा (lateral sulcus) की पश्च प्रशाखा और उसके स्तम्भ (stem) में होती हुई गह्वर शिरानाल (cavernous sinus) में चली जाती है। **ऊर्ध्व सम्मिलन शिरा** (superior anastomotic v.) द्वारा गह्वर और अग्रपश्च शिरानाल जुड़े हुए हैं। **निम्न सम्मिलन शिरा** (inferior anastomotic v.) शंख खंड पर होती हुई मध्य प्रमस्तिष्क शिरा और अनुप्रस्थ शिरानाल को जोड़े हुये हैं।

निम्न प्रमस्तिष्क शिरायें (inferior cerebral vv.) प्रमस्तिष्क के अधःपृष्ठ का रक्त ले जाती हैं। ललाट खंड के नेत्रगुहाभिमुख पृष्ठ पर की शिरायें ऊर्ध्व प्रमस्तिष्क शिराओं में खुलती हैं और ऊर्ध्व अग्रपश्च शिरानाल से संयोजित होती हैं। शंख खंड की शिरायें आधार और मध्य प्रमस्तिष्क शिराओं से सम्मिलन करती हैं और गह्वर, ऊर्ध्व अश्म और अनुप्रस्थ शिरानाल से उनका संयोजन होता है।

आधार शिरा (basal v.) निम्न शिराओं के मिलने से बनती हैं: 1. लघु अग्र प्रमस्तिष्क शिरा, जो अग्र प्रमस्तिष्क धमनी के साथ रहती हैं: 2. गभीर मध्य प्रमस्तिष्क शिरा जो द्वीपिका (insula) और पास के कर्णकों से रक्त ग्रहण करती है और पार्श्व परिखा में स्थित है तथा 3. रेखित शिरायें (striate vv.) जो अग्र विद्ध द्रव्य (ant. perforated substance) में होकर जाती हैं। यह आधार शिरा पीछे की ओर प्रमस्तिष्क वृन्त पर से घूमकर बृहत् प्रमस्तिष्क शिरा (great cerebral v.) में मिल जाती है। इसमें

अन्तरावृन्त खात (interpeduncular fossa), पार्श्व निलय का निम्न शृंग, पराहिप्पोकैम्पी कर्णक और मध्य मस्तिष्क से शाखायें आती हैं।

आभ्यन्तर प्रमस्तिष्क शिरायें (internal cerebral vv.) दो हैं। ये प्रमस्तिष्क के आभ्यन्तर भागों से रक्त ले जाती हैं। प्रत्येक शिरा अन्तरानिलय रंध्र (interventricular foramen) पर थैलेमीरेखित (thalamostriate) और कोराइड शिराओं के मिलने से बनती है। ये पीछे की ओर जाकर महासंयोजिका (corpus callosum) की पट्टिका (splenium) के नीचे जुड़ कर बृहत् प्रमस्तिष्क शिरा बनाती हैं।

थैलेमी-रेखित शिरा (thalamostriate vv.) चेतक (thalamus) और पुच्छक केन्द्रक (caudate nucleus) के बीच की खातिका में जाती है और कोराइड शिरा के साथ मिल कर आभ्यन्तर प्रमस्तिष्क शिरा (internal cerebral v.) बनाती है। कोराइड शिरा कोराइड जालिका में उसके पर्यन्त तक जाती है और हिप्पोकैम्पस, तोरणिका (fornix) और महासंयोजिका से शिरायें आकर इसमें मिलती हैं।

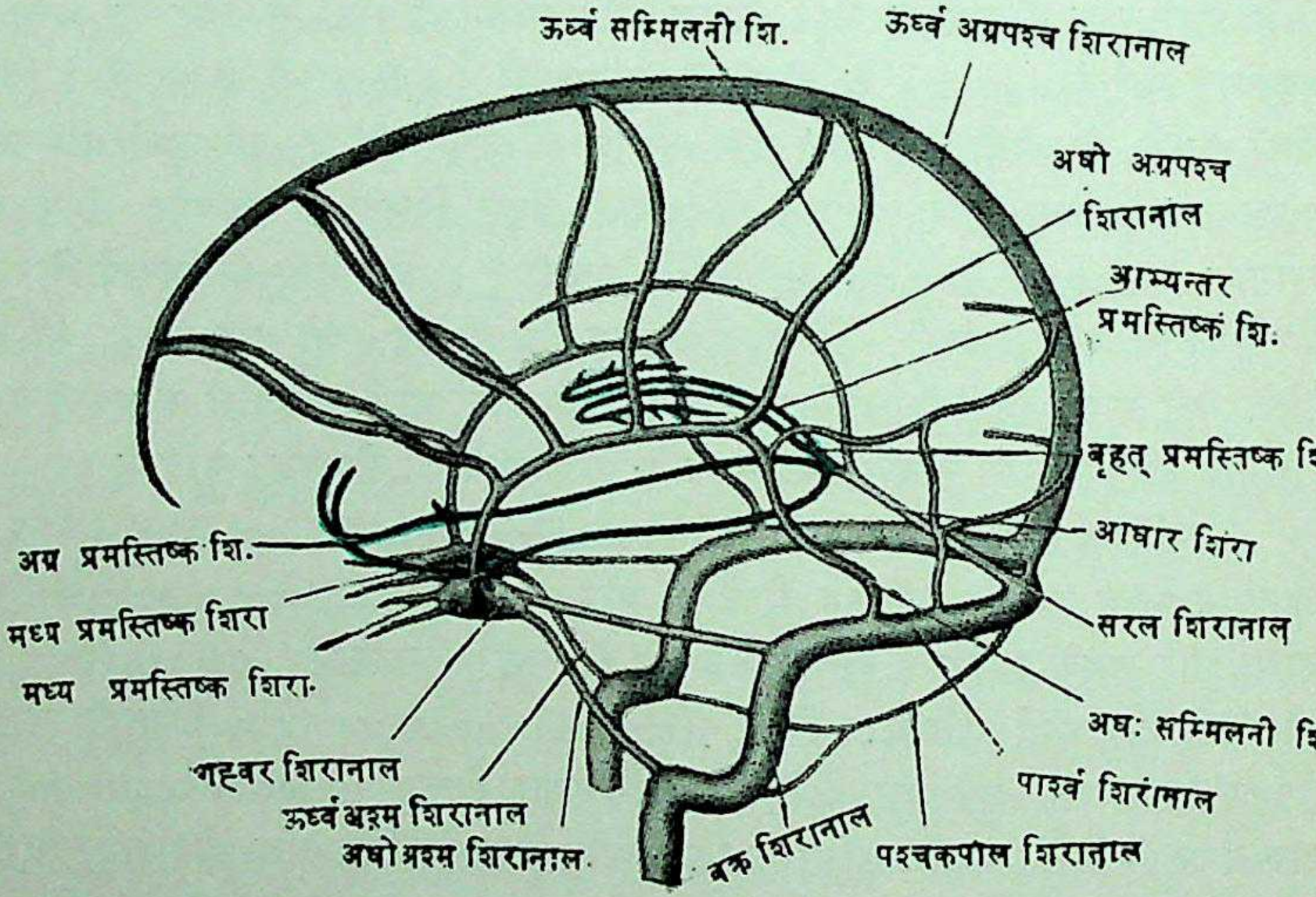
ऊर्ध्व सम्मिलनी शि.
ऊर्ध्व अग्रपश्च शिरानाल
अधो अग्रपश्च शिरानाल
आभ्यन्तर प्रमस्तिष्कं शि.
बृहत् प्रमस्तिष्क शि.
आधार शिरा
सरल शिरानाल
अधः सम्मिलनी शि.
पार्श्व शिरांमाल
पश्चकपाल शिरानाल
वक्र शिरानाल
अधो अश्म शिरानाल
ऊर्ध्व अश्म शिरानाल
गह्वर शिरानाल
गभीर मध्य प्रमस्तिष्क शिरा
उपरिस्थ मध्य प्रमस्तिष्क शिरा
अग्र प्रमस्तिष्क शि.

चित्र 497—दृढ़ तानिका के शिरानालों तथा उनके प्रमस्तिष्क शिराओं से सम्बन्धों को दर्शाते हुए एक योजना।

बृहत् प्रमस्तिष्क शिरा (great cerebral v.) दो आभ्यन्तर प्रमस्तिष्क शिराओं के मिलने से बनती है। यह एक छोटा मध्यम प्रकाण्ड है जो महासंयोजिका की पट्टिका पर से ऊपर की ओर घूम कर दक्षिण और वाम आधार शिराओं के मिलने के पश्चात् सरल शिरानाल (straight sinus) के अग्र प्रान्त में खुलता है।

अनुमस्तिष्क शिरायें (cerebellar veins) अनुमस्तिष्क के पृष्ठ पर स्थित, ऊर्ध्व और निम्न समूहों में विभक्त हैं। कुछ **ऊर्ध्व अनुमस्तिष्क शिरायें** सामने और अभिमध्य ओर जाकर सरल शिरानाल या बृहत् प्रमस्तिष्क शिरा में मिल जाती हैं : कुछ पार्श्व ओर को

ग्रनुप्रस्थ ग्रौर ऊर्ध्व ग्रश्म शिरानालों में मिलने को चली जाती हैं। **निम्न** ग्रनुमस्तिष्क शिरायें बड़े ग्राकार की हैं ग्रौर ग्रवग्रह, सरल, निम्न ग्रश्म ग्रौर पश्चकपाल शिरानालों में ग्रन्त होती हैं।

मस्तिष्क स्तम्भ की शिरायें (veins of brain stem) धमनियों से भी ग्रधिक गहराई में एक उपरिस्थ शिरा जालिका बनाती हैं। मध्य मस्तिष्क (mid brain) की शिरायें बृहत् प्रमस्तिष्क शिरा ग्रथवा ग्राधार शिरा में रक्त ले जाती हैं। पौंस के ऊपर शिरायें दोनों तरफ पार्श्व नलिका बनाती हैं जो, ऊर्ध्व मैडुलरी शिराग्रों (upper medullary veins) के साथ, ग्रश्म शिरानाल, ग्रनुप्रस्थ शिरानाल, ग्रनुमस्तिष्क शिरानाल ग्रथवा ग्रण्डाकार रंध्र की शिरा जालिका में रक्त ले जाती हैं। मेरु शीर्ष के निम्न भाग की शिरायें सुषुम्ना की शिराग्रों से मिलती हैं ग्रौर पास के शिरनालों में रक्त ले जाती हैं।

दृढ़ तानिका के शिरानाल
(Venous sinuses of the Dura mater)

दृढ़ तानिका के शिरानाल शिरा नालिकायें है जिनमें होकर मस्तिष्क से रक्त लौटता है। ये दृढ़ तानिका के दो स्तरों के बीच में स्थित हैं ग्रौर ग्रन्तःकला से भीतर की ग्रोर ग्रास्तरित हैं जो शिराग्रो की ग्रन्तःकला के साथ मिल जाती है। इनमें कपाटिका नहीं होती। इनकी भित्तियों में पेशी तन्तु भी नहीं होते। इनके दो समूह हैं : (1) **पश्च-ऊर्ध्व** (postero-superior), करोटि के पश्च ग्रौर ऊर्ध्व भाग में ग्रौर (2) **ग्रग्र-निम्न** (anteroinferior), करोटि के ग्राधार पर।

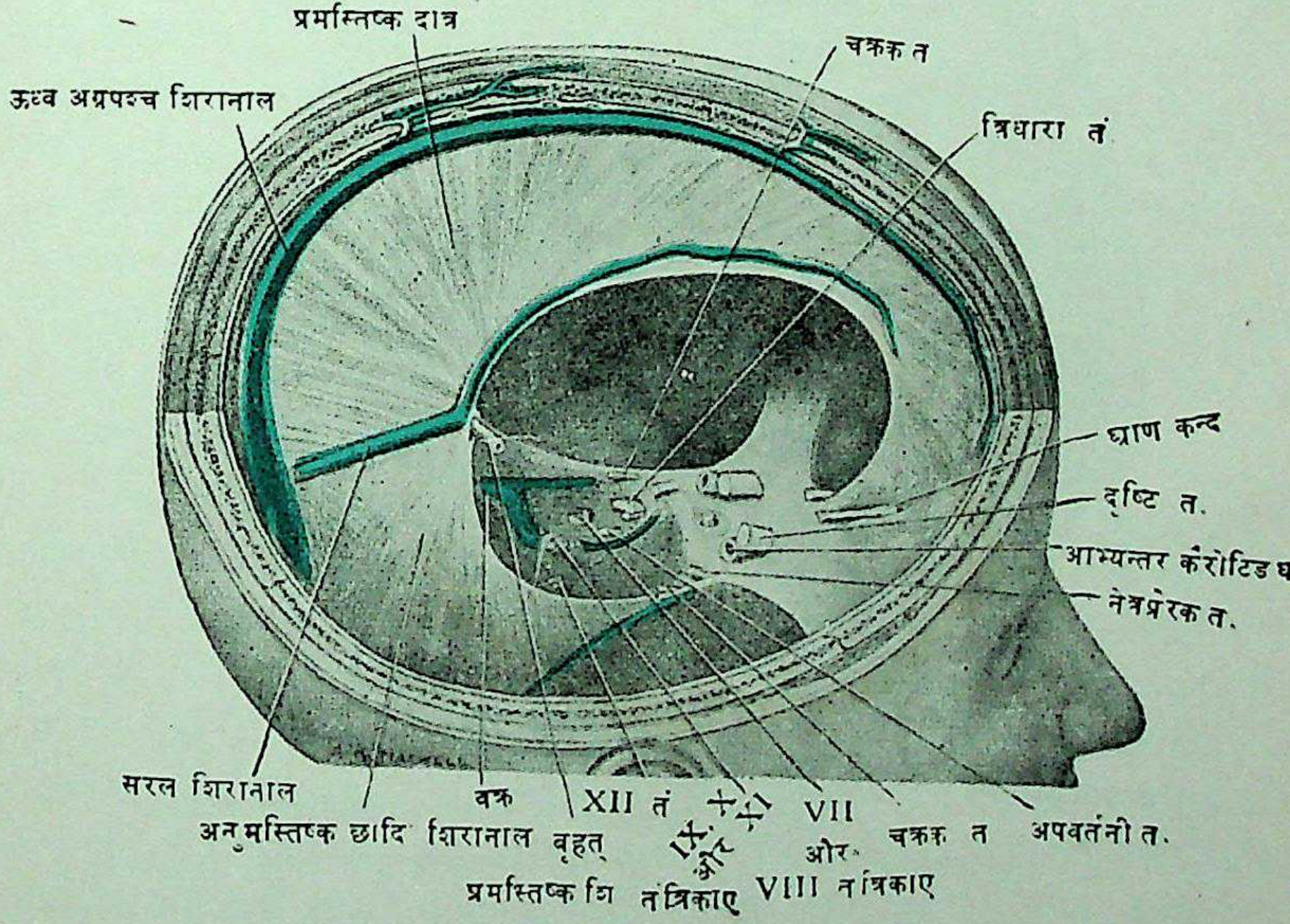
प्रमस्तिष्क दात्र
चक्रक त
ऊध्व अग्रपश्च शिरानाल
त्रिधारा तं
घ्राण कन्द
दृष्टि त.
आभ्यन्तर कैरोटिड ध.
नेत्रप्रेरक त.
सरल शिरानाल
अनुमस्तिष्क छादि
शिरानाल
वक्र
बृहत्
प्रमस्तिष्क शि
XII तं
IX X XI और
तंत्रिकाए
VII
और
VIII तंत्रिकाए
चक्रक त
अपवर्तनी त.

चित्र 498—दृढ़ तानिका तथा उसके प्रवर्ध। करोटि के दक्षिण ग्रर्ध भाग तथा मस्तिष्क को ग्रलग करके ग्रनावृत किया गया है।

पश्च-ऊर्ध्व समूह में निम्नलिखित शिरानाल हैं : (venous sinuses of posterosuperior group)

1. ऊर्ध्व अग्रपश्च	4.5 दो अनुप्रस्थ
2. निम्न अग्रपश्च	6.7 दो अवग्रह
3. सरल	8. पश्चकपाल
	9.10 दो अश्म-पट्टक

ऊर्ध्व अग्रपश्च शिरानाल (superior sagittal sinus)—यह प्रमस्तिष्क दाव के संलग्न उत्तल धारा में स्थित है। यह आगे की ओर शिखंडिका शिखा (crista galli) से आरम्भ होकर पीछे की ओर ललाटास्थि के अन्त:पृष्ठ, पार्श्विकाओं की सन्निकट धाराओं और पश्चकपाल के पट्टक भाग पर खातिका बनाता हुआ आभ्यन्तर पश्चकपाल प्रोद्धर्व (internal occipital protuberance) तक चला जाता है जहां यह एक ओर (प्राय: दक्षिण) को मुड़ कर उधर का अनुप्रस्थ शिरानाल बन जाता है। पीछे की ओर इसका आकार बढ़ता जाता है। अनुप्रस्थ परिच्छेद में यह त्रिकोणाकार है। इसके अन्त:पृष्ठ में ऊर्ध्व प्रमस्तिष्क शिराओं के मुख, (जालतानिका) कणांकुर और शिरानाल के निम्न कोण में फैले हुये अनेक तान्तव बंध (fibrous

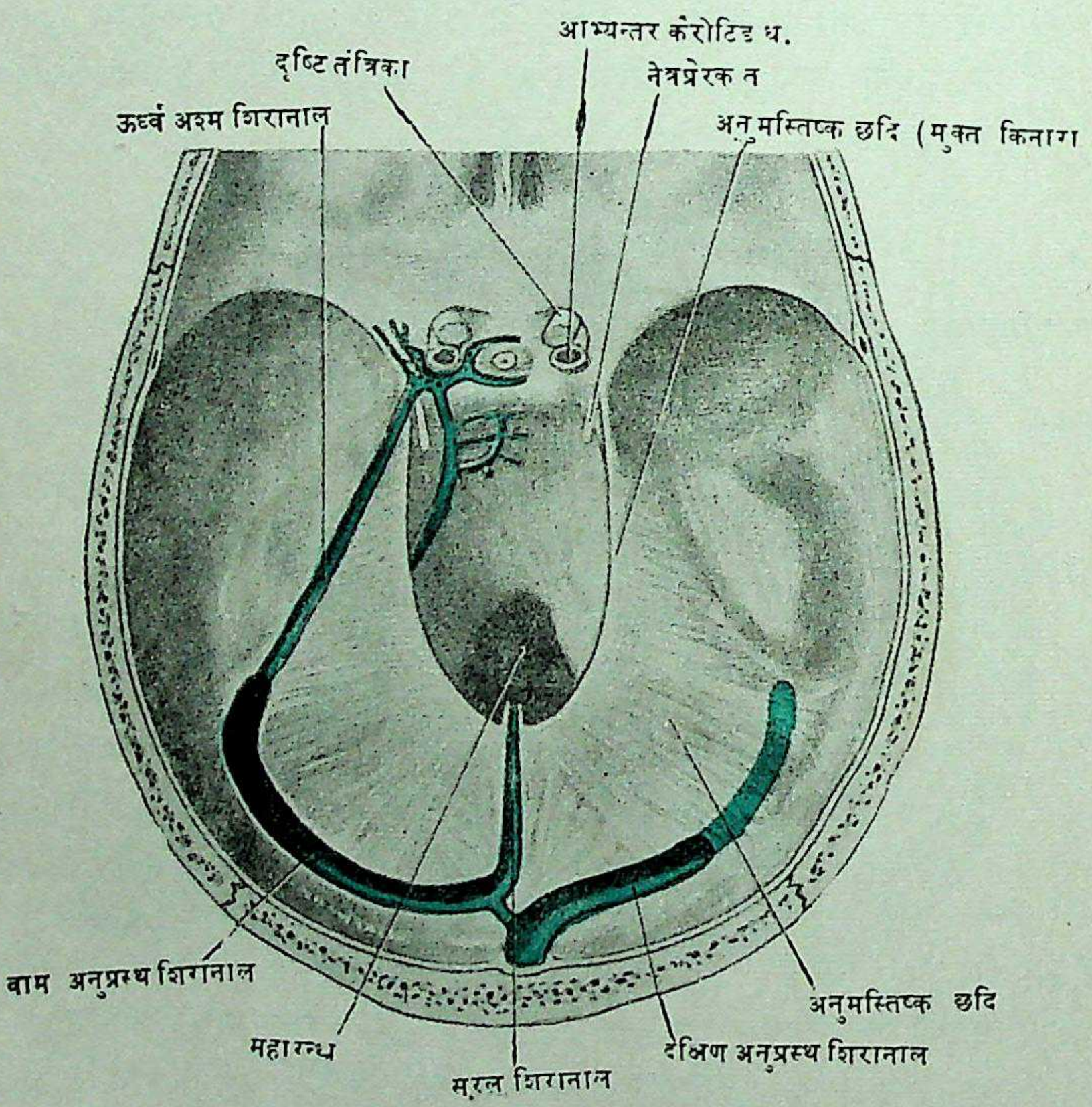
आभ्यन्तर कॅरोटिड ध.
दृष्टि तंत्रिका
नेत्रप्रेरक त
ऊर्ध्व अश्म शिरानाल
अनुमस्तिष्क छदि (मुक्त किनारा
वाम अनुप्रस्थ शिरानाल
अनुमस्तिष्क छदि
महारन्ध
दक्षिण अनुप्रस्थ शिरानाल
सरल शिरानाल

चित्र 499—अनुमस्तिष्क छदि। ऊर्ध्व पहलू

bands) दिखाई देते हैं; दृढ़ तानिका में शिरानाल के पास ही स्थित शिरा रिक्तिकायें (venous lacunae) हैं जिनसे शिरानाल संयोजित है। प्रायः शिरानाल के प्रत्येक ओर तीन रिक्तिकायें होती हैं : एक छोटी लालाटिका, एक बड़ी पार्श्विका और एक दोनों के बीच के आकार की पश्चकपाली। प्रौढ़ावस्था में तीनों रिक्तिकाओं की मिलकर एक लम्बी रिक्तिका बन जाने की प्रवृत्ति होती है जो शिरानाल के दोनों ओर उपस्थित होती है। कितने ही तांतव बंध उनमें आरपार इधर उधर फैले दीखते हैं। शिरानाल में ऊर्ध्व प्रमस्तिष्क शिरायें आकर मिलती हैं। इसके पश्च प्रान्त के पास परिकपाल शिरायें पार्श्विका रन्ध्रों द्वारा इसमें आती हैं।

शिरानाल संगम (confluence of sinuses) नाम ऊर्ध्व अग्रपश्च शिरानाल के विस्फारित पश्च प्रान्त को दिया गया है जो आभ्यन्तर पश्चकपाल प्रोद्वर्ध के एक ओर (प्रायः दक्षिण) रहता है। इसी से अनुप्रस्थ शिरानाल प्रारंभ होता है। पश्चकपाल शिरानाल इसमें आकर मिलता है। दूसरी ओर के अनुप्रस्थ शिरानाल से भी वह एक नालिका द्वारा संयोजित है।

निम्न अग्रपश्च शिरानाल (inferior sagittal sinus)—यह प्रमस्तिष्क दाब की मुक्त या स्वतंत्र धारा के पश्च अर्धांश या द्वितृतीयांश में स्थित है। पीछे की ओर इसका आकार बढ़ता जाता है जहां यह सरल शिरानाल में अन्त होता है। इसमें प्रमस्तिष्क दाब से कई शिरायें और गोलार्धों के अभिमध्य पृष्ठों से भी कुछ शिरायें आती हैं।

सरल शिरानाल (straight sinus)—यह प्रमस्तिष्क दाब और अनुमस्तिष्क छदि के सम्मेलन या संयोग की रेखा में स्थित है और निम्न अग्रपश्च शिरानाल के अन्त से पीछे और नीचे को अनुप्रस्थ शिरानाल तक चला जाता है, जहाँ एक शाखा से दूसरी ओर के अनुप्रस्थ शिरानाल से संयोजित है। ऊर्ध्व अनुमस्तिष्क शिरायें भी आकर मिलती हैं। इसके प्रारंभ पर बृहत् प्रमस्तिष्क शिरा इसमें खुलती है। इन दोनों के संगम के कोण में सरल शिरानाल की भूमि में जालतानिका कणांकुर के समान एक लघु पिंड नीचे से उभरा हुआ दीखता है। यह पिंड, जिसमें रक्त वाहिकाओं की शिरानालाभ जालिका होती है, रक्त से कभी कभी भर जाता है और तब ऐसा विश्वास किया जाता है कि बृहत् प्रमस्तिष्क शिरा से निकलने वाले रक्त प्रवाह को नियंत्रित करने में बॉल वाल्व (ball valve) का कार्य करता है और इस प्रकार पार्श्व निलय की कोराइड जालिकाओं द्वारा प्रमस्तिष्क-मेरु द्रव के स्राव पर प्रभाव डालता है।

अनुप्रस्थ शिरानाल (transverse sinuses)—प्रत्येक ओर एक एक है। दक्षिण ओर का शिरानाल (प्रायः) ऊर्ध्व अग्रपश्च शिरानाल का ही भाग है और दूसरी ओर का सरल शिरानाल का। पहला आभ्यन्तर पश्चकपाल प्रोद्वर्ध से प्रारंभ होकर पार्श्व और सामने को शंखास्थि के अश्म भाग के पश्चपार्श्व अंश पर पहुंच कर अवग्रह शिरानाल से मिल जाता है। यह अनुमस्तिष्क छदि के संलग्न उपान्त (margin) में प्रथम पश्चकपालास्थि के पट्टक (squama) पर और उसके पश्चात् पार्श्विका के कर्णमूल कोण पर रहता है। इसका मार्ग ऊपर की ओर कुछ उत्तल है जिससे एक अल्प वक्रता बन जाती है। ज्यों ज्यों यह आगे बढ़ता है इसका आकार बढ़ता जाता है। काट (section) में यह त्रिभुजाकार दीखता है। ऊर्ध्व अग्र-पश्च शिरानाल द्वारा बना हुआ प्रायः दूसरी ओर के शिरानाल से बड़ा होता है। इस प्रकार अधिकतर दोनों का आकार असमान होता है। जहां वे अवग्रह

शिरानाल में मिलते हैं वहां ऊर्ध्व अश्म शिरानाल इनमें खुलते हैं। मार्ग में इनमें निम्न-प्रमस्तिष्क, निम्न अनुमस्तिष्क, डिप्लोई और निम्न सम्मिलन शिरायें मिलती हैं।

अश्मपट्टिका शिरानाल (petro-squamous s.) जब उपस्थित होता है तो पट्टक और अश्म भागों के संगम पर पीछे को जाकर अनुप्रस्थ शिरानाल में खुलता है। अग्र ओर यह गर्तपश्च (postglenoid) या पट्टिका रन्ध्र (squamosal foramen) द्वारा प्रत्यक्-अधोहनु शिरा से संयोजन करता है।

अवग्रह शिरानाल (sigmoid sinuses)—ये वास्तव में अनुप्रस्थ शिरानालों ही के भाग हैं जो आभ्यन्तर ग्रीवा शिरा के ऊर्ध्व कन्द तक चले गये हैं। प्रत्येक अनुप्रस्थ शिरानाल के अनुमस्तिष्क छदि (tentorium cerebelli) से बाहर निकलने पर प्रारम्भ होता है। यह प्रथम शंखास्थि के कर्णमूल (mastoid) पर की गहरी खातिका में नीचे को अभिमध्य ओर मुड़ता है और आगे जाकर पश्चकपालास्थि के ग्रीवा प्रवर्ध (jugular process) को पार करता है। इसके पश्चात् यह ग्रीवा रन्ध्र (jugular foramen) के पश्च भाग में आभ्यन्तर ग्रीवा शिरा के ऊर्ध्व कन्द में मिलने के लिए उस की ओर चला जाता है। प्रत्येक ओर का अवग्रह शिरानाल परिकपाल (pericranium) की शिराओं के कर्णमूल और स्थूलक (condylar) उद्गत शिराओं (emissary veins) द्वारा संयोजित होता है। अवग्रह शिरानाल के आगे ही कर्णमूल कोटर (mastoid antrum) और वायुविवर हैं। दोनों के बीच अस्थि की केवल एक बारीक पट्टिका है।

पश्चकपाल शिरानाल (occipital sinus) सब से छोटा शिरानाल है। यह एक ही होता है, किन्तु दूसरा भी उपस्थित हो सकता है। यह महारन्ध्र के किनारे के पास कई क्षुद्र शिराओं में प्रारम्भ होता है जिनमें से एक अवग्रह शिरानाल के अन्तिम भाग में मिलती है; यह आभ्यन्तर कशेरुका जालिकाओं से संयोजित होता है और शिरानाल संगम में अन्त होता है।

अग्र-निम्न समूह के शिरानाल
(Venous sinuses of antero-inferior group)

1. गह्वर
2. जतूक-पार्श्विका
3. अन्तरागह्वर
4. ऊर्ध्व अश्म
5. निम्न अश्म
6. आधार
7. मध्य तानिका शिरायें

गह्वर शिरानाल (cavernous sinuses) जतूकास्थि की काय के दोनों पार्श्वों पर स्थित हैं। प्रत्येक शिरानाल आगे ऊर्ध्व नेत्रगुहा विदर में पीछे शंखास्थि के अश्म भाग के शिखर तक विस्तृत है। इसकी लम्बाई लगभग 2 से०मी० है और चौड़ाई 1 से०मी०। आभ्यन्तर ग्रीवा धमनी अनुकम्पी तंत्रिका जालिकाओं से घिरी हुई, शिरानाल में होकर जाती है। अपवर्तनी तंत्रिका (abducent n.) धमनी के निम्न पार्श्व ओर रहती है; नेत्रप्रेरक (oculomotor) और चक्रक (trochlear) तंत्रिकायें तथा त्रिधारा (trigeminal) तंत्रिका के नेत्र (ophthalmic) और ऊर्ध्वहनु (maxillary) विभाग शिरानाल की पार्श्व भित्ति में स्थित रहते हैं। ये संरचनायें अन्तःकलाकृत आवरण द्वारा रक्त से पृथक्

रहती हैं। जतूक वायु विवर और पीयूष ग्रन्थि शिरानाल के अभिमध्य ओर स्थित हैं। त्रिधारा गुहा (देखो अनुमस्तिष्क छदि) इसकी पार्श्व भित्ति के अधः ओर पश्च भाग से मिली रहती है और त्रिधारा गंडिका को आवृत्त करती हुई शिरानाल के पीछे तक चली गई है। अंकुश (uncus) भी शिरानाल की पार्श्व भित्ति से मिला हुआ है।

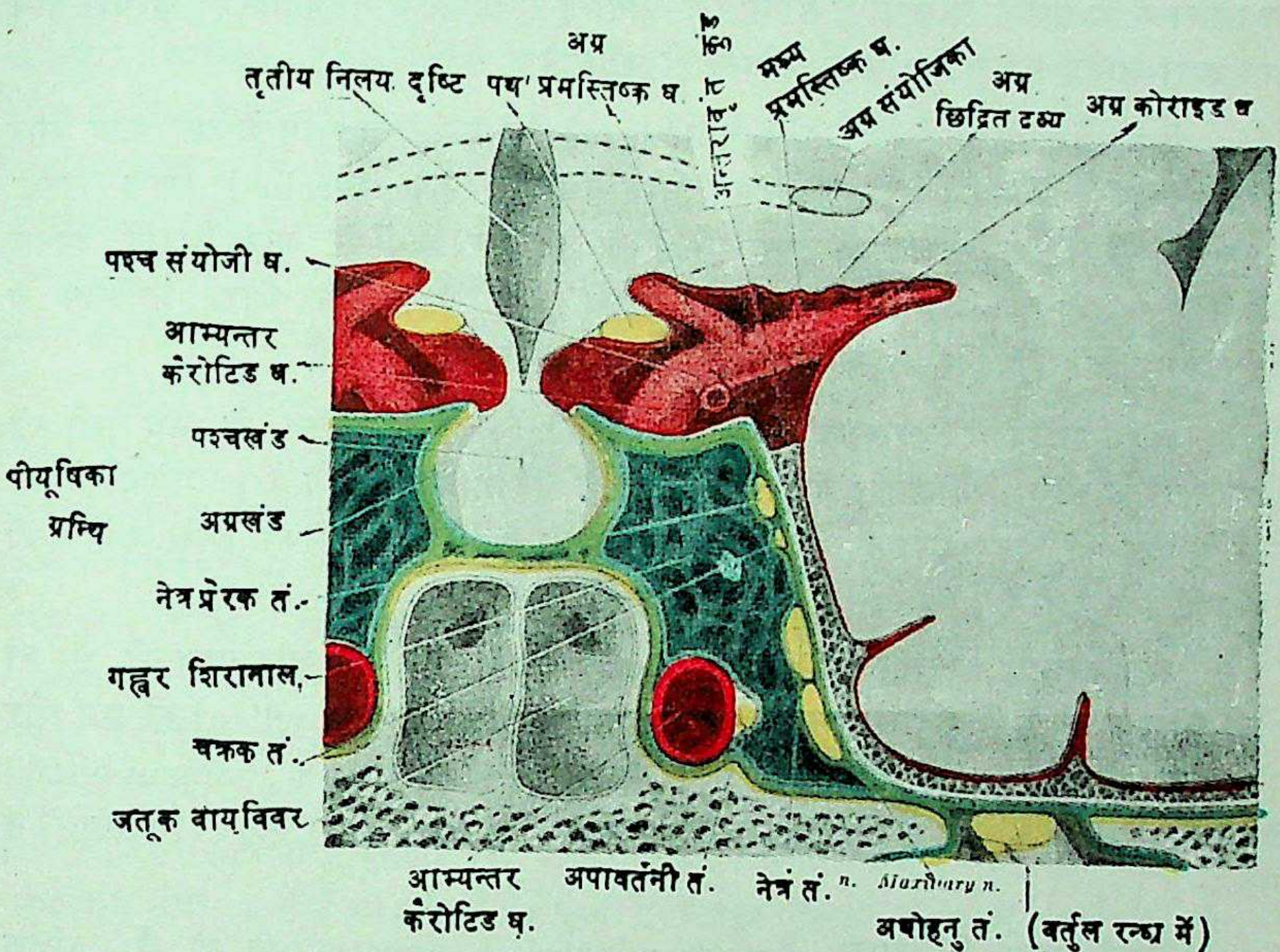
तृतीय निलय
दृष्टि पथ
अग्र प्रमस्तिष्क ध.
अन्तराबृ. ह
मध्य प्रमस्तिष्क ध.
अग्र संयोजिका
अग्र छिद्रित द्रव्य
अग्र कोराइड ध
पश्च संयोजी ध.
आभ्यन्तर कैरोटिड ध.
पश्चखंड
पीयूषिका ग्रन्थि
अग्रखंड
नेत्रप्रेरक तं.
गह्वर शिरानाल
चक्रक तं.
जतूक वायुविवर
आभ्यन्तर कैरोटिड ध.
अपावर्तनी तं.
नेत्र तं.
n. Maxillary n.
अधोहनु तं. (वर्तुल रन्ध्र में)

चित्र 500—मध्य कपाल खात का पारगामी तिर्यक् किरीटी परिच्छेद। आभ्यन्तर कैरोटिड धमनी तथा गह्वर शिरानाल के गह्वर तथा प्रमस्तिष्क भागों को दर्शाया गया है।

यह गह्वर शिरानाल इस कारण कहलाता है कि इसकी रचना स्पंज के समान है। इसमें अनेक तन्तु इधर उधर फैल कर जाल सा बनाये हुए हैं जिसकी जालियों में होकर रक्त बहता है।

आगत शाखाएं (Tributaries) ऊर्ध्व नेत्र शिरा (superior ophthalmic v.), निम्न नेत्र शिरा की एक शाखा, उपरिस्थ मध्य प्रमस्तिष्क शिरा, कुछ निम्न प्रमस्तिष्क शिरायें और जतूक-पार्श्विका शिरानाल गह्वर शिरानाल में मिलते हैं। रेटीना की केन्द्रीय शिरा और मध्य तानिका शिरा का अग्र कांड भी कभी कभी इस शिरानाल में मिल जाते हैं। गह्वर शिरानाल अनुप्रस्थ शिरानाल से ऊर्ध्व अश्म शिरानाल (superior petrosal s.) द्वारा, आभ्यन्तर ग्रीवा शिरा से निम्न अश्म शिरानाल और आभ्यन्तर कैरोटिड धमनी पर की शिरा जालिका द्वारा; पक्षाभ शिरा जालिका से उन शिराओं द्वारा जो उद्गत जतूक रन्ध्र, अंडाकार रन्ध्र और विषम रन्ध्र द्वारा जाती हैं; और आनन शिरा से ऊर्ध्व नेत्र शिरा द्वारा संयोजित है। दोनों ओर के गह्वर शिरानाल भी अग्र और पश्च अन्तरागह्वर शिरानालों (intercavernous sinuses) और आधार जालिका के शिरानाल द्वारा आपस में जुड़े रहते हैं।

नेत्र शिरायें (ophthalmic veins) ऊर्ध्व और निम्न दो हैं। इनमें कपाटिकायें नहीं होती हैं। **ऊर्ध्व नेत्र शिरा** (superior ophth. v.) उन दो शाखाओं के ऊर्ध्व वर्त्म के अभिमध्य कोण के पीछे जुड़ने से बनती है जो आगे की ओर आनन (facial) और अधिनेत्रगुहा (supraorbital) शिराओं से संयोजन करती हैं। यह नेत्र धमनी के साथ रहती हैं और उस ही की शाखाओं के समान शिराओं से इसमें रक्त आता है। यह ऊर्ध्व नेत्रगुहाविदर के अभिमध्य भाग द्वारा जाकर गह्वर शिरानाल में अन्त हो जाती है।

निम्न नेत्र शिरा (inferior ophthal. v.) नेत्र गुहा की भूमि के अग्र भाग और अभिमध्य भित्ति में प्रारंभ होती है। इसमें निम्न सभा (inferior rectus), निम्न तिर्यक् (inferior oblique), अश्रुकोष (lacrimal sac) और वर्त्मों से कुछ शिरायें आकर खुलती हैं। यह गह्वर शिरानाल में भी खुल सकती है। यह पक्षाभ शिरा जालिका से अधोनेत्रगुहा विदर में होकर जाने वाली क्षुद्र शिराओं द्वारा संयोजित है।

जतूक-पार्श्विका शिरानाल (sphenoparietal ss.) जतूकास्थि के लघु पक्षों की पश्च धारा के नीचे नीचे जाकर गह्वर शिरानाल के अग्र भाग में खुलते हैं। प्रत्येक शिरानाल में पास की दृढ़ तानिका से कुछ शिरायें आती हैं। मध्य तानिका शिरा कभी कभी इसमें मिलती है।

अन्तरागह्वर शिरानाल (intercavernous sinuses) अग्र और पश्च दो हैं जो दोनों ओर के गह्वर शिरानालों को पर्याणिका तनुपट (diaphragma sellae) की अग्र और पश्च धाराओं पर जोड़ते हैं और उनके साथ मिलकर एक शिरा चक्र (venous circle) बना देते हैं। पीयूषिका के नीचे स्थित कई क्रमहीन शिरानाल अन्तरागह्वर शिरानालों में मिलते हैं।

ऊर्ध्व अश्म शिरानाल (superior petrosal sinuses) भी दो हैं, दक्षिण और वाम। ये पतले छोटे शिरानाल गह्वर शिरानालों का रक्त अनुप्रस्थ शिरानालों में पहुँचाते हैं। गह्वर शिरानाल के पश्चोर्ध्व भाग से निकल कर अनुमस्तिष्क छदि (tentorium cerebelli) की संलग्न धारा में ये शंखास्थि के अश्म भाग की ऊर्ध्वधारा पर स्थित खातिका में बाहर और पीछे को चले जाते हैं और जहाँ अनुप्रस्थ शिरानाल अवग्रह शिरानाल में मिलने के लिये नीचे को मुड़ता है वहां उसमें मिलते हैं। ये अपने मार्ग में त्रिधारा गंडिका के ऊपर से निकलते हैं। इनमें कुछ अनुमस्तिष्क, निम्न प्रमस्तिष्क और मध्यकर्णगुहा की शिरायें भी मिलती हैं।

निम्न अश्म शिरानाल (inferior petrosal sinus) गह्वर शिरानाल से रक्त आभ्यन्तर ग्रीवा शिरा में पहुंचाते हैं। प्रत्येक शिरानाल गह्वर शिरानाल के पश्च-निम्न भाग से प्रारम्भ होकर शंखास्थि के अश्म भाग और पश्चकपाल के आधार भाग के बीच की खातिका द्वारा पीछे जाकर ग्रीवा रन्ध्र (jugular foramen) के अग्र भाग में होता हुआ आभ्यन्तर ग्रीवा शिरा के ऊर्ध्व कन्द में मिल जाता है। इसमें लेबिरिन्थी (labyrinthine) शिरायें तथा मेरु रज्जु शीर्ष (medulla oblongata), पौन्स (pons) और अनुमस्तिष्क (cerebellum) के अधःपृष्ठ से शिरायें आती हैं।

रेटिना की केन्द्रीय शिरा (central vein of the retina) पहले चालनीवत् फलक के पीछे दृष्टि तंत्रिका के साथ साथ चलती है और अवजालतालिका अवकाश में होती

हुई दृढ़ तानिका को भेद कर गह्वर शिरानाल अथवा ऊर्ध्व नेत्र शिरा में प्रवेश कर जाती है। तंत्रिका के साथ में इसमें तंत्रिका के दूरस्थ भाग से एक केन्द्रीय शिरा आकर मिलती है।

ग्रीवा रन्ध्र द्वारा जाने वाली संरचनाओं के संबन्ध इस प्रकार हैं : निम्न अश्म शिरानाल आरोही ग्रसनी धमनी की तानिका शाखा के साथ अग्र और अभिमध्य ओर स्थित है जहां से यह तिर्यक् दिशा में पीछे और नीचे को जाता है। अवग्रह शिरानाल पश्चकपाल धमनी की तानिका शाखा के साथ पार्श्व और पश्च भाग में स्थित हैं। दोनों शिरानालों के बीच में जिह्वाग्रसनी (glossopharyngeal), वागस और सहायक तंत्रिकायें हैं।

आधार शिरा जालिका (basilar venous plexus) कई आपस में संयोजित शिराओं से बनती है और जतूकास्थि के पर्याणिका पृष्ठ (dorsum sellae) और पश्च कपालास्थि के आधार भाग पर की दृढ़ तानिका के दोनों स्तरों के बीच में स्थित है। यह दोनों निम्न-अश्म शिरानालों को जोड़ती है और आभ्यन्तर कशेरुका शिरा जालिका से संयोजित है।

मध्य तानिका शिरायें (middle meningeal veins) ऊपर की ओर ऊर्ध्व अग्र-पश्च शिरानाल में शिरा रिक्तिकाओं (venous lacunae) द्वारा खुलती हैं। ये आपस में जुड़ कर दो मुख्य प्रकांड कही जाती हैं और मध्य तानिका धमनी की शाखाओं के साथ उनकी पार्श्विकास्थि पर की परिखाओं में स्थित होती हैं। शिरायें धमनी से बाहर की ओर रहती हैं, कभी कभी इनकी स्वतन्त्र परिखायें होती हैं। पार्श्विका प्रकांड कपाल गुहा से कंटक रन्ध्र (foramen spinosum) द्वारा निकल कर पक्षाभ जालिका में मिलता है। ललाट प्रकांड अंडाकार रन्ध्र (foramen ovale) द्वारा पक्षाभ जालिका में मिलने के लिए जाता है अथवा यह गह्वर या जतूक पार्श्विका शिरानालों में से किसी में भी मिल सकता है। इनकी तानिका आगत शाखाओं के अतिरिक्त इनमें छोटी निम्न प्रमस्तिष्क शिरायें आकर मिलती हैं तथा डिप्लोई और उपरिस्थ मध्य प्रमस्तिष्क शिरायें भी इनमें खुलती है।

उद्गत शिरायें (Emissary veins)

उद्गत शिरायें कपालास्थियों की भित्ति के रन्ध्रों द्वारा बाहर निकल कर कपाल के आभ्यन्तर के शिरानालों को कपाल के बाह्य पृष्ठ पर फैली हुई शिराओं के साथ जोड़ती हैं। इनमें से कुछ अनिश्चित हैं जो सदा नहीं उपस्थित होती हैं। निम्नलिखित उद्गत शिरायें विशेष हैं : 1. **कर्णमूल उद्गत शिरा** (mastoid emissary vein) कर्णमूल रन्ध्र द्वारा निकल कर पश्च बहिष्कर्ण या पश्चकपाल शिरा से अवग्रह शिरानाल को जोड़ती हैं। 2. ऊर्ध्व अग्रपश्च शिरानाल शिरोवल्क (scalp) की शिराओं से पार्श्विका रन्ध्र से निकलने वाली **पार्श्विक उद्गत शिरा** (parietal emissary v.) द्वारा जुड़ा रहता है। 3. अधोजिह्व नलिका (hypoglossal canal) द्वारा उद्गत शिरा निकल कर अवग्रह शिरानाल और आभ्यन्तर ग्रीवा शिरा को जोड़ती है। 4. पश्च स्थूलक उद्गत शिरा (post. condylar emissary v.) स्थूलक नलिका द्वारा जाकर गह्वर शिरानाल और अधःपश्चकपाल त्रिभुज की शिराओं को मिलाती है। 5. अंडाकार रन्ध्र द्वारा उद्गत शिराओं का एक जाल गह्वर शिरानाल और पक्षाभ जालिका का संयोजन करता है। 6. गह्वर शिरानाल, ग्रसनी शिराओं और पक्षाभ जालिका का संयोजन विषम रन्ध्र द्वारा दो या तीन लघु शिराओं द्वारा होता है। 7. उद्गत जतूक रन्ध्र (emissary sphenoidal foramen) द्वारा भी एक शिरा का उपर्युक्त

वाहिकाओं से संयोजन होता है। 8. आभ्यन्तर कैरोटिड धमनी पर की शिरा जालिका शंखास्थि की कैरोटिड नलिका द्वारा गह्वर शिरानाल को आभ्यन्तर ग्रीवा शिरा से मिलाती है। 9. अश्मपट्टक शिरानाल(petrosquamous sinus) अनुप्रस्थ शिरानाल को बाह्य ग्रीवा शिरा से जोड़ता है।

ऊर्ध्व शाखा तथा वक्ष की शिरायें
(Veins of the Upper Limb and Thorax)

ऊर्ध्व शाखा में उपरिस्थ और गंभीर शिरायें होती हैं जो आपस में स्वतन्त्ररूप से सम्मिलन करती हैं। उपरिस्थ शिरायें त्वचा के ठीक नीचे बाह्य प्रावरणी में स्थित हैं, गभीर शिरायें धमनियों के साथ रहती हैं। दोनों प्रकार की शिराओं में कपाटिका होती हैं, गभीर में अधिक होती हैं।

ऊर्ध्व शाखा की उपरिस्थ शिरायें (Superficial veins of the Upper limby) ऊर्ध्व शाखा की उपरिस्थ शिरायें निम्न हैं—बहिर्बाहु, अन्तर्बाहु तथा मध्यम प्रगण्डपूर्व शिरायें (median antebrachial veins) एवं उनकी आगत शाखायें।

अभिपृष्ठ अंगुलि शिरायें (dorsal digital vv.) अंगुलियों के पार्श्वों पर रहती हैं और तिर्यक् शाखाओं द्वारा संयोजित होती हैं। अंगुलि से सन्निकट पृष्ठों पर की शिराओं के जुड़ने से **अभिपृष्ठ करभ शिरायें** (dorsal metacarpal vv.) बनती हैं जिनसे करपृष्ठ शिराजाल बनता है। इस जाल के बाह्य भाग में तर्जनी के बहिः पृष्ठ की शिरा तथा अंगुष्ठ की अभिपृष्ठ अंगुलि शिरायें मिल जाती हैं जिससे बहिर्बाहु शिरा (cephalic v.) बनती है। करपृष्ठ जाल के अन्तःभाग में कनिष्ठा के अन्तःपृष्ठ की अभिपृष्ठ अंगुलि शिरायें मिल जाती हैं और ऊपर अग्रबाहु में अन्तर्बाहु शिरा (basilic vein) के रूप में चली जाती है।

करतल अंगुलि शिरायें (palmar digital vv.) करपृष्ठ अंगुलि शिराओं में तिर्यक् अन्तरामुंडक शिराओं (intercapitular veins) द्वारा जुड़ी रहती हैं। ये करभास्थियों के शिरों के बीच से पीछे को चली जाती हैं और करतल कंडराकला (palmar aponeurosis) के ऊपर स्थित तथा अंगुष्ठमूल (thenar) और कनिष्ठामूल (hypothenar) पर विस्तृत शिरा जालिका में रक्त ले जाती हैं।

बहिर्बाहु शिरा (cephalic vein) करपृष्ठ शिराजाल के बहिः भाग में प्रारंभ होती है और अग्रबाहु की बहिः धारा पर होती हुई उसके अग्र पृष्ठ पर चली आती है। दोनों ओर से इसमें शाखायें मिलती जाती हैं। कूर्पर (elbow) के नीचे पहुंच कर मध्यम कफोणि शिरा (median cubital v.) निकलती हैं जो ऊपर अभिमध्य ओर जाकर अन्तर्बाहु शिरा में मिल जाती हैं। वहाँ से बहिर्बाहु शिरा कूर्पर के सामने होती हुई अग्रबाहु की पार्श्व त्वचा तंत्रिका पर से निकल कर ऊपर बाहु में प्रगंड द्विशिरस्का की पार्श्व धारा पर होती हुई ऊर्ध्व तृतीयांश में बृहद् वक्षच्छदिका और त्रिकोणिका के बीच में उरो-अंसकूट धमनी (thoracoacromial a.) की एक शाखा के साथ रहती है। अधोजत्रुक खात में पहुंच कर

यह बृहत् वक्षच्छदिका के जत्रुक शिर के नीचे चली जाती है। फिर जत्रुक वक्षच्छद प्रावरणी को वेध कर, कक्षा धमनी (axillary art.) के सामने से निकल कर ठीक जत्रुकास्थि के नीचे कक्षा शिरा में अन्त हो जाती है।

कुछ शरीरों में मध्यम कफोणि शिरा इतनी बड़ी होती है कि उसमें बहिर्बाहु शिरा का कुछ या बहुत सा रक्त चला जाता है जिससे शिरा का ऊर्ध्व भाग अनुपस्थित हो जाता है या बहुत पतला रह जाता है।

सहायक बहिर्बाहु शिरा (accessory cephalic v.) अग्रबाहु के पृष्ठ भाग की शिरा जालिका से या उसके अन्तः ओर (ulnar side) की जालिका से निकलने वाली एक छोटी शाखा है जो कूर्पर के नीचे बहिर्बाहु शिरा में मिल जाती है। कुछ में यह मणिबंध के पास बहिर्बाहु शिरा से निकलती है और उसी में ऊपर जाकर जुड़ जाती है। बहुधा अग्रबाहु के पृष्ठ भाग पर एक बड़ी शाखा द्वारा बहिर्बाहु शिरा अन्तर्बाहु शिरा से जुड़ी रहती है।

अन्तर्बाहु शिरा (basilic vein) कर के पृष्ठ भाग के शिरा जाल के अभिमध्य भाग में प्रारंभ होकर अग्र बाहु के पश्च पृष्ठ की अन्तः धारा के समीप ऊपर को जाती है और कूर्पर के नीचे अग्र पृष्ठ की ओर को मुड़ जाती है। यहां मध्यम कफोणि शिरा इस में मिलती है और यह द्विशिरस्का और गोल अवतानिका के बीच में ऊपर को जाती है। अग्रबाहु की अभिमध्य त्वचा तंत्रिका के तन्तु इसके सामने और पीछे दोनों ओर रहते हैं। यहां से यह द्विशिरस्का की अभिमध्य धारा पर ऊपर जाकर बाहु के मध्य के तनिक नीचे गभीर प्रावरणी को वेध कर प्रगंड धमनी के अभिमध्य ओर उसके साथ बृहत् अंसाभिवर्तनी की निम्न धारा पर पहुंच कर कक्षा शिरा (axillary vein) बन कर आगे कक्षा में जाती है।

अग्रबाहु की मध्यम शिरा (median vein of the forearm) हाथ के करतल पृष्ठ के शिराजाल में प्रारंभ होती है। यह अग्रबाहु के अग्र पृष्ठ पर ऊपर जाकर अन्तर्बाहु शिरा या मध्यम कफोणि शिरा में मिल जाती है। कुछ में यह कूर्पर के नीचे दो शाखाओं में विभक्त हो जाती है। एक शाखा अन्तर्बाहु और दूसरी बहिर्बाहु शिरा में मिल जाती है।

ऊर्ध्व शाखा की गभीर शिरायें
(Deep Veins of the Upper Limb)

गभीर शिरायें (deep veins) धमनियों के साथ, उनके दोनों ओर स्थित, उनकी सहचरी शिराओं के रूप में उन्हीं के मार्ग का अनुसरण करती हैं और जहां तहां अनुप्रस्थ लघु शाखाओं द्वारा जुड़ी होती हैं। ऊर्ध्व शाखा का अधिकतम रक्त उपरिस्थ शिराओं द्वारा लौटता है। इस कारण गभीर शिरायें छोटी होती हैं।

हाथ की गभीर शिरायें (deep veins of the hand)—उपरिस्थ और गभीर धमनी चापों के साथ की सहचरी शिराओं से उपरिस्थ और गभीर शिरा चापें बनती हैं। उनमें धमनी चापों की शाखाओं के समान शिराओं से रक्त आता है। इस प्रकार सामान्य करतल अंगुलि शिरायें (common palmar digital veins) उपरिस्थ करतल शिरा चाप में और करतल करभ शिरायें गभीर पाश में खुलती हैं। अभिपृष्ठ करभ धमनियों के साथ की गभीर शिराओं में करतल करभ शिराओं की वेधक शाखायें आकर मिलती हैं और बहिः प्रकोष्ठिका शिराओं तथा अभिपृष्ठ शिराजाल में अन्त होती हैं।

अग्रबाहु की गभीर शिरायें (deep veins of the forearm)—ये बहि: और अन्त: प्रकोष्ठिका धमनियों की सहचरी शिरायें हैं जो गभीर और उपरिस्थ करतल शिरा चापों के ऊपर की ओर आई हुई होती हैं; ये कूर्पर के सामने जुड़ जाती हैं जिससे प्रगंड शिरा (brachial vein) बन जाती हैं। बहि:प्रकोष्ठिका शिरायें, अन्त:प्रकोष्ठिका शिराओं से छोटी हैं; इनमें करपृष्ठ की गभीर शिराओं से रक्त आता है। अन्त:प्रकोष्ठिका शिराओं में गभीर करतल शिरा चाप से रक्त आता है; ये मणिबंध पर उपरिस्थ शिराओं से संयोजन

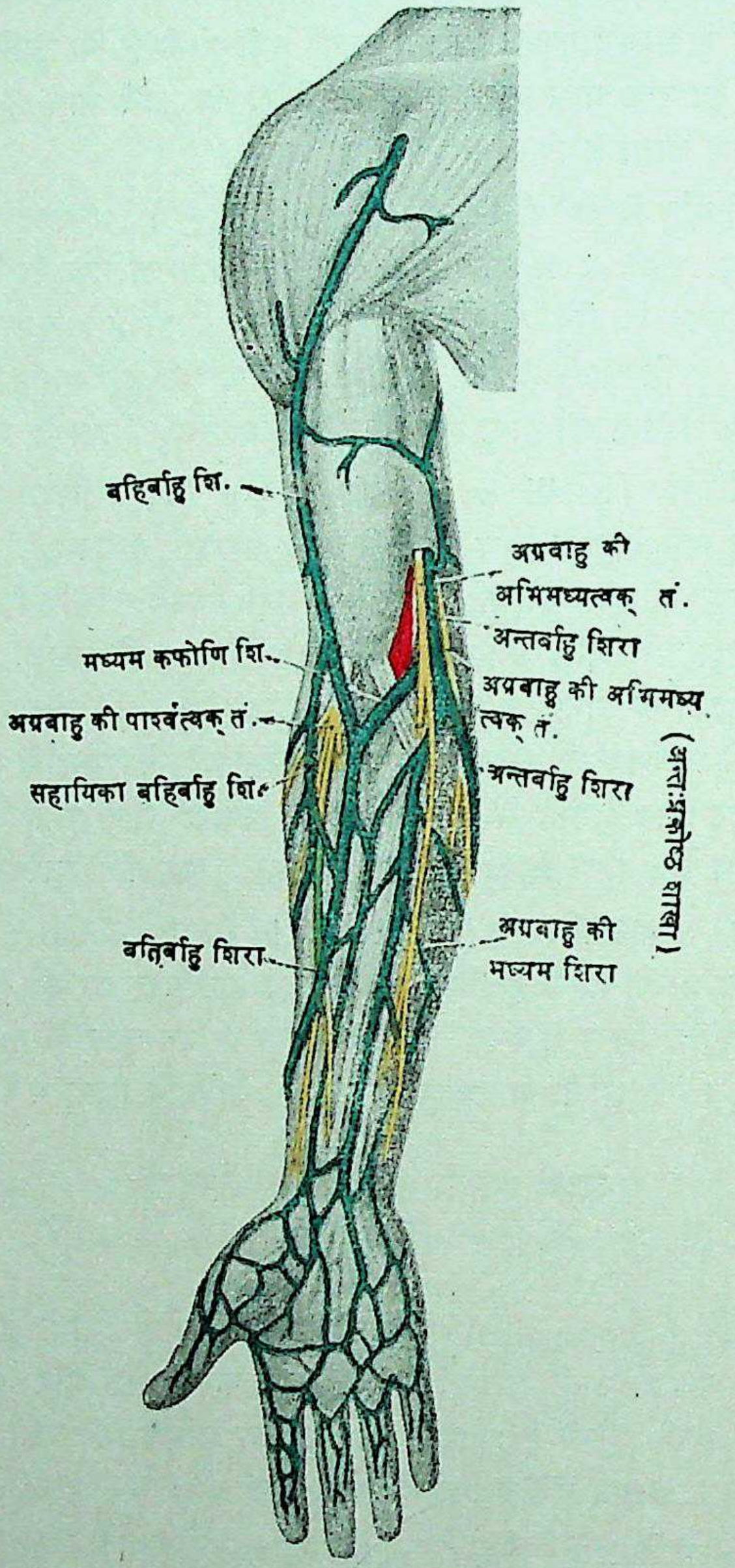
बहिर्बाहु शि.
अग्रबाहु की अभिमध्यत्वक् तं.
अन्तर्बाहु शिरा
मध्यम कफोणि शि.
अग्रबाहु की अभिमध्य त्वक् तं.
अग्रबाहु की पार्श्वत्वक् तं.
सहायिका बहिर्बाहु शि.
अन्तर्बाहु शिरा
(अन्तःप्रकोष्ठ शाखा)
अग्रबाहु की मध्यम शिरा
बहिर्बाहु शिरा

चित्र 501—दक्षिण ऊर्ध्व शाखा की उपरिस्थ शिरायें।

करती हैं तथा कूर्पर के पास अग्र और पश्च अन्तरास्थि शिरायें इनमें मिलती हैं और इनकी एक शाखा मध्यम कफोणि शिरा को जाती है।

प्रगंड शिरायें (brachial veins) प्रगंड धमनी के दोनों ओर एक एक हैं और प्रगंड धमनी की शाखाओं की समान शिराओं से रक्त ग्रहण करती हैं। अधोअंसफलकिका (subscapularis) की अधः धारा पर ये कक्षाशिरा में मिल जाती हैं।

इन गभीर शिराओं के न केवल आपस में किन्तु उपरिस्थ शिराओं से भी अनेक सम्मिलन बनते हैं।

कक्षा शिरा (axillary vein)—बृहद् अंसाभिवर्तनी की अधोधारा से ऊपर अन्तर्बाहु शिरा ही कक्षा शिरा हो जाती है। आकार में बढ़ती हुई ऊपर जाकर प्रथम पर्शुका की बहिः धारा पर यह अधोजत्रुक शिरा का रूप ले लेती है। अधोअंसफलकिका की अधोधारा पर इसमें प्रगंड शिरायें और अन्त के समीप बहिर्बाहु शिरा मिलती हैं। कक्षा धमनी की शाखाओं की समान शिरायें भी इसमें आती हैं। अधोअंसफलकिका की अधोधारा के सामने इसमें दो कपाटिकायें होती हैं। बहिर्बाहु तथा अधोअंसफलकिका शिराओं के अन्त पर भी कपाटिकायें लगी हैं।

अधोजत्रुक शिरा (subclavian vein) कक्षा शिरा ही का, प्रथम पर्शुका की बहिः धारा से अग्र विषमिका की अभिमध्य धारा तक विस्तृत भाग है जहां यह आभ्यन्तर ग्रीवा शिरा से जुड़ कर प्रगंडशीर्ष शिरा (brachiocephalic v.) बन जाती है। इसके **सामने** जत्रुक और अधोजत्रुका हैं। **पीछे और ऊपर** अधोजत्रुक धमनी और अग्र विषमिका तथा **दक्षिण** ओर मध्यच्छद तंत्रिका हैं। **नीचे** यह प्रथम पर्शुका पर की खातिका और प्लूरा पर आश्रित है। इसके अन्त से लगभग 2 से०मी० पूर्व इसमें दो कपाटिकायें हैं।

इसमें आने वाली बाह्य ग्रीवा शिरा (external jugular v.) तथा अभिपृष्ठ अंसफलक शिरा हैं; कभी कभी अग्र ग्रीवा शिरा और बहिर्बाहु शिरा की एक शाखा, जत्रुक के सामने से आकर, अधोजत्रुक शिरा में मिलती है। आभ्यन्तर ग्रीवा शिरा और अधोजत्रुक शिराओं के संगम के कोण में वाम अधोजत्रुक शिरा में लसीका महावाहिनी और दक्षिण अधोजत्रुक शिरा में दक्षिण लसीका वाहिनी को ग्रहण करती हैं।

वक्ष की शिरायें
(Veins of the Thorax)

प्रगंडशीर्ष (अनामिका) शिरायें (brachiocephalic (innominate) veins) दो बड़े प्रकांड हैं जो वक्ष के सर्वोच्च भाग तथा ग्रीवा के मूल में दक्षिण और वाम ओर स्थित हैं और आभ्यन्तर ग्रीवा और अधोजत्रुक शिराओं के संयोग से बनते हैं। इनमें कपाटिकायें नहीं हैं।

दक्षिण प्रगंडशीर्ष शिरा (right brachiocephalic vein) 2.5 से०मी० लम्बी है। यह दक्षिण जत्रुक के उरः प्रान्त के पीछे प्रारम्भ होकर सीधे नीचे उरोऽस्थि की दक्षिण धारा के पास प्रथम पर्शुकोपास्थि की अधः धारा पर पहुंच कर वाम प्रगंडशीर्ष शिरा से संगम करने के पश्चात् ऊर्ध्व महाशिरा (superior vena cava) बन जाती है। यह प्रगंडशीर्ष ओर दक्षिण वागस तंत्रिका के सामने और दक्षिण ओर रहती है। दक्षिण प्लूरा, मध्यच्छद

तंत्रिका और आभ्यन्तर वक्ष धमनी शिरा के ऊर्ध्व भाग के पश्च ओर, और निम्न भाग के पार्श्व ओर रहती हैं।

इसमें आने वाली शाखायें निम्न हैं—दक्षिण कशेरुका, दक्षिण आभ्यन्तर वक्ष और दक्षिण निम्न अवटु शिरायें। कभी कभी प्रथम दक्षिण-पश्च अन्तरापर्शु क शिरा भी इसमें खुलती है।

वाम प्रगंडशीर्ष शिरा (left brachiocephalic vein) लगभग 6 से०मी० लम्बी है। यह वाम जत्रुक के उरोस्थि अंत के पीछे से प्रारंभ होती है जहाँ वाम ग्रैव प्लूरा इसके पश्च ओर रहता है। वहां से तिर्यक् दिशा में दक्षिण और नीचे की तरफ चलती हुई प्रथम दक्षिण पर्शुकोपास्थि के उरोस्थि अंत के पीछे ओर पहुंचती है जहाँ यह दक्षिण प्रगंडशीर्ष शिरा से मिल कर ऊर्ध्व महाशिरा (superior vena cava) बन जाती है। उरोस्थि मुष्ठि (manubrium sterni) तथा उरोस्थि-जत्रुक संधि और शिरा के बीच उर:कंठिका, उरोऽवटुका, थाइम या उसके अवशेष, और कुछ विच्छिन्न अवकाशी ऊतक रहते हैं। इसके अन्त पर दक्षिण प्लूरा इसको ढक लेता है। अपने मार्ग में यह वाम आभ्यन्तर वक्ष धमनी, अधोजत्रुक और सामान्य कैरोटिड धमनियों, वाम मध्यच्छद और वागस तंत्रिकाओं, श्वास-प्रणाल और प्रगंडशीर्ष धमनी पर से निकलती है। महाधमनी चाप इसके नीचे स्थित है।

इसमें आने वाली शाखायें ये हैं: वाम कशेरुका शिरा, वाम आभ्यन्तर वक्ष शिरा, वाम निम्न अवटु शिरा, वाम ऊर्ध्व अन्तरापर्शुका शिरायें और कभी कभी वाम पश्च अन्तरापर्शुका शिरा और कुछ थाइमस तथा परिहृद शिरायें।

आभ्यन्तर वक्ष (स्तन) शिरायें (internal thoracic (mammary) veins) आभ्यन्तर वक्ष धमनी के निम्न अर्धांश की सहचरी शिरायें हैं जिनमें कपाटिकायें होती हैं। तीसरी पर्शुकोपास्थि के समतल पहुंचकर सहचरी शिरायें आपस में जुड़ जाती हैं जिससे एक शिरा प्रकांड बन कर धमनी के अभिमध्य और ऊपर जाकर उधर की प्रगंडशीर्ष शिरा में मिल जाती है। इसमें आभ्यन्तर वक्ष धमनी की शाखाओं के समान शिरायें आकर मिलती हैं। प्राय: परिहृद्-मध्यच्छद शिरा (pericardiacophrenic v.) भी खुलती है।

निम्न अवटु शिरायें (inferior thyroid veins) दो हैं। ये अवटु ग्रन्थि में शिरा जाल के रूप में प्रारंभ होती हैं जो ऊर्ध्व और मध्य अवटु शिराओं द्वारा संयोजित हैं। श्वासप्रणाल के सामने ये शिरायें जालिका बनाये हैं। इस जालिका से वाम शिरा नीचे उतर कर वाम प्रगंडशीर्ष शिरा में मिल जाती है तथा दक्षिण शिरा तिर्यक् दिशा में दक्षिण ओर प्रगंडशीर्ष धमनी को पार करती चली जाती है और दक्षिण प्रगंडशीर्ष शिरा में उसके ऊर्ध्व महाशिरा से संगम के स्थान पर मिलती है। इन शिराओं में ग्रासनली, श्वास-प्रणाल और निम्न स्वरयन्त्र शिरायें आकर मिलती हैं। इनमें अन्त्य भाग में कपाटिकायें भी हैं।

वाम ऊर्ध्व अन्तरापर्शु क शिरा (left superior intercostal v.) में दूसरी और तीसरी और कभी कभी चौथी वाम अन्तरापर्शुक शिरायें भी मिलती हैं। यह तिर्यक् दिशा में ऊपर और अग्र ओर जाकर वाम प्रगंडशीर्ष शिरा में मिलती है। महाधमनी चाप इसके दक्षिण ओर रहती है। यह वाम वागस के पार्श्व में और वाम मध्यच्छद तंत्रिका के अभिमध्य ओर रहती है। इसमें वाम श्वसनी शिरायें और कभी कभी वाम परिहृद्-मध्यच्छद शिरा भी आती है। नीचे यह सहायक अर्धायुग्म शिरा से (accessory hemiazygos vein) संयोजन करती है।

ऊर्ध्व महाशिरा (superior vena cava) शरीर के ऊर्ध्वार्ध से रक्त ले जाती है। इसकी लम्बाई 7 से०मी० है। यह उरोस्थि के समीप प्रथम पर्शुकोपास्थि की अधोधारा के पीछे दोनों ओर की प्रगंडशीर्ष शिराओं के मिलने से प्रारंभ होती है और प्रथम तथा दूसरे अन्तरापर्शुक अवकाशों के पीछे सीधी नीचे उतर कर तीसरी पर्शुकोपास्थि के सामने दक्षिण अलिन्द के ऊपरी भाग में प्रवेश करके अन्त हो जाती है। इसका निम्न अर्ध भाग तान्तव परिहृद् के भीतर रहता है जिसको दूसरी पर्शुकोपास्थि के समतल पर बेध कर यह उसमें प्रविष्ट होती है। सामने और दोनों पार्श्वों पर यह सीरमीय परिहृद् से ढकी रहती है। शिरा दक्षिण ओर को कुछ उत्तल है। इसमें कपाटिकायें नहीं होतीं।

संबंध (Relations)—**सामने**, उर्ध्व महाशिरा, दक्षिण फुप्फुस और प्लूरा की अग्र धाराओं से संबन्धित है : **नीचे** परिहृद् बीच में आ जाता है। श्वासप्रणाल और दक्षिण वागस तंत्रिका शिरा के ऊर्ध्व भाग के **पश्चाभिमध्य** (posteromedial) ओर रहते हैं और दक्षिण फुफ्फुस तथा प्लूरा ऊर्ध्व भाग के **पश्चपार्श्व** (posterolateral) में स्थित है। नीचे के भाग में दक्षिण फुफ्फुस मूल सीधा **पश्च** ओर स्थित है। इसके **दक्षिण** ओर दक्षिण मध्यच्छद तत्रिका और दक्षिण प्लूरा तथा **वाम** ओर प्रगंडशीर्ष धमनी का प्रारंभ और आरोही महाधमनी उपस्थित रहती हैं।

आगत शाखा (Tributaries)—अयुग्म शिरा तथा परिहृद् और मध्यस्थानिका की कई लघु शिरायें ऊर्ध्व महाशिरा में आकर मिलती हैं।

अयुग्म शिरा (azygos vein) का प्रारंभ अनिश्चित है। साधारणतया यह निम्न महाशिरा के पीछे वृक्क-शिरा के समीप या उससे नीचे कटि अयुग्म शिरा (lumbar azygos v.) से आरंभ होती है। बारहवें वक्ष कशेरुका की काय के सामने इसमें दक्षिण आरोही कटि (ascending lumbar) और दक्षिण अध:पर्शुका (subcostal) शिराओं के मिलने से बनी हुई एक बड़ी शिरा जुड़ती है। यह सामान्य प्रकांड, कटि अयुग्म शिरा के न होने पर, स्वयं अयुग्म शिरा बन जाता है। जिस भाँति भी यह प्रारंभ हो, अयुग्म शिरा पश्च मध्यस्थानिका में ऊपर चढ़ कर चौथे वक्ष कशेरुका पर, दक्षिण फुफ्फुस मूल के ऊपर से आगे को मुड़ कर, ऊर्ध्व महाशिरा में, उसके परिहृद् को बेधने से पूर्व, अन्त हो जाती है। अपने मार्ग में यह नीचे की आठ वक्ष कशेरुका कायों, अग्र अनुदैर्घ्य स्नायु और दक्षिण ओर की पश्च अन्तरापर्शुका धमनियों पर आश्रित रहती है।

संबंध (Relations)—इसके **दक्षिण** ओर बृहद् आशयिक तंत्रिका (greater splanchnic n.), दक्षिण फुप्फुस और प्लूरा। **वाम ओर**, इसके अधिकतर भाग में महालसीका वाहिनी और महाधमनी रहती हैं; ऊपर जाकर जहाँ यह दक्षिण फुप्फुस मूल के ऊपर से चापवत् मुड़ती है, वहां ग्रासनली, श्वासप्रणाल और वागस तंत्रिका इसके वाम ओर पर आ जाते हैं। वक्ष के नीचे के भाग में यह अग्र ओर दक्षिण प्लूरा कोष की एक दरी (recess) और ग्रासनली से ढकी हुई है, किन्तु ग्रासनली के दक्षिण किनारे के पीछे से निकल कर दक्षिण फुप्फुस के पीछे से ऊपर को चढ़ती है।

आगत शाखायें (Tributaries)— प्रथम अन्तरापर्शुक अवकाश की शिरा के अतिरिक्त दक्षिण अन्तरापर्शुका शिरायें; दूसरी, तीसरी और चौथी अन्तरापर्शुक शिरायें प्रायः **दक्षिण ऊर्ध्व अन्तरापर्शुक शिरा** (right superior intercostal vein) द्वारा रक्त भेजती हैं। अर्धायुग्म शिरा, सहायक अर्धायुग्म शिरायें, कई ग्रासनली, मध्यस्थानिक और परिहृद्

शिरायें तथा अन्त के समीप दक्षिण श्वसनी शिरायें भी इसमें मिलती हैं। अयुग्म शिरा में कुछ अपूर्ण कपाटिकायें होती हैं, किन्तु इसकी आगत शाखाओं में पूर्ण कपाटिकायें उपस्थित हैं।

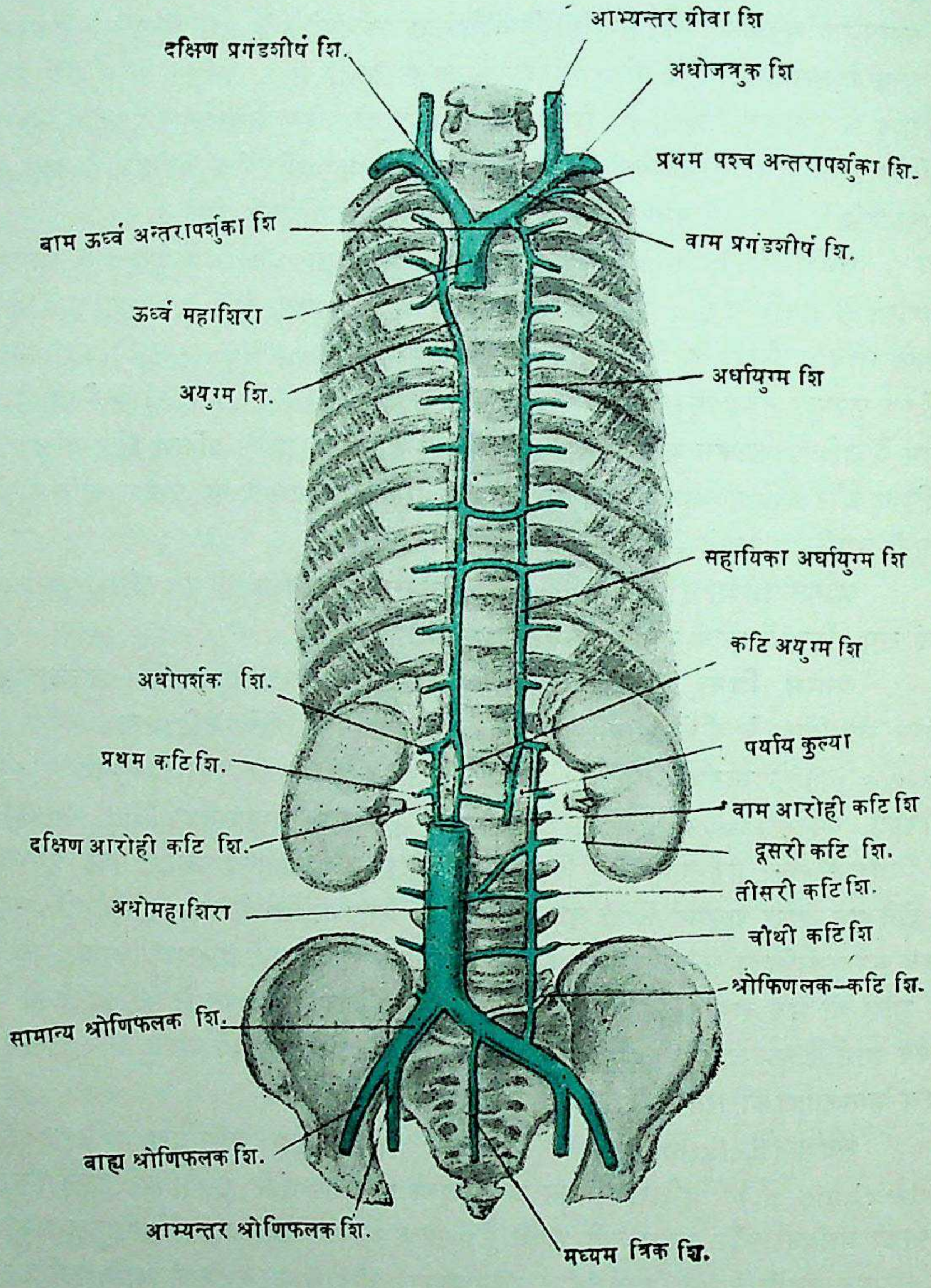
आभ्यन्तर ग्रीवा शि
दक्षिण प्रगंडशीर्ष शि.
अधोजत्रुक शि
प्रथम पश्च अन्तरापर्शुका शि.
वाम ऊर्ध्व अन्तरापर्शुका शि
वाम प्रगंडशीर्ष शि.
ऊर्ध्व महाशिरा
अयुग्म शि.
अर्धायुग्म शि
सहायिका अर्धायुग्म शि
कटि अयुग्म शि
अधोपर्शुक शि.
पर्याय कुल्या
प्रथम कटि शि.
वाम आरोही कटि शि
दक्षिण आरोही कटि शि.
दूसरी कटि शि.
तीसरी कटि शि.
अधोमहाशिरा
चौथी कटि शि
श्रोणिफलक-कटि शि.
सामान्य श्रोणिफलक शि.
बाह्य श्रोणिफलक शि.
आभ्यन्तर श्रोणिफलक शि.
मध्यम त्रिक शि.

चित्र 502—अयुग्म, अर्धायुग्म तथा आरोही कटि शिरायें, उनकी आगत शाखायें तथा सम्बन्ध।

अर्धायुग्म शिरा (hemiazygos vein) दक्षिण ओर की अयुग्म शिरा की भांति प्रारंभ हो कर वाम ओर ऊपर को चली जाती है और आठवें वक्ष कशेरुका पर महाधमनी, ग्रासनली और लसीका महावाहिनी के पीछे से कशेरुका दण्ड को पार करने के पश्चात् दक्षिण ओर पहुंच कर अयुग्म शिरा में मिल जाती है। नीचे की तीन पश्च अन्तकरापर्शु

शिरायें तथा वाम ओर की आरोही कटि और अधःपर्शुक शिराओं के संगम से बना हुआ सामान्य प्रकांड तथा कुछ ग्रासनली तथा मध्यस्थानिका शिरायें भी इसमें मिलती हैं। इसका निम्न अंत कभी कभी वाम वृक्क शिरा से संयोजित होता है।

सहायक अर्धायुग्म शिरा (accessory hemiazygos vein) कशेरुका दण्ड के वाम ओर नीचे को जाती है। इसमें चौथे या पांचवें से आठवें, वाम पार्श्व सहित अन्तरापर्शुक अवकाशों तक का रक्त आता है। यह सातवें वक्ष कशेरुका काय को पार करके अयुग्म शिरा में मिलती है। कभी कभी यह अर्धायुग्म शिरा में मिल कर अयुग्म शिरा में खुलती है।

पश्च अन्तरापर्शुक शिरायें (posterior intercostal veins)—प्रत्येक ओर की ग्यारह शिरायें पश्च अन्तरापर्शुक धमनियों के साथ जाती हैं। कशेरुका दण्ड के पास पहुंच कर प्रत्येक शिरा में आगत शाखा आकर मिलती है जो धमनी की पश्च शाखा के साथ जाती है और पीठ की त्वचा, पेशियों तथा कशेरुक शिरा जालिकाओं से रक्त को लौटाती है।

पश्च अन्तरापर्शुक शिराओं को 'पश्च' लघु अग्र अन्तरापर्शुक शिराओं से पृथक् करने के लिये कहा जाता है, ये आभ्यन्तर वक्ष ओर पेशी मध्यच्छद शिराओं में रक्त लौटाने वाली शाखायें हैं।

श्वसनी शिरायें (bronchial vv.) प्रत्येक ओर दो दो हैं जो बड़ी श्वसनियों से और फुप्फुस मूलों पर की संरचनाओं से रक्त ले जाती हैं। दक्षिण ओर की श्वसनी शिराओं द्वारा रक्त अयुग्म शिरा के अन्तिम भाग में लौटता है। वाम ओर की शिरायें ऊर्ध्व अन्तरापर्शुक शिरा या अर्धायुग्म शिरा में रक्त को लौटाती हैं।

समस्त कशेरुका दण्ड में जटिल जालिकाओं की शृंखलायें बनी हुई हैं। जालिकायें दो प्रकार की हैं : एक बाह्य और दूसरी आभ्यन्तर जालिका कहलाती हैं। **बाह्य जालिकायें** कशेरुका दण्ड के बाहर हैं। **आभ्यन्तरजालिकायें** कशेरुका दण्ड के भीतर स्थित हैं। दोनों प्रकार की जालिकाओं का आपस में पूर्ण संयोजन होता है तथा इनमें कपाटिकायें नहीं होतीं। यें अन्तराकशेरुका शिराओं में समाप्त हो जाती हैं।

बाह्य कशेरुकादण्ड शिरा जालिकाएं (external vertebral venous plexuses) ग्रीवा प्रान्त में बहुत स्पष्ट हैं। ये अग्र और पश्च दो जालिकायें हैं : **अग्र बाह्य जालिकायें** कशेरुका कायों के अग्र ओर और पश्च बाह्य जालिकायें कशेरुकाओं के पश्च पृष्ठ पर और कंटक, अनुप्रस्थ प्रवर्धों ओर संधायक प्रवर्धों पर स्थित हैं और आभ्यन्तर शिरा जालिकाओं से संयोजित हैं। ये कशेरुका, पश्च अन्तरापर्शुक और कटि शिराओं में समाप्त होती हैं। अग्र जालिकायें आधार-कशेरुका (basivertebral) और अन्तराकशेरुक (intervertebral) शिराओं से संयोजित हैं।

आभ्यन्तर कशेरुकादण्ड शिरा जालिकायें (internal vertebral venous plexuses) कशेरुका नलिका के भीतर दृढ़ तानिका और कशेरुकाओं के बीच में स्थित हैं। इनमें अस्थियों और मेरुरज्जु से रक्त आता है। बाह्य जालिकाओं की अपेक्षा आभ्यन्तर जालिकायें अधिक सघन हैं। इनसे चार लम्बी शिरायें बनती हैं, दो आगे और दो पीछे रहती हैं। इस प्रकार अग्र और पश्च दो समूह बन जाते हैं। **अग्र आभ्यन्तर जालिकाओं** की शिरायें बड़ी हैं और कशेरुका कायों और अन्तराकशेरुक चक्रिकाओं के पश्च पृष्ठ पर पश्च अनुदैर्ध्य स्नायु के दोनों ओर स्थित हैं तथा इस स्नायु के पीछे अनुप्रस्थ शाखायें उनको जोड़े हुये हैं। आधार-

कशेरुका शिरायें अनुप्रस्थ शिराओं ही में खुलती हैं। **पश्च आभ्यन्तर जालिकायें** (कशेरुक नलिका के पश्च भाग में) कशेरुका चापों और पीत स्नायु (lig. flava) के अग्र पृष्ठ पर मध्य रेखा के दोनों ओर स्थित हैं। ये पश्च बाह्य जालिकाओं से शिराओं द्वारा संयोजित हैं जो स्नायुओं को वेधकर इनमें मिलने को चली जाती हैं।

अग्र और पश्च आभ्यन्तर जालिकायें आपस में शिरा वलयों की शृंखलाओं द्वारा पूर्णतया संयोजित हैं। इन संयोजन करने वाली शिराओं का प्रत्येक कशेरुका पर एक घेरा बन गया है जो शिराओं को दाहिने ओर बायें दोनों ओर से आपस में संयोजित कर देता है। महारन्ध्र के चारों ओर ये एक जटिल जाल बनाये हुये हैं जो कशेरुका शिराओं में खुलता है तथा ऊपर की ओर पश्चकपाल और अवग्रह शिरानालों, आधार जालिकाओं तथा अधोजिह्व नालिका की शिरा जालिका और स्थूलक उद्गत शिराओं से संयोजन करता है।

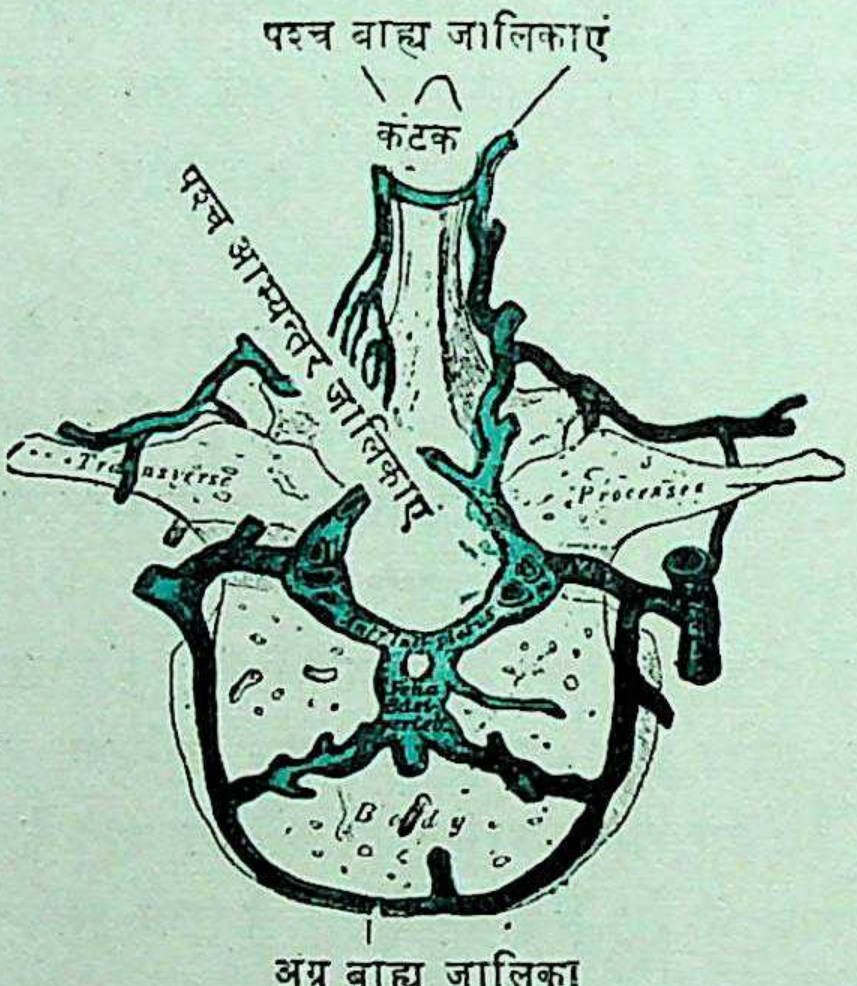

चित्र 503—वक्ष कशेरुका का पारगामी अनुप्रस्थ परिच्छेद, कशेरुका शिरा जालिकाओं को दर्शाते हुए।

आधार कशेरुका शिरायें (basivertebral veins) कशेरुका कार्यों के पश्च पृष्ठों के रन्ध्रों द्वारा अस्थि में से निकलती हैं। ये पूर्ण रूप से कपाल की डिप्लोई में उपस्थित शिराओं के समान होती हैं और ये अग्र बाह्य कशेरुका जालिकाओं से क्षुद्र रन्ध्रों द्वारा संयोजन करती हैं और ये पीछे की ओर मिल कर एक (या कभी दो) शिरायें बना देती हैं जो पीछे की ओर अग्र आभ्यन्तर कशेरुका जालिकाओं को मिलाने वाली अनुप्रस्थ शाखाओं में कपाटिका युक्त मुखों द्वारा खुलती हैं।

अन्तराकशेरुक शिरायें (intervertebral veins) अन्तराकशेरुक रन्ध्रों द्वारा मेरु तंत्रिकाओं के साथ निकलती हैं। इनमें मेरुरज्जु की शिरायें आकर मिलती हैं और बाह्य तथा आभ्यन्तर कशेरुका जालिकाओं से भी रक्त आता है। ये स्वयं कशेरुका, पश्च अन्तरापर्शुक, कटि और पार्श्व त्रिक शिराओं में अन्त होती हैं। उनके मुखों पर कपाटिकायें लगी हुई हैं।

मेरु रज्जु की शिरायें (veins of the spinal cord) मृदु तानिका (piamater) में स्थित हैं जहां ये अत्यन्त कुटिल (घुमावदार) जालिका बनाती हैं। इस जालिका में (1) दो मध्यम अनुदैर्घ्य शिरायें (median longitudinal veins) हैं, एक अग्र मध्यम विदर (anterior median fissure) के सामने और दूसरी मेरु रज्जु के पश्च मध्यम पट (posterior median septum) के पीछे और (2) दो अग्र-पार्श्व तथा दो पश्च पार्श्व अनुदैर्घ्य शिरायें (anterolateral and posterolateral longitudinal veins) हैं जो अभ्युदर और अभिपृष्ठ तंत्रिका मूलों के पीछे स्थित हैं। ये आभ्यन्तर कशेरुका शिरा जालिकाओं और अन्तराकशेरुका शिराओं से संयोजन करती हैं; करोटि के आधार के पास इनसे दो या तीन प्रकांड बनते हैं जो कशेरुका शिराओं से संयोजन करते हैं और निम्न अनुमस्तिष्क शिराओं या निम्न अश्म शिरानालों में अन्त होते हैं।

अधःशाखा, उदर तथा श्रोणि की शिरायें
(Veins of the Lower limb, Abdomen and Pelvis)

ऊर्ध्व शाखा की शिराओं की भांति अधःशाखा की शिरायें भी उपरिस्थ (superficial) और गभीर (deep) समूहों में बांटी जा सकती हैं। उपरिस्थ शिरायें त्वचा के नीचे उपरिस्थ प्रावरणी में स्थित होती हैं। गभीर समूह की शिरायें धमनियों के साथ रहती हैं। दोनों समूहों की शिराओं में कपाटिकायें होती हैं जो उपरिस्थ शिराओं की अपेक्षा गभीर शिराओं में संख्या में अधिक होती हैं। ऊर्ध्व शाखा की अपेक्षा निम्न शाखा की शिराओं में अधिक कपाटिकायें हैं।

अधःशाखा की उपरिस्थ शिरायें
(Superficial veins of the Lower Limb)

बृहद् और लघु अधःशाखा शिरायें (great & small saphenous veins) और उनकी आगत शाखायें अधःशाखा की **उपरिस्थ शिरायें** हैं।

अभिपृष्ठ पादांगुलि शिराओं (dorsal digital vv.) में अंगुलियों की घाइयों में पादतल अंगुलि शिराओं की शाखायें आकर मिलती हैं जिससे **अभिपृष्ठ प्रपद शिरायें** (dorsal metatarsal veins) बनती हैं, जो प्रपदास्थियों के निकटस्थ भागों के पास **अभिपृष्ठ शिरा चाप** (dorsal venous arch) बनाती हैं। इस चाप के निकटस्थ (proximal) एक क्रमहीन अभिपृष्ठ शिरा जाल है जिसमें गभीर शिराओं की शाखायें आकर खुलती हैं और जो ऊपर पहुंचकर जंघा के शिरा जाल से संयोजित हो जाता है। पाद के पार्श्व और अभिमध्य ओर यह जाल अभिमध्य और पार्श्व उपान्त (marginal) शिराओं से संयोजन करता है जो पादतल के उपरिस्थ भाग की शिराओं के मिलने से बनती हैं।

पादतल में उपरिस्थ शिरायें आपस में मिलकर **पादतल त्वक् शिरा चाप** (plantar cutaneos venous arch) बनाती हैं जो पाद के दोनों पार्श्वों पर अभिमध्य और पार्श्व उपान्त शिराओं से संयोजन करता है। इस चाप के निकटस्थ भी पादतल त्वक् शिरा जाल

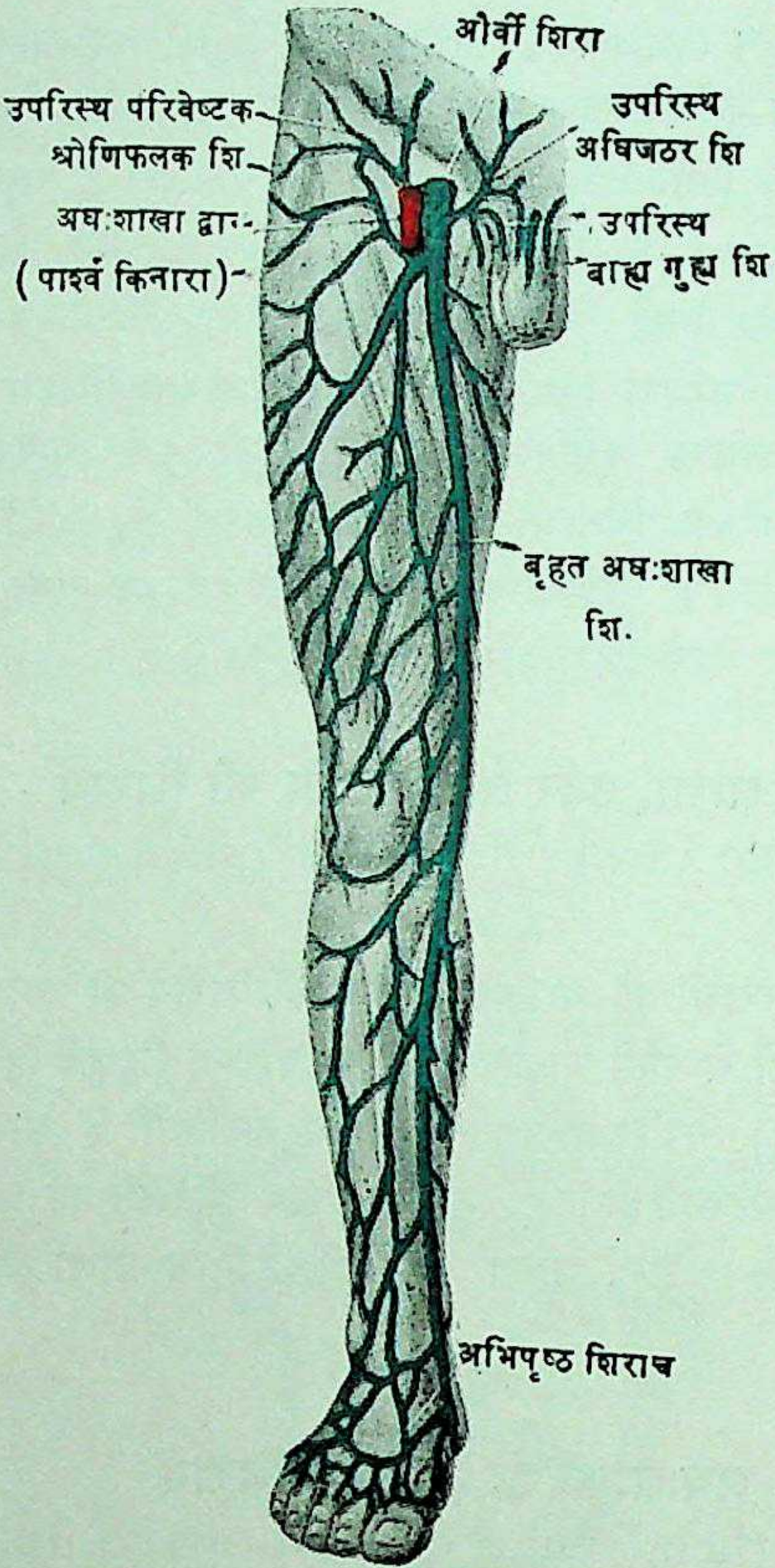
और्वी शिरा
उपरिस्थ परिवेष्टक
श्रोणिफलक शि
उपरिस्थ
अधिजठर शि
अध:शाखा द्वार
(पार्श्व किनारा)
उपरिस्थ
वाह्य गुह्य शि
बृहत अध:शाखा
शि.
अभिपृष्ठ शिराच

चित्र 504—बृहद् अध: शाखा शिरा तथा उसकी आगत शाखायें।

(plantar cutaneous venous network) है जो पार्ष्णि की वसा में विशेषतया सघन है और पादतल त्वक् शिरा चाप से तथा गभीर शिराओं से संयोजन करता है। यह दोनों ओर उपान्त शिराओं में विशेष रूप से खुलता है।

बृहद्(दीर्घ) अध:शाखा शिरा (great (long) saphenous vein) शरीर की सबसे लम्बी शिरा है जो अभिमध्य उपान्त शिरा से पाद पर प्रारंभ होती है और ऊरू के ऊर्ध्व भाग में पहुंच कर वंक्षण स्नायु (inguinal lig.) के 3 से. मीं. नीचे औौर्वी शिरा में मिल जाती है। पाद से चढ़ कर अन्तर्गुल्फ के सामने होती हुई अन्तर्जंघिका के निम्न भाग के अभिमध्य पृष्ठ को तिर्यक् दिशा में पार करने के पश्चात् उसकी अभिमध्य धारा पर पहुंचती है। यह इस धारा के एक अंगुल पीछे पीछे ऊपर अन्तर्जंघिका और ऊर्वस्थि के अभिमध्य स्थूलकों के पश्च भागों पर से निकल कर ऊरू के अभिमध्य ओर होती हुई ऊपर को चली जाती है और अध:शाखा द्वार (saphenous opening) में से निकल कर औौर्वी शिरा में मिल कर अन्त हो जाती है। यह द्वार जघन गुलिका के 2.5 से 3.25 से०मी० नीचे और पार्श्व ओर स्थित है। ऊरू प्रान्त में इस शिरा के साथ अभिमध्य औौर्वी त्वचा तंत्रिका

(medial femoral cutaneous n.) की कुछ शाखायें, जानु पर अवरोही जानु धमनी की अधःशाखा और जंघा में तथा पैर में अधःशाखा तंत्रिका (saphenous nerve), जो कि शिरा के सामने रहती है। बहुधा जानु के नीचे दो बृहद् अधःशाखा शिरायें होती हैं। इस शिरा में 10 से 20 कपाटिकायें होती हैं। ये ऊरू की अपेक्षा जंघा में अधिक पाई जाती हैं। एक कपाटिका चालनीवत् प्रावरणी (cribriform fascia)को वेधने से पूर्व तथा दूसरी और्वी शिरा में खुलने के स्थान पर इस शिरा में लगी हुई है। समस्त मार्ग में यह शिरा उपरिस्थ प्रावरणी में स्थित है किन्तु गभीर शिराओं से भी, विशेषकर जंघा में, संयोजन करती है।

आगत शाखायें (Tributaries)—**गुल्फ पर,** पादतल की शिरायें अभिमध्य उपान्त शिराओं द्वारा इसमें आती हैं; **जंघा में,** लघु अधःशाखा शिरा तथा कुछ गभीर शिराओं से यह मिलती है। जानु के ठीक नीचे इसमें तीन आगत शाखायें मिलती हैं—एक जंघा के सामने से, एक अंतर्जंघिका गुल्फ (अन्तः गुल्फ) से जो वेधक शिराओं से मिलती है तथा एक जंघा पिंड पेशियों से जो लघु अधःशाखा शिरा से मिलती है। **ऊरू में,** अभिमध्य और पश्च भागों की शिरायें बहुधा मिल कर एक बड़ी सहायक अधःशाखा शिरा (accessory saphenous v.) बनाती हैं जो मुख्य शिरा में मिलती है। अग्र और्वी त्वचा शिरा (anterior femoral cutanous v.), जो प्रायः सदा उपस्थित होती है, ऊरू के सामने के निम्न भाग में प्रारम्भ होकर ऊपर जाकर और्वी त्रिभुज में बृहद् अधःशाखा शिरा में खुलती है। अधःशाखा द्वार (saphenous opening) में प्रवेश करने के पूर्व इसमें उपरिस्थ अधिजठर, उपरिस्थ परिवेष्टक श्रोणिफलक और बाह्य उपस्थ शिरायें मिलती हैं।

उरः-अधिजठर (thoracoepigastric) नामक शिरा धड़ की अग्रपार्श्व भित्ति पर स्थित है और वक्ष के पार्श्व भाग की शिराओं की उपरिस्थ अधिजठर शिरा या और्वी शिरा से संयोजन करती है तथा कक्षा और और्वी शिराओं को सम्बन्धित करती है। इस सम्बन्ध का महत्त्व इसलिए है कि यह ऊर्ध्व महाशिरा तथा निम्न महाशिरा के निकास (drainage) के क्षेत्र के मध्य एक संयोजी नलिका का कार्य करता है।

लघु अधःशाखा शिरा (short saphenous vein) पार्श्व गुल्फ के पीछे पार्श्व उपान्त शिरा में प्रारम्भ होकर पार्ष्णि-कंडरा की पार्श्व धारा पर और तब जंघा के पीछे लगभग मध्य पर होती हुई ऊपर को चली जाती है। यह गभीर प्रावरणी को वेध कर जानुपृष्ठ खात में उपरिस्थ-पिंडिका के दोनों शिरों के बीच से निकल कर जानु संधि के 3 से 7.5 से॰ मी॰ ऊपर जानुपृष्ठ शिरा (popliteal v.) में मिल जाती है। यह पादपृष्ठ की गभीर शिराओं से संयोजित है; जंघापृष्ठ से कितनी ही शिरायें इसमें आकर मिलती हैं। इसकी कई शाखायें ऊपर जाकर बृहद् अधःशाखा शिरा में खुलती हैं। कभी कभी एक शाखा द्वारा सहायक अधःशाखा शिरा से इसका संयोजन हो जाता है। जंघा में जंघापिंड तंत्रिका (sural n.) इसके साथ रहती हैं। लघु अधःशाखा शिरा में 7 से 13 तक कपाटिकायें होती हैं। एक कपाटिका इसके जानुपृष्ठ शिरा में अन्त होने के स्थान के पास लगी हुई है।

लघु अधःशाखा शिरा का अन्त कई प्रकार से हो सकता है। यह ऊरू के ऊर्ध्व भाग में बृहद् अधःशाखा शिरा में मिल सकती है अथवा यह दो शाखाओं में विभक्त हो सकती है जिनमें से एक शाखा बृहद् अधःशाखा शिरा में और दूसरी शाखा जानुपृष्ठ शिरा में

या ऊरू की गभीर पश्च शिराओं में खुलती है। कभी कभी यह जानु संधि के नीचे ही बृहद् अधःशाखा शिरा में मिल जाती है अथवा जंघापिंडिका की गभीर पेशी शिराओं में खुलती है।

अधःशाखा की गभीर शिरायें
(Deep Veins of the Lower Limb)

अधः शाखा की गभीर शिरायें धमनियों और उनकी शाखाओं के साथ रहती हैं। इनमें बहुत सी कपाटिकायें होती हैं।

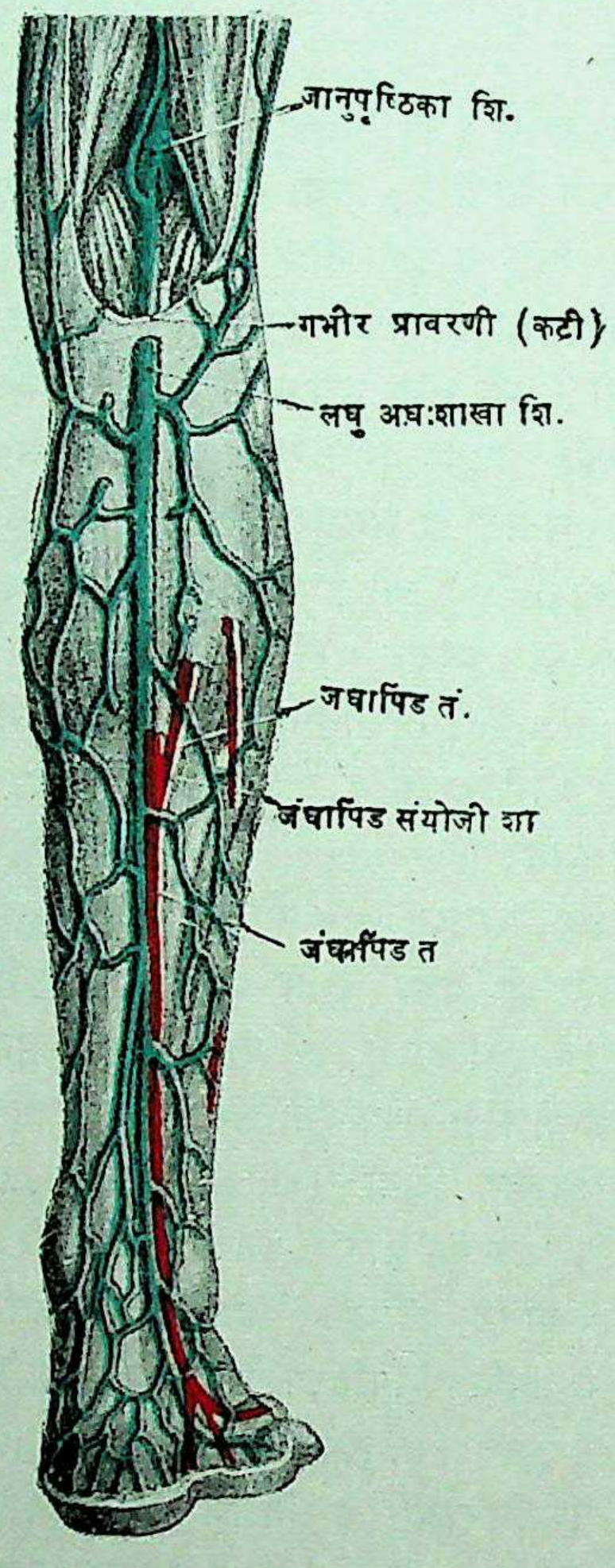

चित्र 505—लघु अधःशाखा शिरा

पादतल अंगुलि शिरायें (plantar digital veins) अंगुलियों (digits) के पादतल पृष्ठों पर की जालिकाओं से प्रारम्भ होती हैं तथा अभिपृष्ठ अंगुलि शिराओं को शाखायें भेजने के पश्चात् ये जुड़ कर **पादतल प्रपद शिरायें** (plantar metatarsal veins) बनाती हैं; ये प्रपदास्थियों के बीच में पीछे की ओर आती हैं और पादपृष्ठ की शिराओं से मिलने के लिए बेधक शाखाओं को भेजने के पश्चात् **गभीर पादतल शिरा चाप** (deep plantar venous arch) बना देती हैं जो पादतल धमनी चाप के साथ रहती है। इस

गभीर पादतल शिरा चाप से अभिमध्य और पार्श्व पादतल शिरायें निकल कर समान धमनियों के साथ पीछे को जाती हैं और बृहद् और लघु अधःशाखा शिराओं को शाखायें दे कर अभिमध्य गुल्फ के पीछे जुड़ जाती हैं जिससे पश्च अन्तर्जंघिका शिरायें (posterior tibial veins) बनती हैं ।

पश्च अन्तर्जंघिका शिरायें (post. tibial veins) इसी नाम की धमनी के साथ रहती हैं। जंघापिंड पेशियों (calf muscles) से शिरायें इसमें आकर मिलती हैं ।

अग्र अन्तर्जंघिका शिरायें (ant. tibial vv.) पाद अभिपृष्ठ धमनी की सहचरी शिराओं का ऊर्ध्वगामी प्रलम्बन है । ये अन्तः और बहिर्जंघिकास्थियों के बीच में अन्तरास्थि कला के ऊर्ध्व भाग को बेध कर जंघा के सामने से पश्च ओर चली जाती हैं और दोनों पश्च अन्तर्जंघिका शिराओं से जुड़ कर जानुपृष्ठ शिरा (popliteal v.) बनाती हैं ।

जानुपृष्ठ शिरा (popliteal v.) जानुपृष्ठिका की अधोधारा पर अग्र और पश्च अन्तर्जंघिका शिराओं के मिलने से बनती है और जानुपृष्ठ खात में होती हुई ऊपर चढ़ती हुई बृहद् अभिवर्तनी के छिद्र द्वारा निकल कर औौर्वी शिरा (femoral vein) बन जाती है । अपने मार्ग के निचले भाग में यह जानुपृष्ठ धमनी के अभिमध्य ओर रहती है; उपरिस्थ-पिंडिका के दोनों शिरों के बीच यह धमनी के उपरिस्थ हो जाती है; और जानु संधि से ऊपर यह धमनी के पश्च पार्श्व पर आ जाती है । लघु अधःशाखा शिरायें तथा जानुपृष्ठ धमनी की शाखाओं के समान शिरायें तथा पेशी शिरायें जानुपृष्ठ शिरा में आकर खुलती हैं । इस शिरा में चार कपाटिकायें हैं ।

औौर्वी शिरा (femoral v.) औौर्वी धमनी के साथ रहती हैं । बृहद् अभिवर्तनी के द्वार से जानुपृष्ठ शिरा के प्रलम्बन के रूप में प्रारम्भ होकर ऊपर वंक्षण स्नायु के समतल पहुंच कर यह बाह्य श्रोणिफलक शिरा (external iliac v.) हो जाती है । अभिवर्तनी नलिका के अधोभाग में यह औौर्वी धमनी के पश्च-पार्श्व ओर रहती है; नलिका के ऊपरी भाग में, और औौर्वी त्रिभुज के निम्न भाग में, यह धमनी के पश्च ओर आ जाती है । किन्तु त्रिभुज के आधार पर यह धमनी के अभिमध्य ओर हो जाती है । यहां यह औौर्वी पिधान (femoral sheath) के मध्य विभाग में रहती है जहां यह औौर्वी धमनी और औौर्वी नलिका के बीच में स्थित है ।

आगत शाखायें (Tributaries)—कितनी ही पेशी शिरायें आकर औौर्वी शिरा में मिलती हैं । गभीर औौर्वी शिरा (deep femoral v.) इसमें वंक्षण स्नायु के 4 से 12 से०मी० नीचे पश्च ओर पर मिलती है । इससे कुछ ऊपर बृहद् अधःशाखा शिरा आगे की ओर से इसमें जुड़ती है । अभिमध्य और पार्श्व परिवेष्टक औौर्वी शिरायें भी इसी में खुलती हैं । औौर्वी शिरा में आमतौर पर चार या पांच कपाटिकायें होती हैं, गभीर औौर्वी शिरा के खुलने के स्थान के नीचे एक कपाटिका निश्चितरूपेण रहती है; वंक्षण स्नायु के नीचे भी एक कपाटिका आम तौर पर रहती है ।

गभीर औौर्वी शिरा (vena profunda femoris) साधारणतया गभीर औौर्वी धमनी के अग्र ओर रहती है । इसी नाम की धमनी की शाखाओं के साथ की शिरायें तथा बेधक शाखायें गभीर औौर्वी शिरा में आकर खुलती हैं । इनके द्वारा नीचे की ओर जानुपृष्ठ शिरा और ऊपर की ओर निम्न नितंब शिरा से गभीर औौर्वी शिरा का संयोजन स्थापित होता है ।

कभी कभी इसमें अभिमध्य और पार्श्व परिवेष्टक और्वी शिरायें भी खुलती हैं। इसके अंत होने के ठीक नीचे इसमें एक कपाटिकाओं का जोड़ा रहता है।

उदर तथा श्रोणि की शिरायें
(Veins of the Abdomen and Pelvis)

बाह्य श्रोणिफलक शिरा (external iliac v.) वंक्षण स्नायु के पीछे और्वी शिरा के अन्त से आरम्भ होती है और लघु श्रोणि के पर्यन्त के साथ साथ त्रिक-श्रोणिफलक संधि के सामने पहुंच कर आभ्यन्तर श्रोणिफलक शिरा से मिल कर सामान्य श्रोणिफलक शिरा (common iliac v.) बन जाती है। दक्षिण ओर प्रथम यह बाह्य श्रोणिफलक धमनी के अभिमध्य ओर रहती है, किन्तु ऊपर को जाते हुये यह उसके पीछे आ जाती है। वाम ओर धमनी के अभिमध्य ओर स्थित है। इसके अभिमध्य पर गवीनी तथा आभ्यन्तर श्रोणिफलक धमनी इसको पार करती है; शेष पर्युदर्या से ढकी रहती है। पुरुष में शुक्रवाहिनी और स्त्रियों में

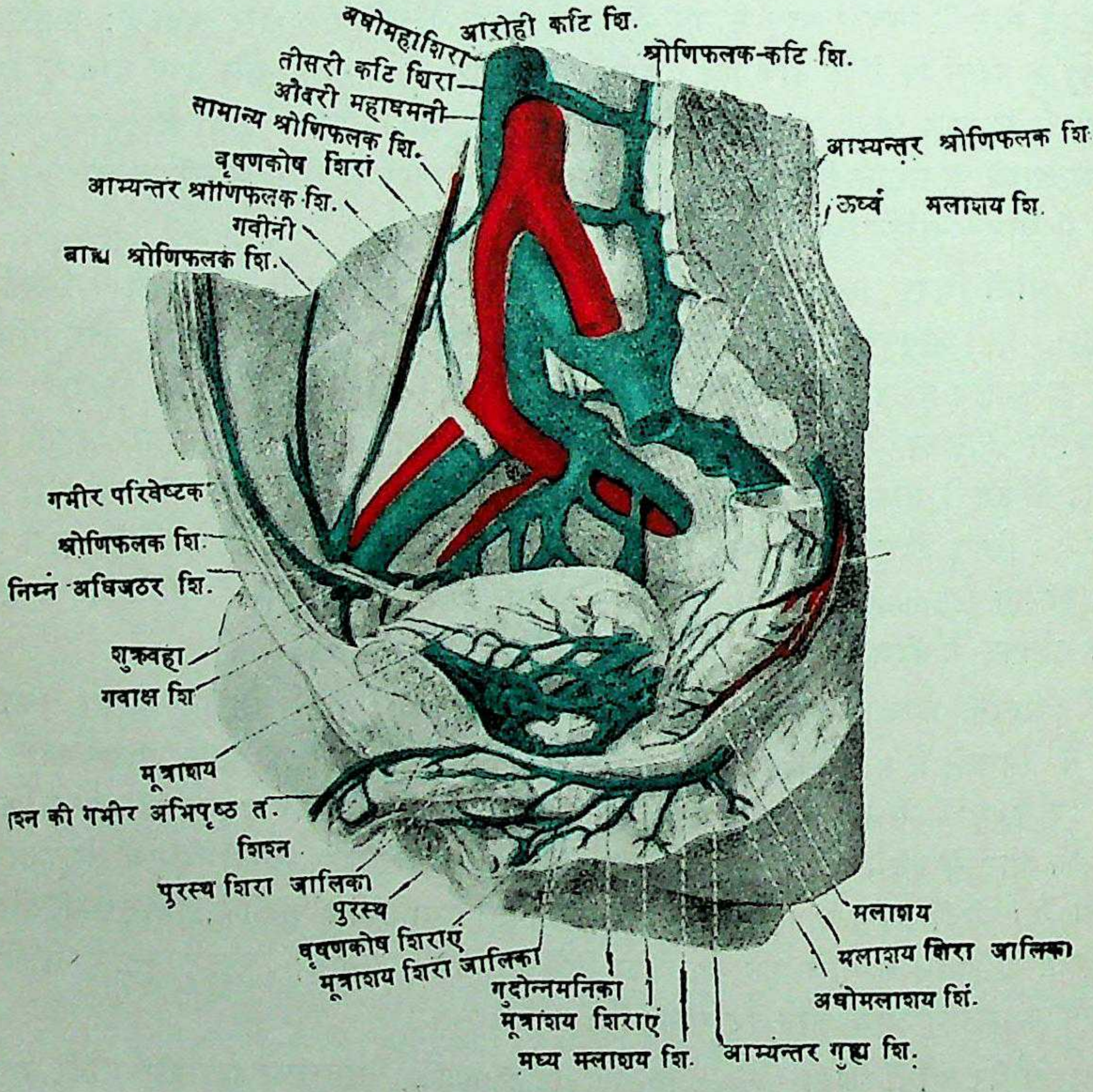
अधोमहाशिरा
आरोही कटि शि.
तीसरी कटि शिरा
औवरी महाधमनी
सामान्य श्रोणिफलक शि.
वृषणकोष शिरां
आभ्यन्तर श्रोणिफलक शि.
गवीनी
बाह्य श्रोणिफलक शि.
श्रोणिफलक-कटि शि.
आभ्यन्तर श्रोणिफलक शि
ऊर्ध्व मलाशय शि.
गभीर परिवेष्टक
श्रोणिफलक शि
निम्न अधिजठर शि.
शुक्रवहा
गवाक्ष शि
मूत्राशय
शिश्न की गभीर अभिपृष्ठ त.
शिश्न
पुरस्थ शिरा जालिका
पुरस्थ
वृषणकोष शिराएं
मूत्राशय शिरा जालिका
गुदोन्नमनिका
मूत्राशय शिराएं
मध्य मलाशय शि.
आभ्यन्तर गुह्य शि.
मलाशय
मलाशय शिरा जालिका
अधोमलाशय शिं.

चित्र 506—पुरुषश्रोणि के दक्षिण अर्ध भाग की शिरायें।

गोल स्नायु इस पर से पार होती है। डिम्बग्रन्थि वाहिकायें भी इसको पार करती हैं। इसके पार्श्व पर बाह्य श्रोणिफलक धमनी के पार होने के अतिरिक्त बृहद् कटिलम्बिका स्थित है।

आगत शाखायें (Tributaries)—1. **निम्न अधिजठर शिरा** (inferior epigastric v.) इसी नाम की धमनी की सहचरी शिराओं के मिलने से बनती है जो ऊपर ऊर्ध्व अधिजठर शिरा से संयोजित है। यह वंक्षण स्नायु के 1 से० मी० ऊपर बाह्य श्रोणिफलक शिरा में मिलती है।

गभीर परिवेष्टक औेर्वी शिरा (deep circumflex iliac v.) समान धमनी की सहचरी शिराओं के संयोग से बन कर बाह्य श्रोणिफलक धमनी को पार कर वंक्षण स्नायु के 2 से०मी० ऊपर जाकर वाह्य श्रोणिफलक शिरा में मिल जाती है।

जघन शिरा (pubic v.)—यह बाह्य श्रोणिफलक और गवाक्ष शिराओं को गवाक्ष रन्ध्र में संयोजन कराती है और निम्न अधिजठर धमनी की जघन शाखा के साथ जघनास्थि के श्रोणि पृष्ठ पर होती हुई ऊपर जाती है। कभी यह आकार में बड़ी हो जाती है और सामान्य गवाक्ष शिरा के स्थान पर हो जाती है।

आभ्यन्तर श्रोणिफलक शिरा (internal iliac v.) बृहद् आसन रन्ध्र पर प्रारम्भ होती है और आभ्यन्तर श्रोणिफलक धमनी के तनिक अभिमध्य तथा पश्च ओर ऊपर लघु श्रोणि पर्यन्त पर पहुंचकर बाह्य श्रोणिफलक शिरा के साथ मिलकर सामान्य श्रोणिफलक शिरा बनाने में भाग लेती है। यह त्रिक-श्रोणिफलक संधि के निचले भाग के सामने स्थित है और पर्युदर्या के भित्तिक स्तर से अग्र-अभिमध्य ओर ढकी रहती है।

आगत शाखायें (Tributaries)—आभ्यन्तर श्रोणिफलक धमनी की शाखाओं के समान शिरायें हैं। केवल श्रोणिफलक-कटि शिरा (iliolumbar v.) सामान्य श्रोणिफलक शिरा में खुलती है। इसमें (1) श्रोणि के बाहर प्रारम्भ होने वाली नितम्ब, आभ्यन्तर उपस्थ और गवाक्ष शिरायें, (2) त्रिक के सामने स्थित पार्श्व त्रिक शिरायें तथा (3) श्रोणि में स्थित आशयों की शिरा जालिकाओं में प्रारम्भ होने वाली मध्य मलाशय, मूत्राशय, गर्भाशय और योनि शिरायें आकर मिलती हैं।

उर्ध्व नितम्ब शिरायें (sup. gluteal vv.) इसी नाम की सहचरी शिरायें हैं जिनमें धमनी की शाखाओं के समान शिराओं से रक्त आता है। बृहद् आसन रंध्र द्वारा तुम्बिका पेशी के ऊपर होकर ये श्रोणि में आकर आभ्यन्तर श्रोणिफलक शिरा में प्राय: एक प्रकांड बनकर अन्त हो जाती हैं।

निम्न नितम्ब शिरायें (inf. gluteal vv.) समान धमनी की सहचरी शिरायें हैं। ये ऊरू के पृष्ठ के ऊपरी भाग से प्रारम्भ होती हैं जहां ये अभिमध्य परिवेष्टक और्वी तथा प्रथम वेधक शिराओं से सम्मिलन करती हैं। ये बृहद् आसन रन्ध्र के निम्न भाग द्वारा श्रोणि में आकर और मिल कर एक प्रकांड बनाती हैं जो आभ्यन्तर श्रोणिफलक शिरा के निम्न भाग में खुलता है।

आभ्यन्तर उपस्थ शिरायें (int. pudendal vv.) इसी नाम की धमनी की सहचरी शिरायें हैं जो पुरःस्थ की शिरा जालिका में प्रारम्भ होती हैं। ये जुड़कर एक प्रकांड द्वारा आभ्यन्तर श्रोणिफलक शिरा में मिल जाती हैं। इसमें शिश्न कंद, वृषण कोष (अथवा भगोष्ठ) तथा निम्न मलाशय शिरायें आकर मिलती हैं। शिश्न की गभीर अभिपृष्ठ शिरा आभ्यन्तर उपस्थ शिरा से मिलती है परन्तु मुख्य रूप से पुरःस्थ जालिका में अन्त कर जाती है।

गवाक्ष शिरा (obturator vein) ऊरू के अभिवर्तनी प्रदेश के उर्ध्व भाग में प्रारम्भ होकर, गवाक्ष रन्ध्र के ऊर्ध्व भाग द्वारा श्रोणि में आकर आभ्यन्तर श्रोणिफलक शिरा में अन्त होती है।

पार्श्व त्रिक शिरायें (lateral sacral veins) समान धमनियों के साथ रहती हैं। शिरायें त्रिक शिरा जालिका द्वारा सम्बन्धित हैं।

मध्य मलाशय शिरा (middle rectal vein) मलाशय की शिरा जालिका में प्रारम्भ होकर मूत्राशय, पुरःस्थ और शुक्राशयों की शिराओं को लेती हुई गुदोन्नमनिका के श्रोणि पृष्ठ पर से जाकर आभ्यन्तर श्रोणिफलक शिरा में मिल जाती है।

मलाशय शिरा जालिका (rectal venous plexus) मलाशय को घेरे हुये हैं। यह पुरुष में सामने की ओर मूत्राशय जालिका से और स्त्री में गर्भाशय-योनि जालिका से संयोजित है। इस जालिका के दो भाग हैं : बाह्य और आभ्यन्तर। आभ्यन्तर भाग अधःश्लेष्मिक स्तर (suhmucosa) में स्थित है। बाह्य भाग मलाशय और गुद नलिका में पेशी स्तर के बाहर स्थित है, तथा आभ्यन्तर जालिका में गुद द्वार के ऊपर विस्फारित कोष्ठों (pouches) की श्रृंखला बनी हुई है जो अनुप्रस्थ शाखाओं से जुड़ी हुई है। इस प्रकार गुद नलिका को घेरे हुये इसकी भित्ति पर शिरावृत बन गये हैं। जालिका का रक्त ऊर्ध्व मलाशय शिरा में जाता है किन्तु बाह्य जालिका से भी इसका पूर्ण संयोजन होता है। बाह्य जालिका के अधोभाग से रक्त अधो मलाशय शिरा में होता हुआ आभ्यन्तर उपस्थ शिरा में चला जाता है, मध्य भाग से मध्य मलाशय शिरा रक्त को आभ्यन्तर श्रोणिफलक शिरा में ले जाती है; और जालिका के ऊर्ध्व भाग का रक्त ऊर्ध्व मलाशय शिरा द्वारा जाता है जो निम्न आन्त्रयोजनी शिरा (inferior mesenteric v.) बन जाती है और ऊपर जाकर प्रतिहारिणी शिरा (portal vein) में खुलती है। इस प्रकार मलाशय जालिका द्वारा दैहिक शिरा तंत्र और प्रतिहारिणी तंत्र (systemic and portal venous systems) में पूर्ण संयोजन स्थापित हो जाता है।

पुरःस्थ शिरा जालिका (prostatic venous plexus) जघन संधानिका के निम्न भाग और चापाकार जघन स्नायु के पीछे और पुरःस्थ तथा मूत्राशय के सामने स्थित है। इसमें आने वाली शिश्न की गभीर अभिपृष्ठ शिरा (deep dorsal vein of penis) मुख्य शाखा है, किन्तु इसमें मूत्राशय तथा पुरःस्थ के सामने के भाग की शिरायें भी आती हैं। यह मूत्राशय जालिका तथा आभ्यन्तर उपस्थ शिरा से संयोजित है और मूत्राशय और आभ्यन्तर श्रोणिफलक शिरा में इसका रक्त जाता है।

मूत्राशय जालिका (vesical plexus) मूत्राशय के अधोभाग को घेरती है तथा पुरुष में, पुरःस्थ के आधार को। यह पुरुष में पुरःस्थ जालिका से सम्बन्धित है तथा स्त्री में योनि जालिका से। आभ्यन्तर श्रोणिफलक शिरा में इसका रक्त कई मूत्राशय शिराओं के एक प्रकांड के बनने के बाद जाता है।

शिश्न की अभिपृष्ठ शिरायें (dorsal veins of penis) दो हैं, एक उपरिस्थ और दूसरी गभीर। **उपरिस्थ अभिपृष्ठ शिरा** त्वचा तथा मुंडच्छद (prepuce) का रक्त लेकर अधस्त्वक् ऊतक मे होती हुई पीछे को चली जाती है और दाहिने या बायें मुड़ कर ऊपर की बाह्य उपस्थ शिरा में खुलती है जो अधःशाखा शिरा में रक्त ले जाती है। **गभीर अभिपृष्ठ शिरा** शिश्नमुंड और शिश्न रक्तधर पिंड (corpora cavernosa penis) से रक्त

लेकर अभिपृष्ठ धमनियों के बीच में होती हुई पीछे की ओर चली जाती है। शिश्न के मूल पर पहुंचकर यह निलम्बी स्नायु (suspensory ligament) के दोनों भागों के बीच से निकलती है और चापाकार जघन स्नायु और मूलाधार कला की अग्र धारा के बीच एक छिद्र द्वारा निकल कर दो शाखाओं में विभक्त हो जाती है जो आभ्यन्तर उपस्थ शिरा से संयोजन करने के पश्चात् पुरःस्थ जालिका में चली जाती हैं। भगशिश्निका की अभिपृष्ठ शिरा (dorsal vein of the clitoris) इसी के समान मार्ग अपनाने के पश्चात् मूत्राशय जालिका में अन्त होती है।

गर्भाशय जालिकायें (uterine plexuses) गर्भाशय के दोनों पार्श्वों पर पृथु स्नायु (broad ligament) के दोनों स्तरों के बीच में स्थित हैं और डिम्बग्रन्थि जालिका और योनि जालिका से संयोजित हैं। इनसे गर्भाशय शिराओं द्वारा (दोनों ओर दो दो) आभ्यन्तर श्रोणिफलक शिराओं में रक्त जाता है। प्रत्येक शिरा अपनी जालिका के अधोभाग से निकलती है और उधर की आभ्यन्तर श्रोणिफलक शिरा में अन्त होती है।

योनि जालिकायें (vaginal plexuses) भी योनि के पार्श्वों में स्थित हैं और गर्भाशय, मूत्राशय तथा मलाशय जालिकाओं से संयोजित है। प्रत्येक ओर एक योनि शिरा अपनी ओर की जालिका से रक्त आभ्यन्तर श्रोणिफलक शिरा में ले जाती है।

सामान्य श्रोणिफलक शिरायें (common iliac veins) त्रिक-श्रोणिफलक संधि के सामने बाह्य और आभ्यन्तर श्रोणिफलक शिराओं के जुड़ने से बनती हैं और वहां से ये तिर्यक् दिशा में ऊपर जाकर 5वें कटि कशेरुका के दक्षिण ओर न्यून कोण बनाती हुई जुड़ जाती हैं जिससे निम्न महाशिरा बनती है। **दक्षिण सामान्य श्रोणिफलक शिरा** बाईं ओर की शिरा से छोटी है और अपनी धमनी के पीछे और तब उसके पार्श्व पर ऊपर को चली जाती है। दक्षिण गवाक्ष तंत्रिका इसके पीछे होकर नीचे और सामने की ओर गवाक्ष रन्ध्र को जाती है। **वाम सामान्य श्रोणिफलक शिरा** दक्षिण शिरा से अधिक लम्बी और तिर्यक् है। प्रथम यह वाम ओर की धमनी के अभिमध्य ओर रहती है और फिर यह दक्षिण सामान्य श्रोणिफलक धमनी के पीछे चली जाती है। अवग्रह और श्रोणि बृहदान्त्र-योजनी (sigmoid or pelvic mesocolon) की मूल और ऊर्ध्व त्रिक वाहिकायें इसको सामने से पार करती हैं। इसका शेष भाग पर्युदर्या (peritoneum) से ढका रहता है। प्रत्येक सामान्य श्रोणिफलक शिरा में श्रोणिफलक-कटि (iliolumbar) और कभी-कभी पार्श्व त्रिक शिरायें आकर मिलती हैं। वाम शिरा में मध्यम त्रिक शिरा मिलती है। इन शिराओं में कपाटिकायें नहीं हैं।

मध्यम त्रिक शिरायें (median sacral vv.) त्रिकास्थि के सामने समान धमनी के साथ रहती हैं। ये मिलकर एक शिरा बनाती हैं जो वाम सामान्य श्रोणिफलक शिरा में और कभी-कभी दोनों सामान्य श्रोणिफलक शिराओं के संगम के कोण में खुलती हैं।

निम्न महाशिरा (inferior vena cava) मध्यच्छद से नीचे के शारीरिक भागों से रक्त लौटा कर हृदय के दक्षिण अलंद में ले जाती है। यह पांचवें कटि कशेरुका के सामने, मध्यम तल के कुछ दक्षिण ओर, दोनों सामान्य श्रोणिफलक शिराओं के जुड़ने से बनती है। वहां से यह कशेरुका दण्ड के सामने से महाधमनी के दक्षिण ओर ऊपर को चली जाती है और यकृत् पर पहुंचकर उसके पश्च पृष्ठ पर की एक गभीर खातिका में से निकलती है जो कभी-कभी यकृत् पदार्थ की एक पट्टी के द्वारा नलिका में परिवर्तित हो जाती है। तब यह महाशिरा

मध्यच्छद के कंडरा निर्मित मध्यम और दक्षिण भागों के बीच के कंडरीय भाग को छेद कर निकलती है और वक्ष में पहुंच कर तान्तव परिहृद् के बेधने के पश्चात् सीरमी परिहृद् के पीछे से निकलकर दक्षिण अलिन्द के निम्न और पश्च भाग में खुलती है। इसके खुलने के सामने और बांये ओर एक अर्धचन्द्राकार कपाटिका है जो निम्न **महाशिरा की कपाटिका** कही जाती है। वयस्कों में यह कपाटिका कोई काम नहीं करती किन्तु गर्भ में यह बहुत काम की होती है और इसका आकार भी बड़ा होता है। निम्न महाशिरा के प्रकांड में कपाटिकायें नहीं होतीं।

संबंध (Relations)—**उदर भाग के** (of the abdominal portion)—**अग्र ओर,** प्रारंभ पर दक्षिण सामान्य श्रोणिफलक धमनी इसको कुछ ढक लेती है। ग्रहणी के क्षैतिज भाग के नीचे यह पश्च भित्तिक पर्युदर्या से ढकी रहती है। आंत्रयोजनी मूल अपनी वाहिकाओं सहित तथा दक्षिण वृषण धमनी (या डिम्बग्रन्थि धमनी) शिरा को तिर्यक् दिशा में पार करती है। ग्रहणी के क्षैतिज भाग के पीछे इस पर से पर्युदर्या हट जाती है और यह अग्न्याशय (pancreas) के शिर के और उसके पश्चात् ग्रहणी के ऊर्ध्व भाग के पीछे से निकलती है जिससे यह पित्तवाहिनी और प्रतिहारिणी शिरा द्वारा अलग रहती है। ग्रहणी के पीछे से निकलने पर यह फिर पर्युदर्या से थोड़ी दूर तक ढक जाती है और वपा रन्ध्र (epiploic foramen) की पश्च भित्ति में स्थित होती है जिसके द्वारा यह लघु वपा की दक्षिण मुक्त धारा और उसमें उपस्थित संरचनाओं से पृथक् रहती है। वहां से ऊपर यह यकृत् द्वारा ढकी हुई है।

पश्च ओर, अपने अधोभाग में निम्न महाशिरा नीचे के तीन कटि कशेरुकाओं की कायों और अग्र अनुदैर्घ्य स्नायु, दक्षिण बृहत् कटिलम्बिका तथा दक्षिण अनुकम्पी प्रकांड पर आश्रित है। तीसरी और चौथी दक्षिण कटि धमनियां इसकी अभिमध्य धारा के गभीर से हो कर जाती हैं। अपने ऊर्ध्व भाग में यह मध्यच्छद के दक्षिण पाद पर रहती है। दोनों के बीच में दक्षिण अधिवृक्क का अभिमध्य भाग और दक्षिण कुक्षि गंडिका हैं, तथा दक्षिण ओर वृक्क, अधिवृक्क और निम्न मध्यच्छद धमनियां पीछे से पार करती हैं।

दक्षिण ओर—दक्षिण गवीनी (कुछ हट कर), ग्रहणी का अवरोही भाग, दक्षिण वृक्क की अभिमध्य धारा तथा यकृत् का दक्षिण खंड हैं।

वाम ओर—यह नीचे की ओर महाधमनी और मध्यच्छद के दक्षिण पाद और ऊपर यकृत् के पुच्छक खंड (caudate lobe of the liver) से संबंधित है।

वक्ष भाग के संबंध (of the thoracic portion)—निम्न महाशिरा का यह भाग बहुत छोटा है। इसका कुछ भाग परिहृद् के बाहर है और कुछ उसके भीतर। पर्युदर्याबाह्य भाग (extraperitoneal part) दक्षिण प्लूरा और फुफ्फुस से दक्षिण मध्यच्छद तंत्रिका द्वारा पृथक् है। अन्तःपरिहृद् भाग (intraperitoneal part) अग्र और दोनों पार्श्वों पर सीरमी परिहृद् के स्तर से ढका हुआ है।

आगत शाखायें (Tributaries)—दो सामान्य श्रोणिफलक शिराओं के अतिरिक्त निम्न महाशिरा में निम्न शिरायें आकर मिलती हैं: कटि, दक्षिण वृषण या डिम्बग्रन्थि, वृक्क, दक्षिण अधिवृक्क, निम्न मध्यच्छद तथा यकृत् शिरायें।

कटि शिरायें (lumbar veins) प्रत्येक ओर चार हैं जो एक दूसरे से आरोही कटि शिरा (ascending lumbar v.) द्वारा जुड़ी हुई हैं। कटि शिरायें अनेक छोटी शिराओं

द्वारा कटि प्रदेश की जालिकाओं से रक्त ग्रहण करती हैं और निम्न महाशिरा में पहुंचती हैं। तीसरी और चौथी कटि शिरायें निम्न महाशिरा में उसके पश्च ओर खुलती हैं : प्रथम शिरा और दूसरी शिरा निम्न महाशिरा में समाप्त हो सकती हैं अथवा ये आरोही कटि शिरा अथवा कटि अयुग्म शिरा में मिल सकती हैं। दूसरी कटि शिरा निम्न महाशिरा में खुल सकती है। दूसरी शिरा तीसरी में मिल सकती है या यह आरोही कटि शिरा में मिल सकती है। ये शिरायें इस प्रदेश में जाल बनाये हुए हैं।

आरोही कटि शिरा (ascending lumbar v.) सामान्य श्रोणिफलक शिरा को श्रोणिफलक कटि (iliolumbar) तथा कटि शिराओं से जोड़ती है। यह बृहत् कटिलम्बिका के पीछे कटि कशेरुकाओं के अनुप्रस्थ प्रवर्धों के मूलों के अग्र पृष्ठों पर स्थित हैं। ऊपर जाकर यह अधःपर्शुका (subcostal) शिरा से जुड़ कर एक प्रकांड रूप में वक्ष में पहुंच कर दक्षिण ओर अयुग्म (azyogos) और वाम ओर अर्धायुग्म (hemiazygos) शिरा के नाम से बन जाती है।

वृषण शिरायें (testicular vv.) वृषण के पश्च पृष्ठ से प्रारम्भ होती हैं और अधिवृषण (epididymis) से शिरायें इनमें आती हैं। ये मिलकर एक संवलित (convoluted) जालिका बना देती हैं जो प्रतनाकार जालिका (pampiniform plexus) कही जाती है, यह वृषण रज्जु (spermatic cord) का मुख्य भाग बनाती है और उसी के साथ शुक्रवहा के सामने होती हुई ऊपर को चली जाती है। उपरिस्थ वक्षण वलय (superficial inguinal ring) के नीचे पहुंचकर जालिका की शिराओं के मिलने से तीन या चार शिरायें बन जाती हैं जो वक्षण नलिका में होकर गभीर वक्षण वलय में से निकल कर उदर में पहुंचने पर जुड़ कर दो शिरायें हो जाती हैं। ये दोनों शिरायें वृषण धमनी के साथ उसके दोनों ओर बृहत् कटिलम्बिका और गवीनी के सामने ऊपर को चढ़ती चली जाती हैं और जुड़ कर एक शिरा बना देती हैं जो दक्षिण ओर निम्न महाशिरा में न्यून कोण पर खुलती है। वाम ओर यह वाम वृक्क शिरा में समकोण पर खुलती है। वृषण शिराओं में कपाटिकायें होती हैं। वाम शिरा अवरोही बृहदान्त्र के अधोभाग और अग्न्याशय की अधोधारा के पीछे से निकलती हैं। वाम बृहदान्त्र वाहिकायें उस पर से पार होती हैं। दक्षिण शिरा शेषान्त्र के अन्तिम भाग तथा ग्रहणी के क्षैतिज भाग के पीछे से जाती है। आंत्रयोजनी का मूल, शेषान्त्र-बृहदान्त्र और दक्षिण बृहदान्त्र वाहिकायें उस पर से निकलती हैं।

डिम्बग्रन्थि शिरायें (ovarian veins) स्त्रियों में पुरुषों की वृषण शिराओं ही के समान हैं। पृथु स्नायु के स्तरों के बीच में गर्भाशय नालिका और डिम्ब ग्रन्थि के पास स्थित जालिकाओं से शिराओं का प्रारम्भ होता है। प्रत्येक ओर की जालिका से, जो गर्भाशय जालिका से संयोजन करती हैं, दो शिरायें निकलती हैं जो डिम्ब ग्रन्थि धमनी के दोनों ओर रहती हैं। बाह्य श्रोणिफलक धमनी पर से होकर ऊपर जाकर वृषण शिराओं ही का मार्ग अनुसरण करती हैं और उस ही के समान अन्त होती हैं। डिम्ब ग्रन्थि शिराओं में कभी-कभी कपाटिकायें मिलती हैं। गर्भकाल में ये शिरायें गर्भाशय शिराओं की भांति विशेष बढ़ जाती हैं।

वृक्क शिरायें (renal veins) बड़ी हैं। ये वृक्क धमनियों के सामने रहती हैं तथा निम्न महाशिरा में समकोण पर खुलती हैं। वाम वृक्क शिरा 7.5 से०मी० लम्बी, दक्षिण वृक्क शिरा के तिगुनी लम्बी है (2.5 से०मी०)। यह अग्न्याशय की काय और

प्लीहा शिरा के पीछे से पश्च उदर भित्ति को पार कर ऊर्ध्व आन्त्रयोजनी धमनी के प्रारम्भ के नीचे अन्त के समीप महाधमनी के सामने से निकलती है और वाम वृक्क शिरा दक्षिण वृक्क शिरा की अपेक्षा कुछ ऊपर निम्न महाशिरा में मिलती है। दक्षिण वृक्क शिरा ग्रहणी के अवरोही भाग के पीछे रहती है। कभी-कभी अग्न्याशय शिर के पश्च पृष्ठ का पार्श्व भाग भी इसके सामने आ जाता है।

अधिवृक्क शिरायें (suprarenal veins)दो हैं। प्रत्येक अधिवृक्क ग्रन्थि के हाइलस से एक शिरा निकलती है। दक्षिण शिरा बहुत छोटी है और सीधी निम्न महाशिरा में उसके पश्च ओर से चली जाती है। वाम शिरा नीचे को और अभिमध्य ओर कुक्षि गंडिका के सामने या पार्श्व पर होती हुई चली जाती है और अग्न्याशय की काय के पीछे से निकल कर वाम वृक्क शिरा में मिल जाती है।

निम्न मध्यच्छद शिरायें (inferior phrenic vv.)इसी नाम की धमनियों के मार्ग का अनुसरण करती हैं, दक्षिण निम्न महाशिरा में अन्त होती हैं; वाम ओर बहुधा दो शाखायें होती हैं, एक वाम वृक्क या अधिवृक्क शिरा में अन्त हो जाती है जबकि दूसरी मध्यच्छद के ग्रासनली द्वार के सामने से पहुंचकर निम्न महाशिरा में मिलती है।

यकृत् शिरायें (hepatic veins) यकृत् का निकास करती हैं। अन्तःखंडक (intralobular) शिराओं से आरम्भ होती हैं जिनमें यकृत् खंडक के शिरानालाभों (sinusoids) से रक्त जाता है। अन्तःखंडक शिरायें अवखंडकीय शिराओं (sublobular vv.) में खुलती हैं और इन शिराओं के मिलने से यकृत् शिरायें बनती हैं जो यकृत् के पश्च पृष्ठ से निकल कर तुरन्त ही निम्न महाशिरा में खुल जाती हैं जहां वह इस पृष्ठ की खातिका में स्थित है। यकृत् शिराओं के दो समूह हैं, **ऊर्ध्व और अधः**। ऊर्ध्व समूह में प्रायः तीन शिरायें होती हैं, दक्षिण, वाम और मध्य, अंतिम शिरा पुच्छक खंड से निकलती है; **अधः समूह में** शिराओं की संख्या अनिश्चित है। ये यकृत् के दक्षिण तथा पुच्छक खंडों से आती हैं। यकृत् शिरायें यकृत् ऊतक के सीधे सम्पर्क में रहती हैं। इनमें कपाटिकायें नहीं होती।

प्रतिहारिणी शिरा तंत्र

(Portal system of Veins)

प्रतिहारिणी तन्त्र उन सब शिराओं का समूह है जो गुद नलिका के अधोभाग के अतिरिक्त, शेष समस्त पाचन नालिका तथा प्लीहा, अग्न्याशय और पित्ताशय से रक्त को लौटा कर ले जाती हैं। इन आशयों से रक्त प्रतिहारिणी शिरा (portal vein) द्वारा यकृत् में लौट कर आता है। यकृत् में यह शिरा, धमनी की भांति विभक्त होती है और केशिकाओं के समान वाहिकाओं में समाप्त हो जाती है जिनको शिरानालाभ (sinusoids) कहते हैं, जिनसे यकृत् शिराओं के द्वारा रक्त निम्न महाशिरा में पहुंचाया जाता है। इस प्रकार प्रतिहारिणी तन्त्र का रक्त सूक्ष्म वाहिकाओं के दो समूहों में होकर निकलता है: (1) पाचन नालिका, प्लीहा, अग्न्याशय और पित्ताशय की केशिकायें (capillaries), (2) यकृत् के शिरानालाभ। वयस्क में प्रतिहारिणी शिरा में कपाटिकायें नही होतीं; किन्तु गर्भ (foetus) में और जन्म के कुछ समय पश्चात् तक शिशु में भी प्रतिहारिणी शिरा में आने वाली शाखाओं में कपाटिकायें रहती हैं; नियमतः उनका शोष (atrophy) हो जाता है और ये लुप्त हो जाती हैं। कभी-कभी अवशेष रूप में बनी रहती हैं।

प्रतिहारिणी शिरा (portal vein)— यह 8 से०मी लम्बी, दूसरे कटि कशेरुका के समतल पर, निम्न महाशिरा के सामने और अग्न्याशय की ग्रीवा के पीछे, ऊर्ध्व आन्त्रयोजनी और प्लीहा शिराओं के मिलने से बनती है। शिरा ग्रहणी के ऊर्ध्व भाग, पित्ताशय वाहिनी और जठर-ग्रहणी धमनी के पीछे और निम्न महाशिरा के सामने होकर कुछ दक्षिण ओर को मुड़ती हुई ऊपर को चली जाती है। तब यह लघु वपा की दक्षिण धारा में होकर वपा रन्ध्र (epiploic foramen) के सामने से ऊपर चढ़कर यकृत् प्रतिहार (porta hepatis) के दक्षिण सिरे पर पहुंचे कर, दक्षिण और वाम शाखाओं में विभक्त हो जाती है जो यकृत् धमनी की शाखाओं के साथ यकृत् द्रव्य में प्रवेश करती हैं। लघु वपा में यह यकृत् धमनी और पित्तवाहिनी के पीछे स्थित है। यह यकृत् तंत्रिका जालिका से घिरी रहती है। लसीका वाहिनियां और कुछ लसीका पर्व भी इसके साथ रहते हैं। **दक्षिण शाखा** यकृत् के दक्षिण खंड में प्रविष्ट होती है, किन्तु प्रवेश करने से पूर्व इसमें पित्ताशय शिरा (cystic vein) मिलती है। **वाम शाखा** अधिक लम्बी किन्तु पतली है और चतुरस्र तथा पुच्छक खंडों को शाखायें देने के पश्चात् यकृत् के वाम खंड में जाती है। किन्तु उसके पहले परानाभि शिरायें (paraumbilical vv.) इनमें मिलती हैं। गोल स्नायु (ligamentum teres) नामक एक तान्तव रज्जु, जो वाम नाभि शिरा का अवरुद्ध अवशेष मात्र है, यह भी इसमें जुड़ जाता है। प्रतिहारिणी शिरा निम्न महाशिरा से शिरा यकृत् स्नायु (lig. venosum) नामक दूसरी तान्तव रज्जु द्वारा जुड़ी हुई है।

आगत-शाखायें (Tributaries)—1. प्लीहा, 2. ऊर्ध्व आन्त्रयोजनी 3. वाम जठर, 4. दक्षिण जठर, 5. परानाभि, 6. पित्ताशय।

1. **प्लीहा शिरा** (splenic v.) का आकार बड़ा है, किन्तु यह प्लीहा धमनी की भांति टेढ़ी मेढ़ी नहीं है। यह प्लीहा से आने वाली 5 या 6 शाखाओं से प्रारम्भ होती है और प्लीहा धमनी के साथ प्लीहा-वृक्क स्नायु को और अग्न्याशय की पुच्छ को पार करती है। तब यह दक्षिण ओर को, कुछ नीचे की ओर झुकती हुई, अग्न्याशय के पश्च पृष्ठ के ऊर्ध्व भाग के निकट सम्पर्क में उस पर खातिका बनाती हुई चली जाती है, जिसके साथ यह ग्रन्थि से रक्त लाने वाली कई लघु आगत-शाखाओं से जुड़ी रहती है। प्लीहा धमनी से यह नीचे स्थित होती है। मार्ग में यह वाम वृक्क के अग्रपृष्ठ और उसके हाइलस को पार करती है। वाम अनुकम्पी प्रकांड और मध्यच्छद के पाद को वाम वृक्क वाहिकायें इस शिरा से पृथक् करती हैं। ऊर्ध्व आन्त्रयोजनी धमनी और वाम वृक्क शिरा प्लीहा शिरा और उदर महाधमनी के बीच में स्थित हैं। यह अग्न्याशय की ग्रीवा के पीछे ऊर्ध्व आन्त्रयोजनी शिरा से समकोण पर जुड़ कर प्रतिहारिणी शिरा बनाती है।

आगत-शाखायें (Tributaries)—लघु जठर शिरायें (short gastric vv.)--ये चार या पांच हैं। ये आमाशय के बुध्न और बृहत् वक्रता (greater curvature) के वाम भाग के अधिक अंश से रक्त ले जाती हैं और जठरप्लीहा स्नायु के दोनों स्तरों के बीच में होती हुई जाकर प्लीहा शिरा या उसकी बड़ी आगत-शाखा में मिल जाती हैं।

वाम जठरवपा शिरा (left gastroepiploic vein) में जठर के दोनों पृष्ठों और बृहत् वपा से रक्त आता है। यह दाहिने से बायें तक आमाशय की बृहत् वक्रता पर बृहत् वपा के अग्र दोनों स्तरों के बीच में चली जाती है और प्लीहा शिरा में उसके प्रारंभ ही पर मिलकर अन्त हो जाती है।

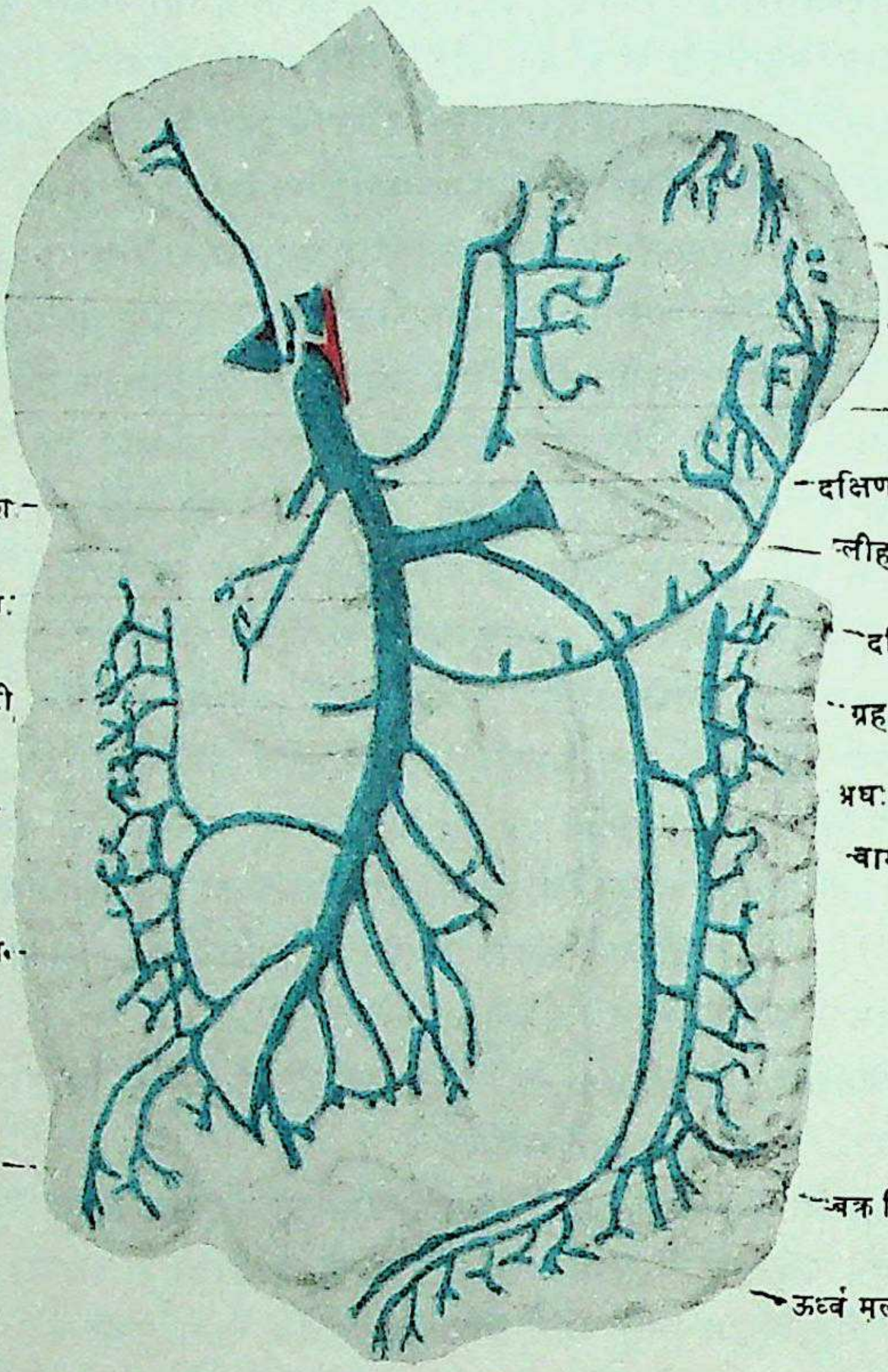
पित्ताशय शि
प्रतिहारिणी शि
अग्न्याशय-ग्रहणी शि
ऊर्ध्व अन्त्रयोजनी शि
मध्य बृहदान्त्र शि (कटी
दक्षिण बृहदान्त्र शि
श्रोणिफलक-बृहदन्त्र शि
अधान्त्र
प्लीहा
आमाशय
वाम जठर शि
दक्षिण जठर शि.
प्लीहा शि.
दक्षिण जठरवपा शि.
ग्रहणी-मध्यान्त्र वंक
अधः आन्त्रयोजनी शि.
वाम बृहदान्त्र शि.
वक्र शिराए
ऊर्ध्व मलाशय शि

चित्र 507—प्रतिहारिणी शिरा और उसकी आगत शाखायें। अर्ध आरेखी

अग्न्याशय शिरायें (pancreatic veins) अनेक छोटी वाहिकायें हैं जो अग्न्याशय के शरीर तथा पुच्छ भाग से रक्त लाती हैं।

निम्न आन्त्रयोजनी शिरा (inferior mesenteric vein)—यह मलाशय और अवरोही तथा अवग्रह-बृहदान्त्र से रक्त लाती है। इसका प्रारंभ मलाशय में ऊर्ध्व मलाशय शिरा के रूप में होता है जो स्वयं मलाशय जालिका (rectal plexus) से निकलती है और उसी जालिका द्वारा मध्य और निम्न मलाशय शिराओं से संयोजन करती है। ऊर्ध्व मलाशय शिरा लघु श्रोणि से निकलती है, वाम गवीनी के अभिमध्य ओर ऊर्ध्व मलाशय धमनी के साथ वाम सामान्य श्रोणिफलक वाहिकाओं को पार करके निम्न आन्त्रयोजनी शिरा के रूप में ऊपर को चली जाती है। यह शिरा अपनी धमनी के वाम ओर रहती है और पर्युदर्या के पीछे और वाम बृहत् कटिलम्बिका के सामने ऊपर को जाती है। वृषण (अथवा डिम्ब ग्रन्थि) वाहिकाओं को यह पार करती है या उनके अभिमध्य ओर रहती है। तब यह ग्रहणीमध्यान्त्र वंक (duodenojejunal flexure) के पीछे या ऊपर से जाकर अग्न्याशय की काय के पीछे प्लीहा शिरा में खुलती है। कभी-कभी यह प्लीहा और ऊर्ध्व आंत्रयोजनी शिराओं के संगम के कोण में खुलती है।

आगत-शाखायें (Tributaries)—अवग्रह शिरायें अवग्रह-बृहदान्त्र से तथा वाम बृहदान्त्र शिरा अवरोही बृहदान्त्र और वाम बृहदान्त्र बंक (left colic flexure) से निम्न आंत्रयोजनी शिरा में रक्त लाती हैं।

2. **ऊर्ध्व आन्त्रयोजनी शिरा** (superior mesenteric v.) क्षुद्रान्त्र, अन्धान्त्र (caecum) तथा आरोही बृहदान्त्र, तथा अनुप्रस्थ बृहदान्त्र से रक्त लौटाती है। यह दक्षिण श्रोणिफलक खात में उन शिराओं के संगम से बनती है जो अन्धान्त्र, उण्डुक पुच्छ (vermiform appendix) और शेषान्त्र (ileum) के अन्तिम भाग से रक्त लाती हैं। यह आन्त्रयोजनी के दोनों स्तरों के बीच ऊर्ध्व आन्त्रयोजनी धमनी के दक्षिण ओर स्थित, ऊपर को जाती है और अपने मार्ग में दक्षिण गवीनी, निम्न महाशिरा, ग्रहणी के क्षैतिज भाग और अग्न्याशय के शिर के अंकुशाकार प्रवर्ध (uncinate process) को सामने से पार करती है। अग्न्याशय की ग्रीवा के पीछे यह प्लीहा शिरा के साथ जुड़कर प्रतिहारिणी शिरा बना देती है।

आगत-शाखायें (Tributaries)—ऊर्ध्व आन्त्रयोजनी शिरा में ऊर्ध्व आन्त्रयोजनी धमनी की सब शाखाओं की सहगामी शिरायें आकर मिलती हैं, अर्थात् मध्यान्त्र, शेषान्त्र, शेषान्त्र-बृहदान्त्र और दक्षिण तथा मध्य बृहदान्त्र शिरा; दक्षिण जठरवपा और अग्न्याशय-ग्रहणी शिरायें भी आकर इसी में मिलती हैं।

दक्षिण-जठरवपा शिरा (right gastroepiploic v.) बृहत् वपा और आमाशय के निम्न भाग की शिराओं से रक्त ग्रहण करके आमाशय की बृहत् वक्रता पर बृहत् वपा के अग्र दोनों स्तरों के बीच में होती हुई जाकर अग्न्याशय की ग्रीवा के नीचे ऊर्ध्व आन्त्रयोजनी शिरा में मिलती है।

अग्न्याशय-ग्रहणी शिरायें (pancreaticoduodenal vv.) समान धमनियों के साथ रहती हैं। बहुत बार निम्न शिरा दक्षिण जठरवपा शिरा में मिलती हैं; ऊर्ध्व शिरा प्रायः ऊपर जाकर पित्तवाहिनी के पीछे से निकलकर प्रतिहारिणी शिरा में मिलती है।

3. **वाम जठर शिरा** (left gastric v.) आमाशय के दोनों पृष्ठों से रक्त लेकर आमाशय की लघु वक्रता पर लघु वपा स्तरों के बीच आमाशय के ग्रासनली द्वार को जाती है जहां कई ग्रासनली शिरायें इससे मिलती हैं। तब यह नीचे को जाकर वपा बर्सा (पर्युदर्या लघु कोश) के पीछे जाकर ग्रहणी के ऊर्ध्व भाग की ऊर्ध्व धारा पर प्रतिहारिणी शिरा में मिल जाती है।

4. **दक्षिण जठर शिरा** (right gastric v.) बायें से दाहिने ओर आमाशय की लघु वक्रता के पायलोरस भाग पर से लघु वपा के स्तरों के बीच में होती हुई जाकर प्रतिहारिणी शिरा में मिलती है। इसमें पूर्व-पायलोरस शिरा (prepyloric vein) भी मिलती है जो पायलोरस के सामने से ऊपर को चढ़ती है और पायलोरस द्वार को चिह्नित करती है।

5. **परानाभि शिरायें** (paraumbilical vv.) अग्र उदर भित्ति की शिराओं और प्रतिहारिणी शिरा के बीच सम्मिलन स्थापित करती हैं। ये यकृत् की गोल स्नायु (lig. teres) और मध्यम नाभि स्नायु के मार्ग में मिलती हैं। इन लघु शिराओं में से एक सबसे स्पष्ट है जो नाभि से प्रारम्भ हो कर पीछे और ऊपर को या गोल स्नायु में या उस पर दात्राकार स्नायु (falciform lig.) के स्तरों बीच चली जाती है और प्रतिहारिणी शिरा की वाम शाखा में मिल जाती है।

6. **पित्ताशय शिरायें** (cystic vv.)—इनमें बहुत भिन्नता पाई जाती है। पित्ताशय के ऊर्ध्व भाग की शिरायें प्रायः सीधी यकृत् में जाकर यकृत् शिराओं में मिलती हैं। अन्य भागों की शिराओं के जुड़ने से एक या दो पित्ताशय शिरायें बनती हैं जो यकृत् वाहिनियों या पित्त वाहिनी के ऊर्ध्व भाग से रक्त लाने वाली शिराओं से मिलकर, या कभी कभी स्वतः ही, यकृत् में प्रविष्ट हो जाती हैं। इनका प्रतिहारिणी शिरा में खुलना असाधारण है।

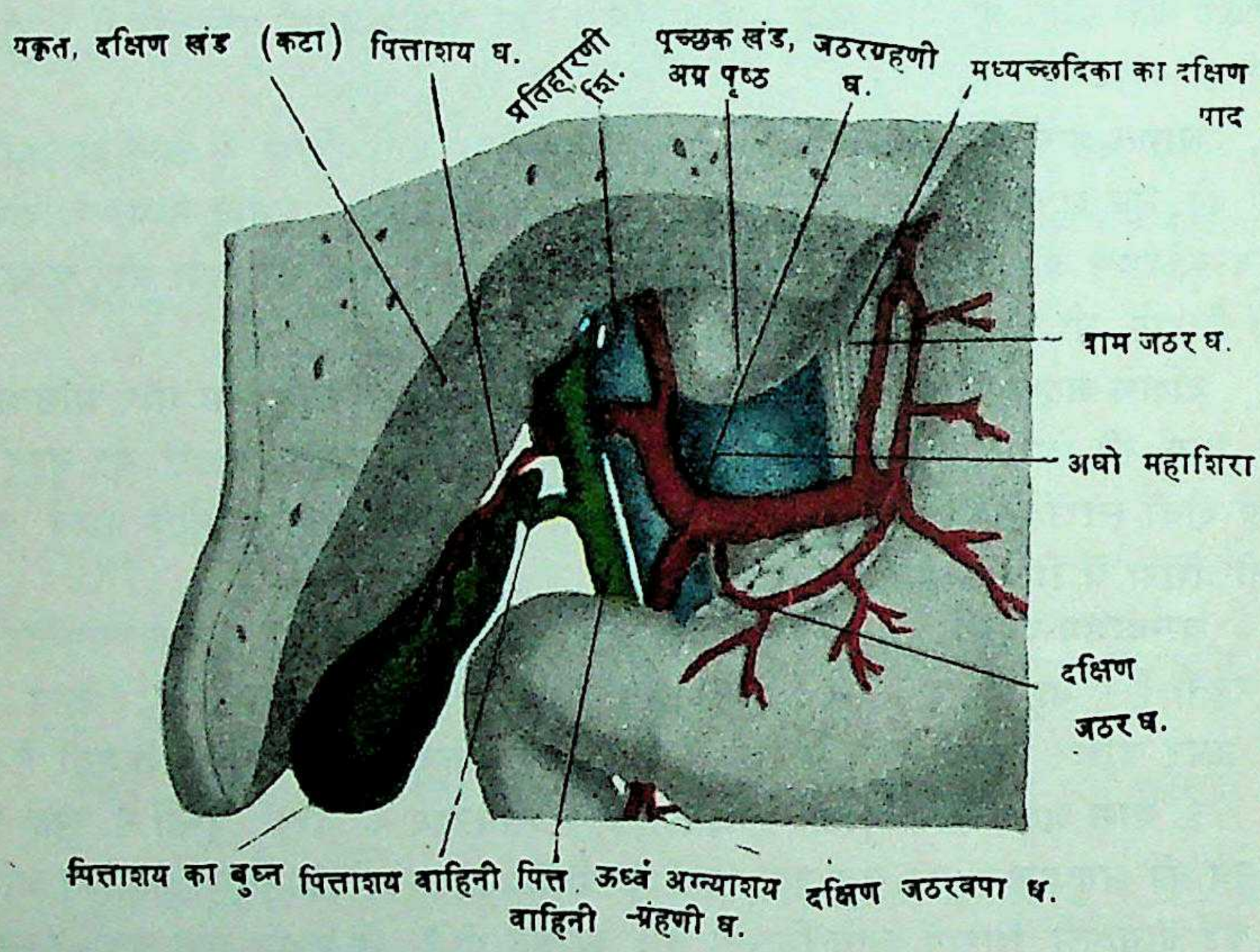
यकृत, दक्षिण खंड (कटा)
पित्ताशय ध.
प्रतिहारिणी शि.
पुच्छक खंड, अग्र पृष्ठ
जठरग्रहणी ध.
मध्यच्छदिका का दक्षिण पाद
वाम जठर ध.
अधो महाशिरा
दक्षिण जठर ध.
पित्ताशय का बुध्न
पित्ताशय वाहिनी
पित्त वाहिनी
ऊर्ध्व अग्न्याशय ग्रहणी ध.
दक्षिण जठरवपा ध.

चित्र 508—निम्न आंत्रयोजनी वाहिकायें और उनकी शाखाओं का व्यवच्छेदन में दर्शाया गया भाग। पुरुष

लसीका तंत्र (Lymphatic system)

लसीका तन्त्र (अ) लसीका केशिकाओं (lymph capillaries) (ब) लसीका पर्वों और पोषण नाल की भित्तियों में स्थित लसीकाभ ऊतक (lymphoid tissue) के संग्रहों से निर्मित है।

सूक्ष्म लसीका वाहिकाओं का ऊतक अवकाशों (tissue spaces) में एक जाल बना हुआ है जिसके छेद या अवकाश तथा लसीका वाहिकाओं की अवकाशिका (lumen) पास की रक्त केशिकाओं से बड़ी हैं। लसीका केशिकाओं की अन्तःकला निर्मित भित्ति की विशेषता यह है कि यह रक्त केशिकाओं की भित्ति की अपेक्षा कहीं बड़े अणुओं के लिये पारगम्य (permeable) है। लसीका केशिकाओं द्वारा कोलाइड पदार्थों के बड़े आकार वाले अणु भी बाहर निकल जाते हैं जो रक्त केशिकाओं की भित्तियों में होकर नहीं निकल सकते। लसीका केशिकायें ऊतक अवकाशों से कोलाइडी (colloidal) पदार्थों के अवशोषण का मार्ग हैं, का अवशोषण होता है। इस

रहती हैं। यदि लसीका (plexus) रक्ताधिक्य हो जाती है तथा उपरिस्थ लसीका वाहिकाओं के मार्ग वेदना युक्त लाल रेखाओं में त्वचा के द्वारा दिखाई देते हैं। बड़ी लसीका वाहिकाओं की भित्तियों में एवं उनके चारों तरफ तंत्रिका जाल होते हैं।

लसीका वाहिकाओं की संरचना (structure of the lymph vessels)—लसीका केशिका की भित्ति अन्तःकला केशिकाओं के एक स्तर से बनी होती है। केशिकाओं के जुड़ने से

6. **पित्ताशय शिरायें** (cystic vv.)—इनमें बहुत भिन्नता पाई जाती है। पित्ताशय के ऊर्ध्व भाग की शिरायें प्रायः सीधी यकृत् में जाकर यकृत् शिराओं में मिलती हैं। अन्य भागों की शिराओं के जुड़ने से एक या दो पित्ताशय शिरायें बनती हैं जो यकृत् वाहिनियों या पित्त वाहिनी के ऊर्ध्व भाग से रक्त लाने वाली शिराओं से मिलकर, या कभी कभी स्वतः ही, यकृत् में प्रविष्ट हो जाती हैं। इनका प्रतिहारिणी शिरा में खुलना असाधारण है।

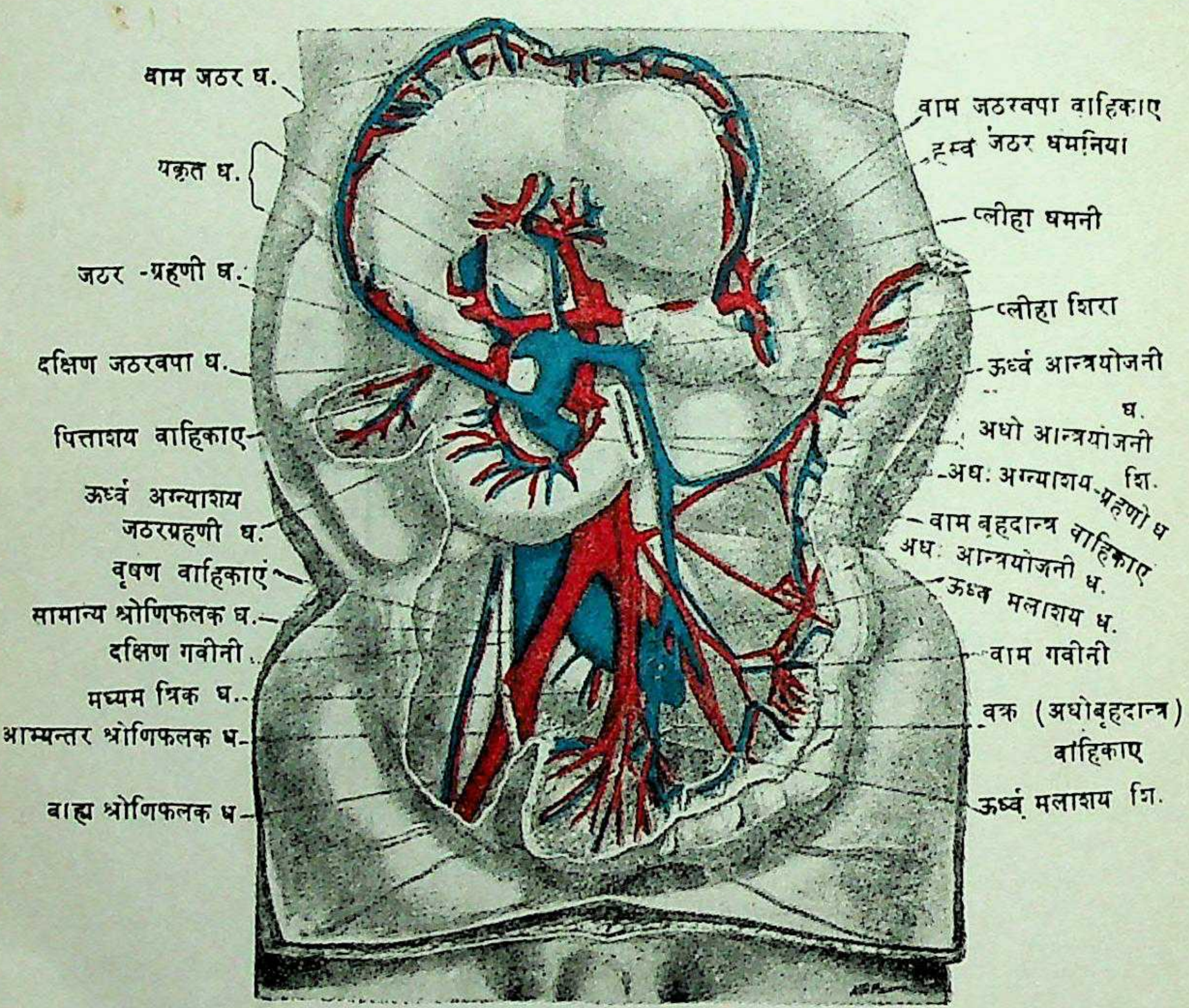
वाम जठर ध.
यकृत ध.
जठर -ग्रहणी ध.
दक्षिण जठरवपा ध.
पित्ताशय वाहिकाए
ऊर्ध्व अग्न्याशय जठरग्रहणी ध.
वृषण वाहिकाएं
सामान्य श्रोणिफलक ध.
दक्षिण गवीनी
मध्यम त्रिक ध.
आभ्यन्तर श्रोणिफलक ध
बाह्य श्रोणिफलक ध
वाम जठरवपा वाहिकाए
ह्रस्व जठर धमनिया
प्लीहा धमनी
प्लीहा शिरा
ऊर्ध्व आन्त्रयोजनी ध.
अधो आन्त्रयोजनी शि.
अधः अग्न्याशय-ग्रहणी ध
वाम बृहदान्त्र वाहिकाए
अधः आन्त्रयोजनी ध.
ऊर्ध्व मलाशय ध.
वाम गवीनी
वक्र (अधोबृहदान्त्र) वाहिकाए
ऊर्ध्व मलाशय शि.

लसीका तंत्र (Lymphatic system)

लसीका तन्त्र (अ) लसीका केशिकाओं (lymph capillaries) (ब) लसीका पर्वों और पोषण नाल की भित्तियों में स्थित लसीकाभ ऊतक (lymphoid tissue) के संग्रहों से निर्मित है।

सूक्ष्म लसीका वाहिकाओं का ऊतक अवकाशों (tissue spaces) में एक जाल बना हुआ है जिसके छेद या अवकाश तथा लसीका वाहिकाओं की अवकाशिका (lumen) पास की रक्त केशिकाओं से बड़ी हैं। लसीका केशिकाओं की अन्तःकला निर्मित भित्ति की विशेषता यह है कि यह रक्त केशिकाओं की भित्ति की अपेक्षा कहीं बड़े अणुओं के लिये पारगम्य (permeable) है। लसीका केशिकाओं द्वारा कोलाइड पदार्थों के बड़े आकार वाले अणु भी बाहर निकल जाते हैं जो रक्त केशिकाओं की भित्तियों में होकर नहीं निकल सकते। लसीका केशिकायें ऊतक अवकाशों से कोलाइडी (colloidal) पदार्थों के अवशोषण का मार्ग हैं, किन्तु रक्त केशिकाओं द्वारा केवल घुले हुये क्रिस्टलीय पदार्थों का अवशोषण होता है। इस प्रकार यदि लसीका वाहिकायें अवरुद्ध हो जाती हैं तो जिन ऊतकों का ये निकास करती हैं वे शोफयुक्त हो जाते हैं और एक तरल से भर जाते हैं जिसमें प्रोटीन अत्यधिक होती है। प्रयोगों द्वारा यह प्रमाण मिल चुका है कि बड़े अणुओं वाले पदार्थों का अवशोषण लसीका केशिकाओं की अन्तःकला केशिकाओं के जीवाणुभक्षण का फल होता है। साधारणतया ऊतकों से लसीका वाहिनियों में प्रवाहित लसीका स्वच्छ रंगरहित होती है किन्तु क्षुद्रान्त्र से निकसित लसीका वसा के अवशोषण के कारण दूध के समान श्वेत होती है। यह तरल वसा-लसीका (chyle) कहलाता है और लसीका वाहिकायें वसालसीकावाहिनी (lacteals) कही जाती हैं। शरीर के प्रायः सभी ऊतकों में लसीका केशिकायें उपस्थित हैं, किन्तु वाहिकाविहीन (avascular) संरचनाओं (बाह्य त्वचा, रोम, नख, स्वच्छमण्डल (cornea), संधायक तथा कुछ अन्य उपास्थियों) में ये नहीं होती।

लसीका केशिकाओं के आपस में मिलने से बड़े लसीका प्रकांड बन जाते हैं जो पास के और अनेक बार दूर के लसीका पर्वों (nodes) को जाते हैं। सामान्य नियम से यह भिन्नता है कि लसीका एक या एक से अधिक लसीका पर्वों में से होकर रक्त प्रवाह में पहुंचती है। कुछ अवटु ग्रन्थि तथा ग्रासनली की लसीका वाहिकायें तथा यकृत् के किरीटी एवं त्रिकोण स्नायुओं में चलने वाली लसीका वाहिकायें सीधे लसीका महावाहिनी में प्रवेश करती हैं। त्वचा की उपरिस्थ बड़ी लसीका वाहिकायें गभीर प्रावरणी के पास और प्रायः उपरिस्थ शिराओं के साथ स्थित होती हैं किन्तु बहुत-सी वाहिकायें स्वतन्त्र रहती हैं। गभीर लसीका वाहिनियों के साथ उनका बहुत कम संबंध है। गभीर लसीका प्रकांड धमनियों या शिराओं के साथ रहते हैं। अन्त में सम्पूर्ण शरीर से लसीका दो नलिकाओं द्वारा एकत्र की जाती है जिनको लसीका महावाहिनी (thoracic duct) और दक्षिण लसीका वाहिनी (right lymphatic duct) कहते हैं जो क्रमशः वाम और दक्षिण प्रगंडशीर्ष शिराओं में खुलती हैं। अधिकतर लसीका वाहिकायें मुक्त रूप से सम्मिलन करती हैं तथा शरीर के दोनों भागों की लसीका वाहिकायें मध्य रेखा पर मिलती हैं। बड़ी लसीका वाहिकाओं में अपनी स्वयं की वहिकावहा (vasa vasorum) भी होती हैं तथा उनके साथ सूक्ष्म रक्त वाहिकायें भी रहती हैं। यदि लसीका वाहिकाओं की भित्तियां शोथ युक्त हो जाती हैं तो यह जालिका (plexus) रक्ताधिक्य हो जाती है तथा उपरिस्थ लसीका वाहिकाओं के मार्ग वेदना युक्त लाल रेखाओं में त्वचा के द्वारा दिखाई देते हैं। बड़ी लसीका वाहिकाओं की भित्तियों में एवं उनके चारों तरफ तंत्रिका जाल होते हैं।

लसीका वाहिकाओं की संरचना (structure of the lymph vessels)—लसीका केशिका की भित्ति अन्तःकला केशिकाओं के एक स्तर से बनी होती है। केशिकाओं के जुड़ने से

उनका आकार बढ़ने पर अन्तःकला स्तर के बाहर तान्तव ऊतक का एक स्तर चढ़ जाता है। अधिक बड़े लसीका प्रकांडों में शिराओं की भांति तीन स्तर होते हैं। अन्तःकंचुक अन्तःकला केशिकाओं का बना होता है जिसके बाहर तान्तव ऊतक का एक बारीक स्तर रहता है; मध्य कंचुक विशेष कर वृत्ताकार अरेखित पेशी तन्तुओं का बना होता है और बहिः कंचुक मुख्यतया तान्तव ऊतक का होता है जिसमें कुछ अरेखित पेशी तन्तु भी मिले होते हैं। लसीका वाहिकाओं में शिराओं की अपेक्षा अधिक कपाटिकायें होती हैं जो अर्धचन्द्राकार और दो-दो के जोडे (pairs) में भित्ति पर लगी होती हैं। ये अन्तःकला स्तर के दोहरे हो जाने से बनी होती हैं। उनके स्वतन्त्र किनारे मध्य में लसीका प्रवाह की ओर रहते हैं। ये कपाटिकायें लसीका प्रवाह के लिये बड़े महत्त्व की होती हैं। लसीका महावाहिनी की रचना मध्यम आकार की शिरा के समान होती है यद्यपि उसके मध्य कंचुक में अरेखित पेशी तन्तुओं की संख्या अधिक होती है।

लसीका की गति (movement of lymph)—लसीका की गति के कई कारण होते हैं जो उसको ऊतक अवकाशों से लसीका पर्वों और शिराओं की ओर प्रवाहित करते हैं। 1. ऊतक अवकाशों में निस्यन्दन दाब (filteration pressure) जो रक्त केशिकाओं से तरल के निस्यन्दन से उत्पन्न होता है। 2. उनकी चारों ओर की पेशियों का संकोच और कपाटिकाओं की दिशा। अंग को अचलीकरण (immobilization) करने पर लसीका का प्रवाह अत्यल्प हो जाता है किन्तु अंग को गति करवाने से बढ़ जाता है। 3. लसीका प्रकांड के धमनी के समीप होने पर धमनी स्पन्दन के दबाव से लसीका का प्रवाह बढ़ता है। 4. श्वसन गतियां तथा प्रगंडशीर्ष शिराओं में ऋण दाव प्रवाह को बढ़ाता है। 5.

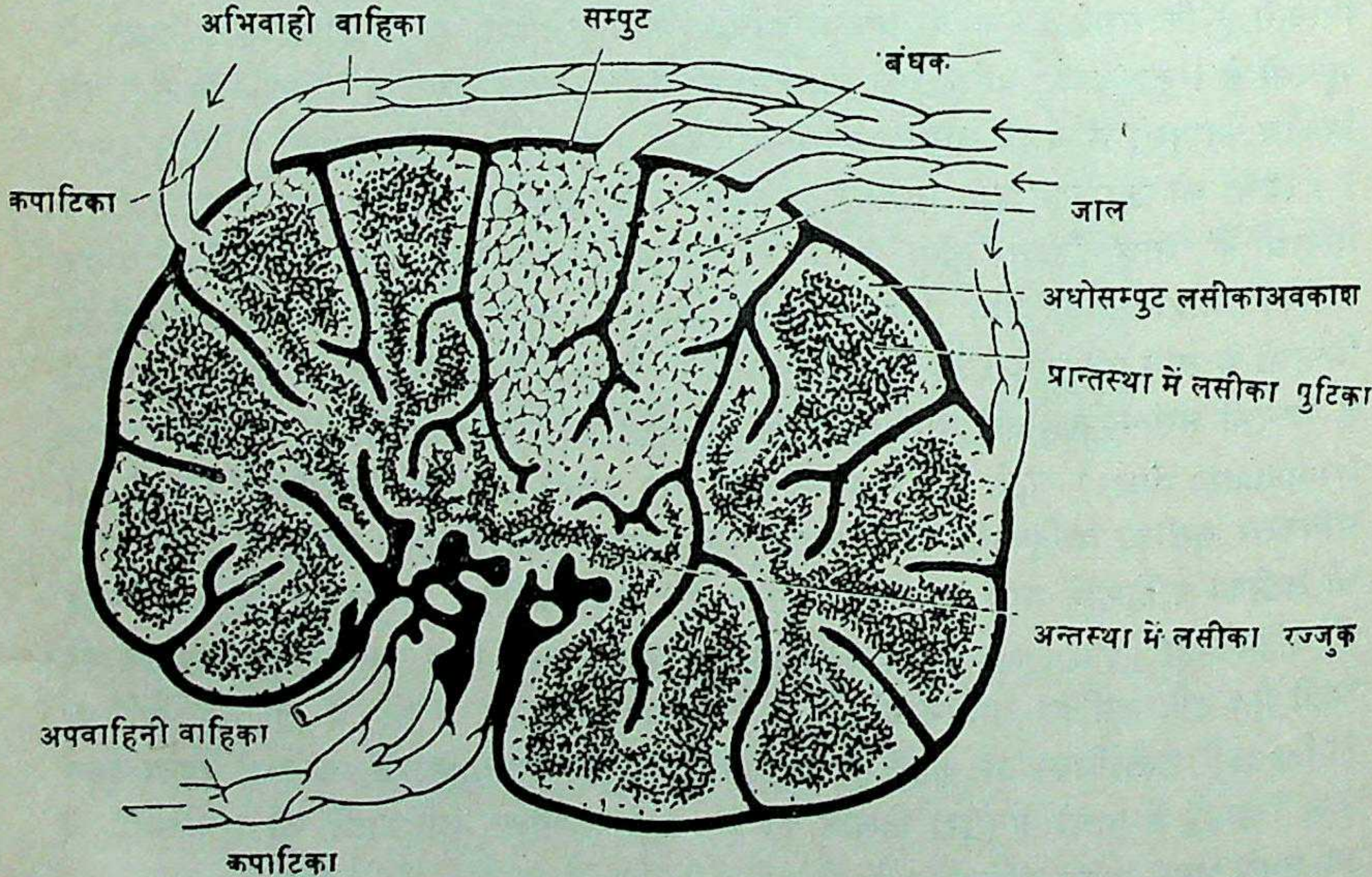

चित्र 509—एक लसीका पर्व की योजना।

नोट—आरेख के भाग में जालिका को दर्शाने हेतु लसीका केशिकाओं को छोड़ दिया है।

कपाटिकाओं के पास लसीका प्रकांडों की भित्तियों में अरेखित पेशी तन्तु अधिक होते हैं। प्रकांड के साथ की अनुकम्पी तंत्रिकाओं के उत्तेजन से ये पेशी संकोच करके वाहिकाओं में लसीका का प्रवाह बढ़ा देती हैं।

लसीका वाहिकाओं के अध्ययन की पद्धतियां (Methods of study of lymph vessels)—साधारण व्यवच्छेदन से लसीका वाहिनियों का उचित ज्ञान नहीं होता। इनका ज्ञान निम्न पद्धतियों से प्राप्त किया गया है। 1. रोग संबंधी (clinical)—लसीका वाहिनियों द्वारा रोग का प्रसार होने से लसीका पर्वों में प्रायः शोथ हो जाता है या दुर्दम रोग (malignant disease) का स्थानान्तरण होने से उनकी स्थिति का अनुमान किया जाता है। 2. प्रयोगात्मक (Experimental)—जीवित या मृत शरीर में अंगों या ऊतकों में रासायनिक पदार्थों को इंजैक्शन द्वारा प्रविष्ट करने पर वे लसीका वाहिकाओं में जाते हैं जिससे वे दृश्य हो जाती हैं। प्रायः भारतीय स्याही (indian ink) या प्रशियन ब्लू का प्रयोग किया जाता है। ऐक्सरे-अपारदर्शी (radiopaque) पदार्थों का भी प्रयोग किया गया है।

लसीका पर्व (lymph nodes)—ये लघु अंडाकार या बीन (bean) के आकार के पिंड होते हैं जो लसीका वाहिकाओं के मार्ग पर जहां तहां स्थित होते हैं, जिससे कि लसीका उनमें से होकर रक्त में जाय। प्रत्येक पर्व में एक ओर एक सूक्ष्म अवनति (depression) होती है जिसको हाइलस कहते हैं, जिसके द्वारा अभिवाही (आने वाली) वाहिका (afferent vessel) पर्व में आती है और जाने वाली अपवाही (efferent) वाहिका बाहर निकलती है। प्रत्येक पर्व में प्रान्तस्था और अन्तस्था (cortex, medulla) होते हैं। किन्तु प्रान्तस्था अन्तस्था को पूर्णतया नहीं ढकता। इस कारण अन्तस्था हाइलस पर पृष्ठ तक आ जाता है जिससे अपवाही लसीका वाहिका सीधी अन्तस्था से प्रारम्भ होती है। किन्तु अभिवाही वाहिका प्रान्तस्था में खुलती है। लसीका पर्व वक्ष की मध्यस्थानिका में, उदर की पश्च भित्ति पर और उदर आन्त्रयोजनियों (mesenteries) में अत्यधिक संख्या में उपस्थित हैं। ये श्रोणि, ग्रीवा तथा अग्रबाहु, बाहु, जंघा और ऊरू के ऊपरी प्रान्तों में भी अधिक हैं।

लसीका पर्वों की संरचना (structure of the lymph nodes)—पर्व में सम्पुट, बंधक और जाल ऊतक (reticular tissue) होते हैं और इस ढांचे में लसीका और कुछ बृहद् भक्षक केशिकायें फंसी रहती हैं।

सम्पुट और बंधक (capsule and trabeculae)—सम्पुट मुख्यतः कोलेजन तन्तुओं का बना होता है जिनके गुच्छों के बीच में कुछ तन्तुप्रसू (fibroblasts) और गभीर स्तरों में प्रत्यास्थ तन्तु भी होते हैं। सम्पुट पर्व पर छाया रहता है और उसका गभीर पृष्ठ बंधकों से मिला रहता है जिनकी रचना भी सम्पुट के अन्दर जोन वाले बंधकों के समान होती है। ये बन्धक पर्व के भीतर उसकी जालिका (reticulum) से मिले रहते हैं जिस पर लसीकाभ ऊतक आश्रित रहता है। हाइलस पर गहन तान्तव ऊतक अन्तस्था में कुछ भीतर तक चला जाता है, कुछ दूर तक अपवाहिका इसी में निहित रहती है। रक्त वाहिकायें इसी हाइलस द्वारा निकलती हैं या प्रवेश करती हैं और उनकी मुख्य शाखायें बंधकों के साथ भीतर पर्व ऊतक के पदार्थ में केशिका जालिका (capillary plexus) में वितरित स्थिति तक पहुंचाती हैं। केशिका जालिका लसीका पुटकों (lymphatic follicles) के चारों तरफ विशेषतः अधिक गहन होती है।

जालिका (reticulum) में जालतन्तु (reticular fibres) और जालककेशिकायें (reticulocytes) होती हैं। ये तन्तु मुख्यतया कॉलेजनी होते हैं। इनकी संख्या बहुत होती है और ये एक सघन जाल बनाये रहते हैं। इसी में दो प्रकार की जालककेशिकायें होती हैं, एक जालक केशिकायें और दूसरी जीवाणुभक्षी केशिकाएं।

लसीका तन्त्र का कार्य (functions of the lymphatic system)—लसीका केशिकाओं का मुख्य काम ऊतक अवकाशों से शोषण करने का है। इनके द्वारा अवशोषित पदार्थ लसीका पर्वों में पहुंचता है जो कणीय पदार्थों को (जैसे धूल के कण) केशिकाओं की जीवाणुभक्षण क्रिया द्वारा लसीका से पृथक् कर लेते हैं और रक्त में नहीं पहुंचने देते। जीवाणु तथा अन्य प्रकार के सूक्ष्म जीवों के प्रति भी इनका ऐसा ही व्यवहार होता है। इस प्रकार पर्व रक्त तथा शरीर के रक्षक की भांति काम करते हैं। कुछ प्रेक्षकों का कहना है कि लसीका तंत्र ऊतकों से संक्रमण अथवा दुर्दम रोग को फैलाने में मार्ग प्रदर्शन करता है। ये प्रतिपिंड (antibodies) उत्पन्न करते हैं या नहीं यह विवादास्पद है। लसीका पर्वों का एक मुख्य काम लसीकाकेशिकाओं को उत्पन्न करना है, यह उत्पत्ति लसीका पुटकों के जननिक केन्द्रों (germinal centres) द्वारा होती है। ये इतनी लसीकाकेशिकायें उत्पन्न करते हैं कि एक कुत्ते में केवल लसीका महावाहिनी द्वारा पहुंचने वाली लसीकाकेशिकायें उसके रक्त में उपस्थित समस्त लसीकाकेशिकाओं को दिन में दो बार बदल देने के लिये पर्याप्त होती हैं। फिर भी रक्त में उनकी संख्या निश्चित से अधिक नहीं बढ़ने पाती। लसीकाभ ऊतक में बनने वाली इतनी अधिक केशिकाओं का क्या होता है जो रक्त प्रवाह में पहुंचती है? इसका ठीक उत्तर मालूम नहीं है केवल कल्पना की जाती है। वे लाल अस्थि मज्जा (red bone marrow) में चली जाती हैं और श्वेत तथा लाल रक्त केशिकाओं के पूर्वगामी (precursors) का गठन करती हैं।

लसीका तंत्र और रक्त प्रवाह का संबंध (connexions of the lymphatic system with the blood stream) केवल लसीका महावाहिनी और दक्षिण लसीका वाहिनी द्वारा ग्रीवा मूल की शिराओं के साथ होता है। कुछ अन्य संबंध निम्न महाशिरा, वृक्क शिरायें अथवा अयुग्म शिराओं से भी हो सकते हैं, जैसा कि कुछ विद्वानों ने उल्लेख किया है।

लसीका महावाहिनी (Thoracic Duct)

लसीका महावाहिनी शिर और ग्रीवा के दक्षिण पार्श्व तथा वक्ष की भित्ति, दक्षिण ऊर्ध्व बाहु, दक्षिण फुफ्फुस, हृदय का दक्षिण भाग और यकृत् के उत्तल पृष्ठ के एक अंश के अतिरिक्त, शेष समस्त शरीर की लसीका का संवहन करती है। वयस्क व्यक्ति में यह 38 से 45 से०मी० लम्बी होती है और वसालसीका कुंड (cisterna chyli) सहित दूसरे कटि कशेरुका से लेकर ग्रीवा के मूल तक विस्तृत है। यह वसालसीका कुंड के ऊर्ध्व सिरे से बारहवें वक्ष कशेरुका की अधो धारा पर प्रारम्भ होती है और वक्ष में मध्यच्छद के महाधमनी द्वार में होकर प्रविष्ट होती है। वहाँ से यह पश्च मध्यस्थानिका में दाहिनी ओर अयुग्म शिरा और बाईं ओर महाधमनी के साथ ऊपर को जाती है। इसके मार्ग के इस भाग में कशेरुका दण्ड और अग्र अनुदैर्घ्य स्नायु, दक्षिण महाधमनी अन्तरापर्शुक धमनियां और अर्ध-अयुग्म तथा सहायक अर्ध-अयुग्म शिराओं के अन्तिम भाग महालसीका वाहिनी के पीछे रहते

हैं। पांचवें वक्ष कशेरुका पर यह वाम ओर को मुड़ जाती है और ऊर्ध्व मध्यस्थानिका में पहुंच कर ग्रासनली के वाम किनारे पर होकर वक्ष के अन्तर्गम (inlet) तक पहुंचती है। महाधमनी चाप के पीछे से निकलकर यह वाम अधोजत्रुक धमनी के प्रारम्भ के पीछे वाम पार्श्व के मध्यस्थानिका के प्लूरा के सम्पर्क में रहती है। ग्रीवा में पहुंचकर सातवें ग्रैव कशेरुका के अनुप्रस्थ प्रवर्ध के समतल यह पार्श्व की ओर को चापाकार होकर मुड़ जाती है जो जत्रुक से तीन या चार सेन्टीमीटर ऊपर तक जाती है। यहाँ महावाहिनी

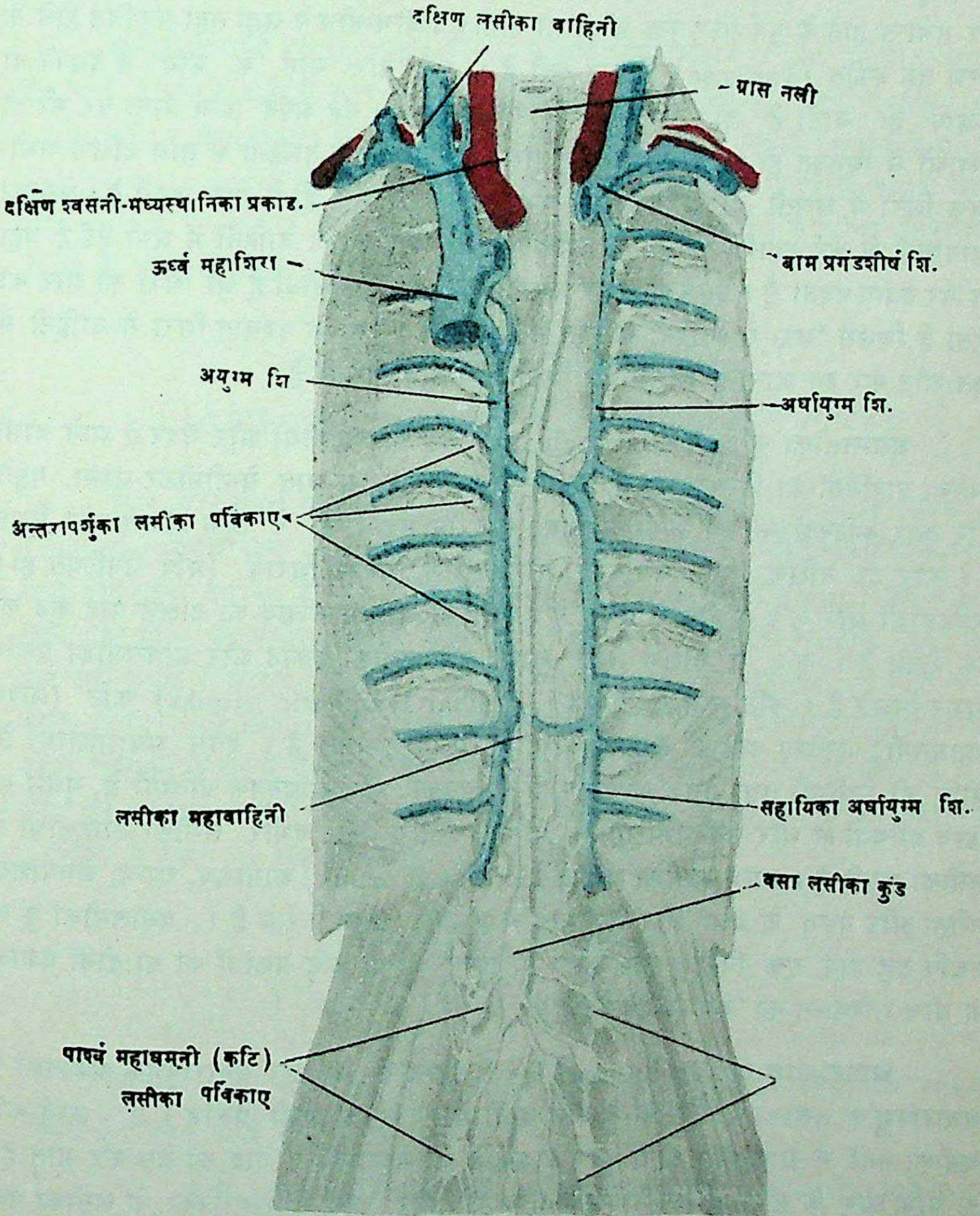
दक्षिण लसीका वाहिनी
ग्रास नली
दक्षिण श्वसनी-मध्यस्थानिका प्रकाड.
बाम प्रगंडशीर्ष शि.
ऊर्ध्व महाशिरा
अयुग्म शि
अर्धायुग्म शि.
अन्तरापर्शुका लसीका पर्विकाए
लसीका महावाहिनी
सहायिका अर्धायुग्म शि.
वसा लसीका कुंड
पार्श्व महाधमनी (कटि)
लसीका पर्विकाए

चित्र 510—लसीका महावाहिनी तथा दक्षिण लसीका वाहिनियां।

कशेरुका धमनी और शिरा, अनुकम्पी प्रकांड और अवटुग्रैव प्रकांड अथवा उसकी शाखाओं, के आगे की तरफ रहती है। यह मध्यच्छद तंत्रिका और अग्र विषमिका की अभिमध्य धारा के भी सामने रहती है, किन्तु पूर्व-कशेरुका प्रावरणी महावाहिनी को इन दोनों संरचनाओं से पृथक् करती हैं। यहां पर यह वाम कैरोटिड धमनी, वागस तंत्रिका और आभ्यन्तर ग्रीवा शिरा के पीछे स्थित है। अन्त में यह वाम अधोजत्रुक धमनी के प्रथम भाग के सामने उतर कर वाम अधोजत्रुक शिरा और वाम आभ्यन्तर ग्रीवा शिरा के संगम के कोण में खुलकर समाप्त हो जाती है। कभी-कभी समाप्त होने के पहिले यह कई शाखाओं में विभक्त हो जाती है। प्रारंभ पर लसीका महावाहिनी का व्यास 5 मि०मी० है। लेकिन वक्ष के मध्य में पहुंचकर यह पतली हो जाती है, और समाप्त होने के पूर्व फिर कुछ चौड़ी हो जाती है। बीच-बीच में जहां तहां संकुचित होने के कारण वह स्फीत (varicose) दिखाई देती है। कई बार मार्ग के मध्य में इसकी दो शाखायें हो जाती हैं जो फिर जुड़कर एक होती हैं। वह अपने ऊर्ध्व प्रान्त पर भी दो शाखाओं में विभक्त हो सकती है, दाहिनी शाखा दक्षिण लसीका वाहिनी के साथ दक्षिण अधोजत्रुक शिरा में खुलती है। बाईं शाखा पूर्ववत् वाम अधोजत्रुक ही में मिल जाती है। लसीका महावाहनी में कई कपाटिकायें हैं जो विशेषकर ऐसी स्थितियों म वाहिनी में लगी हुई हैं जहां उस पर दबाव पड़ता है। इसके अन्त पर कपाटिकाओं का एक जोड़ा है जो शिरा की ओर को रहता है जिससे शिरा से वाहिनी में रक्त न आने पावे। मृत्यु के पश्चात् शिरा से वाहिनी में रक्त लौट कर आ जाता है जिससे यह शिरा के समान दीखती है।

वसालसीका कुंड (cisterna chyli)—यह अधःशाखाओं और उदर से आने वाली लसीका वाहनियों का विस्फार (dilation) है। यह पांच से सात सेन्टीमीटर लम्बा, पहले और दूसरे कटिकशेरुका की कायों के सामने, उदरीय महाधमनी के ठीक दक्षिण ओर स्थित है। ऊपर दो दक्षिण कटि धमनियां और दक्षिण अयुग्म शिरायें (यदि उपस्थित हों) कशेरुकाओं और कुंड के बीच में स्थित हैं। आगे की ओर मध्यच्छद का दक्षिण पाद कुंड को ढके रहता है। कुंड में दक्षिण और वाम कटि लसीका प्रकांड और आंत्रलसीका प्रकांड आकर मिलते हैं। कटि लसीका प्रकांड (lumbar lymphatic trunks) कटि (पार्श्व महाधमनी) लसीका पर्वों की अपवाहिकाओं के मिलने से बनते हैं। इनमें अधःशाखाओं से, श्रोणि की भित्तियों तथा उसके अभ्यन्तरांगों से, वृक्कों और अधिवृक्क ग्रन्थियों से, वृषण या डिम्ब ग्रन्थियों से और उदर भित्तियों के अधिकतर भाग की गभीर लसीका वाहिकाओं से लसीका आती है। **आन्त्र लसीका प्रकांड** (intestinal trunk) आमाशय, आन्त्र, अग्न्याशय, प्लीहा और यकृत् के अधः और अग्र भाग से लसीका ग्रहण करता है। वसालसीका कुंड, यद्यपि यह प्रायः एक विस्तृत कोश होता है, किन्तु वह दो कटि प्रकांडों का या दोनों प्रकांडों के बीच सम्मिलन का रूप ले सकता है।

आगत-शाखायें (Tributaries)—1. निम्न छै या सात अन्तरापर्शुक अवकाशों के अन्तरापर्शुक लसीका पर्वों से आने वाले दोनों ओर के अवरोही प्रकांड। 2. ऊर्ध्व कटि लसीका पर्वों से आने वाले दोनों ओर के प्रकांड जो मध्यच्छद के पाद को वेध कर आते हैं। 3. वाम ओर के छै ऊर्ध्व अन्तरापर्शुक अवकाशों और पश्च मध्यस्थानिका के लसीका पर्वों की अपवाहिकायें। 4. ग्रीवा में वाम ग्रीवा प्रकांड (left cervical trunk) जो शिर और ग्रीवा के वाम ओर से आता है। 5. वाम अधोजत्रुक प्रकांड (left subclavian trunk)

वाम ऊर्ध्व शाखा से, किन्तु ये दोनों प्रकांड स्वतः आभ्यन्तर ग्रीवा और अधोजत्रुक शिराओं में खुल सकते हैं। 6. कभी-कभी वाम श्वसनी-मध्यस्थानिका प्रकांड (bronchomediastinal trunk) भी इसमें मिलता है, यद्यपि साधारणतया यह वाम अधोजत्रुक और आभ्यन्तर ग्रीवा शिराओं के संगम के कोण में खुलता है।

दक्षिण लसीका वाहिनी (right lymphatic duct) लगभग 1 से० मी० लम्बी है और ग्रीवा के मूल में अग्र विषमिका की अभिमध्य धारा पर होती हुई दक्षिण अधोजत्रुक और दक्षिण आभ्यन्तर ग्रीवा शिराओं के संगम के कोण में खुलती है। इसके मुख पर दो कपाटिकायें लगी हुई हैं जो शिरा से रक्त को वाहिनी में नहीं आने देतीं।

आगत-शाखायें (Tributaries)—1. **दक्षिण ग्रीवा प्रकांड** (right jugular trunk) शिर और ग्रीवा के दाहिनी ओर से। 2. दक्षिण अधोजत्रुक प्रकांड, (right subclavian trunk) दक्षिण ऊर्ध्व शाखा से। 3. दक्षिण श्वसनी-मध्यस्थानिका प्रकांड (right bronchomediastinal trunk) वक्ष के दक्षिण ओर से, दक्षिण फुफ्फुस से, हृदय के दक्षिण भाग से और यकृत् के उत्तल पृष्ठ के कुछ भाग से। कभी-कभी ये तीनों प्रकांड दोनों शिराओं के संगम के कोण में पृथक्-पृथक् खुलते हैं।

शिर और ग्रीवा का लसीका संवहन
(Lymphatic drainage of the Head and Neck)

शिर और ग्रीवा के लसीका पर्व अन्त्य समूह (terminal group) तथा मध्य (middle) और बहिस्थ (outlying) समूहों में स्थित हैं। अन्त्य समूह कैरोटिड पिधान के साथ निकटतया संबंधित है और गभीर ग्रैव समूह (deep cervical group) कहलाता है। शिर और ग्रीवा की समस्त लसीका वाहिकायें या तो सीधी या किसी बहिस्थ समूह में हो कर इसी समूह में आकर मिलती हैं। गभीर ग्रैव समूह की अपवाहनियों के मिल जाने से ग्रीवा प्रकांड (jugular trunk) बनता है जो, दक्षिण ओर, दक्षिण अधोजत्रुक और आभ्यन्तर ग्रीवा शिराओं के संगम में अन्त होता है, या दक्षिण लसीका वाहिनी में मिल जाता है। वाम ओर यह लसीका महावाहिनी ही में मिलता है, यद्यपि यह अधोजत्रुक या आभ्यन्तर ग्रीवा शिराओं में स्वतः भी खुल सकता है।

गभीर ग्रैव लसीका पर्व
(Deep cervical lymph nodes)

ये पर्व करोटि के आधार से लेकर ग्रीवा मूल तक कैरोटिड पिधान के साथ-साथ स्थित हैं। इनके ऊर्ध्व और निम्न दो समूह हैं।

1. **ऊर्ध्व गभीर ग्रैव लसीका पर्व** (superior deep cervical lymph nodes) आभ्यन्तर ग्रीवा शिरा के ऊर्ध्व भाग के निकटतम स्थित हैं। अधिकतर उरःकर्णमूलिका पेशी उनको ढके रहती है किन्तु कुछ उसकी धारा से बाहर भी निकले रहते हैं। एक समूह जो

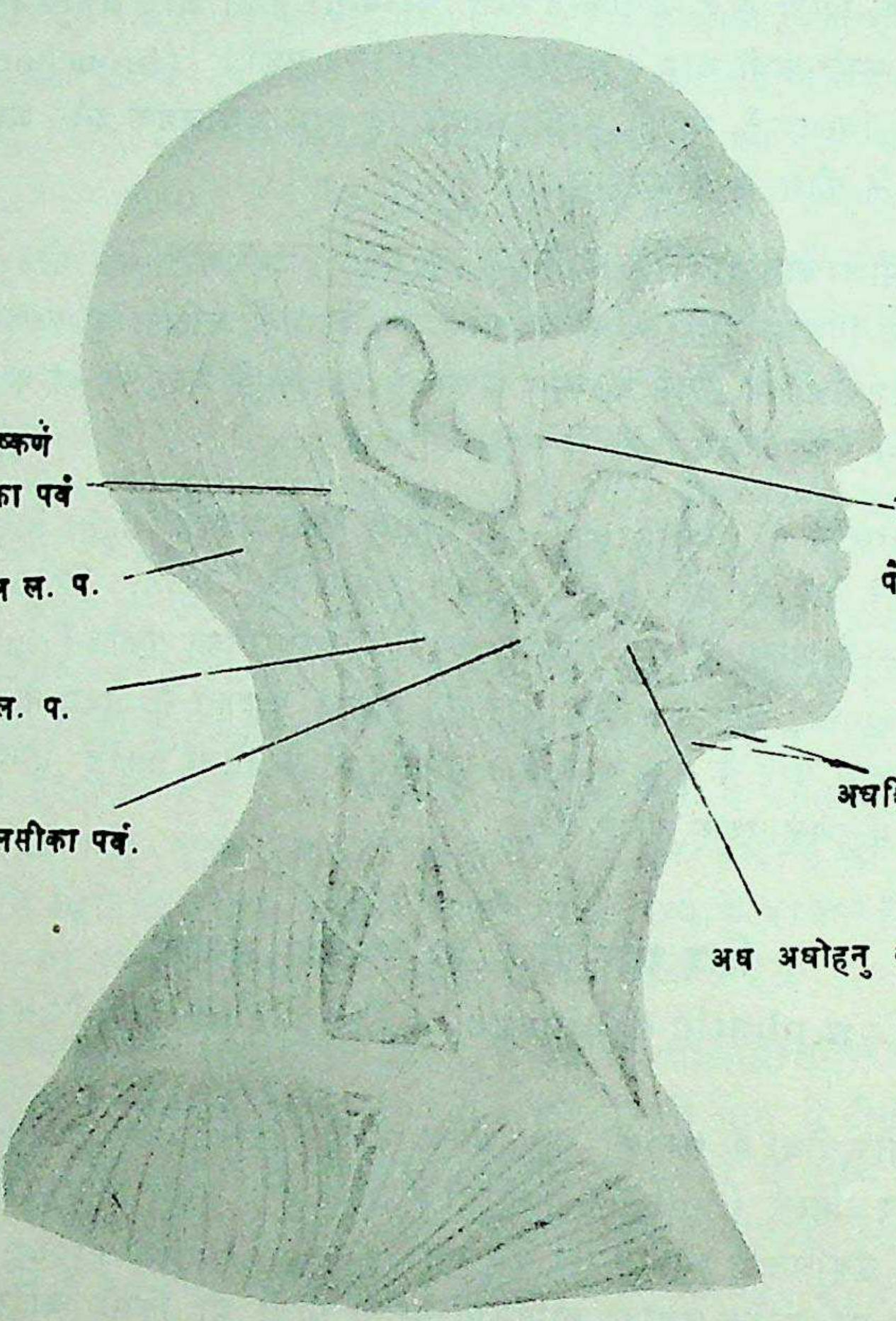
पश्च बहिष्कर्ण लसीका पर्व
पश्चकपाल ल. प.
उपरिस्थ ग्रैव ल. प.
ऊर्ध्व गभीर ग्रैव लसीका पर्व.
उपरिस्थ पैरोटिड लसीका पर्व
अधश्चिबुक लसीका पर्व
अध अधोहनु लसीका पर्व

चित्र 511—शिरा एवं ग्रीवा के उपरिस्थ लसीका पर्व तथा लसीका वाहिकायें

ग्रीवा-द्विपिंडिका समूह (jugulodigastric group) कहलाता है, उस त्रिभुज में स्थित है जिसको द्विपिंडिका का पश्च पिंड, आनन शिरा और आभ्यन्तर ग्रीवा शिरा सीमित करती हैं। इसका जिह्वा के लसीका निकास से विशेष संबंध है।

उपर्युक्त पर्व समूह से अपवाहिकायें निम्न गभीर ग्रैव समूह तथा ग्रीवा प्रकांड दोनों में जाती हैं।

2. **निम्न गभीर ग्रैव लसीका पर्व** (inferior deep cervical lymph nodes) उरःकर्णमूलिका के निम्न भाग के पीछे स्थित हैं और अधोजत्रुक त्रिभुज में भी विस्तृत हैं जहां ये प्रगंड जालिका (brachlal plexus) और अधोजत्रुक वाहिकाओं से निकटतम संबंधित हैं। इनमें से एक पर्व अंसकंठिका की मध्यस्थ कंडरा पर स्थित है; उसको ग्रीवा अंसकंठिका लसीका पर्व कहते हैं। उसका जिह्वा के लसीका संवहन से विशेष संबंध है। इस समूह की अपवाहिकायें ग्रीवा प्रकांड में मिलती हैं।

लसीका संवहन की दृष्टि से शिर और ग्रीवा के ऊतक 1. उपरिस्थ और 2. आशय सहित गभीर संरचनाओं में विभक्त किये जा सकते हैं।

(अ) शिर और ग्रीवा के उपरिस्थ ऊतकों का लसीका संवहन (Lymphatie drainage of the superficial tissues of Head and Neck)

उपरिस्थ ऊतक की अधिकतर लसीका संवहन करने वाली वाहिकायें प्रथम समीपस्थ लसीका पर्व समूहों में जाती हैं, और इनसे जो अपवाहिकायें निकलती हैं वे ग्रीवा के गभीर समूह में पहुंचती हैं। कुछ लसीका सीधी ही गभीर ग्रैव पर्वों में पहुंचती है।

उपरिस्थ ऊतकों के संवहन में निम्नलिखित क्षेत्रीय समूह संबंधित हैं —

शिर में	**ग्रीवा में**
पश्चकपाल	अवअधोहनु
प्रत्यक् बहिःकर्ण (कर्णमूल)	अधःचिबुक
पैरोटिड	अग्र ग्रैव
कपोल (आनन)	उपरिस्थ ग्रैव

शिरोवल्क और कर्ण का लसीका संवहन (Lymphatic drainage of the scalp and ear)— (i) नासिका मूल से ऊपर के भाग के ललाट क्षेत्र की लसीका वाहिकायें अवअधोहनु समूह के पर्वों में जाती हैं। इनका विचार आनन की लसीका वाहिकाओं के साथ किया गया है।

(ii) ललाट के शेष भाग से, शिरोवल्क के शंख प्रदेश से, बहिःकर्ण के पार्श्व पृष्ठ के, ऊर्ध्वार्ध से और बाह्य कर्ण कुहर की अग्र भित्ति से लसीका उपरिस्थ पैरोटिड लसीका पर्वों में जाती है जो तुंगक (tragus) के सामने ग्रन्थि के प्रावरणीकृत आवरण पर या उसके नीचे स्थित हैं। इन पर्वों में पक्ष्मों से तथा गंडास्थि पर की त्वचा से पार्श्व लसीका वाहिकायें आती हैं। इनकी अपवाहिकायें ऊर्ध्व गभीर ग्रैव लसीका पर्वों को चली जाती हैं।

(iii) बहिःकर्ण के ऊपर स्थित शिरोवल्क के एक संकुचित प्रदेश से, बहिःकर्ण के कपालाभिमुख पृष्ठ के ऊर्ध्व अर्ध भाग और पर्यन्त (margin) से और बाह्य कर्ण कुहर की पश्च भित्ति से जाने वाली वाहिकाओं में से कुछ ऊर्ध्व गभीर ग्रैव लसीका पर्वों में और कुछ प्रत्यक् बहिःकर्ण समूह में जाती हैं।

प्रत्यक् बहिःकर्ण लसीका पर्व (Retro-auricular lymph nodes) उरःकर्णमूलिका के कर्णमूल निवेश (mastoid insertion) से उपरिस्थ और पश्च बहिःकर्ण पेशी के नीचे स्थित हैं। इनकी अपवाहिकायें ऊर्ध्व गभीर ग्रैव लसीका पर्वों में जाती हैं।

(iv) कर्णपालि, बाह्य कर्ण कुहर, अधोहनु के कोण और पैरोटिड प्रदेश के निम्न भाग की त्वचा से लसीका ले जाने वाली वाहिकाएं उपरिस्थ ग्रैव लसीका पर्वों या ऊर्ध्व गभीर ग्रैव समूह में लसीका संवहन करती हैं। उपरिस्थ ग्रैव लसीका पर्व बाह्य ग्रीवा शिरा पर उरोजत्रुककर्णमूलिका के उपरिस्थ स्थित हैं। इस समूह की कुछ अपवाहिकायें उरोजत्रुककर्णमूलिका की अग्र धारा पर होकर गभीर समूह के उच्च भाग में जाकर मिल जाती हैं; शेष बाह्य ग्रीवा शिरा के साथ जाती हैं और अधोजत्रुक त्रिकोण में निम्न गभीर ग्रैव लसीका पर्वों में चली जाती हैं।

(v) शिरोवल्क का पश्चकपाल क्षेत्र उन वाहिकाओं से संवहित होता है। जो पश्चकपाल समूह के पर्वों में अन्त होती हैं और कुछ एक प्रकांड द्वारा संवहित होता है जो उरःकर्णमूलिका की पश्चधारा पर नीचे उतर कर निम्न गभीर ग्रैव लसीका पर्वों में जाता है। पश्चकपाल लसीका पर्व पश्च त्रिभुज के ऊर्ध्व कोण में, जहां समलंबिका (trapezius) पश्चकपालास्थि पर लगती है, उसके उपरिस्थ स्थित है।

आनन का लसीका संवहन (Lymphatic drainage of the face)—(1) पक्ष्म तथा नेत्रश्लेष्मला से लसीका ले जाने वाली वाहिकायें त्वचा के नीचे स्थित उपरिस्थ जालिका तथा वर्त्मपट्टिका (tarsus) के आगे और पीछे स्थित गभीर जालिका में प्रारंभ होती हैं। ये दोनों जालिकायें आपस में संयोजित हैं और उनसे अभिमध्य और पार्श्व वाहिकायें निकलती हैं। पार्श्व वाहिकायें अभिमध्य भाग की त्वचा के अतिरिक्त समस्त ऊर्ध्व पक्ष्म से तथा निम्न पक्ष्म के पार्श्वार्ध से और समस्त नेत्रश्लेष्मला से लसीका संवहन करती हैं। पार्श्व संयोजिका (lat. commissure) से ये वाहिकायें पार्श्व ओर जाकर उपरिस्थ पैरोटिड लसीका पर्वों में तथा गभीर पैरोटिड पर्वों में अन्त होती हैं जो पैरोटिड लालास्रवी ग्रन्थि के पदार्थ में निहित हैं। इन गभीर पैरोटिड लसीका पर्वों में मध्य कर्ण की लसीका वाहिकायें भी आती हैं। अभिमध्य वाहिकायें ऊर्ध्व पक्ष्म के अभिमध्य भाग की त्वचा, समस्त निम्न पक्ष्म का अभिमध्य अर्धभाग और अश्रु मांसांकुर से लसीका ले जाती हैं। ये अवअधोहनु समूह के लसीका पर्वों में अन्त होती हैं।

अवअधोहनु लसीका पर्व (Submandibular lymph nodes)—ये अवअधोहनु त्रिभुज में गभीर ग्रैव प्रावरणी के नीचे स्थित हैं। प्रायः ये तीन होते हैं, एक अवअधोहनु लालास्रावी ग्रन्थि (submandibular salivary gland) के अगले सिरे पर, दूसरा आनन धमनी के सामने और तीसरा उसके पीछे, जहां यह अधोहनु पर पहुंचती है। कुछ और पर्व भी अवअधोहनु लालाग्रन्थि की वस्तु में निहित या उसके गभीर पृष्ठ पर होते हैं। इन पर्वों में विस्तृत क्षेत्र से अभिवाहिकायें आती हैं जिनमें अधःचिबुक, कपोल (buccal) और जिह्वा (lingual) पर्वों के समूह भी सम्मिलित हैं। इनकी अपवाहिकायें ऊर्ध्व और निम्न गभीर ग्रैव लसीका पर्वों में जाती हैं।

(ii) बाह्य नासिका, कपोल और ऊर्ध्वोष्ठ तथा अधरोष्ठ के पार्श्व भाग से लसीका का संवहन अवअधोहनु लसीका पर्वों में होता है। ओष्ठों और कपोलों के भीतर आच्छादित उपकला से लसीका लाने वाली वाहिकायें भी अवअधोहनु पर्वों में अन्त होतीं हैं। कपाल के पार्श्व भाग की लसीका पैरोटिड लसीका पर्वों में जाती है, किन्तु नासिकामूल पर की त्वचा और उससे ऊपर ललाट के मध्य भाग की त्वचा की लसीका का संवहन अंशतः पैरोटिड लसीका पर्वों में होता है और शेष अवअधोहनु लसीका पर्वों में।

(iii) अधरोष्ठ के मध्यभाग, मुखभूमि (floor of mouth) और जिह्वाग्र से लसीका संवहन करने वाली वाहिकायें अधोचिबुक लसीका पर्वों के समूहों (submental nodes) में खुलती हैं। ये पर्व चिबुक-कंठिका पर दोनों द्विपिंडिकाओं के अग्र तुंदों (ant. bellies) के बीच में स्थित हैं। इनमें मुखभूमि की मध्यरेखा के दोनों ओर से वाहिकायें आती हैं और इनमें की अपवाहिकायें अवअधोहनु और ग्रीवा-अंसकंठिका (submandibular, jugulo-omohyoid) लसीका पर्वों में जाती हैं।

ग्रीवा का लसीका संवहन (Lymphatic drainage of the neck)—ग्रीवा के उपरिस्थ ऊतकों की अनेक लसीका वाहिकायें उरःजत्रुककर्णमूलिका की धाराओं पर होती हुई ऊर्ध्व या निम्न गभीर ग्रैव लसीका पर्वों में चली जाती हैं। कुछ उरःकर्णमूलिका के ऊपरी भाग पर के प्रदेश से तथा पश्चकपाल त्रिभुज के ऊतकों से उपरिस्थ ग्रैव और पश्चकपाल लसीका पर्वों में जाती हैं। ग्रीवा के अग्र त्रिभुज के ऊर्ध्व भाग से लसीका का अवअधोहनु और अधःचिबुक लसीका पर्वों में संवहन होता है। ग्रीवा के अग्र भाग की कंठिकास्थि (hyoid) से नीचे की त्वचा की वाहिकायें अग्र ग्रैव लसीका पर्वों (anterior cervical lymph nodes) में जाती हैं जो अग्र ग्रीवा शिरा (ant. jugular v.) से संबंधित हैं। इस समूह की अपवाहिकायें ग्रीवा के दोनों ओर गभीर ग्रैव लसीका पर्वों में जाती हैं। ये अवकंठिका (infrahyoid), पुरःस्वरयन्त्र (prelaryngeal) और पुरःश्वासप्रणाल (pretracheal) पर्वों में जाती हैं। एक अग्र ग्रैव पर्व सदा अध्युरोस्थि अवकाश (suprasternal space) में स्थित है।

(ब) शिर और ग्रीवा के गभीर ऊतकों का लसीका संवहन
(Lymphatic drainage of the deeper tissues of the Head & Neck)

शिर और ग्रीवा के गभीर ऊतकों से लसीका संवहन करने वाली वाहिकायें गभीर ग्रैव लसीका पर्वों में जाती हैं। ये या तो सीधी ही चली जाती हैं या किन्हीं दूरस्थ गभीर पर्वों में होकर गभीर पर्वों में पहुंचती हैं—पूर्व उल्लिखित गभीर समूहों के अतिरिक्त निम्न समूह भी गभीर ऊतकों के लसीका संवहन में भाग लेते हैं।

प्रत्यक्-ग्रसनी लसीका पर्व
पराश्वासप्रणाल लसीका पर्व
जिह्वा लसीका पर्व
अवकंठिका, पुरःश्वासप्रणाल और पुरःस्वरयन्त्र लसीका पर्व

प्रत्यक्-ग्रसनी लसीका पर्वों (retropharyngeal lymph nodes) के मध्यम ओर दो पार्श्व समूह हैं। मध्यम समूह मध्यम समतल के पास है और पार्श्व समूह शीर्षधर (प्रथम ग्रैव) कशेरुका के पार्श्व पिंड के सामने शिरोदीर्घा की पार्श्व धारा पर स्थित है। ये ग्रसनी को आच्छादित करने वाली तथा पूर्व-कशेरुका प्रावरणियों के अवकाश में स्थित हैं। इनकी अभिवाहिकायें (afferents) नासाग्रसनी, श्रवणनलिका तथा शीर्षधर-पश्चकपाल तथा शीर्षधर अक्षक संधियों से आती हैं। इनकी अपवाहिकायें ऊर्ध्व गभीर ग्रैव लसीका पर्वों में जाती हैं।

पराश्वासप्रणाल लसीका पर्व (paratracheal lymph nodes) दोनों पार्श्वों में श्वासप्रणाल और ग्रासनली के पार्श्व ओर आवर्तक स्वरयन्त्र तंत्रिका के मार्ग पर स्थित हैं। इनकी अपवाहिकायें गभीर ग्रैव लसीका पर्वों में जाती हैं।

अवकंठिका, पुरःस्वरयन्त्र और पुरःश्वासप्रणाल लसीका पर्व (Infrahyoid, prelaryngeal and pretracheal lymph nodes) गभीर ग्रैव प्रावरणी के आच्छादक स्तर के नीचे स्थित हैं। इनमें अग्र ग्रैव लसीका पर्वों से कुछ अभिवाहिकायें आती हैं और इनकी अपवाहिकायें गभीर ग्रैव समूहों में जाती हैं। अवकंठिका समूह के लसीका पर्व अवटुकंठिका (thyrohyoid) कला के सामने स्थित है। पुरःश्वासप्रणाल लसीका पर्व श्वासप्रणाल के सामने निम्न अवटु शिराओं के निकट सम्पर्क में पाये जाते हैं।

जिह्वा के लसीका पर्व छोटे और अनिश्चित हैं। ये कंठजिह्विका (hyoglossus) के ऊपर तथा दोनों चिबुक-जिह्विकाओं के बीच पाये जाते हैं।

1. **नासागुहा, नासाग्रसनी और मध्य कर्ण का लसीका संवहन** (Lymphatic drainage of the nasal cavity, nasopharynx and middle ear)—नासागुहा के अग्र भाग की लसीका वाहिकायें बाह्य नासिका की त्वचा का संवहन करने वाली उपरिस्थ वाहिकाओं में जाकर मिल जाती हैं और अवअधोहनु पर्वों में अन्त होती हैं। शेष नासागुहा, परानासा वायुविवर, नासाग्रसनी और श्रवणनलिका के ग्रसनी अंत की लसीका संवहन करने वाली वाहिकायें या तो सीधी ऊर्ध्व गभीर लसीका पर्वों में जाती हैं या ये प्रत्यक्ग्रसनी लसीका पर्वों में होती हुई उनमें पहुंचती हैं। नासागुहा की भूमि के पश्च भाग की वाहिकाओं का पैरोटिड समूह के लसीका पर्वों में जाना संभव है। मध्यकर्ण गुहा और कर्णमूल विवर (mastoid antrum) श्लेष्मल स्तर की वाहिकायें पैरोटिड समूह में या ऊर्ध्व गभीर ग्रैव लसीका पर्व समूह में जाती हैं। श्रवण नलिका के मध्यकर्ण गुहा अंत की वाहिकाओं के गभीर ग्रैव लसीका पर्वों में अन्त होने की संभावना है।

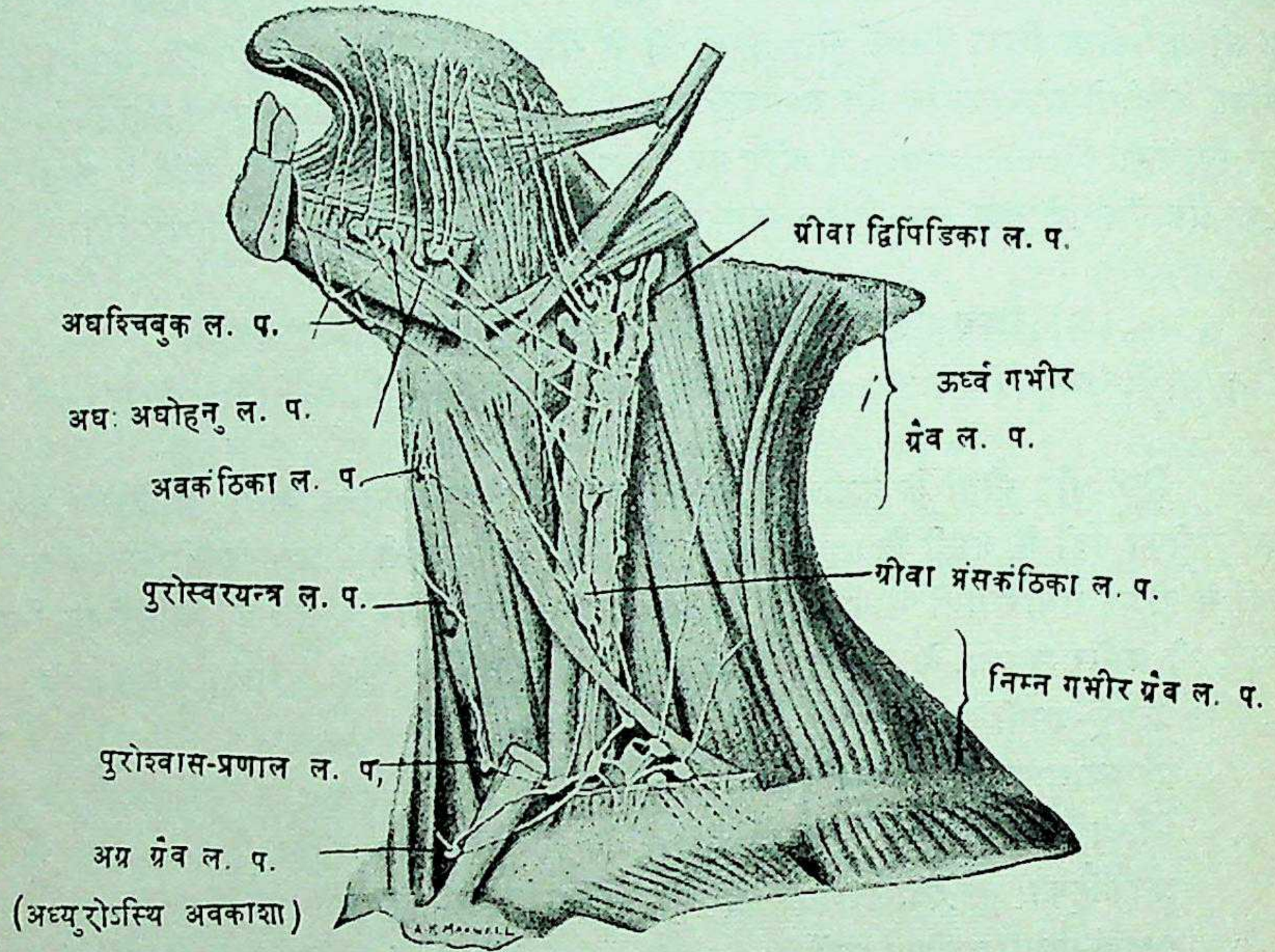
ग्रीवा द्विपिंडिका ल. प.
अधश्चिबुक ल. प.
ऊर्ध्व गभीर ग्रैव ल. प.
अधः अधोहनु ल. प.
अवकंठिका ल. प.
पुरोस्वरयन्त्र ल. प.
ग्रीवा अंसकंठिका ल. प.
निम्न गभीर ग्रैव ल. प.
पुरोश्वास-प्रणाल ल. प.
अग्र ग्रैव ल. प.
(अध्युरोऽस्थि अवकाश)
A.K.MAXWELL

चित्र 512—जिह्वा का लसीका संवहन

2. **स्वरयन्त्र, श्वासप्रणाल और अवटु ग्रन्थि का लसीका संवहन** (Lymphatic drainage of the larynx, trachea and thyroid gland)—स्वरयन्त्र की लसीका वाहिकाओं के ऊर्ध्व और निम्न दो समूह बन गये हैं। पार्श्व भित्ति पर ये दोनों समूह स्पष्टतया पृथक् हैं, इनकी विभाजक रेखा स्वर पुटक (vocal folds) हैं, किन्तु पश्च भित्ति पर दोनों समूह सम्मिलन करते हैं। ऊर्ध्व समूह की वाहिकायें अवटुकंठिका कला को

वेध कर ऊर्ध्व स्वरयन्त्र रक्तवाहिकाओं के साथ ऊर्ध्व गभीर ग्रैव लसीका पर्वों में अन्त होती हैं। निम्न समूह की वाहिकायें या तो क्रिकॉइड उपास्थि और श्वासप्रणाल की प्रथम वलय के बीच की कला को वेध कर निम्न गभीर ग्रैव लसीका पर्वों में चली जाती हैं या ये क्रिकाइड-स्वर कला को वेध कर प्रथम पुरःश्वासप्रणाल और पुर.ग्रसनी लसीका पर्वों में जाती हैं और वहां से गभीर ग्रैव लसीका पर्वो में पहुंचती हैं।

श्वासप्रणाल की लसीका वाहिकायें पुरःश्वासप्रणाल या पराश्वासप्रणाल लसीका पर्वों में जाती हैं अथवा ये सीधी निम्न गभीर ग्रैव पर्वों में चली जाती हैं।

अवटु ग्रन्थि का संवहन करने वाली लसीका वाहिकायें श्वासप्रणाल की भित्ति पर की जालिका से मिलती हैं। ग्रन्थि से वाहिकायें इस्थमस के ठीक ऊपर पुरःस्वयन्त्र पर्वों तथा पुरःश्वासप्रणाल तथा पराश्वासप्रणाल पर्वों को जाती हैं, कुछ प्रगण्डशीर्ष (brachiocephalic) लसीका पर्वों को चली जाती हैं जो ऊर्ध्व मध्यस्थानिका में थाइमस से सम्बन्धित है। पार्श्व में ग्रन्थि उन वाहिकाओं के द्वारा संवहित होती है जो ऊर्ध्व अवटु शिरा के साथ साथ जाती हैं और गभीर ग्रैव लसीका पर्वों में चली जाती हैं। अवटु ग्रन्थि से कुछ लसीका वाहिकायें सीधे लसीका महावाहिनी में प्रवेश कर जाती हैं।

मुख, दाँत, टौंसिल और जिह्वा का लसीका संवहन (Lymphatic drainage of the mouth, teeth, tonsil and tongue) **मुख**—मसूड़ों की वाहिकायें अवअधोहनु पर्वों में जाती हैं। कठिन तालु की वाहिकायें आगे की ओर ऊपर के मसूड़ों की वाहिकाओं से मिलकर फिर पीछे जाकर ऊर्ध्व ग्रसनी संकीर्णिका (constrictor pharyngis superioris) को वेध कर ऊर्ध्व गभीर ग्रैव पर्वों तथा प्रत्यक्ग्रसनी पर्वों में अन्त होती हैं। कोमल तालु की वाहिकायें कुछ प्रत्यक्-ग्रसनी तथा कुछ ऊर्ध्व गभीर ग्रैव लसीका पर्वों में चली जाती हैं। मुख भूमि के अग्र भाग की वाहिकायें या तो सीधी ऊर्ध्व ग्रैव समूह के निचले पर्वों में अन्त होती हैं या ये अधोचिबुक पर्वो में होकर जाती हैं। शेष मुख भूमि की वाहिकायें अवअधोहनु और ऊर्ध्व गभीर ग्रैव लसीका पर्वों में जाती हैं।

दांतों की वाहिकायें अवअधोहनु और गभीर ग्रैव लसीका पर्वों में पहुंचती हैं।

टौंसिल की लसीका वाहिकायें कपोलग्रसनी प्रावरणी और ऊर्ध्व संकीर्णिका को वेध कर शरकंठिका (stylohyoideus) और आभ्यन्तर ग्रीवा शिरा के बीच से निकल कर ऊर्ध्व गभीर ग्रैव लसीका पर्वों में अन्त होती हैं। उनमें से बहुत सी ग्रीवा-द्विपिंडिका (jugulodigastric) लसीका पर्वों में रह जाती हैं।

जिह्वा में लसीका संचार बहुत है। उपकला की वाहिकायें अन्तःपेशी जालिका से मिली रहती हैं। स्थिति के अनुसार यहां की वाहिकायें तीन प्रकार की कही जाती हैं।

उपान्त वाहिकायें (Marginal vessels)—जिह्वाग्र तथा जिह्वा फ्रेनुलम (frenulum) की वाहिकायें कई प्रकार से अन्त होती हैं। कुछ अधोचिबुक लसीका पर्वों में जाती हैं। एक नीचे जाकर ग्रीवाअंसकंठिका (jugulo-omohyoideus) पर्वों में जाती है, कुछ निम्न अधोहनु समूह में अन्त होती हैं। कुछ ग्रीवा-द्विपिंडिका समूह में जाकर मिलती हैं। जिह्वा के पार्श्व से वाहिकायें अवअधोहनु लसीका पर्वों में जाती हैं, कुछ अधोजिह्वा लालाग्रन्थि में चली जाती हैं और फिर वहां से ग्रीवा-द्विपिंडिका या ग्रीवा-अंसकंठिका पर्वों में पहुंचती हैं।

जिह्वा के उपान्त के पश्च भाग की वाहिकायें ग्रसनी भित्ति में होकर ग्रीवा-द्विपिंडिका लसीका पर्वों में जाती हैं।

केन्द्रीय वाहिकायें (Central vessels) जिह्वा के मध्य भाग में दोनों चिबुक-जिह्विका-पेशियों के बीच में स्थित हैं। ये जिह्वा की रक्त वाहिकाओं के साथ जाती हैं और गभीर ग्रैव लसीका पर्वों में अन्त होती हैं, विशेषकर ग्रीवा-द्विपिंडिका और ग्रीवा-अंसकंठिका पर्वों में। कुछ चर्वक-कंठिका को वेध कर अवग्रधोहनु लसीका पर्वों में पहुंचती हैं।

अभिपृष्ठ वाहिकायें (Dorsal vessels) परिवृत्त अंकुरों (vallate papillae) से तथा इनके पीछे के क्षेत्र का लसीका संवहन करती हैं। ये पीछे और नीचे को जाकर पार्श्व को वाहिकाओं से मिलने के लिये मुड़ जाती हैं और ग्रसनी भित्ति को वेधकर बाह्य कैराटिड धमनी के आगे या पीछे से होकर ग्रीवा-द्विपिंडिका और ग्रीवा-अंसकंठिका लसीका पर्वों में पहुंचती हैं।

ग्रसनी और ग्रासनली के ग्रैव भाग का लसीका संवहन (Lymphatic drainage of the pharynx and cervical part of the oesophagus)—ग्रसनी और ग्रासनली के ग्रैव भाग की अपवाहिकायें सीधी या प्रत्यक्-ग्रसनी या पराश्वासप्रणाल लसीका पर्वों में होकर गभीर ग्रैव लसीका पर्वों में पहुंचती हैं। कण्ठच्छद (epiglottis) क्षेत्र से लसीका वाहिकायें अवकंठिका लसीका पर्वों में जाती हैं।

ऊर्ध्व शाखा का लसीका संवहन
(Lymphatic drainage of the Upper Limb)

ऊर्ध्व शाखा की समस्त लसीका वाहिकायें ऊतकों से सीधी या किसी दूरस्थ लसीका पर्व समूह में होती हुई कक्षा में स्थित अन्त्य लसीका पर्वों में अन्त होती हैं। ये वाहिकायें उपरिस्थ और गभीर हैं। गभीर वाहिकायें रक्त वाहिकाओं अथवा तन्त्रिका और रक्त वाहिकाओं (तंत्रिका, धमनी, शिरा प्रायः साथ रहती हैं) के बंडलों के साथ रहती हैं। उपरिस्थ लसीका वाहिकायें भी, हाथ और अग्रबाहु की पश्च पृष्ठ की अतिरिक्त उपरिस्थ शिराओं का निकट अनुसरण करती हैं।

कक्षा लसीका पर्व (Axillary lymph nodes) ऊर्ध्व शाखा के अन्त्य समूह हैं और बड़े आकार के हैं। इनकी संख्या 20 से 30 तक होती है। ये पांच समूहों में विभक्त हैं, किन्तु इनके बीच की विभाजक रेखा स्पष्ट नहीं है।

1. **पार्श्व समूह** (lateral group) में पांच या छै पर्व हैं जो कक्षा शिरा के अभिमध्य तथा पीछे स्थित हैं। इस समूह की अभिवाहिकायें समस्त ऊर्ध्व शाखा की लसीका का, उस भाग के अतिरिक्त जिसकी लसीका वाहिकायें बहिर्बाहु शिरा के साथ रहती हैं, संवहन करती हैं। अपवाहिकाओं में से कुछ कक्षा लसीका पर्वों के केन्द्रीय और शीर्षस्थ समूहों में और कुछ निम्न गभीर ग्रैव लसीका पर्वों में जाती हैं।

2. **अग्र या वक्षच्छद समूह** (anterior or pectoral group) पांच या छै पर्वों से निर्मित लघु वक्षच्छदिका की अधोधारा पर पार्श्व वक्ष वाहिकाओं से संबंधित स्थित है। इसकी अभिवाहिकायें शरीर के नाभि से ऊपर के भाग की अग्र और पार्श्व भित्तियों और स्तन ग्रन्थि

के केन्द्रीय ग्रौर पार्श्व भागों से लसीका लाती है ग्रौर ग्रपवाहिकायें कक्षा लसीका पर्वों के केन्द्रीय ग्रौर शीर्षस्थ समूहों में लसीका को ले जाती हैं।

3. **पश्च या ग्रवग्रंसफलक समूह** (posterior or subscapular group) में छै या सात पर्व हैं जो कक्षा की ग्रधोधारा पर ग्रवग्रंसफलक वाहिकाग्रों के साथ स्थित हैं। इस समूह की ग्रभिवाहिकायें ग्रीवा के पश्च के निम्न भाग की त्वचा ग्रौर पेशियों ग्रौर धड़ के ग्रभिपृष्ठ भाग से श्रोणिफलक शिखा तक के भाग से लसीका लाती हैं। इसकी ग्रपवाहिकायें कक्षा के शीर्षस्थ ग्रौर केन्द्रीय पर्वों में जाती हैं।

4. **केन्द्रीय समूह** (central group) के तीन या चार बड़े पर्व कक्षा के ग्राधार पर वसा में निहित हैं। इनमें किसी विशेष क्षेत्र से लसीका नहीं ग्राती, किन्तु उपर्युक्त तीनों समूहों से ग्रभिवाहिकायें ग्राती हैं। इसकी ग्रपवाहिकायें शीर्षस्थ समूह को जाती हैं।

5. **शीर्षस्थ समूह** (apical group) में 6 से 12 तक लसीका पर्व होते हैं। इनमें कुछ लघु वक्षच्छदिका के ऊर्ध्व भाग के पीछे ग्रौर कुछ उसकी ऊर्ध्व धारा से ऊपर स्थित हैं। यह समूह ऊपर कक्षा के शिखर तक, कक्षा शिरा के ग्रभिमध्य ग्रोर विस्तृत है। इस समूह में केवल बहिर्बाहु शिरा के साथ की लसीका वाहिकायें ग्रौर स्तन के ऊर्ध्व परिसरी भाग से एक या दो वाहिकायें ग्राती हैं, किन्तु ग्रन्य कक्षा लसीका पर्वों की ग्रपवाहिकायें इसमें ग्राती हैं ग्रौर इस समूह की ग्रपवाहिकायें मिलकर ग्रधोजत्रुक प्रकांड (subclavian trunk) बनाती हैं जो या तो सीधा ग्रधोजत्रुक ग्रौर ग्राभ्यन्तर ग्रीवा शिराग्रों के संगम के कोण में खुलता है या ग्राभ्यन्तर ग्रीवा शिराग्रों के संगम के कोण में खुलता है ग्रथवा ग्रीवा लसीका प्रकांड में (jugular lymphatic trunk) में मिल जाता है। वाम ग्रोर यह लसीका महावाहिनी में ग्रन्त हो सकता है। शीर्षस्थ समूह से कुछ ग्रपवाहिकायें निम्न गभीर ग्रैव लसीका पर्वों में भी जाती हैं।

ऊर्ध्व शाखा में दूरस्थ (outlying) समूह थोड़े ही हैं। ये निम्न हैं :— (1) ग्रधिचक्रक समूह (supratrochlear) (2) ग्रवजत्रुक (infraclavicular) समूह ग्रौर (3) कुछ लसीका पर्व, जो पृथक्-पृथक् ग्रग्रबाहु ग्रौर बाहु की मुख्य रक्त वाहिकाग्रों के मार्ग पर स्थित हैं।

1. **ग्रधिचक्रक लसीका पर्व** (supratrochlear lymph nodes) एक या दो होते हैं जो ग्रन्तर्बाहु शिरा (basilic vein) के ग्रभिमध्य की तरफ प्रगण्ड के ग्रभिमध्य ग्रधिस्थूलक के ऊपर गभीर प्रावरणी में स्थित हैं। इनकी ग्रभिवाहिकायें बहिर्बाहु शिरा के साथ-साथ जाती हैं ग्रौर गभीर लसीका वाहिकाग्रों से मिल जाती हैं।

2. **ग्रवजत्रुक लसीका पर्व** (Infraclavicular lymph nodes) संख्या में एक या दो होते हैं जो जत्रुकास्थि के ठीक नीचे बृहत् वक्षच्छदिका तथा त्रिकोणिका के बीच बहिर्बाहु शिरा के पास में पाये जाते हैं। इनकी ग्रपवाहिकायें जत्रुक-वक्षच्छद प्रावरणी को पार करके कक्षा लसीका पर्वों के शीर्षस्थ समूह तक पहुंच जाती हैं या कभी-कभी निम्न गभीर ग्रैव समूह की जत्रुकास्थि को पार कर चली जाती हैं।

3. **पृथक्-पृथक् लसीका पर्व** (Isolated lymphatic nodes) ग्राकार में छोटे होते हैं ग्रौर कभी-कभी ग्रग्रबाहु में बहिःप्रकोष्ठ, ग्रन्तःप्रकोष्ठ तथा ग्रन्तरास्थि वाहिकाग्रों

के साथ-साथ प्रगण्ड धमनी के विभाजन के पास कफोणि खात में तथा प्रगण्ड वाहिकाओं के अभिमध्य की तरफ बाहु में पाये जाते हैं।

ऊर्ध्व शाखा के उपरिस्थ ऊतकों का लसीका संवहन (Lymphatic drainage of superficial tissues of the Upper Limb)—उपरिस्थ लसीका वाहिकायें त्वचा की लसीका जालिकाओं में प्रारम्भ होती हैं। **हाथ में**, करतल की जालिकायें करपृष्ठ की जालिकाओं की अपेक्षा सूक्ष्म होती हैं। अंगुलि जालिकाओं की अपवाहिकायें अंगुलियों की धाराओं पर होकर अंगुलियों के बीच की घाइयों के मांस में आकर करतल के दूरस्थ भाग की अपवाहिकाओं से मिल कर पीछे की ओर करपृष्ठ को चली जाती हैं और अभिमध्य ओर जाकर हाथ की अन्तः धारा पर की वाहिकाओं में मिल जाती है। करतल के केन्द्रीय भाग की कई

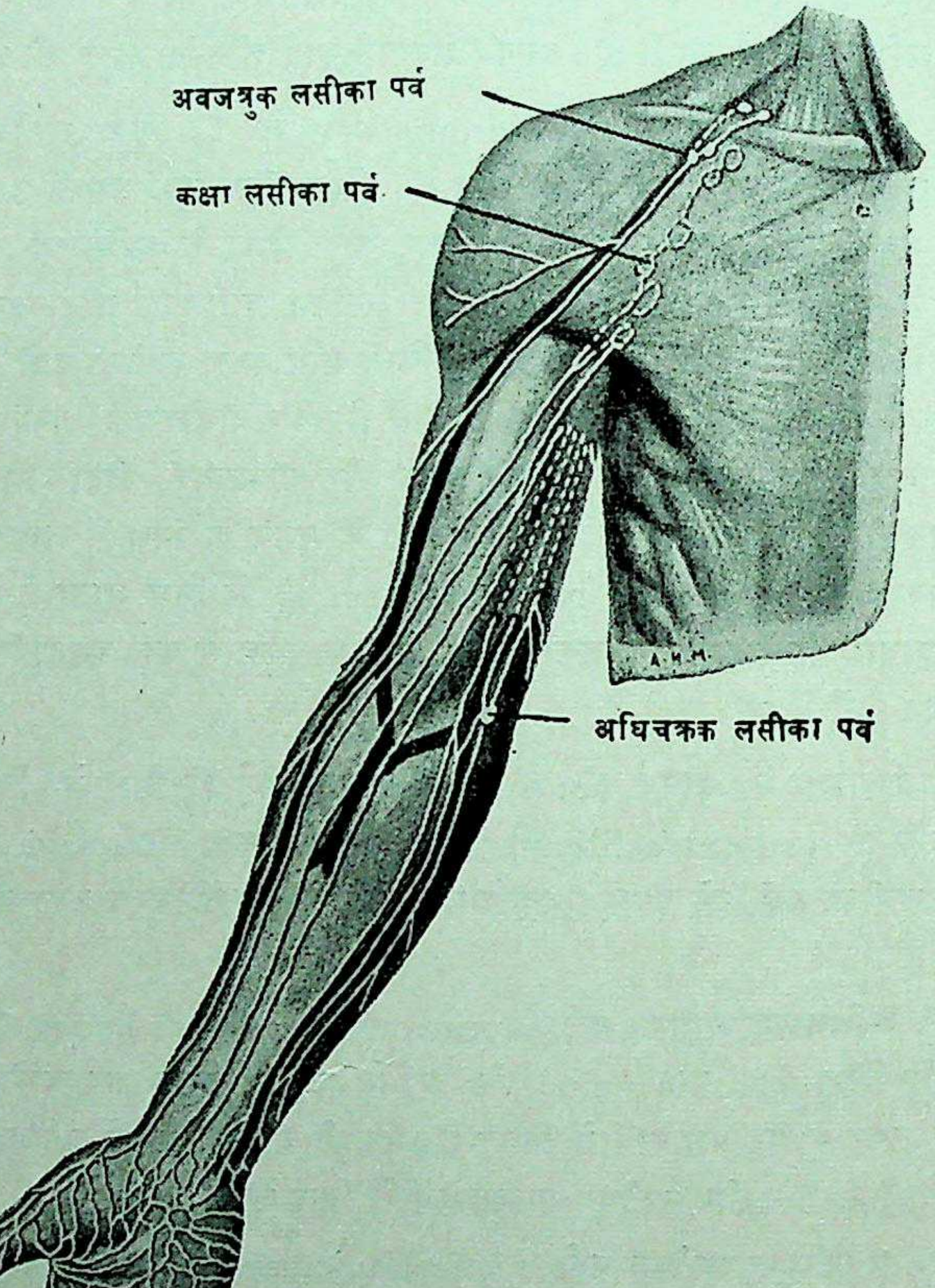

चित्र 513—ऊर्ध्व बाहु के उपरिस्थ ऊतकों का लसीका संवहन। अग्र पहलू। अर्ध-आरेखीय।

अपवाहिकायें मिलकर एक प्रकांड बनाती हैं जो द्वितीय करभास्थि पर घूमकर पीछे पहुंचकर तर्जनी तथा अगुष्ठ की अभिपृष्ठ वाहिकाओं में मिल जाता है।

अग्रबाहु और बाहु (In the forearm and arm) के पश्च पृष्ठ की लसीका वाहिकायें समानान्तर शिराओं के साथ ऊपर को जाकर पार्श्व और अभिमध्य धाराओं पर से घूमकर सामने पहुंच कर वहां की वाहिकाओं में मिल जाती हैं। मणिबंध के सामने से वाहिकायें मध्यम शिरा (median vein) के समानान्तर कफोणि प्रान्त में पहुंच कर वहां से ऊपर द्विशिरस्का की अभिमध्य धारा पर ऊपर को जाती हैं और अग्र कक्षा पुटक पर गभीर प्रावरणी को बेध कर कक्षा लसीका पर्वों के पार्श्व समूह में अन्त होती हैं।

मणिबंध के पार्श्व ओर की वाहिकायें अग्रबाहु में बहिर्बाहु शिरा के साथ त्रिकोणिका पेशी के निवेश तक पहुंचने पर अभिमध्य ओर मुड़कर कक्षा के लसीका पर्वों के पार्श्व समूह में प्रवेश करती हैं। कुछ अवजत्रुक पर्वों में जाती हैं।

मणिबंध के अभिमध्य ओर की वाहिकायें अग्रबाहु में अन्तर्बाहु शिरा का अनुसरण करती हैं। इनमें से कुछ अधिचक्रक पर्वों में अन्त हो जाती हैं। इन पर्वों की अपवाहिकायें पार्श्व ओर की अधिचक्रक पर्वों में न अन्त होने वाली वाहिकाओं से मिल कर पार्श्व कक्षा पर्व समूह में जाती हैं या गभीर वाहिकाओं में मिल जाती हैं।

त्रिकोणिका प्रान्त के सामने और पीछे की अपवाहिकायें कक्षा के लसीका पर्वों में अन्त होती हैं। अंसफलक प्रान्त की त्वचा की वाहिकायें कक्षा पर्वों के अवअंसफलक समूह में पहुंचती हैं या अनुप्रस्थ ग्रैव रक्त वाहिकाओं के साथ जाकर निम्न गभीर ग्रैव लसीका पर्वों में चली जाती हैं।

ऊर्ध्व शाखा के गभीर ऊतकों का लसीका संवहन (Lymphatic drainage of the deep tissues of the Upper limb)—गभीर लसीका वाहिनियां मुख्य रक्त वाहिकाओं (अन्तः और बहिः प्रकोष्ठिक, अन्तरास्थि और प्रगंड) और तंत्रिकाओं का अनुसरण करती हुई पार्श्व कक्षा लसीका पर्व समूह में अन्त होती हैं।

अंसफलक प्रान्त की पेशियों की लसीका वाहिकायें कक्षा लसीका पर्वों के अवअंसफलक समूह में जाती हैं। वक्षच्छद पेशी की लसीका वाहिकायें वक्षच्छद केन्द्रीय और शीर्षस्थ समूहों में प्रवेश करती हैं।

स्तन का लसीका संवहन (Lymphatic drainage of the breast)—स्तन ग्रन्थि की लसीका वाहिकायें अन्तराखंडक (interlobular) संयोजी ऊतक में स्थित जालिकाओं में और दुग्धजन वाहिनियों की भित्तियों में आरंभ होती हैं। स्तन परिवेश (areola) के नीचे स्थित जटिल जालिका में ग्रन्थि के मध्य भाग की तथा उस पर की त्वचा की लसीका वाहिकायें आकर मिलती हैं। चूचुक और परिवेश से भी वाहिकायें इसी जालिका में आती हैं।

स्तन ग्रन्थि के अधिक भाग की अपवाहिकायें बृहत् वक्षच्छदिका पर की प्रावरणी में स्थित जालिका से सम्मिलन करती हैं। कुछ लसीका सीधे अवअंसफलक पर्वों में चली जाती है। स्तन के ऊपरी भाग से कुछ लसीका वाहिकायें शिखरीय (apical) लसीका पर्वों को जाती हैं। कक्षा लसीका पर्वों में सामान्यतः स्तन की 75% लसीका आती है। शेष का

अधिकतर भाग पराउरोस्थि पर्वों में जाता है । ये वाहिकायें आभ्यन्तर वक्ष धमनी की वेधक शाखाओं के साथ-साथ जाती हैं । स्तन की लसीका वाहिकायें पश्च अन्तरापर्शुक धमनियों की पार्श्व त्वक् शाखाओं का कभी-कभी अनुसरण करती हुई अन्तरापर्शुक लसीका पर्वों में जाती हैं ।

स्तन के ऊपर की त्वचा के लसीका संवहन का विवरण दूसरे स्थान पर दिया गया है।

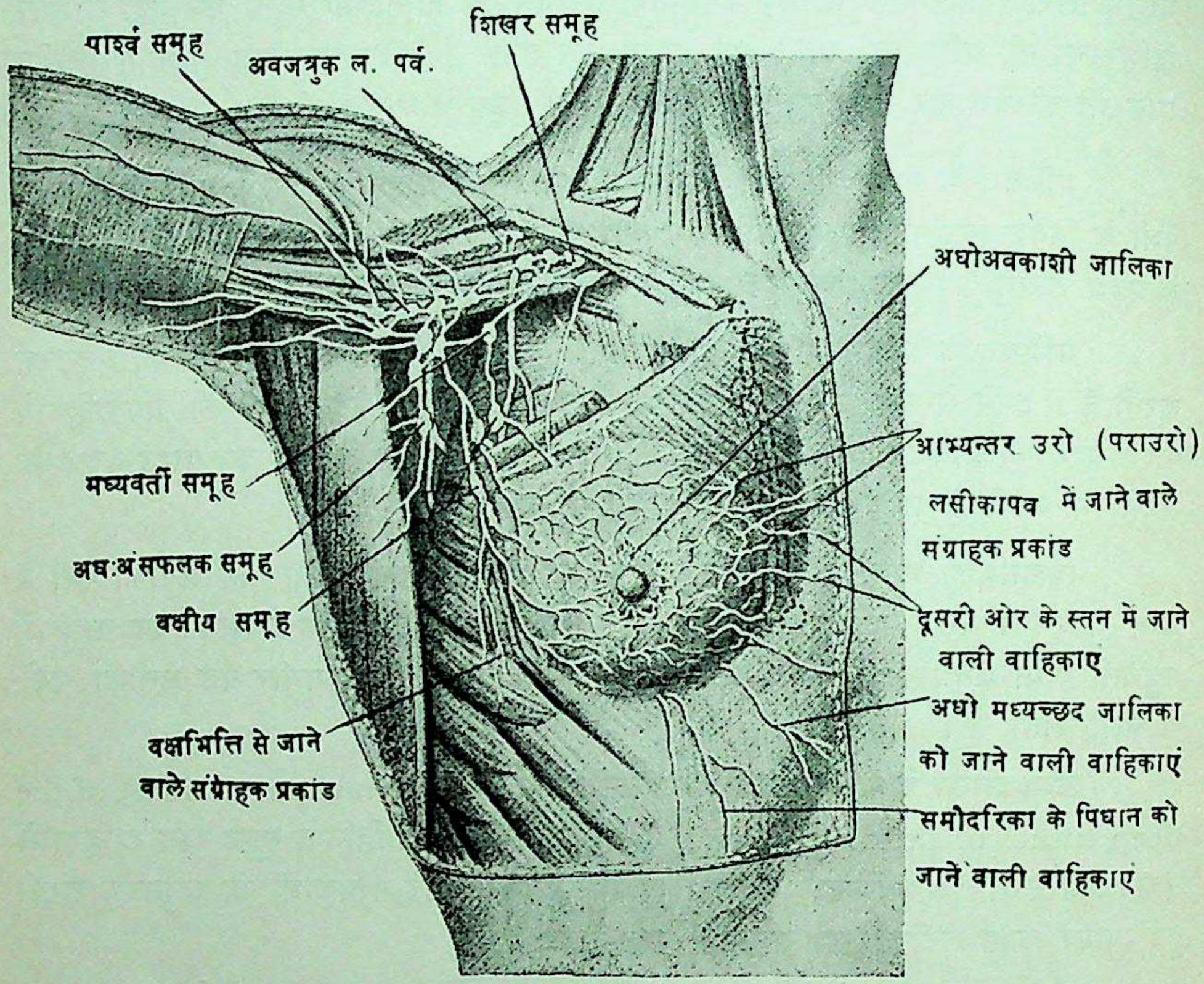
पार्श्व समूह
अवजत्रुक ल. पर्व.
शिखर समूह
अधोअवकाशी जालिका
आभ्यन्तर उरो (पराउरो) लसीकापर्व में जाने वाले संग्राहक प्रकांड
मध्यवर्ती समूह
अधःअंसफलक समूह
वक्षीय समूह
दूसरी ओर के स्तन में जाने वाली वाहिकाए
अधो मध्यच्छद जालिका को जाने वाली वाहिकाएं
वक्षभित्ति से जाने वाले संग्राहक प्रकांड
समौदरिका के पिधान को जानें वाली वाहिकाएं

चित्र 514—स्तन ग्रन्थि की लसीका वाहिकायें तथा कक्षा लसीका पर्व ।
अर्ध-आरेखीय

निम्न शाखा का लसीका संवहन
(Lymphatic drainage of the Lower Limb)

निम्न शाखा की अधिकतर लसीका वाहिकायें वंक्षण प्रान्त में स्थित अन्त्य लसीका पर्वों में होकर जाती हैं जिनको वंक्षण लसीका पर्व कहते हैं । वंक्षण लसीका पर्व **उपरिस्थ और गभीर** होते हैं । इन पर्वों में पहुंचने के पूर्व लसीका वाहिकायें बीच के दूरस्थ पर्वों में होकर निकल सकती हैं जो निम्न शाखाओं में शरीर के अन्य भागों की अपेक्षा कम हैं ।

उपरिस्थ वंक्षण लसीका पर्व (superficial inguinal lymph nodes)—ये ऊर्ध्व और निम्न, दो समूहों में स्थित हैं । ऊर्ध्व समूह (upper group) के पांच या छै पर्वों की वंक्षण स्नायु के नीचे एक शृंखला है । इस समूह के पार्श्विक पर्वों में नितम्ब प्रान्त और नाभि से

नीचे समीप की उदर भित्ति से लसीका की अभिवाहिकायें (afferent vessels) आती हैं। अभिमध्य पर्वों में बाह्य जननेन्द्रियों (स्त्रियों में योनिच्छद के नीचे का योनि भाग) से, गुदनाल तथा परिगुद क्षेत्र (perianal region) से, नाभि से नीचे निकटस्थ अग्र उदर भित्ति से और गर्भाशय की गोल स्नायु में जाने वाली गर्भाशय लसीका वाहिकाओं से लसीका आती है।

निम्न समूह (lower group) के चार या पांच पर्व बृहत् अधःशाखा शिरा के अंतिम भाग पर ऊर्ध्वाधर स्थित हैं। इनमें जंघापिंड के पार्श्व और पीछे की ओर के अतिरिक्त शेष सम्पूर्ण अधःशाखा की उपरिस्थ लसीका वाहिकाओं से लसीका आती है।

समस्त उपरिस्थ वंक्षण लसीका पर्व अपनी अपवाहिकायें (efferents) बाह्य श्रोणिफलक लसीका पर्वों को भेजते हैं, उनमें कुछ औवीं नलिका (femoral canal) में से होकर जाती हैं तथा अन्य औवीं वाहिकाओं के पार्श्व या सामने से चली जाती हैं। इसके अतिरिक्त अनेक वाहिकायें अलग अलग पर्वों से सम्वन्ध स्थापित करती हैं जो आपस में सम्बन्धित हैं।

गभीर वंक्षण लसीका पर्व (deep inguinal lymph nodes)—ये एक से तीन तक होते हैं और ऊरू प्रावरणी के नीचे औवीं शिरा के अभिमध्य ओर स्थित हैं। जब तीन पर्व उपस्थित होते हैं तो नीचे का पर्व बृहत् अधःशाखा और औवीं शिराओं के संगम से कुछ नीचे स्थित होता है, मध्य पर्व औवीं नलिका में और ऊर्ध्व पर्व औवीं वलय के पार्श्व भाग में स्थित पाये जाते हैं। किन्तु मध्य और ऊर्ध्व पर्व सदा नहीं उपस्थित होते। इनमें औवीं वाहिकाओं के साथ की गभीर लसीका वाहिकायें, शिश्न मुंड (भगशिश्निका मुंड) और उपरिस्थ वंक्षण लसीका पर्वों से वाहिकायें आती हैं। इनकी अपवाहिकायें औवीं नलिका में होती हुई बाह्य श्रोणिफलक लसीका पर्वों में जाती हैं।

दूरस्थ बीच के लसीका पर्व अत्यल्प हैं और प्रायः जानुपृष्ठ समूह में सीमित हैं।

जानुपृष्ठ लसीका पर्व (popliteal lymph nodes)—ये छोटे आकार के छै या सात पर्व जानुपृष्ठ खात की वसा में निहित हैं। एक पर्व लघु अधःशाखा शिरा के अन्त पर स्थित है जिसमें शिरा की शाखाओं के साथ की लसीका वाहिनियों से लसीका आती हैं। दूसरा जानुपृष्ठ धमनी और जानु संधि के पश्च पृष्ठ के बीच में स्थित है जिसमें जानु संधि और जानु धमनियों के साथ की लसीका वाहिकाओं से लसीका संवहन होता है। शेष पर्व जानुपृष्ठ रक्तवाहिकाओं के साथ स्थित हैं और अग्र और पश्च अन्तर्जंघिका वाहिकाओं के साथ के लसीका कांडों को ग्रहण करते हैं। जानुपृष्ठ पर्वों की अपवाहिकायें औवीं रक्त वाहिकाओं के साथ जाकर गभीर वंक्षण लसीका पर्वों में अन्त होती हैं। कुछ बृहत् अधःशाखा शिरा के साथ जाकर उपरिस्थ वंक्षण लसीका पर्वों में चली जाती हैं।

निम्न शाखा के उपरिस्थ ऊतकों का लसीका संवहन (Lymphatic drainage of the superficial tissues of the Lower Limb)—उपरिस्थ लसीका वाहिकायें त्वचा के नीचे की लसीका जालिकाओं में प्रारंभ होती हैं। इकट्ठा करने वाली वाहिकाएं पाद को दो समूहों में छोड़ती हैं—एक अभिमध्य समूह जिनकी वाहिकायें बृहत् अधःशाखा शिरा का सामान्य मार्ग अपनाती हैं तथा पार्श्व समूह जो लघु अधःशाखा शिरा से सम्बंधित है।

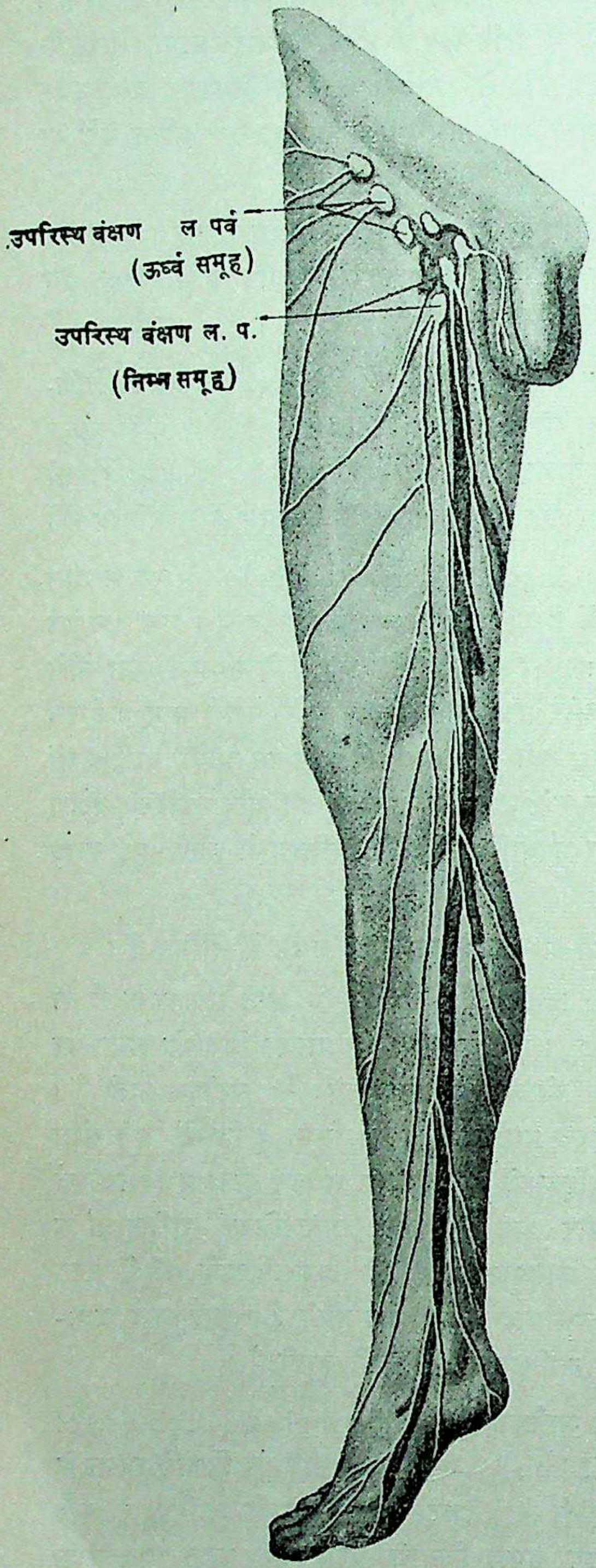
उपरिस्थ वंक्षण ल पर्व
(ऊर्ध्व समूह)
उपरिस्थ वंक्षण ल. प.
(निम्न समूह)

चित्र 515—निम्न शाखा के उपरिस्थ ऊतकों का लसीका संवहन । अग्र-अभिमध्य पहलू । अर्ध-आरेखीय ।

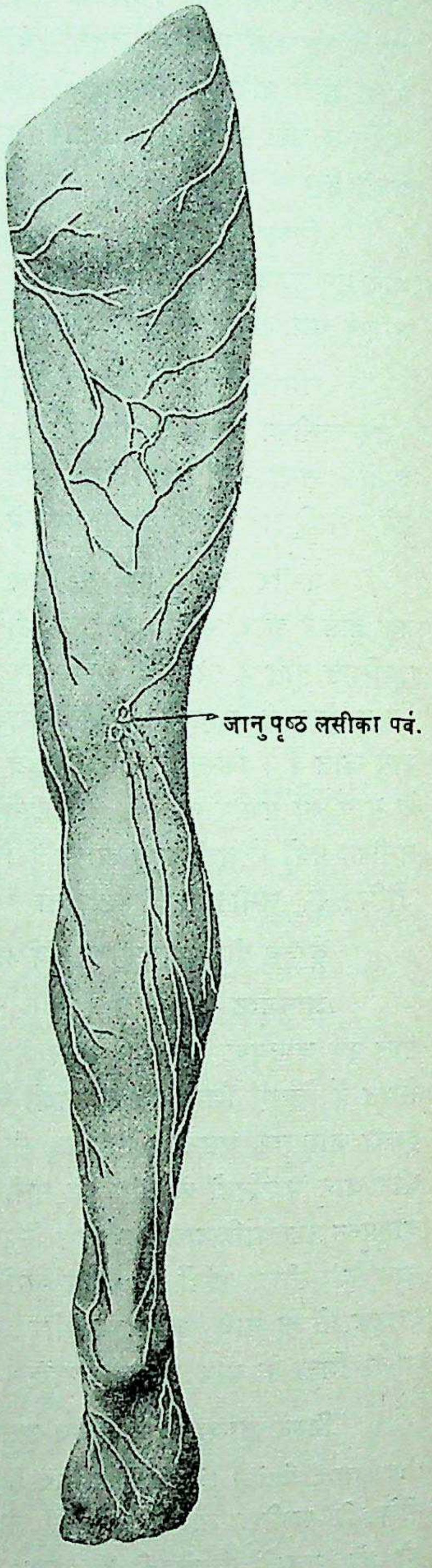
जानु पृष्ठ लसीका पर्व.

516—निम्न शाखा के उपरिस्थ ऊतकों का लसीका संवहन । पश्च पहलू । अर्ध-आरेखीय ।

अभिमध्य समूह (medial group) की वाहिकायें पार्श्व समूह की अपेक्षा बड़ी और संख्या में भी अधिक हैं। पादपृष्ठ के अभिमध्य ओर से प्रारंभ होकर कुछ अभिमध्य गुल्फ के सामने और कुछ पीछे से निकलती हुई बृहत् अधःशाखा शिरा के साथ ऊपर चढ़कर ऊरु के ऊर्ध्व भाग तक पहुंच जाती हैं जहां ये उपरिस्थ वंक्षण लसीका पर्वों के निम्न समूह में अन्त होती हैं। **पार्श्व समूह** (lateral group) की वाहिकायें पादपृष्ठ के पार्श्व से प्रारंभ होती हैं। उनमें से कुछ पादपृष्ठ को पार करके अभिमध्य ओर की वाहिकाओं के साथ उपरिस्थ वंक्षण लसीका पर्वों के निम्न समूह में पहुंचती हैं। शेष लघु अधःशाखा शिरा के साथ जाकर जानुपृष्ठ लसीका पर्वों में अन्त हो जाती हैं।

नितंब की उपरिस्थ लसीका वाहिकायें घूमकर ऊरु के सामने पहुंच कर उपरिस्थ वंक्षण लसीका पर्वों के ऊर्ध्व समूह में अन्त होती हैं।

अधःशाखा के गभीर ऊतकों का लसीका संवहन (Lymphatic drainage of the deeper tissues of the Lower Limb)—गभीर लसीका वाहिकाओं के अग्र अन्तर्जंघिका, पश्च अन्तर्जंघिका, बहिर्जंघिका, जानुपृष्ठ और और्वी समूह हैं जो इन्हीं नामों की मुख्य रक्तवाहिकाओं के साथ रहती हैं। पांव और जंघा की गभीर लसीका वाहिकायें जानुपृष्ठ लसीका पर्वों पर रुक जाती हैं। किन्तु ऊरू की वाहिकायें सीधी गभीर वंक्षण लसीका पर्वों में पहुंचती हैं।

आसन और नितंब प्रान्त की गभीर लसीका वाहिकायें तथा ऊर्ध्व और अधो नितम्ब धमनी के साथ की वाहिकायें आभ्यन्तर श्रोणिफलक लसीका पर्वों में जाती हैं।

उदर तथा श्रोणि का लसीका संवहन
(Lymphatic drainage of the Abdomen and Pelvis)

उदर भित्ति तथा उदरान्तर्गत अंगों से लसीका सीधे महावाहनी द्वारा रक्त प्रवाह में पहुंचती है (यकृत् के एक लघु भाग के अतिरिक्त)। ये वाहिकायें धमनियों के साथ जाती हैं। लसीका पर्वों के दूरस्थ और मध्यस्थ समूहों की यहां बहुत संख्या है। अन्त्य समूह थोड़े हैं जो उदर महाधमनी के साथ स्थित हैं।

कटि लसीका पर्वों (Lumbar lymph nodes) के तीन मुख्य और एक सहकारी या गौण समूह हैं। यद्यपि ये पूर्णतया पृथक् नहीं हैं, किन्तु प्रत्येक का लसीका संवहन क्षेत्र निश्चित हैं। उदर महाधमनी से संवंध के अनुसार इन चार समूहों का नामकरण किया है, अर्थात् पुरो-महाधमनी, पार्श्व महाधमनी (दक्षिण और वाम) और प्रत्यक्-महाधमनी। **पुरोमहाधमनी समह** (pre-aortic group) पोषक नाल के औदरी भाग अर्थात् जिस भाग में महाधमनी की अभ्युदर (ventral) शाखायें रक्त पहुंचाती हैं, उससे लसीका संवहन करता है। **पार्श्व महाधमनी समूह** (lateral aortic group, right and left) महाधमनी की पार्श्व और अभिपृष्ठ शाखाओं द्वारा पोषित आशयों तथा अन्य संरचनाओं से लसीका ग्रहण करता है। इसमें श्रोणिफलक धमनियों से संबंधित बड़े आकार वाले दूरस्थ लसीका पर्वों की अपवाहिकायें आती हैं। इस कारण अधिवृक्क ग्रन्थियां, वृक्क, गवीनी, वृषण, डिम्ब ग्रन्थियों, श्रोणिगत आशयों और पश्च उदर भित्ति के लिये इस समूह के अन्त्य पर्व हैं। **प्रत्यक् महाधमनी समूह** (retro-aortic group) किसी विशेष क्षेत्र का संवहन नहीं करता। इसको दोनों पार्श्व महाधमनी समूहों के दूरस्थ पर्वों से निर्मित समझना चाहिये।

पुरो-महाधमनी लसीका पर्व और उनका संवहन क्षेत्र
(Pre-aortic lymph nodes and their areas of drainage)

पुरोमहाधमनी लसीका पर्व (Pre-aortic lymph nodes) उदर महाधमनी के अग्र पृष्ठ के निकट संबंध में स्थित हैं। इनमें पोषण नाल के अधोमध्यच्छद भाग, अग्न्याशय, यकृत् और प्लीहा के दूरस्थ पर्वों से लसीका आती है। इनकी अपवाहिकाओं के मिलने से आन्त्र प्रकांड (intestinal trunk) बनते हैं जो वसालसीका कुंड में चले जाते हैं। ये कुक्षि, ऊर्ध्व आन्त्रयोजनी और निम्न आन्त्रयोजनी समूहों में विभाजित हैं जो इन नामों की धमनियों के प्रारंभ के निकट संबंध में रहते हैं।

पोषक नाल में लसीका वाहिकायें उपकला के ठीक नीचे या बाहर अवउपकलीय सूक्ष्म संरचना (subepithelial structure) के रूप में प्रारंभ होती हैं जिनका एक सिरा बन्द होता है और दूसरा परिग्रन्थि जालिका (periglandular plexus) में खुलता है। क्षुद्रान्त्र के प्रत्येक अंकुर (villus) में एक केन्द्रीय वसालसीकावाहिनी (central lacteal) होती है। परिग्रन्थि जालिका से निकलने वाली वाहिकायें श्लेष्मल पेशिका (muscularis mucosae) को पार करके अधःश्लेष्म जालिका (submucous plexus) में मिलती हैं। इनकी अपवाहिकायें पेशी स्तर में होकर निकलते समय वहां की लसीका वाहिकाओं से मिलती हैं। ये पेशी स्तर की वाहिकायें मुख्यतया अनुदैर्घ्य और वृत्ताकार पेशी स्तरों के बीच में स्थित जालिकाओं में लसीका ले जाती हैं। दोनों जालिकाओं की अपवाहिकायें पेशी आदि को वेध कर आन्त्र से बाहर निकलती हैं और आंत्रयोजनी में धमनियों के साथ की बड़ी वाहिकाओं में मिल जाती हैं।

पोषण नाल से लसीका को संग्रह करने वाली अपवाहिकायें दूरस्थ पर्वों में होती हुई पुरोमहाधमनी पर्वों में पहुंचती हैं।

कुक्षि लसीका पर्व और उनका संवहन क्षेत्र (coeliac lymph nodes and their areas of drainage)—कुक्षि लसीका पर्व उदर में महाधमनी के सामने, जहां उससे कुक्षि धमनी निकलती है, स्थित हैं। ये आमाशय, ग्रहण, यकृत्, पित्ताशय, अग्नाशय और प्लीहा के अन्त्य पर्व हैं और इनकी अभिवाहिकायें कुक्षि धमनी की शाखाओं पर स्थित दूरस्थ लसीका पर्वों से आती हैं। इस प्रकार इन पर्वों के तीन समूह हैं: जठर, यकृत् और अग्नाशय-प्लीहा (pancreaticosplenic)।

जठर लसीका पर्व (gastric lymph nodes) भी तीन समूहों में स्थित हैं, वाम जठर, दक्षिण जठर-वपा और पायोलोरसी।

वाम जठर लसीका पर्व (left gastric lymph nodes) वाम जठर धमनी पर स्थित हैं और तीन समूहों में विभाजित हैं: (i) ऊर्ध्व (upper), धमनी स्तम्भ पर, (ii) निम्न (lower), धमनी की अवरोही शाखाओं के साथ, दोनों लघु वपा स्तरों के बीच, जठर की लघु वक्रता के आधे पर और (iii) पराभिहृद (paracardial), माला की भांति, आमाशय के अभिहृद् द्वार के चारों ओर स्थित हैं। इन पर्वों में आमाशय, ग्रासनली के उदर भाग

से अभिवाहिकायें आती हैं। इनकी अपवाहिकायें पुरोहृद् लसीका पर्वों के कुक्षि समूह को जाती हैं।

दक्षिण जठरवपा लसीका पर्व (right gastroepiploic lymph nodes) चार से सात तक होते हैं। बृहत् वपा के दोनों स्तरों के बीच ये बृहत् वक्रता के पायलोरस की ओर के अर्ध भाग पर इसी नाम की धमनी के साथ स्थित हैं। इनमें आमाशय से अभिवाहिकायें आती हैं। इनकी अपवाहिकायें पायलोरसी लसीका पर्वों में जाती हैं।

पायलोरसी लसीका पर्व (pyloric lymph nodes) संख्या में चार पांच, ग्रहणी के ऊर्ध्व और आरोही भागों के बीच कोण में जठर-ग्रहणी धमनी के द्विशाखन के निकट स्थित हैं। इनमें आमाशय के पायलोरस भाग, ग्रहणी के प्रथम भाग और दक्षिण जठर-वपा लसीका पर्वों से अभिवाहिकायें आती हैं। इनकी अपवाहिकायें कुक्षि समूह में अन्त होती हैं।

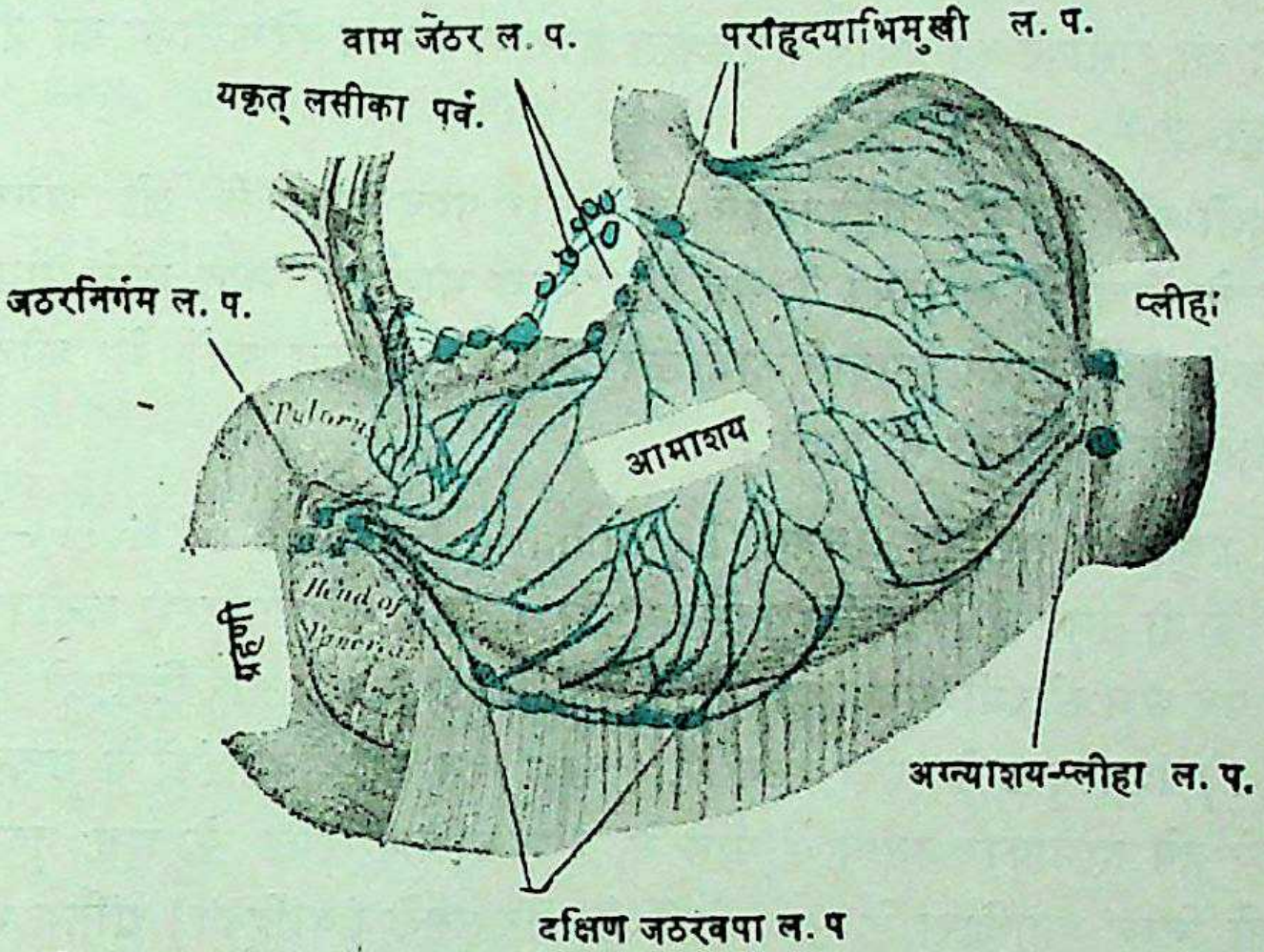

चित्र 517—आमाशय एवं ग्रहणी का लसीका संवहन।

यकृत् लसीका पर्व (hepatic lymph nodes) लघु वपा में सामान्य यकृत् धमनी (common hepatic a.) और मुख्य यकृत् धमनी एवं उसकी दक्षिण और वाम शाखाओं के साथ स्थित हैं। यकृत् पर्वों में आमाशय, ग्रहणी, यकृत्, पित्ताशय, पित्तवाहनियों और अग्न्याशय से अभिवाहिकायें आती हैं। इनकी अपवाहिकायें कुक्षि पर्वों में होकर जाती हैं। यकृत् पर्वों की वैकृत वृद्धि दबाव डालकर प्रतिहारिणी शिरा के प्रवाह में अवरोध उत्पन्न कर सकती है।

अग्न्याशय-प्लीहा लसीका पर्व (pancreaticosplenic lymph nodes) प्लीहा धमनी के साथ हैं। ये अग्न्याशय के पश्च पृष्ठ की ऊर्ध्व धारा में स्थित हैं। इनकी अभिवाहिकायें आमाशय, प्लीहा और अग्न्याशय से आती हैं। इनकी अपवाहिकायें कुक्षि समूह में आती हैं।

(अ) **आमाशय और ग्रहणी का लसीका संवहन** (Lymphatic drainage of the stomach and duodenum)—आमाशय की लसीका वाहिकायें अभिहृद मुख पर ग्रासनली की लसीका वाहिकाओं से और पायलोरस पर ग्रहणी की लसीका वाहिकाओं से मिल जाती

हैं। ये आमाशय की रक्तवाहिकाओं का अनुसरण करती हैं। इनको चार समूहों में बांटा जा सकता है। **प्रथम समूह** की लसीका वाहिकायें वाम जठर धमनी की शाखाओं के साथ रहती हैं और आमाशय के दोनों पृष्ठों के विस्तृत क्षेत्र से वाम जठर लसीका पर्वों में लसीका ले जाती हैं। **दूसरे समूह** की वाहिकायें ग्रासनली से खिंची हुई लम्ब रेखा के वाम ओर स्थित आमाशय के बुघ्न और काय से लसीका संवहन करके लघु जठर तथा वाम जठर-बृहद्वपा वाहिकाओं के साथ साथ आती हैं और अग्न्याशय-प्लीहा लसीका पर्वों में अन्त होती हैं। **तीसरे समूह** की वाहिकायें बृहत् वक्रता के दक्षिण भाग से पायलोरस भाग तक संवहन करती हैं और दक्षिण जठर-बृहद्वपा लसीका पर्वों में अन्त होती हैं। इन पर्वों की अपवाहिकायें पायलोरस समूह के पर्वों में जाती हैं। **चौथे समूह** की वाहिकायें पायलोरस भाग से लसीका को यकृत्, पायलोरिक और वाम जठर लसीका पर्वों में ले जाती हैं। यद्यपि ये वाहिकायें आपस में संयोजन करती हैं किन्तु इनमें कपाटिकायें इस प्रकार स्थित हैं कि आमाशय के दक्षिण भाग की लसीका का प्रवाह लघुवक्रता और वाम भाग की लसीका का प्रवाह बृहद् वक्रता की ओर होता है।

ग्रहणी की लसीका वाहिकाओं के अग्र और पश्च समूह हैं जो अग्न्याशय के शिर और ग्रहणी के बीच की खातिका के अग्र और पश्च भागों में स्थित छोटे पायलोरस लसीका पर्वों में खुलती हैं। इनकी अपवाहिकायें ऊपर की ओर यकृत् पर्वों में और नीचे की ओर पुरोमहाधमनी लसीका पर्वों में जाती हैं।

ब. यकृत् का लसीका संवहन (Lymphatic drainage of liver)—यकृत् की अपवाहिकाओं के दो समूह हैं—**उपरिस्थ और गभीर**। यकृत् की उपरिस्थ लसीका वाहिकायें सारे यकृत् पृष्ठ पर अधःसीरमी अवकाशी ऊतक में फैली हुई हैं। ये चार दिशाओं में लसीका संवहन करती हैं (1) पश्च पृष्ठ के मध्य भाग से, पुच्छक खंड से, दोनों खंडों के उत्तल पृष्ठों के पश्च भाग में लगे हुये दात्राकार स्नायु के पास से, और दक्षिण खण्ड के अधः पृष्ठ के पश्च भाग से वाहिकायें निम्न महाशिरा के साथ जाती हैं और उसके (वाहिका) अंतिम भाग में स्थित पर्वों में अन्त होती हैं (2) अधः पृष्ठ के शेष भाग और दोनों खंडों के उत्तल पृष्ठों के अग्र भाग से, जहां दात्राकार स्नायु लगती हैं, वाहिकायें अभिसरित होती हुई यकृत् प्रतिहार पर पहुंच कर यकृत् लसीका पर्वों में अन्त होती हैं। (3) वाम खंड के पश्च भाग से कुछ वाहिकायें मध्यच्छद के ग्रासनली द्वार पर पहुंचकर पराजठरमुख (paracardial) लसीका पर्वों में प्रवेश करती हैं। (4) दक्षिण खंड के शेष उत्तल पृष्ठ से एक या दो प्रकांड निम्न मध्यच्छद धमनी (inferior phrenic a.) के साथ मध्यच्छद पाद पर होकर कुक्षि लसीका पर्वों में पहुंचकर अन्त हो जाती हैं।

यकृत् की गभीर लसीका वाहिकायें आपस में मिलकर आरोही और अवरोही प्रकांड बनाती हैं। आरोही प्रकांड यकृत् शिराओं के साथ जाकर मध्यच्छद में निम्न महाशिरा के द्वार से निकलकर निम्न महाशिरा के अन्त पर स्थित लसीका पर्वों में अन्त होता है। अवरोही प्रकांड यकृत् प्रतिहार (porta hepatis) से निकलकर यकृत् लसीका पर्वों में चला जाता है।

स. पित्ताशय और पित्त वाहिकाओं का लसीका संवहन (Lymphatic drainage of the Gall-bladder and Bile duct)—श्लेष्मिक और अधःसीरिमी जालिकाओं से निकलकर

अनेक लसीका वाहिकायें पित्ताशय और पित्त वाहिनी पर फैली हुई हैं, जो यकृत् की लसीका वाहिकाओं से संयोजन करती हैं। ये यकृत् पर्वों, विशेषकर पित्ताशय पर्व और बृहद् वपा रन्ध्र की अग्र धारा के पर्व में जाती हैं। इन पर्वों में यकृत् वाहिनियों की लसीका वाहिकायें तथा पित्त वाहिनी के ऊर्ध्व भाग से लसीका वाहिकायें आती हैं। पित्त वाहिनी के निम्न भाग की लसीका वाहिकायें निम्न यकृत् पर्वों तथा ऊर्ध्व अग्न्याशय-प्लीहा पर्वों में लसीका का संवहन करती हैं।

अग्न्याशय का लसीका संवहन (Lymphatic drainage of the pancreas)—लसीका केशिकायें कोष्ठकों (acini) के चारों तरफ से प्रारम्भ होती हैं। लसीका वाहिकायें रक्त वाहिकाओं के साथ जाती हैं और अग्न्याशय-प्लीहा लसीका पर्वों, पुरोमहाधमनी के ऊर्ध्व आन्त्रयोजनी समूह और अग्न्याशय-ग्रहणी वाहिकाओं के लसीका पर्वों में अन्त होती हैं।

प्लीहा का लसीका संवहन (Lymphatic drainage of spleen)—प्लीहा के सम्पुट की अपवाहिकायें अग्न्याशय-प्लीहा लसीका पर्वों में अन्त होती हैं।

ऊर्ध्व और निम्न आन्त्रयोजनी लसीका पर्व और उनका संवहन क्षेत्र (Superior and inferior mesenteric lymph nodes and their area of drainage)—ये लसीका पर्व समूह उदर महाधमनी की उन्हीं नामों की शाखाओं के आरंभ के समीप स्थित हैं। ये समस्त पोषण नाल, ग्रहणी-मध्यान्त्र वंक से लेकर गुदनाल के ऊर्ध्व भाग तक के अन्त्य लसीका पर्व हैं और आंत्रयोजनी, शेषान्त्र, बृहदान्त्र और परामलाशय लसीका पर्वों से सम्मिलित दूरस्थ समूहों से अभिवाहिकायें ग्रहण करते हैं।

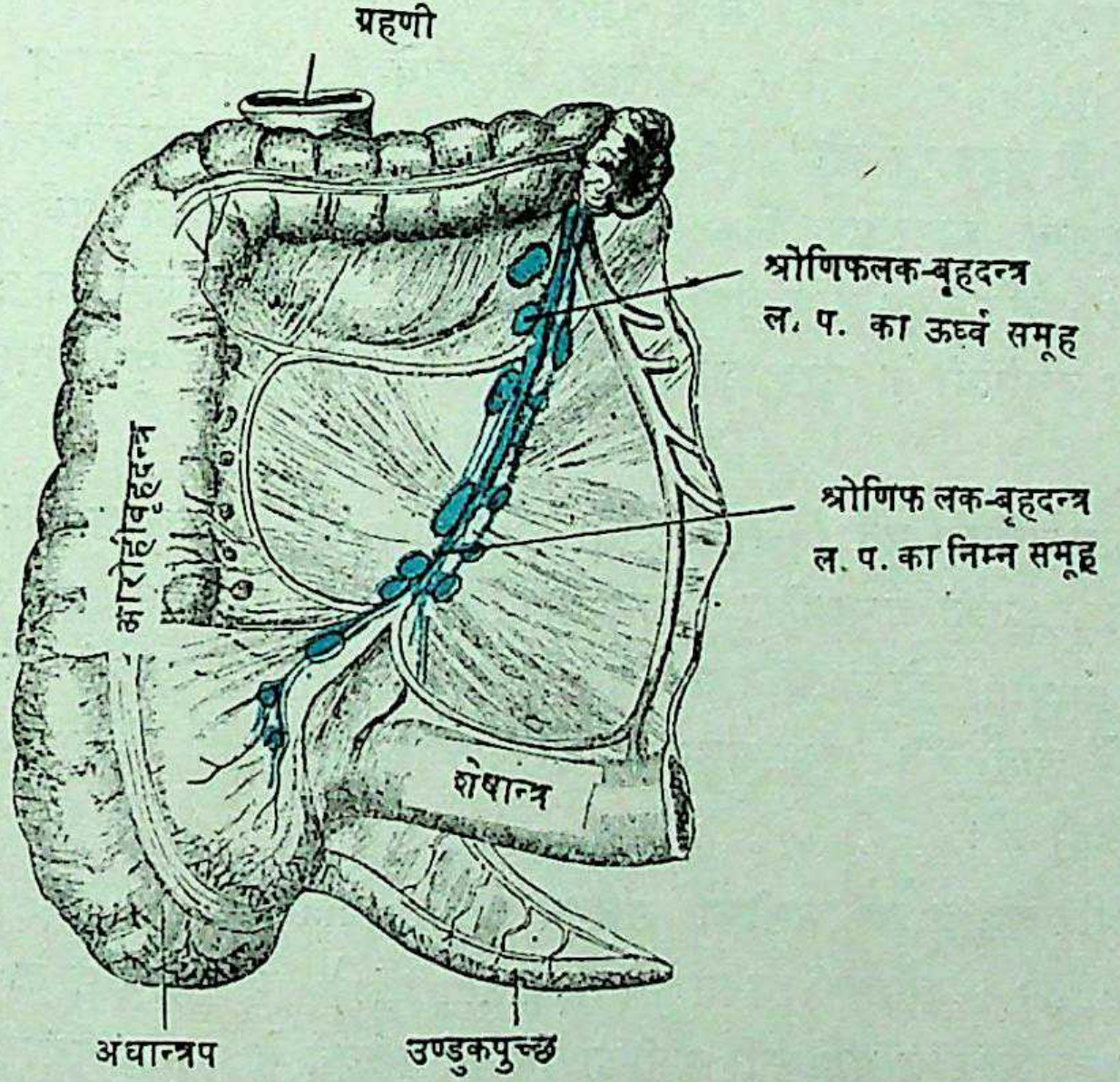
ग्रहणी
श्रोणिफलक-बृहदन्त्र ल. प. का ऊर्ध्व समूह
आरोही बृहदन्त्र
श्रोणिफ लक-बृहदन्त्र ल. प. का निम्न समूह
शेषान्त्र
अधान्त्रप
उण्डुकपुच्छ

चित्र 518—उण्डुक तथा उण्डुकपुच्छ की लसीका वाहिकायें तथा पर्व। अग्र पहलू।

आंत्रयोजनी के लसीका पर्व (Lymh nodes of the mesentery)—ये लसीका पर्व 100 से 150 होते हैं। इनके तीन समूह हैं। एक समूह मध्यान्त्र और शेषान्त्र धमनियों की

अन्त्य सूक्ष्म शाखाओं के बीच आन्त्र भित्ति के निकट सम्पर्क में स्थित हैं; दूसरा समूह, उन्हीं वाहिकाओं की प्राथमिक शाखाओं और पाशों से संबंधित है; तीसरा समूह ऊर्ध्व आन्त्रयोजनी धमनी के प्रकांड के ऊर्ध्व भाग पर स्थित है। शेषान्त्र के अंतिम कुछ इंचों की लसीका वाहिनियां शेषान्त्र-बृहदान्त्र (ileocolic) धमनी की शेषान्त्र (ileal) शाखा का अनुसरण करती हुई शेषान्त्र-बृहदान्त्र लसीका पर्वों में अन्त होती हैं।

शेषांत्र-बृहदांत्र लसीका पर्व (Ileocolic lymph nodes)—ये संख्या में दस से बीस तक होते हैं, शेष बृहदांत्र धमनी के चारों ओर एक शृंखला बनाते हैं तथा दो भागों में विभक्त दीखते हैं—एक ग्रहणी के पास तथा दूसरा धमनी के प्रकांड के निचले भाग में। जहां पर वाहिका दों अन्त्य भागों में विभाजित है, शृंखला कई समूहों में टूट जाती है—(अ) शेषान्त्र (ileal)—धमनी की शेषान्त्र शाखा के सम्बन्ध में; (ब) अग्र शेषान्त्र-बृहदांत्र (anterior ileocolic)—आमतौर पर तीन होते हैं, उण्डुक भित्ति के पास शेषांत्र-बृहदांत्र पुटक में, परन्तु उण्डुक के पीछे आरोही बृहदांत्र और इसके संगम के पीछे अंशतः स्थित है; (स) पश्च शेषांत्र-बृहदांत्र (posterior ileocolic)—अधिकतर शेषांत्र तथा उण्डुक के बीच के कोण में स्थित है; (द) एक अकेली लसीका पर्व उण्डुकपुच्छयोजनी (mesoappendix) में।

बृहदान्त्र के लसीका पर्व (Lymphatic nodes of the colon) चार समूहों में स्थित हैं: 1. अधिबृहदान्त्र (epicolic) 2. पराबृहदान्त्र (paracolic) 3. मध्य बृहदान्त्र (intermediate colic) और 4. अन्त्य बृहदान्त्र (terminal colic)।

अधिबृहदान्त्र लसीका पर्व आन्त्र नलिका की भित्ति पर या बृहद् वपा अनुबंध (appendices epiploicae) में स्थित अतिलघु पर्विकायें हैं। पराबृहदान्त्र लसीका पर्व आरोही और अवरोही बृहदान्त्र की अभिमध्य और अनुप्रस्थ तथा अवग्रहांत्र-बृहदान्त्र की आन्त्रयोजनी की संलग्न धारा पर स्थित हैं। मध्य बृहदान्त्र लसीका पर्व दक्षिण, मध्य तथा वाम बृहदान्त्र धमनियों के साथ साथ स्थित हैं। अन्त्य बृहदान्त्र लसीका पर्व ऊर्ध्व और निम्न आन्त्रयोजनी धमनियों के मुख्य प्रकाडों पर स्थित हैं और सीधे पुरोमहाधमनी पर्वों से संयोजित हैं।

परामलाशय लसीका पर्व (pararectal lymph nodes) मलाशय के पेशी स्तर के सम्पर्क में स्थित हैं। इनकी अपवाहिकायें ऊर्ध्व मलाशय धमनी के चारों ओर मध्य वर्ग (intermediate group) को जाती हैं और तब निम्न आंत्रयोजनी धमनी के उद्गम पर के लसीका पर्वों में जाती हैं। अन्य सामान्य श्रोणिफलक धमनी के द्विशाखन पर स्थित लसीका पर्वों में जाती हैं।

मध्यांत्र और शेषांत्र का लसीका संवहन (Lymphatic drainage of the Jejunum and Ileum)—वसालसीकावाहिनियाँ (lacteals) आंत्रयोजनी के स्तरों के बीच में से जाती हैं, परन्तु ऊर्ध्व आंत्रयोजनी लसीका पर्वों में पहुंचने से पहले, लसीका आंत्रयोजनी के लसीका पर्वों में से होकर चली जाती हैं

उण्डुकपुच्छ और उण्डुक का लसीका संवहन (Lymphatic drainage of Vermiform appendix and Caecum) की संख्या बहुत है। इन आशयों की भित्तियों में लसीकाभ ऊतक की अत्यधिक मात्रा पाई जाती है। उण्डुक के सिरे और काय से 8 से 15 वाहिकायें

ऊपर को जाती है जिनके मिलने से तीन या चार वाहिकायें बन कर शेषान्त्र-बृहदान्त्र शृंखला के ऊर्ध्व और निम्न पर्वों में चली जाती हैं। उण्डुकपुच्छ के मूल और उण्डुक की वाहिकाओं के अग्र और पश्च दो समूह हैं। अग्र समूह की वाहिकायें उण्डुक के सामने से जाकर शेषान्त्र-बृहदान्त्र शृंखला के निम्न पर्वों तथा अग्र शेष-बृहदांत्र लसीका पर्वों में अन्त होती हैं। पश्च समूह की वाहिकायें उण्डुक के पीछे से जाकर पश्च शेषान्त्र-बृहदान्त्र पर्वों में और शेषान्त्र-बृहदान्त्र शृंखला के निम्न पर्वों में अन्त होती हैं।

बृहदान्त्र का लसीका संवहन (Lymphatic drainage of the colon)—बृहदांत्र के आरोही और अनुप्रस्थ भागों की लसीका वाहिकायें बृहदान्त्र धमनियों और उनकी शाखाओं के साथ ऊर्ध्व आन्त्रयोजनी लसीका पर्वों में अन्त होती हैं। अवरोही और अवग्रहान्त्र की वाहिकायें वाम बृहदांत्र धमनियों की शाखाओं के कुछ लसीका पर्वों द्वारा अवरोध डालने के बाद अन्त में निम्न आन्त्रयोजनी धमनी के प्रारंभ के चारों ओर स्थित पुरोमहाधमनी पर्वों में जाती हैं।

मलाशय और गुदनाल का लसीका संवहन (Lymphatic drainage of the rectum and anal canal)—मलाशय के ऊर्ध्व अर्ध या कुछ अधिक भाग की लसीका वाहिकायें भित्ति को वेध कर ऊर्ध्व मलाशय रक्त वाहिकाओं के साथ परामलाशय लसीका पर्वों में होकर ऊपर को जाती हैं और श्रोणि बृहदांत्रयोजनी (sigmoid mesocolon or pelvic mesocolon) में स्थित तथा निम्न आन्त्रयोजनी धमनी से संबंधित लसीका पर्वों में अन्त होती हैं। निम्न अर्ध भाग से तथा गुदनाल के श्लेष्म-त्वचा संगम (mucocutaneous junction) से ऊपर के भाग से लसीका वाहिकायें मध्य मलाशय वाहिकाओं के साथ भित्ति द्वारा ऊपर जाकर आभ्यन्तर श्रोणिफलक लसीका पर्वों में पहुंचती हैं। श्लेष्म-त्वचा संगम से नीचे भाग की गुदनाल की लसीका वाहिकायें गुद परिसर पर उतर कर पार्श्व और उपरिस्थ वंक्षण लसीका पर्व समूह के अभिमध्य पर्व में प्रवेश करती हैं।

पार्श्व महाधमनी लसीका पर्व (Lateral aortic lymph nodes) उदर महाधमनी के दोनों पार्श्वों पर बृहत् कटिलम्बिका, मध्यच्छद के पाद और अनुकम्पी प्रकांड के सामने स्थित हैं। दक्षिण ओर इस समूह के कुछ पर्व निम्न महाशिरा के पार्श्व ओर रहते हैं। इस पर्व समूह में अभिवाहिकायें महाधमनी की पार्श्व और अभिपृष्ठ शाखाओं द्वारा संभरित संरचनाओं और श्रोणिफलक धमनी तथा उसकी शाखाओं से संबंधित लसीका पर्वों से पहुंचती हैं। इन पर्वों की अपवाहिकाओं से कटि प्रकांड बनते हैं और दक्षिण और वाम कटि प्रकांड वसालसीका कुंड में अन्त होते हैं। कुछ अपवाहिकायें पुरोमहाधमनी तथा प्रत्यक्-महाधमनी समूहों में भी जाती हैं।

वृक्क, गवीनी के उदर भाग, पश्च उदर भित्ति, वृषण (पुरुष में), डिबग्रन्थि, डिम्बवाहिनी और गर्भाशय के ऊर्ध्वभाग (स्त्री में) से लसीका वाहिकायें सीधी पार्श्व महाधमनी पर्वों में चली जाती हैं। श्रोणि तथा श्रोणिगत आशयों तथा अग्र और पार्श्व उदर भित्तियों की वाहिकायें प्रथम श्रोणिफलक धमनियों और उनकी शाखाओं से संबंधित दूरस्थ लसीका पर्वों में से निकलती हैं और तब पार्श्व महाधमनी लसीका पर्वों में जाती हैं। इन दूरस्थ पर्वों के निम्न समूह हैं:—

सामान्य श्रोणिफलक
बाह्य श्रोणिफलक
आभ्यन्तर श्रोणिफलक
निम्न अधिजठर
परिवेष्टक श्रोणिफलक
त्रिक

सामान्य श्रोणिफलक लसीका पर्वों (common iliac lymph nodes) की संख्या 4 से 6 है। ये सामान्य श्रोणिफलक धमनी के पीछे पार्श्व में स्थित हैं। एक या दो महाधमनी के द्विशाखन से नीचे भी हैं। इनमें बाह्य और आभ्यन्तर श्रोणिफलक लसीका पर्वों से अभिवाहिकायें आती हैं और इनकी अपवाहिकायें पार्श्व महाधमनी समूह में आती हैं।

बाह्य श्रोणिफलक लसीका पर्व (external iliac lymph nodes) आठ या दस हैं और बाह्य श्रोणिफलक वाहिकाओं के साथ-साथ स्थित हैं। इनके तीन समूह हैं, एक रक्त वाहिकाओं के पार्श्व में, दूसरा अभिमध्य में और तीसरा सामने, जो सदा नहीं होता। इनमें अभिवाहिकायें वंक्षण लसीका पर्वों, नाभि से नीचे की उदर भित्ति के गभीर भाग, ऊरू के अभि-

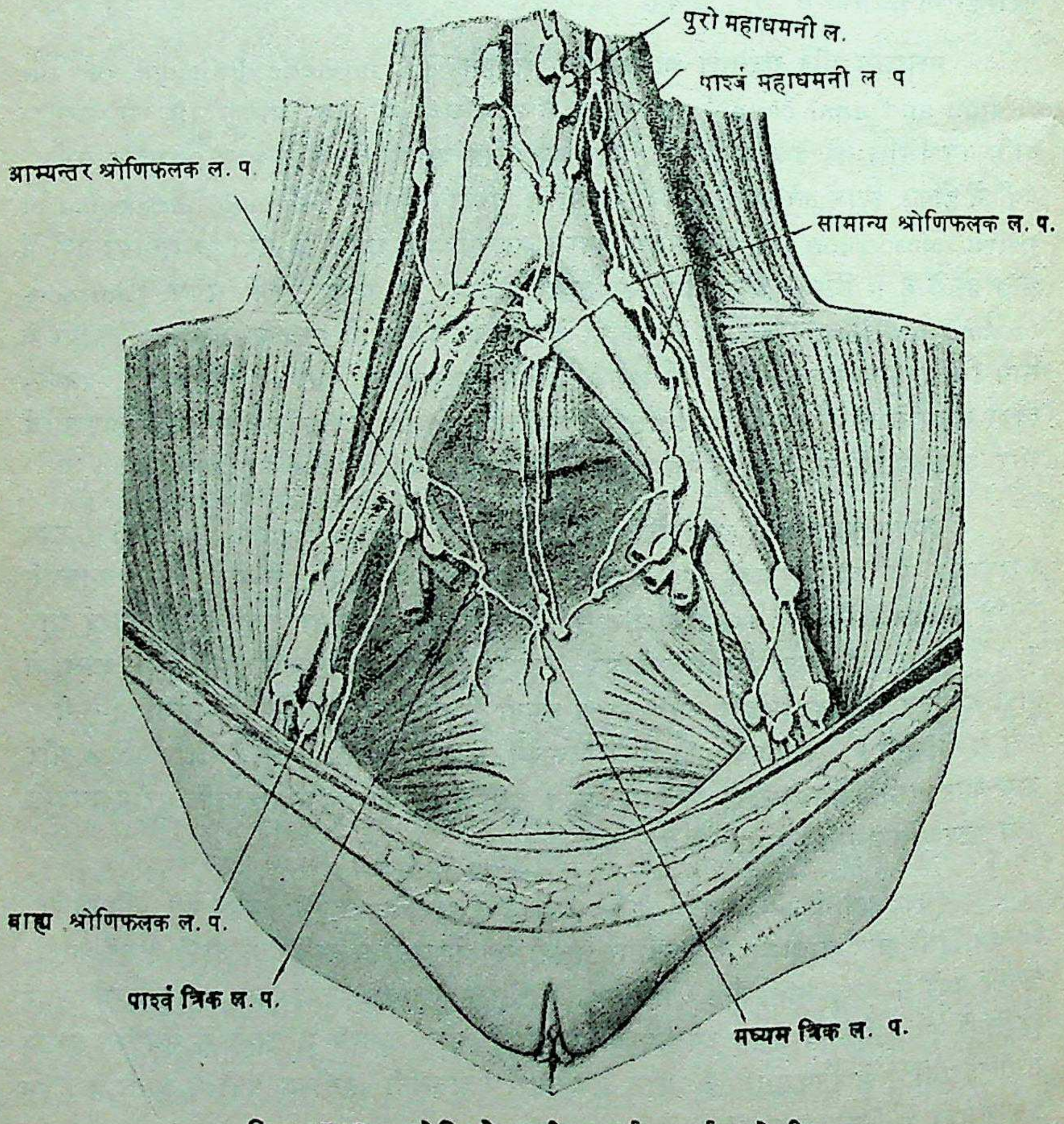
पुरो महाधमनी ल.
पार्श्व महाधमनी ल प
आभ्यन्तर श्रोणिफलक ल. प
सामान्य श्रोणिफलक ल. प.
बाह्य श्रोणिफलक ल. प.
पार्श्व त्रिक ल. प.
मध्यम त्रिक ल. प.
A. K. MAXWELL

चित्र 519—श्रोणि के लसीका पर्व। अर्ध-आरेखीय

वर्तनी क्षेत्र के गभीर भाग, शिश्न या भगशिश्निका के मुंडच्छद, कलाकृत मूत्रमार्ग ,पुरःस्थ, मूत्राशय के बुध्न, गर्भाशय ग्रीवा और योनि के कुछ भाग से आती हैं। इनकी अपवाहिकायें सामान्य श्रोणिफलक लसीका पर्वों में जाती हैं। निम्न अधिजठर और परिवेष्टक श्रोणिफलक लसीका पर्व जो इन्हीं नामों की रक्तवाहिकाओं के साथ संबंधित हैं और इन्हीं क्षेत्रों का संवहन करते हैं, बाह्य श्रोणिफलक समूह के दूरस्थ पर्व हैं। इनकी संख्या अनिश्चित है।

आभ्यन्तर श्रोणिफलक लसीका पर्व (internal iliac lymph nodes) इस ही नाम की रक्त वाहिकाओं को घेरे हुये हैं। इनमें सारे श्रोणिगत आशयों से, मूलाधार के गभीर भागों से और नितंब और ऊरू के पश्च भाग से अभिवाहिकायें आती हैं। इनकी अपवाहिकायें सामान्य श्रोणिफलक लसीका पर्वों में आती हैं। मध्यम और पश्च त्रिक रक्तवाहिकाओं पर स्थित त्रिक लसीका पर्व (sacral lymph node) तथा गवाक्ष नलिका में कभी-कभी उपस्थित गवाक्ष लसीका पर्व (obturator lymph node) आभ्यन्तर श्रोणिफलक समूह के दूरस्थ पर्व हैं।

मूत्रपथ का लसीका संवहन (Lymphatic drainage of the urinary tract)—(i) **वृक्क** की लसीका वाहिकायें तीन जालिकाओं में प्रारंभ होती हैं: एक, वृक्कवस्तु में वृक्क नलिकाओं (renal tubules) के चारों ओर और उनके बीच में: दूसरी, वृक्क के तान्तव सम्पुट के नीचे और तीसरी, परिवृक्क वसा में सम्पुट के नीचे स्थित जालिका से संयोजन करती हैं। अन्तःवृक्क जालिका से एकत्रित होने वाली वाहिकायें चार या पांच प्रकांड बनाती हैं जो वृक्क शिरा को अनुगमन करते हुए पार्श्व महाधमनी लसीका पर्वों में समाप्त होते हैं; जैसे ही ये द्वार से निकलते हैं, उनमें सम्पुट के नीचे की जालिका से एकत्रित वाहिकायें मिल जाती हैं।

(ii) **गवीनी** की लसीका वाहिकायें अधःश्लेष्मिक, अन्तःपेशी और बाह्यस्तर की जालिकाओं में प्रारंभ होती हैं। वे आपस में पूर्णरूप से संयोजित हैं। ऊर्ध्व भाग की अपवाहिकायें वृक्क अपवाहिकाओं से मिलकर या स्वतः ही पार्श्व महाधमनी पर्व समूह में वृषण (अथवा डिम्ब ग्रन्थि) धमनी के पास प्रविष्ट हो जाती हैं; नीचे के भागों की वाहिकायें सामान्य श्रोणि लसीका पर्वों को जाती हैं; तथा गवीनी के श्रोणिगत भाग से अपवाहिकायें सामान्य, बाह्य या आभ्यन्तर श्रोणिफलक लसीका पर्वों में अन्त हो सकती हैं।

(iii) **मूत्राशय** की श्लेष्मिक, अन्तःपेशी और पेशीबाह्य जालिकाओं में प्रारंभ होने वाली लसीका वाहिकायें बाह्य श्रोणिफलक पर्व समूह में अन्त होती हैं। इन वाहिकाओं के तीन समूह हैं: त्रिकोण (trigone) की वाहिकायें मूत्राशय के आधार पर निकलकर ऊपर और पार्श्व को चली जाती हैं। ऊर्ध्व पृष्ठ की वाहिकायें पश्चपार्श्व कोण पर मुड़कर ऊपर और पार्श्व को जाकर नाभि पार्श्व रज्जु को पार करके बाह्य श्रोणिफलक लसीका पर्वों में पहुंचती हैं; निम्न पार्श्व पृष्ठ की वाहिकायें इसके ऊर्ध्व भाग को जाती हैं और ऊर्ध्व पृष्ठ की वाहिकाओं के साथ साथ चलती हैं।

(iv) **मूत्रमार्ग** के पास पुरुष में कलाकृत और पुरःस्थ ,भागों और स्त्रियों में सम्पूर्ण मूत्रमार्ग से वाहिकायें आभ्यन्तर श्रोणिफलक लसीका पर्वों में जाती हैं। कलाकृत भाग की वाहिकायें आभ्यन्तर गुह्य धमनी के साथ चलती हैं।

पुरुष के स्पंजी मूत्रामार्ग की वाहिकायें शिश्नमुंड की वाहिकाओं के साथ गभीर वंक्षण लसीका पर्वों में अन्त होती हैं। कुछ उपरिस्थ वक्षण लसीका पर्वों में समाप्त हो सकती हैं तथा अन्य वंक्षण नलिका के साथ साथ चलकर बाह्य श्रोणिफलक समूह तक पहुंच जाती हैं।

2. **पुरुष जननेन्द्रियों का लसीका संवहन** (Lymphatic drainage of the Male-reproductive organs)—(i) **वृषण** की लसीका वाहिकायें अंडधर कंचुक (tunica vaginalis) के नीचे उपरिस्थ और अधिवृषण (epididymis) तथा वृषणवस्तु में स्थित गभीर जालिकाओं में प्रारंभ होती हैं। चार से आठ तक अपवाहिकायें ऊपर वृषण रज्जु पर हो कर जाती हैं और वृषण रक्तवाहिकाओं के साथ बृहत् कटिलम्बिका पर पहुंच कर ये पार्श्व और पुरोमहाधमनी लसीका पर्वों में अन्त हो जाती हैं।

(ii) **शुक्रवहा** (ductus deferens) की अपवाहिकायें बाह्य श्रोणिफलक लसीका पर्वों में और **शुक्राशय** (seminal vesicle) की वाहिकायें बाह्य और आभ्यन्तर श्रोणिफलक दोनों पर्व समूहों में जाती हैं। **पुरःस्थ** (prostate) की वाहिकायें मुख्यतया आभ्यन्तर श्रोणिफलक और त्रिक पर्वों में जाती हैं; किन्तु अग्र पृष्ठ से एक प्रकांड कलाकृत मूत्रपथ की वाहिकाओं के साथ मिलकर आभ्यन्तर श्रोणिफलक पर्व समूह में और दूसरा प्रकांड पश्च पृष्ठ से मूत्राशय की लसीका वाहिकाओं के साथ बाह्य श्रोणिफलक पर्वों में जाता है।

(iii) **वृषण और शिश्न** को ढकने वाली त्वचा की वाहिकायें समस्त मूलाधार की त्वचा की वाहिकाओं से मिलकर बाह्य उपस्थ रक्तवाहिकाओं के साथ जाकर उपरिस्थ वंक्षण लसीका पर्वों में खुलती हैं। शिश्न मुंड की वाहिकायें गभीर वंक्षण और बाह्य श्रोणिफलक समूहों में जाती हैं।

स्त्री जननेन्द्रियों का लसीका संवहन (Lymphatic drainage of the Female reproductive organs)—(i) **डिम्बग्रन्थि** की लसीका वाहिकायें भी वृषण वाहिकाओं की भांति पार्श्व और पुरोमहाधमनी पर्वों में अन्त होती हैं।

(ii) **गर्भाशय और डिम्ब वाहिनी** (uterus and fallopian tube) का लसीका संवहन—गर्भाशय की लसीका वाहिकाओं के दो समूह हैं, उपरिस्थ, पर्युदर्या के नीचे, और गभीर, गर्भाशय भित्ति के भीतर। ग्रीवा (cervix) से अपवाहिकायें तीन दिशाओं में जाती हैं: पार्श्व ओर बाह्य श्रोणिफलक समूह को; पश्च, पार्श्व और आभ्यन्तर श्रोणिफलक लसीका पर्वों को और पीछे की ओर त्रिक लसीका पर्वों को। गर्भाशय काय के निम्न भाग और ग्रीवा से वाहिकायें अधिकतर बाह्य श्रोणिफलक लसीका पर्वों को जाती हैं। काय के ऊर्ध्व भाग, बुध्न और डिम्ब वाहिनी की वाहिकायें डिम्ब ग्रन्थि वाहिकाओं के साथ पार्श्व और पुरोमहाधमनी पर्वों को चली जाती हैं। कुछ बाह्य श्रोणिफलक पर्वों में भी जाती हैं। डिम्बवाहिनी के गर्भाशय में प्रवेश स्थान की लसीका वाहिकायें गोल स्नायु के साथ जाकर उपरिस्थ वंक्षण लसीका पर्वों में अन्त होती हैं। गर्भावस्था में ये वाहिकायें बहुत बढ़ जाती हैं।

(iii) **योनि** की लसीका वाहिकाओं का गर्भाशय ग्रीवा, मलाशय और भग की वाहिकाओं से सम्मिलन होता है। इनके तीन समूह हैं। ऊर्ध्व भाग की वाहिकायें गर्भाशय धमनी के साथ जाकर बाह्य तथा आभ्यन्तर श्रोणिफलक लसीका पर्वों में अन्त होती हैं;

मध्य भाग से भी वाहिकायें भग धमनी के साथ आभ्यन्तर श्रोणिफलक लसीका पर्वों में आती हैं। योनिच्छद (hymen) से नीचे के योनि भाग, भग और समस्त मूलाधार की त्वचा से वाहिकायें उपरिस्थ वंक्षण लसीका पर्वों में जाती हैं।

उदर भित्ति का लसीका संवहन (Lymphatic drainage of Abdominal wall)—उदर भित्ति की लसीका वाहिकाओं के भी दो समूह हैं: एक उपरिस्थ, उपरिस्थ प्रावरणी में है और दूसरा गभीर है जो पेशी आदि से लसीका संवहन करता है।

उपरिस्थ लसीका वाहिकायें (superficial lymph vessels) उपरिस्थ रक्त वाहिकाओं के साथ रहती हैं। वंक्षण और नितम्ब की लसीका वाहिकायें उपरिस्थ परिवेष्टक श्रोणिफलक रक्तवाहिकाओं के साथ जाती हैं तथा नाभि से नीचे अग्र उदर भित्ति की त्वचा की वाहिकायें उपरिस्थ अधिजठर वाहिकाओं की सहगामी हैं। नाभि से ऊपर के भाग की वाहिकायें तिर्यक् दिशा में ऊपर को जाकर कक्ष लसीका पर्वों के वक्षच्छद और अवअंसफलक लसीका पर्वों में अन्त होती हैं। कुछ पराउरोस्थि (parasternal) पर्वों में पहुंचती हैं।

गभीर लसीका वाहिकायें (deep lymph vessels) गभीर रक्तवाहिकाओं के साथ चलती हैं। पश्च उदर भित्ति की वाहिकायें कटि धमनियों के साथ सीधी पार्श्व और पुरोमहाधमनी लसीका पर्वों में चली जाती हैं। ऊर्ध्व भाग से वाहिकायें ऊर्ध्व अधिजठर धमनी के साथ पराउरोस्थि पर्वों में पहुंचती हैं: निम्न भाग की वाहिकायें परिवेष्टक श्रोणिफलक, निम्न अधिजठर और बाह्य श्रोणिफलक लसीका पर्वों में अन्त होती हैं। श्रोणिभित्ति की वाहिकायें आभ्यन्तर श्रोणिफलक धमनी का अनुसरण करके श्रोणिफलक या पार्श्व महाधमनी पर्वों में चली जाती हैं।

वक्ष का लसीका संवहन
(Lymphatic drainage of the Thorax)

अ. वक्षभित्ति का लसीका संवहन (Lymphatic drainage of the thoracic walls) 1. उपरिस्थ ऊतक (superficial tissues)—वक्ष की भित्ति की उपरिस्थ लसीका वाहिकायें त्वचा के नीचे फैली हुई हैं और कक्षा लसीका पर्वों की ओर अभिसरित होती हैं। समलंबिका और कटि पार्श्वच्छदिका पर की वाहिकायें सामने की ओर जाकर दस बारह प्रकांडों में एकत्र हो जाती है जो अवअंसफलक समूह में अन्त होते हैं। वक्षच्छद प्रदेश (स्तन के परिसर सहित) की लसीका वाहिकायें पीछे को और अग्र दन्तुरिका पर की ऊपर को वक्षच्छद लसीका पर्व समूह में चली जाती हैं। उरोस्थि की पार्श्व धारा के पास की वाहिकायें भीतर को पर्शुका उपास्थियों के बीच से परा-उरोस्थि लसीका पर्वों में पहुंचती हैं। ये वाहिकायें उरोस्थि पर होती हुई दूसरी ओर की वाहिकाओं से सम्मिलन करती हैं। वक्षच्छद प्रदेश के ऊर्ध्व भाग की कुछ लसीका वाहिकायें जत्रुक पर होती हुई ऊपर जाकर निम्न गभीर ग्रैव लसीका पर्वों में अन्त होती हैं।

2. **गभीर ऊतक** (deeper tissues)—वक्ष भित्ति के गभीर भाग की वाहिकायें मुख्यतया परा-उरोस्थि, अन्तरापर्शुक और मध्यच्छद लसीका पर्वों में जाती हैं।

(i) **परा-उरो (आभ्यन्तर वक्ष) लसीका पर्व** (parasternal (internal thoracic) lymph nodes) प्रत्येक ओर केवल चार या पाँच हैं और आभ्यन्तर वक्ष धमनी के पास अन्तरा-पर्शुक अवकाशों के अग्र प्रान्त में स्थित हैं। इनमें स्तन भाग, नाभि से ऊपर अग्र उदर भित्ति के नीचे की गभीर संरचनाओं, यकृत् के ऊर्ध्व पृष्ठ और अग्र वक्ष भित्ति के गभीर भागों से अभिवाहिकायें आती हैं। इनकी अपवाहिकायें श्वासप्रणाल-श्वसनी और प्रगंड-शीर्ष पर्व समूहों की वाहिकाओं से मिल कर श्वसनी-मध्यस्थानिक (bronchomediastinal) प्रकांड बनाती हैं जो आभ्यन्तर ग्रीवा और अधोजत्रुक शिराओं के संगम में खुल सकती हैं, या दक्षिण ओर का प्रकांड दक्षिण अधोजत्रुक प्रकांड में और वाम प्रकांड लसीका महावाहिनी में मिल सकता है।

(ii) **अन्तरापर्शुक लसीका पर्व** (Intercostal lymph nodes) अन्तरापर्शुक अवकाशों के पश्च भागों में पर्शुकाओं के शिर और ग्रीवा के संबंध में स्थित हैं। इनमें वक्ष भित्ति के पश्चपार्श्व भागों से लसीका आती है। कुछ वाहिकायें छोटे पार्श्व अन्तरापर्शुक लसीका पर्वों ही में रुक जाती हैं। निम्न चार या पांच अवकाशों के लसीका पर्वों की अपवाहिकायें मिलकर एक प्रकांड बनाती हैं जो नीचे उतर कर वसालसीका कुंड (cisterna chyli) या लसीका महावाहिनी के प्रारंभ में मिल जाता है।

(iii) **मध्यच्छद लसीका पर्व** (diaphragmatic lymph nodes) मध्यच्छद के वक्षाभिमुख पृष्ठ पर स्थित हैं। इनके चार समूह हैं: अग्र, दक्षिण पार्श्व, वाम पार्श्व और पश्च।

अग्र समूह (anterior set) में (अ) उरोस्थि पत्रक (xiphoid process) के पीछे की ओर स्थित दो या तीन लघु लसीका पर्व, जिनमें यकृत् के उपरिस्थ पृष्ठ से अभिवाहिकायें आती हैं और (ब) सातवीं उपास्थि और पर्शुका के संगम पर दोनों ओर एक या दो लसीका पर्व होते हैं जिनमें मध्यच्छद के अग्रभाग से लसीका वाहिकायें आती हैं। इस समूह की अपवाहिकायें परा-उरोस्थि लसीका पर्वों में जाती हैं।

पार्श्व समूहों (lateral sets) में दो या तीन लसीका पर्व हैं जो मध्यच्छद तंत्रिका के मध्यच्छद पेशी में प्रवेश के समीप दोनों ओर स्थित हैं। दक्षिण ओर इस समूह के कुछ पर्व तान्तव परिहृद् में निम्न महाशिरा के अन्त के सामने स्थित हैं। इनमें मध्यच्छद पेशी के मध्य भाग से लसीका वाहिकायें आती हैं; दक्षिण ओर यकृत् के उपरिस्थ पृष्ठ की अभिवाहिकायें भी इनसे मिल जाती हैं। इनकी अपवाहिकायें परा-उरोस्थि, पश्च मध्यस्थानिका और प्रगण्ड-शीर्ष लसीका पर्वों में चली जाती हैं।

पश्च समूह (posterior set) के कुछ लसीका पर्व मध्यच्छद पेशी पादों के पृष्ठ भाग पर स्थित हैं और एक ओर पार्श्व महाधमनी लसीका पर्वों से और दूसरी ओर पश्च मध्यस्थानिका लसीका पर्वों से संबंधित हैं।

गभीर ऊतकों का लसीका संवहन (Lymphatic drainage of the deeper tissues)—गभीर ऊतकों की अभिवाहिकाओं में निम्नलिखित सम्मिलित हैं :—

(अ) पर्शुकाओं पर स्थित पेशियों की लसीका वाहिकायें—इनमें से अधिकतर कक्षा लसीका पर्वों में समाप्त हो जाती हैं परन्तु कुछ बृहत् वक्षच्छदिका से पराउरोस्थि लसीका में चली जाती हैं। (ब) अन्तरापर्शुक लसीका वाहिकायें जो अन्तरापर्शुकिका (intercostalis) तथा भित्तिक फुप्फुसावरण की लसीका का संवहन करती हैं; जो वक्ष भित्ति के अग्र अर्ध भाग तथा फुप्फुसावरण की वाहिकायें हैं, परा-उरोस्थि लसीका पर्वों में समाप्त होती हैं,

जो पश्च अर्ध भाग की हैं वे अन्तरापर्शुक लसीका पर्वों में अन्त करती हैं। (स) मध्यच्छद की लसीका वाहिकायें, जो दो जालिका बनाती हैं—एक इसके वक्ष पृष्ठ पर तथा दूसरी इसके उदर पृष्ठ पर; ये जालिकायें आपस में सम्मिलन करती हैं। वक्ष पृष्ठ की जालिका फुफ्फुसावरण के पर्शुक एवम् मध्यस्थानिक भागों की लसीका वाहिकाओं से मिल जाती है तथा इसकी अपवाहिकाओं के तीन समूह हैं—अग्र, अग्र मध्यच्छद लसीका पर्वों को चला जाता है, मध्य, ग्रासनली पर के लसीका पर्वों तथा निम्न महाशिरा के अन्त्य के चारों ओर के लसीका पर्वों को चला जाता है; तथा पश्च, महाधमनी के चारों ओर को घेरने वाले पर्वों को चला जाता है। उदर पृष्ठ की जालिका में सूक्ष्म वाहिकायें होती हैं तथा यकृत् की लसीका वाहिकाओं तथा मध्यच्छद पेशी के परिसरीय भाग पर अवपर्युदर्या ऊतक की वाहिकाओं के साथ सम्मिलन करती है। इस जालिका के दक्षिण अर्ध भाग की अपवाहिकायें निम्न मध्यच्छद धमनी के प्रकांड के लसीका पर्वों के समूह में अंशतः समाप्त होती हैं जबकि अन्य दक्षिण पार्श्व महाधमनी लसीका पर्वों में अन्त करती हैं। नालिका अर्ध वाम भाग की अपवाहिकायें पार्श्व तथा पुरोमहाधमनी लसीका पर्वों तथा ग्रसनी अन्त्य भाग के लसीका पर्वों में अन्त करती हैं।

वक्ष के आभ्यन्तरांगों का लसीका संवहन
(Lymphatic drainage of the Thoracic contents)

वक्ष गुहा के आभ्यन्तरांगों की लसीका वाहिकायें प्रगण्ड-शीर्ष, पश्च मध्यस्थानिक या श्वासप्रणाल-श्वसनी इन तीन लसीका पर्व समूहों में किसी एक में होकर लसीका महावाहिनी, दक्षिण लसीका वाहिनी या अन्य लसीका वाहिका द्वारा ग्रीवा के मूल की किसी बड़ी शिरा में पहुंचती है।

प्रगण्ड-शीर्ष लसीका पर्व (brachiocephalic lymph nodes) ऊर्ध्व मध्यस्थानिका के अग्र भाग में प्रगण्डशीर्ष शिराओं और महाधमनी चाप से निकलने वाले बड़े धमनी प्रकांडों के सामने स्थित हैं। इनमें थाइमस ग्रन्थि, अवटु ग्रन्थि, परिहृद् और पार्श्व मध्यच्छद लसीका पर्वों से अभिवाहिकायें आती हैं। इनकी अपवाहिकायें श्वासप्रणाल-श्वसनी लसीका पर्वों की वाहिकाओं से मिलकर दक्षिण और वाम श्वसनी-मध्यस्थानिका प्रकांड (bronchomediastinal trunks) बनाती हैं।

पश्च मध्यस्थानिका लसीका पर्व (posterior mediastinal lymph nodes) परिहृद् के पीछे ग्रासनली और अवरोही वक्ष महाधमनी के संबंध में स्थित हैं। इनमें ग्रासनली परिहृद् के पश्च भाग, मध्यच्छद, पार्श्व और पश्च मध्यच्छद लसीका पर्व और कभी कभी यकृत् के वाम खंड से भी अभिवाहिकायें (afferents) आती हैं। इनकी अपवाहिकायें (efferents) अधिकतर लसीका महावाहिनी में अन्त होती हैं किन्तु कुछ श्वासप्रणाल-श्वसनी लसीका पर्वों में भी जाती हैं।

श्वासप्रणाल-श्वसनी लसीका पर्वों (tracheobronchial lymph nodes) के पाँच मुख्य समूह हैं। उनमें से कुछ शरीर में से बड़े लसीका पर्व हैं, (i) पराश्वासप्रणाल (paratracheal), श्वासप्रणाल के वक्षीय भाग के दोनों पार्श्वों पर स्थित है; (ii) ऊर्ध्व श्वासप्रणाल-श्वसनी (superior tracheobronchial), श्वासप्रणाल के अधोभाग और श्वसनी

के बीच के कोणों पर स्थित; (iii) निम्न श्वासप्रणाल-श्वसनी, दोनों श्वसनियों के बीच के कोण में; (iv) श्वसनी-फुफ्फुस (bronchopulmonary), प्रत्येक फुफ्फुस के द्वार पर; (v) फुफ्फुसी (pulmonary), फुफ्फुस पदार्थ में मुख्य श्वसनी की बड़ी शाखाओं पर। ये समूह एक दूसरे से अलग नहीं किये जा सकते हैं जिससे प्रथम समूह में अंतिम समूह तक पर्व समूहों की एक शृंखला बन जाती हैं। फुफ्फुस पदार्थ पर्व फुप्फुस हाइलम (hilum) पर श्वसनी-फुप्फुस लसीका पर्वों से मिल जाते हैं और ये निम्न तथा ऊर्ध्व श्वासप्रणाल-श्वसनी लसीका पर्वों से फिर मिल जाते हैं और बाद वाले पराश्वासप्रणाल समूह से मिल जाते हैं। श्वासप्रणाल-श्वसनी लसीका पर्व की अभिवाहिकायें फुफ्फुस, श्वसनियों, वक्ष स्थित श्वासप्रणाल तथा हृदय से लसीका संवहन करती हैं, इसकी अपवाहिकायें श्वासप्रणाल पर ऊपर जाकर और परा-उरोस्थि तथा प्रगंड-शीर्ष लसीका पर्वों से मिलकर दक्षिण और वाम श्वसनी-मध्यस्थानिका **प्रकाँड** (bronchomediastinal trunks) बनाती हैं। दक्षिण प्रकाँड दक्षिण लसीका वाहिनी में और वाम प्रकाँड लसीका महावाहिनी में खुल सकते हैं, किन्तु प्रायः ये आभ्यन्तर ग्रीवा और अधोजत्रुक शिराओं के संगम के कोण में खुलते हैं।

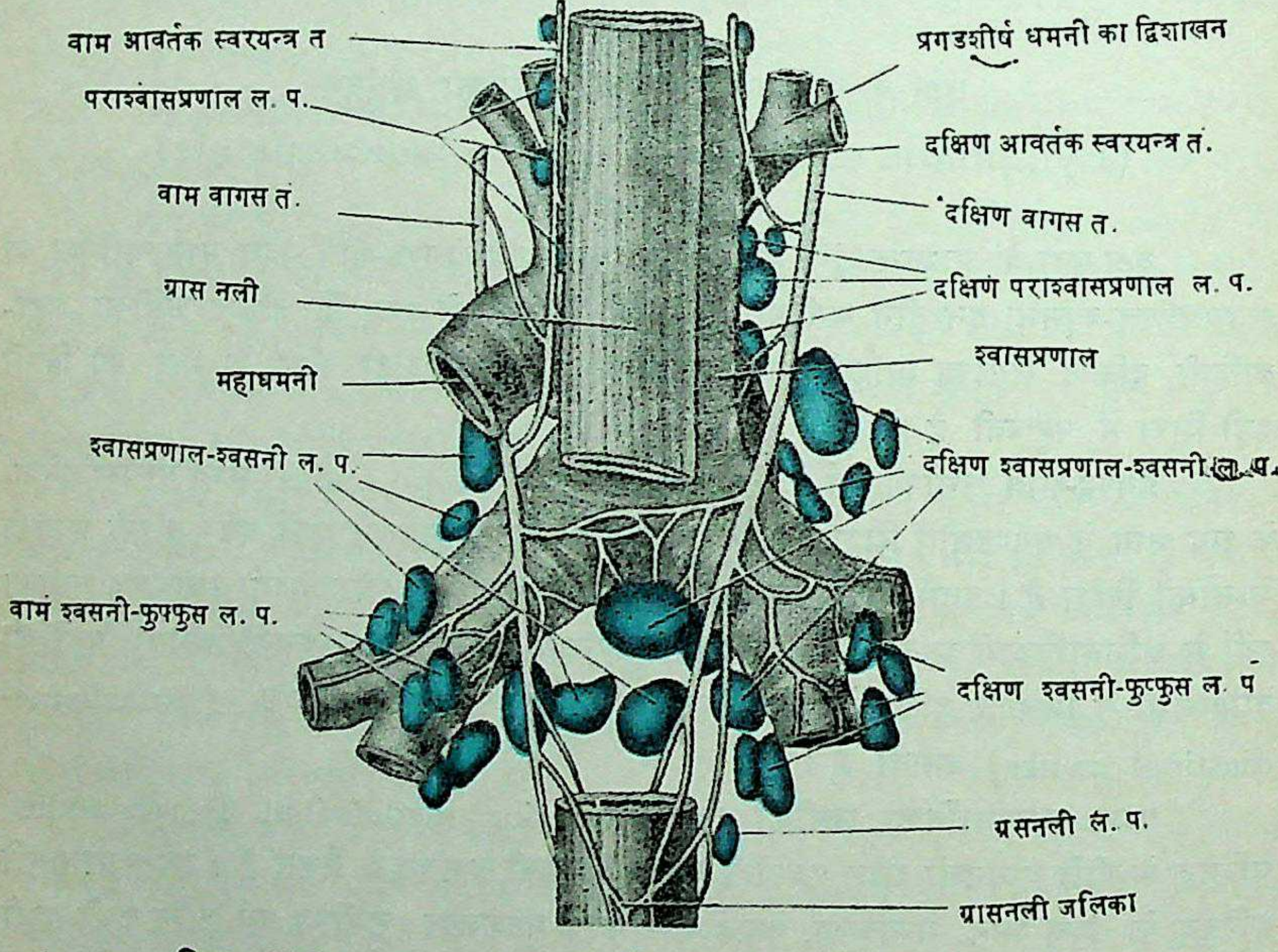
वाम आवर्तक स्वरयन्त्र त
पराश्वासप्रणाल ल. प.
वाम वागस त.
ग्रास नली
महाधमनी
श्वासप्रणाल-श्वसनी ल. प.
वाम श्वसनी-फुफ्फुस ल. प.
प्रगण्डशीर्ष धमनी का द्विशाखन
दक्षिण आवर्तक स्वरयन्त्र त.
दक्षिण वागस त.
दक्षिण पराश्वासप्रणाल ल. प.
श्वासप्रणाल
दक्षिण श्वासप्रणाल-श्वसनी ल. प.
दक्षिण श्वसनी-फुप्फुस ल. प
ग्रसनली ल. प.
ग्रासनली जलिका

चित्र 520—श्वासप्रणाल, श्वसनी तथा फुप्फुसों के लसीका पर्व।

हृदय का लसीका संवहन (Lymphatic drainage of the Heart)—हृदय में लसीका वाहिकाओं की तीन जालिकायें हैं: (i) अवअन्तर्हृद्, ठीक अन्तर्हृद् कला के नीचे (ii) हृदपेशी, पेशी में तथा (iii) अवअधिहृद्स्तर, आशयिक परिहृद् के अधः स्थित। गभीर जालिकायें अवअधिहृद्स्तर (subepicardial) जालिका में खुलती हैं और इसकी अपवाहिकाओं के मिलने से वाम और दक्षिण इकट्ठा करने वाले (collecting) प्रकांड बनते हैं। वाम प्रकांड

दो या तीन हैं जो अग्र अन्तरानिलय खातिका में ऊपर जाते हैं, और उनमें दोनों निलयों की वाहिकायें आकर मिलती हैं। परिहृद् परिखा (coronary sulcus) पर पहुंच कर वाम निलय के मध्यच्छद पृष्ठ के बड़े लसीका प्रकांड से मिल जाते हैं। इन प्रकांडों के मिलने पर एक वाहिका बन जाती है जो वाम अलिन्द और फुफ्फुस प्रकांडों के बीच में ऊपर जाकर निम्न श्वासप्रणाल-श्वसनी लसीका पर्वों में अन्त होती है। दक्षिण प्रकांड में दक्षिण अलिन्द और दक्षिण निलय के मध्यच्छद पृष्ठ की दक्षिण धारा से लसीका अभिवाहिकायें आती हैं। हृद् परिखा में दक्षिण हृद् धमनी के समीप यह ऊपर जाता है और फिर आरोही महाधमनी के सामने ऊपर को चढ़कर यह प्रगण्ड-शीर्ष लसीका पर्वों में से किसी एक में मध्यम रेखा के कुछ वाम ओर को अन्त हो जाता है।

फुफ्फुसों और प्लूरा का लसीका संवहन (Lymphatic drainage of the Lungs and Pleurae)—फुफ्फुसों की लसीका वाहिकायें उपरिस्थ और गभीर दो जालिकाओं में प्रारंभ होती हैं। उपरिस्थ जालिका फुफ्फुस प्लूरा के नीचे स्थित हैं और गभीर फुफ्फुस रक्तवाहिकाओं और श्वसनी की शाखाओं के साथ फैली हुई हैं। बड़े आकार की श्वसनियों में गभीर जालिका के दो समूह हैं : एक **अधःश्लेष्मिक** (submucous), श्लेष्मिक कला के नीचे, और दूसरा परिश्वसनी (peribronchial), श्वसनियों की भित्तियों के बाहर स्थित है। छोटी श्वसनियों में केवल एक जालिका है जो श्वसनिकाओं (bronchioles) तक में फैली है, लेकिन वायुकोश तक नहीं पहुंच पाती जिनकी भित्तियों में लसीका वाहिकाओं का कोई चिह्न नहीं पाया जाता। उपरिस्थ लसीका अपवाहिकायें फुफ्फुस की धाराओं और उनके विदरों (fissures) पर से मुड़ती हुई अभिसृत होकर श्वसनी-फुफ्फुस (bronchopulmonary) लसीका पर्वों में पहुंचकर उनमें अन्त होती हैं। गभीर जालिकाओं की अपवाहिकायें भी फुफ्फुस रक्त वाहिकाओं और श्वसनियों के साथ फुफ्फुस हाइलम पर पहुंच कर श्वसनी-फुफ्फुस लसीका पर्वों ही में अन्त होती हैं। फुफ्फुस की उपरिस्थ और गभीर जालिकाओं में आपस में कहीं सम्मिलन नहीं होता, केवल हाइलम क्षेत्र को छोड़कर, किन्तु फुफ्फुस के परिसरीय (peripheral) भागों में उपरिस्थ और गभीर वाहिकाओं के बीच संयोजन वाहिकायें पाई जाती हैं और ये विस्फारित भी हो सकती हैं जिससे कि गभीर वाहिकाओं से उपरिस्थ वाहिकाओं में लसीका प्रवाह किया जा सकता है जब फुप्फुस अथवा फुप्फुस लसीका पर्वों के रोग के कारण गभीर बाहिकाओं का बाह्य प्रवाह रुद्ध हो जाता है। विदारों के तल में पास के खण्डों (lobes) की लसीका वाहिकायें एक दूसरे में संचार करती हैं, इस प्रकार यद्यपि साधारणतया फुप्फुस के ऊर्ध्व खण्डों की वाहिकायें ऊर्ध्व श्वासप्रणाल-श्वसनी लसीका पर्वों में और निम्न खण्डों की वाहिकायें इसी नाम के निम्न पर्वों में जाती हैं तो भी एक समूह से दूसरे में संवहन संभव होता है।

प्लूरा में भी वाहिकाओं के दो समूह हैं : एक कला (membrane) के आशयिक (visceral) और दूसरा भित्तिक (parietal) भाग में। आशयिक भाग की वाहिकायें फुफ्फुस की उपरिस्थ अपवाहिकाओं में मिल जाती हैं। फुफ्फुस प्लूरा के नीचे एक जालिका बनाती हैं। भित्तिक प्लूरा की वाहिकायें तीन प्रकार से अन्त होती हैं :—(i) पर्शुकीय भाग की अपवाहिकायें आभ्यन्तर अन्तरापर्शुकिकाओं की लसीका वाहिकाओं में मिलकर पराउरोस्थि लसीका पर्वों में पहुंचती हैं; (ii) मध्यच्छद भाग की वाहिकायें मध्यच्छद

की अपवाहिकाओं में मिलती हैं; (iii) मध्यस्थानिका भाग की वाहिकायें पश्च मध्यस्थानिक लसीका पर्वों में जाती हैं।

थाइमस का लसीका संवहन (Lymphatic drainage of the Thymus)—थाइमस की लसीका वाहिकायें प्रगण्डशीर्ष, श्वासप्रणाल-श्वसनी और पराउरोस्थि लसीका पर्वों में अन्त होती हैं।

ग्रासनली का लसीका संवहन (Lymphatic drainage of the Oesophagus)—ग्रासनली के ग्रैव भाग की लसीका अपवाहिकायें गभीर ग्रैव पर्वों में जाती हैं, वक्षीय भाग की वाहिकायें पश्च मध्यस्थानिका पर्वों में तथा उदर भाग की वाम जठर लसीका पर्वों में अन्त होती हैं। कुछ लसीका वाहिकायें सीधे लसीका महावाहिनी में जा सकती हैं।

प्लीहा (Spleen)

प्लीहा मुख्यतया वाम अधःपर्शुक प्रदेश (hypochondriac region) में स्थित है, किन्तु इसका पश्च प्रान्त अधिजठर प्रदेश तक विस्तृत है। यह आमाशय के बुघ्न और मध्यच्छद के बीच में स्थित है। बृहदान्त्र के चिह्न (colic impression) के आकार के अनुसार इसका रूप एक मुड़े हुये कीलक (wedge) से लेकर (यदि चिह्न छोटा हो) एक टैट्राहेड्रॉन (tetrahedron) तक (बड़ा चिह्न होने पर) हो सकता है। इसका दीर्घ अक्ष दसवीं पर्शुका की रेखा में रहता है। इसका अग्र प्रान्त (anterior extremity) मध्य कक्ष रेखा में और पश्च प्रान्त (posterior extremity) दसवें वक्ष कशेरुका के कण्टक के सम्मुख मध्य-अभिपृष्ठ रेखा (middorsal line) से 3.5 से 4.0 सें० मी० दूर स्थित हैं। यह मुलायम, अत्यधिक भुरभुरी, अतिरक्तमय और गहरे नीललोहित रंग की है।

संबंध (Relations)—**मध्यच्छद पृष्ठ** (diaphragmatic surface) उत्तल और चिकना है और ऊपर को, पीछे को तथा बाईं ओर को रहता है, केवल पश्च प्रान्त को

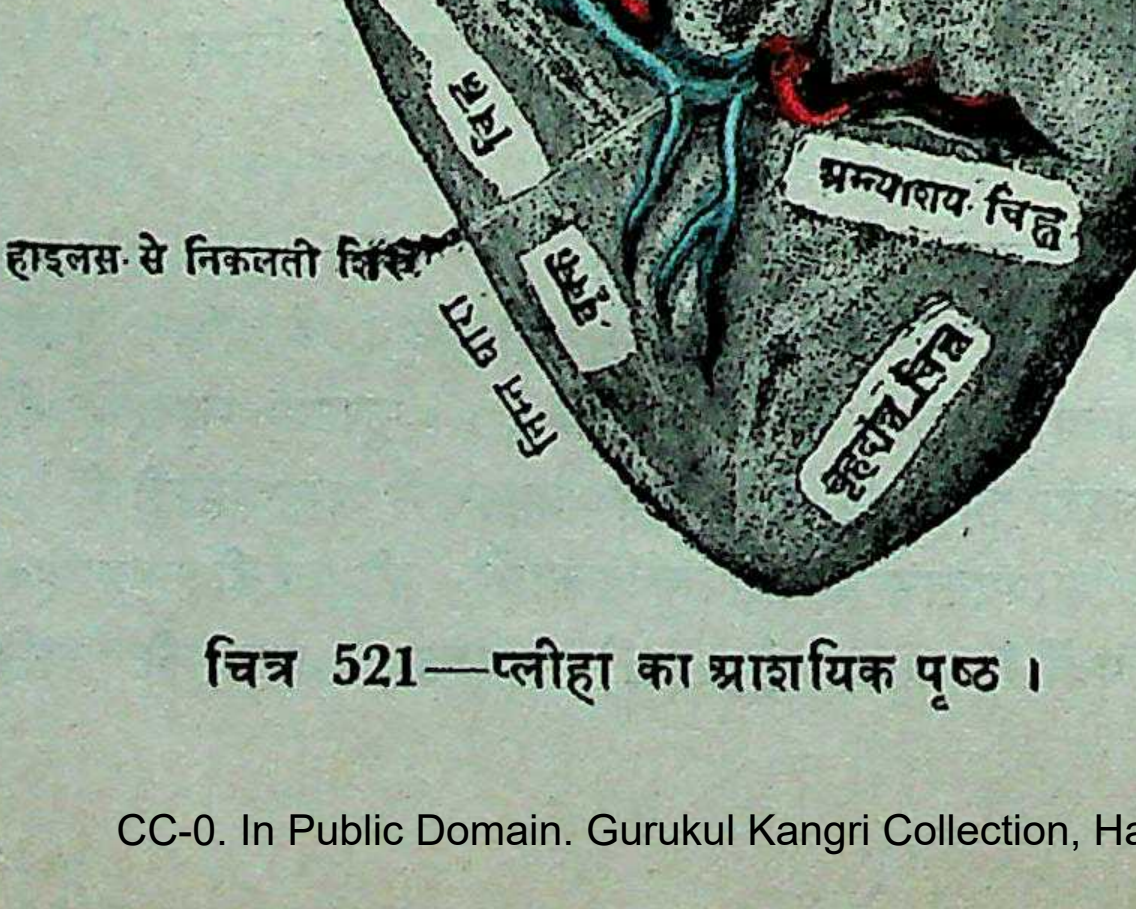

चित्र 521—प्लीहा का आशयिक पृष्ठ।

छोड़कर जहां यह अभिमध्य ओर को है। यह मध्यच्छद पेशी के उदर पृष्ठ के सम्पर्क में रहती है जो इसको वाम फुप्फुस के निम्नतम भाग, प्लूरा और बांई ओर की नवीं, दसवीं और ग्यारहवीं पर्शुकाओं से पृथक् करता है। प्लूरा की पर्शुक-मध्यच्छद दरी (costodiaphragmatic recess) प्लीहा की अधोधारा तक विस्तृत है।

आशयिक पृष्ठ (visceral surface) उदर गुहा की ओर रहता है। इसमें जठर, वृक्क, अग्न्याशय तथा बृहदान्त्र चिह्न (impressions) हैं।

जठर चिह्न (gastric impression)—यह सामने को, ऊपर को तथा अभिमध्य ओर को रहता है और आमाशय की पश्चभित्ति से सम्पर्क करता है जिससे यह पर्युदर्या के बृहत् कोश की दरी द्वारा पृथक् है। इसकी निम्न सीमा के पास एक लम्बा विदर (fissure) है जो **प्लीहा का हाइलस** (hilus) है। वाहिकाओं तथा तंत्रिकाओं के आने जाने के लिये इसमें अनेक छिद्र हैं।

वृक्क चिह्न (renal impression) जो तनिक अवतल है, आशयिक पृष्ठ के निम्न भाग पर स्थित है और एक उठे हुये किनारे द्वारा जठर चिह्न से अलग रहता है। यह अभिमध्य ओर को, नीचे को और कुछ पीछे को रहता है और वाम वृक्क के अग्र पृष्ठ के ऊर्ध्व और पार्श्व भाग से संबंधित है और कभी-कभी यह वाम अधिवृक्क ग्रन्थि के ऊर्ध्व ध्रुव से भी सम्पर्क करता है।

बृहदान्त्र चिह्न (colic impression) प्लीहा के पार्श्व प्रान्त पर स्थित है। यह चपटा है और वाम बृहदान्त्र वंक (left colic flexure) और मध्यच्छद-बृहदान्त्र स्नायु (phrenicocolic ligament) से संबंधित है।

अग्न्याशय चिन्ह (pancreatic impression), जब उपस्थित होता है, तो छोटा और बृहदान्त्र चिह्न और हाइलस के पार्श्व भाग के बीच में स्थित होता है। यह सीधा अग्न्याशय पुच्छ (tail) से संबंधित है जो प्लीहा-वृक्क स्नायु (lienorenal lig.) में रहती है।

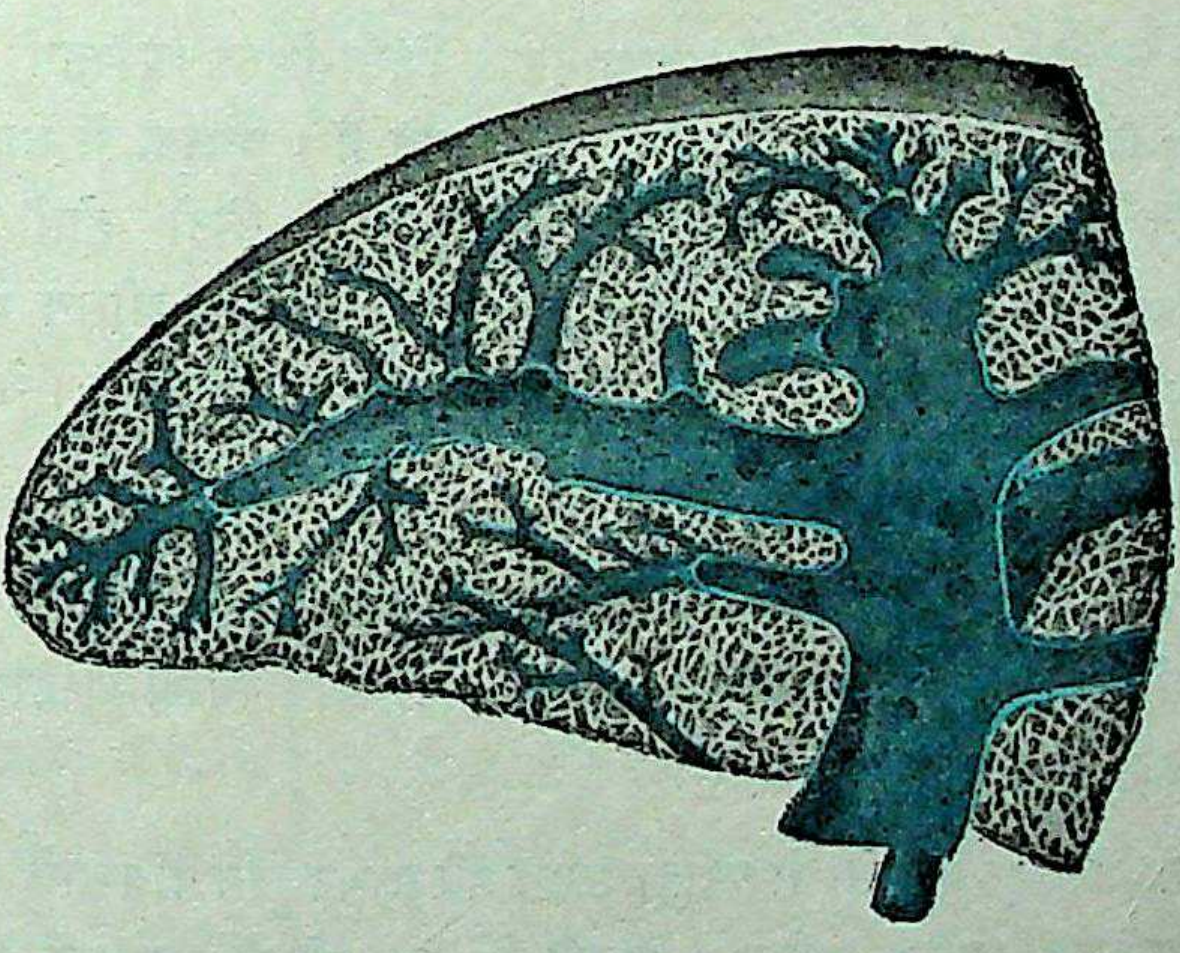

चित्र 522 —प्लीहा का पारगामी अनुप्रस्थ परिच्छेद, ट्रैबेकुला ऊतक तथा प्लीहा शिरा एवं उसकी आगत शाखाओं को दर्शाते हुए।

ऊर्ध्व धारा (superior border) मध्यच्छद पृष्ठ को ग्राशयिक चिह्न से पृथक् करती है। यह ऊपर की ग्रोर को उत्तल है ग्रौर इसके पार्श्व प्रान्त पर एक या दो भंगिकायें (notches) हैं जो गर्भावस्था में प्लीहा की खंडों के रूप में उत्पत्ति की द्योतक हैं। **निम्न-धारा** (inferior border) वृक्क चिह्न को मध्यच्छद पृष्ठ से पृथक् करती है ग्रौर मध्यच्छद ग्रौर वाम वृक्क की पार्श्व धारा के ऊर्ध्व भाग के बीच में स्थित होती है। यह ऊर्ध्व धारा की ग्रपेक्षा ग्रधिक कुंद एवम् गोल है ग्रौर ग्यारहवीं पर्शु का की ग्रधो धारा के ग्रनुरूप हैं।

पश्च प्रान्त (posterior extremity) प्राय: गोल एवं कुंद होता है। वह कशेरुका दण्ड की ग्रोर रहता है। **ग्रग्र प्रान्त** (anterior extremity) ग्रधिक चौड़ा है ग्रौर प्राय: ऊर्ध्व ग्रौर निम्न धाराग्रों के पार्श्व सिरों को जोड़ने वाला किनारा बन जाता है। यह वाम बृहदान्त्र बंक ग्रौर मध्यच्छद-बृहदान्त्र स्नायु से संबंधित है।

प्लीहा प्राय: पूर्णतया पर्यु दर्या से ग्रावेष्टित होती है जो इसके सम्पुट से ग्रासंजित (adherent) रहती है। बृहत् कोश की दरी (recesses) ग्रामाशय ग्रौर प्लीहा तथा प्लीहा ग्रौर वाम वृक्क के बीच में स्थित हैं। यह (गर्भकाल में) ग्रभिपृष्ठ जठरयोजनी (mesogastrium) के ऊर्ध्व भाग में बनती है ग्रौर ग्रामाशय तथा पश्च उदर भित्ति से पर्यु दर्या के दो पुटको द्वारा जुड़ी रह जाती है। एक पुटक, जो प्लीहा-वृक्क स्नायु (lienorenal lig.) कहा जाता है, पर्यु दर्या से उस स्थान पर निकलता है जहां सामान्य पर्युदर्या गुहा की भित्ति बाम वृक्क ग्रौर प्लीहा के बीच में बपा बर्सा (omental bursa) से सम्पर्क करती है। प्लीहा वाहिकायें इसकी दोनों स्तरों के बीच में से होकर जाती हैं। दूसरे पुटक में भी, जिससे जठर-प्लीहा स्नायु (gastrosplenic ligament) बनती है, दो स्तर हैं ग्रौर यह बृहत् कोश ग्रौर बपा बर्सा की भित्तियों के प्लीहा ग्रौर वृक्क के बीच में मिलने से बनता है; प्लीहा धमनी की लघु जठर ग्रौर जठर-वपा शाखायें (gastro-epiploic br.) दोनों स्तरों के बीच होकर जाती हैं। प्लीहा के पार्श्व प्रान्त का पार्श्व भाग मध्यच्छद-बृहदान्त्र स्नायु (phrenicocolic lig.) के सम्पर्क में रहता है।

प्लीहा के ग्राकार ग्रौर भार में ग्रवस्थानुसार भिन्न-भिन्न व्यक्तियों में तथा एक ही व्यक्ति में भिन्न-भिन्न परिस्थिति में भेद पाये जाते हैं। **वयस्क में** साधारणतया प्लीहा 12 से०मी० लम्बी 7 से०मी० चौड़ी ग्रौर 3 या 4 से०मी० मोटी होती है, किन्तु ग्रायु बढ़ने पर इसका ग्राकार ग्रौर भार दोनों घटने लगते हैं। इसका ग्रौसत भार लगभग 50 ग्राम होता है, किन्तु यह 80 से 300 ग्राम भार की पाई जा सकती है। ये बहुत कुछ इसमें उपस्थित रक्त मात्रा पर निर्भर करता है।

पाचन के समय प्लीहा का ग्राकार बढ़ जाता है ग्रौर शरीर के पोषण के ग्रनुसार भी इसके ग्राकार में परिवर्तन होता है, क्षुधित शरीर में यह छोटी ग्रौर स्वस्थ ग्राहार वाले शरीर में इसका ग्राकार बड़ा होता है।

ग्रनेक बार प्लीहा के पास में प्लीहा ऊतक की सम्पुटयुक्त पर्विकायें (nodules) जठर-प्लीहा स्नायु तथा बृहत् वपा में पाई जा सकती हैं, ये ग्रकेली या प्लीहा ऊतक के पतले बंधों से सम्बन्धित होती हैं। ये सहायक प्लीहा (accessory spleens) कही जाती हैं। ये उदर में बिखरी हुई यतस्ततः मिल सकती हैं। प्लीहा गर्भकाल (foetal) के खण्डकों

का रूप लिए रह सकती है अथवा ऊर्ध्व धारा पर सामान्यतः उपस्थित भंगिकाओं के अतिरिक्त मध्यच्छद पृष्ठ तथा निम्न धारा पर गहरी भंगिकायें हो सकती हैं।

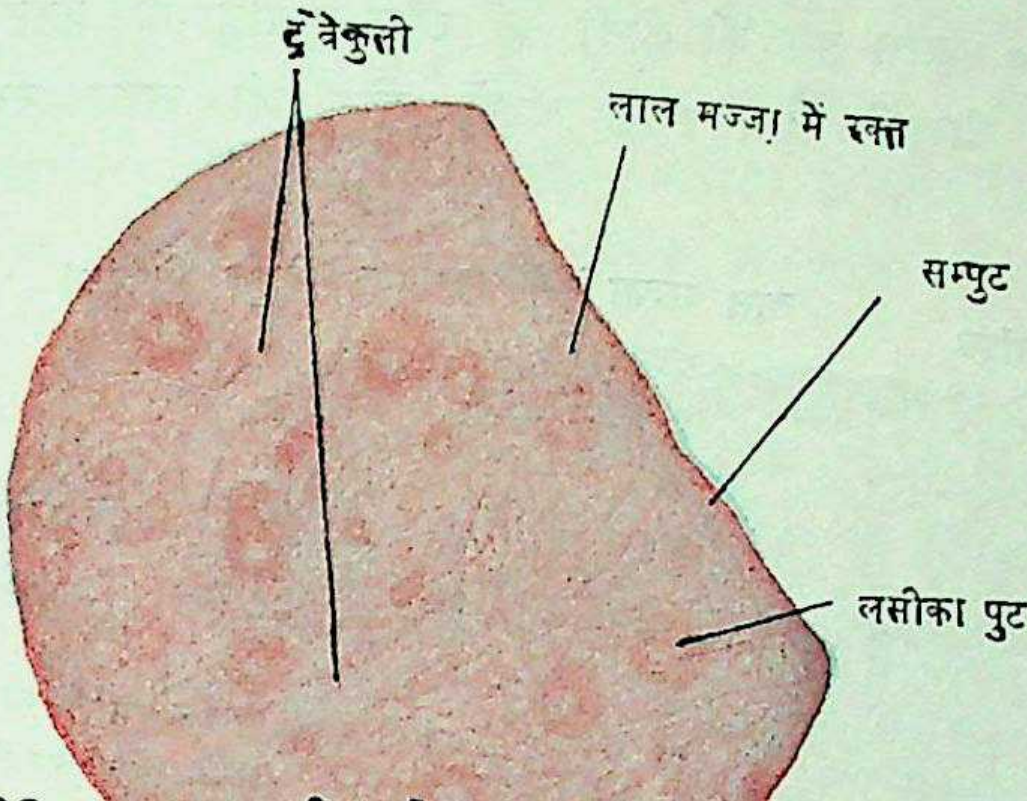

चित्र 523—मानव प्लीहा के एक भाग का परिच्छेद। हीमेटोक्सिलिन और ईओसिन से रंजित।

रचना (structure)—प्लीहा दो कंचुकों से आवेष्टित है : **बाह्य** अथवा **सीरमी कंचुक** पर्युदर्या कृति है और नीचे के तान्तव-प्रत्यास्थ ऊतक निर्मित कंचुक से संलग्न है। हाइलस और प्लीहा-वृक्क और जठर-प्लीहा स्नायुओं की परावर्तन रेखाओं के अतिरिक्त सम्पूर्ण प्लीहा पर्युदर्या से आवेष्टित है।

भीतर का कंचुक, प्लीहा का **सम्पुट** है जो तान्तव और प्रत्यास्थ ऊतक का बना है जिससे यह **तान्तव-प्रत्यास्थ कंचुक** (fibroelastic coat) भी कहलाता है। यह सम्पूर्ण अंग को घेरे हुए है और इससे तान्तव रज्जु (trabeculae) भीतर जाकर एक जाल सा बना देते हैं जिसके कोष्ठकों में प्लीहा ऊतक, जो **प्लीहा मज्जा** (pulp) कहलाता है, भरा हुआ है। सबसे बड़ा ट्रेबेकुला हाइलस से भीतर को आकर प्लीहा वाहिकाओं को आवेष्टित करता है। मनुष्य में तान्तव रज्जुओं तथा सम्पुट में अत्यल्प पेशी ऊतक होता है, यद्यपि कुछ पशुओं में यह अधिक होता है। प्लीहा में उपस्थित रक्त की मात्रा का घटना या बढ़ना वाहिकाओं के संकुचन और प्रसार पर निर्भर करता है। प्लीहा मज्जा (splenic pulp) दो प्रकार की होती है, लाल और श्वेत, जो रक्त संचार के अधिक या कम होने के अनुसार लाल या श्वेत दीखती है।

प्लीहा में रक्त परिसंचरण (circulation of blood inside the spleen)—प्लीहा धमनी बड़े आकार की और टेढ़ी मेढ़ी है। प्लीहा में पहुंचने के पूर्व प्लीहा-वृक्क स्नायु में यह पांच या छै शाखाओं में विभक्त हो जाती है जो प्लीहा के भीतर हाइलस द्वारा पहुंचकर अनेक शाखाओं में विभक्त होती है और जो ट्रेबेकुला के साथ प्लीहा वस्तु में फैल जाती है। प्लीहा शिरा भी प्लीहा में आने वाली शाखाओं के मिलने से प्लीहा-वृक्क स्नायु में बनती है और हाइलस से बाहर निकलती है। धमनी की शाखाओं से, जो ट्रेबेकुलों में होकर जाती हैं, **धमनिकायें** (arterioles) निकलकर ट्रेबेकुला से बाहर आकर प्लीहा वस्तु में फैलती हैं। इन पर का तान्तव पिधान ट्रेबेकुलों में ही समाप्त हो जाता है और उन पर लसीकाभ (lymphoid) ऊतक एकत्र होकर पिधान बना देता है। जहां

तक यह लसीकाभ ऊतक अधिक एकत्र हो जाता है, ये लसीका पुटिकायें (lymphatic follicles) कही जाती हैं। ये प्लीहा की **श्वेत मज्जा** (white pulp) हैं: ये पुटिकायें 0·25 मि०मी० से । मि०मी० व्यास तक की होती हैं और प्लीहा के काटने पर श्वेत अर्ध अपारदर्शी बिन्दु सी दीखती हैं। इनके चारों ओर जो लाल रंग का ऊतक होता है, वही **लाल मज्जा** (red pulp) है। ये लसीका या लसीका पुटिकायें ही लसीका कोशिकाओं के उत्पत्ति केन्द्र हैं। लसीका पुटिकाओं में लसीका वाहिकायें नहीं होतीं, ये लसीकाकोशिकायें अमीबावत् गति करके पास की लाल मज्जा में पहुंच जाती हैं और वहां इनकी संख्या बढ़ती रहती है। आयु अधिक होने पर पुटिकाओं का शोष (atrophy) होने लगता है और वृद्धावस्था में इनका बनना बंद हो जाता है। प्रत्येक पुटिका में धमनिकायें आती हैं जो उसमें उत्केन्द्रित स्थिति में होती हैं। यहां तक धमनिका पर लसीकाभ ऊतक का पिधान रहता है। धमनिकाओं से कोशिकाओं (capillaries) के निकलने पर यह पिधान भी लुप्त हो जाता है और ये चारों ओर की लाल मज्जा में चली जाती हैं जहां इनसे सीधी वाहिकायें निकलती हैं, जिनको **पेनिसिली** (penicilli) कहा जाता है। लगभग 0·5 मि०मी० आगे चलकर इनके बाह्य कंचुक के मोटा हो जाने से एलिप्साइड (ellipsoids) बनते हैं जो वास्तव में जालक कोशिकाओं और बृहद्भक्षी कोशिकाओं (macrophages) के संघनन (condensation) का परिणाम होता है।

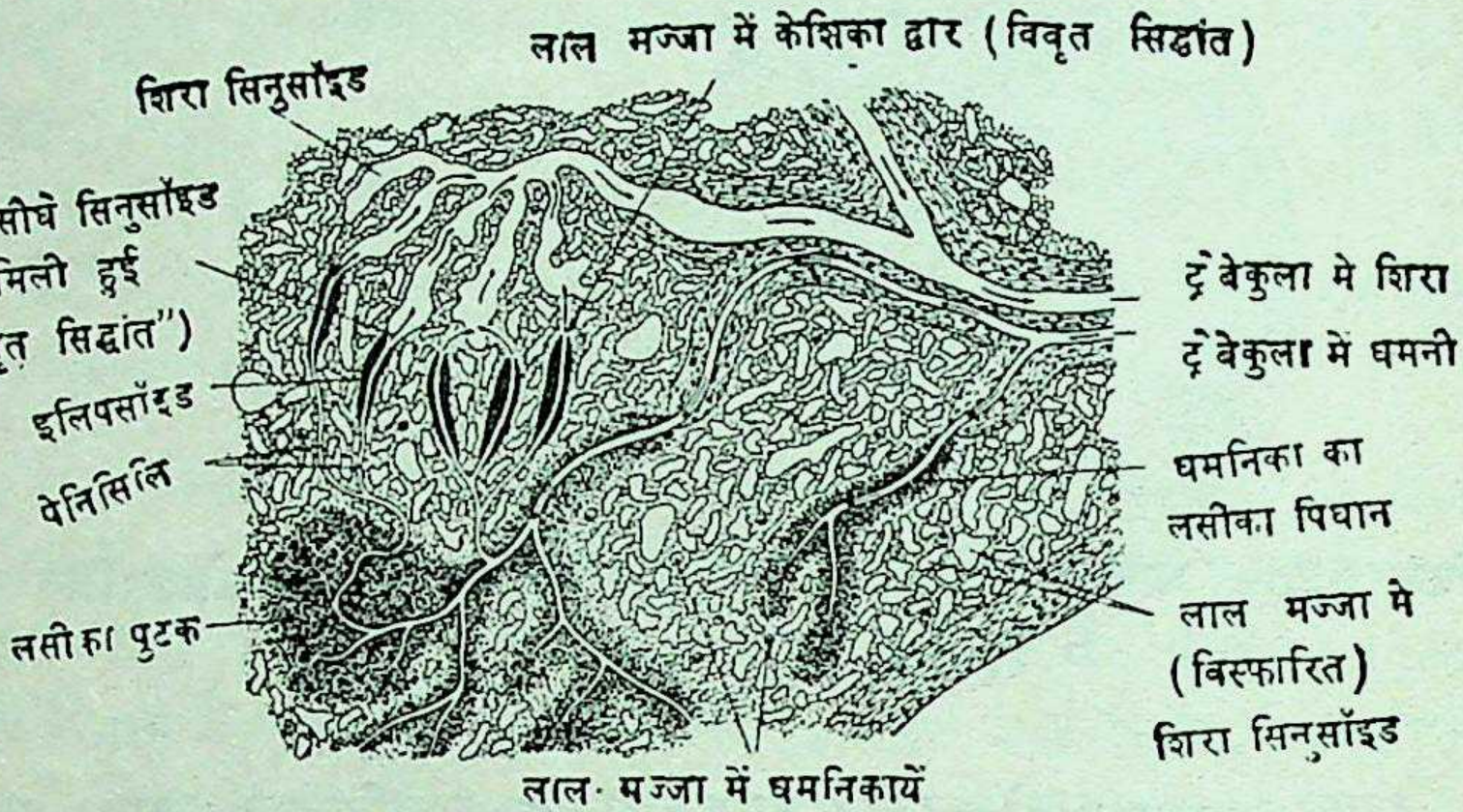
लाल मज्जा में केशिका द्वार (विवृत सिद्धांत)
शिरा सिनुसॉइड
केशिका सीधे सिनुसॉइड से मिली हुई ("संवृत सिद्धांत")
इलिपसॉइड
पेनिसिलि
लसीका पुटक
ट्रेबेकुला मे शिरा
ट्रेबेकुला में धमनी
धमनिका का लसीका पिधान
लाल मज्जा मे (विस्फारित) शिरा सिनुसॉइड
लाल मज्जा में धमनिकायें

चित्र 524—प्लीहा में होने वाले रक्त परिसंचरण का आरेखी निरूपण। (तीर के समान निशान रक्त प्रवाह को दर्शाता है।)

लाल मज्जा में लोहित-कोशिकायें (erythrocytes), जीवाणुभक्षी जालक अन्तःकला कोशिकायें (phagocytic reticuloendothelial cells), लसीका कोशिकायें (लसीका पुटिका जन्य) और एककेन्द्रक-कोशिकायें (monocytes) बहुतायत में उपस्थित होती हैं। बृहद्भक्षी कोशिकाओं (macrophages) के बाहुल्य के कारण प्लीहा की लाल मज्जा जालक अन्तःकला तन्त्र (reticulo-endothelial system) का एक मुख्य भाग है। जीर्ण लोहित-कोशिकाओं को बृहद्भक्षी कोशिकाये खा जाती हैं, हीमोग्लोबिन विलिरूबिन और हीमोग्लोबिन के लोहवाले अंश में परिवर्तित हो जाता है; विलिरूबिन यकृत् में भेज दिया

जाता है और लोहवाला अंश अस्थियों की लाल मज्जा में जाता है जहां इसका नई लोहितकोशिकाओं को बनाने में उपयोग किया जाता है। प्लीहा के बृहद्भक्षियों में ही हीमोसाइडेरिन के भूरे रंग के कण होते हैं। प्लीहा कभी-कभी लोहितकोशिकाओं का संग्रह भी करती है, किन्तु इस क्रिया की विधि ठीक प्रकार नहीं मालूम हुई है। आवश्यकता होने पर—जैसे रक्त में आक्सीजन अल्पता—प्लीहा लोहितकोशिकाओं की अधिक संख्या को रक्त में प्रवाहित करती है जिससे रक्त अधिक आक्सीजन ले जा सके।

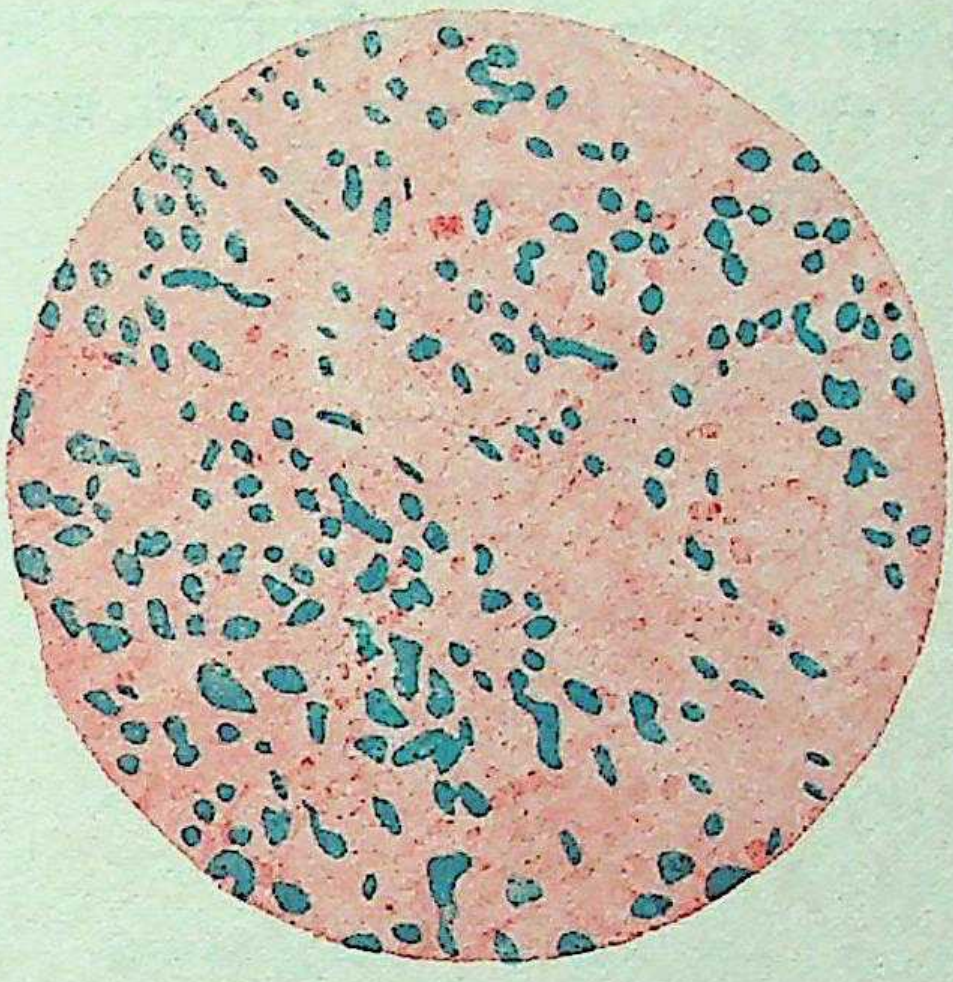

चित्र 525—एक युवक की प्लीहा की मज्जा का पतला परिच्छेद। अनुदैर्घ्य परिच्छेद में प्लीहा शिरानालाओं में से एक को दर्शाया गया है। जीवाणुभक्षी प्लीहा कोशिकाओं के अन्दर अवखंडित लोहित रक्त कणिकाओं के टुकड़े देखे जा सकते हैं।

प्लीहा का प्रतिपिंडों (antibodies) की उत्पत्ति से भी संबंध है। ये लाल मज्जा में प्लाज्मा कोशिकाओं (लसीका-कोशिकाओं से निकले हुये) द्वारा उत्पन्न होते हैं। प्लीहा जीवन के लिए आवश्यक नहीं मालूम होती; जिन पशुओं में प्लीहा को निकाल दिया गया उनके स्वास्थ्य पर इस क्रिया का कोई प्रभाव नहीं पड़ा। मानव गर्भ (foetus) में प्लीहा चतुर्थ मास से एक प्रमुख रक्तोत्पादक (haematopoietic) अंग होती है; इसकी लाल मज्जा में मज्जाकोशिकायें (myelocytes), लोहितकोशिकाप्रसू (erythroblasts) और महामूललोहितकोशिकायें (megakaryocytes) उपस्थित होती हैं।

लसीका वाहिकायें केवल सम्पुट और अतिस्थूल ट्रेबेकुलों में परिमित हैं।

तंत्रिकायें कुक्षिजालिका (coeliac plexus) से आती हैं और ये मुख्यतया अमाइलिनित (unmyelinated) हैं और प्लीहा धमनियों की शाखाओं तक ही सीमित हैं।

अनुप्रयुक्त शारीर (Applied anatomy)—प्लीहा कई संक्रमणों, विशेषतः मलेरिया, में बढ़ जाती है जहां इसका भार 9 कि॰ ग्रा॰ तक हो जाता है। प्लीहा वृद्धि में, अग्र प्रान्त, मध्यच्छद पृष्ठ का अग्र भाग तथा भंगिकायुक्त ऊर्ध्व धारा वाम पर्शुक परिसर

(margin) के नीचे स्पर्श की जाती है; भंगिकायें (notches) अत्यधिक हो जाती हैं और इनको आसानी से स्पर्श किया जा सकता है। अनुप्रस्थ बृहदान्त्र का वाम भाग तथा वाम बृहदांत्र बंक नीचे की तरफ विस्थापित हो जाते हैं, इसलिए बढ़े हुए अंग के ऊपर परिताडन (percussion) करने पर बृहदांत्र अनुनाद (colonic resonance) का क्षेत्र नहीं होता, इसके विपरीत वृक्क का प्रत्यक्-पर्युदर्या अर्बुद (retro-peritoneal tumour) बृहदांत्र को विस्थापित नहीं करता। इसलिये स्पर्शी अर्बुद के ऊपर परिताड़न करने पर बृहदांत्र अनुनाद का पता लगाया जा सकता है। प्लीहा धमनियों की छोटी शाखाओं में कोई सम्मिलन नहीं है, इसलिये धमनी अवरोध होने पर प्लीहा रोधगलन (infraction) हो जाता है। शस्त्रकर्म द्वारा प्लीहा को निकालने में, अग्न्याशय पुच्छ को, हाइलस के पास धमनियों को लिगेचर करते समय अभिघात होने से बचाना चाहिये।

— ००० —

मानव शरीर रचना सम्बंधी पर्यायवाची शब्दावली

अ

अंकुर villus
अंकुरक papillae
अंकुरक पेशी papillary muscle
अंकुरक-प्रवर्ध papillary process
अंकुश uncus
अंकुश प्रवर्ध uncinate process
अंकुशिकास्थि hamate
अंगुलि का तान्तव पिधान digital fibrous sheath
अंगुलि प्रसारिणी extensor digitorum
अंगुलि वाहिकायें तथा तंत्रिकायें digital vessels and nerves
अंगुलि श्लेषक पिधान digital synovial sheath
अंगुलियों (पाद) की गद्दियां pads of toes
अंगुल्यग्र fingertip
अंगुष्ठ मुख्य धमनी arteria princeps pollicis
अंगुष्ठमूलोत्सेध thenar eminence
अंगुष्ठमूलोत्सेध अवकाश thenar space
अंगुष्ठाभिवर्तनी adductor pollicis
अंतराकंटक स्नायु interspinous ligament
अंतराकंडरा योजी intertendinous connexious
अंतरांगुलि interphalangeal
अंतरांगुलि संधियां interphalangeal joints
अंतरागर्तिका स्नायु interfoveolar ligament
अंतांग end organ
अंध धानी cul-de-sac
अंडधर कंचुक tunica vaginalis
अंडाकार खात fossa ovalis
अंडाकार खात की धारा limbus fossa ovalis
अंडाकार रंध्र foramen ovale
अंधांत्र caecum
अंसकंठिका omohyoideus
अंसकंठिका का निम्न पिंड inferior belly of omohyoid
अंसकूट-जत्रुक संधि acromioclavicular joint
अंसगर्त लेब्रम glenoidal labrum
अंसतुंड-अंसकूट coraco-acromial
अंसतुंड-जत्रुक स्नायु coraco-clavicular ligament
अंसफलक कंटक spine of scapula
अंसफलक भंगिका scapular notch
अंस मेखला shoulder girdle
अंस मेखला की संधियां joints of the upper limb girdle
अंसकूट अंत acromial end

अंसोन्नमनिका levator scapulae
अंसगर्त-प्रगंड स्नायु gleno-humeral ligament
अग्र अंतर्जंघिका tibialis anterior
अग्र अनुदैर्घ्य स्नायु anterior longitudinal ligament
अग्र अन्तर्जंघिका धमनी anterior tibial artery
अग्र अन्तर्जंघिका वाहिकायें anterior tibial vessels
अग्र अन्तर्जंघिका शिरायें anterior tibial veins
अग्र अन्तःप्रकोष्ठिका पुनरावर्तक धमनी anterior ulnar recurrent artery
अग्र अन्तरास्थि धमनी anterior interosseous artery
अग्र अभिमध्य गुल्फ धमनी anterior medial malleolar artery
अग्र आनन शिरा anterior facial vein
अग्र आभ्यन्तर कशेरुकी जालिकायें anterior internal vertebral plexuses
अग्र-ऊर्ध्व antero-superior
अग्र और मध्य प्रमस्तिष्क धमनियां anterior and middle cerebral arteries
अग्र और्वी त्वचा शिरा anterior femoral cutaneous vein.
अग्र और्वी पेशियां anterior femoral muscles
अग्र ग्रीवा शिरा anterior jugular vein
अग्र ग्रैव लसीका पर्व anterior cervical lymph node
अग्र जंघा पेशियां anterior crural muscles
अग्र झर्झरिका धमनी anterior ethmoidal artery
अग्र तुंद, अग्रपिंड anterior belly
अग्र दन्तुरिका serratus anterior
अग्र-निम्न antero-inferior
अग्र परिवेष्टक प्रगंड वाहिकायें anterior circumflex humeral vessels
अग्र-पश्च sagittal
अग्र-पश्च सीवनी sagittal suture
अग्र-पार्श्व anterolateral
अग्र-पार्श्व अनुदैर्घ्य शिरायें anterolateral longitudinal veins
अग्र-पार्श्व पेशियां antero-lateral muscles
अग्र प्रगंडपूर्व पेशियां anterior antebrachial muscles
अग्र प्रमस्तिष्क धमनी anterior cerebral artery
अग्र फलक anterior lamina
अग्र बहिष्कर्णिका auricularis anterior
अग्रबाहु की अन्तरास्थि कला interosseous membrane of fore-arm
अग्र-बाहु की गभीर शिरायें deep veins of the fore-arm
अग्रबाहु की मध्यम शिरा median vein of the fore-arm
अग्र भित्ति anterior wall
अग्र मध्यम विदर anterior median fissure
अग्र मेरु धमनी anterior spinal artery
अग्र या वक्षच्छद समूह anterior or pectoral group
अग्र रोमक धमनियां anterior ciliary arteries
अग्र विद्ध द्रव्य anterior perforated substance
अग्र विषमिका scalenus anterior
अग्र शंख (पार्श्विका) डिप्लोई शिरा anterior temporal (parietal) diploic vein
अग्र संयोजी धमनी anterior communicating artery

अग्र सम शिरस्का rectus capitis anterior
अग्र हृद् शिरायें anterior cardiac veins
अग्र त्रिक-श्रोणिफलक स्नायु anterior sacro-iliac ligament
अग्र त्रिकोण anterior triangle
अग्राभिमध्य anteromedial
अग्न्याशय-ग्रहणी शिरायें pancreatico-duodenal veins
अग्न्याशय चिह्न pancreatic impression
अग्न्याशयपूर्व धमनी चाप prepancreatic arterial arch
अग्न्याशय-प्लीहा लसीका पर्व pancreatico-splenic lymph node
अग्न्याशय शिरायें pancreatic veins
अचलीकरण immobilization
अति-अन्तर्वर्तन over-inversion
अति-आकुंचन hyperflexion
अति-प्रसारण hyperextension
अतिरिक्त (या सहायक) accessory
अतिरिक्त आकुंचनी flexor accessorius
अतिरिक्त गतियां accessory movements
अतिरिक्त प्रवर्ध accessory process
अतिवृद्धि hypertrophy
अतिसूक्ष्म शिरा रंध्र foramina venarum minimarum
अधःअंसपृष्ठिका infraspinatus
अधःअंसपृष्ठिका प्रावरणी infraspinatus fascia
अधःउरोस्थि कोण infrasternal angle
अधःचिबुक शिरा submental vein
अधःपर्शुक धमनियां snbcostal arteries
अधःप्रकोष्ठिक समपार्श्वी धमनी की पश्च शाखा posterior branch of inferior ulnar collateral artery
अधःशाखा lower extremity
अधःशाखा, उदर तथा श्रोणि की शिरायें veins of the lower limb, abdomen and pelvis
अधःशाखा की उपरिस्थ शिरायें superficial veins of the lower limb
अधःशाखा की गभीर शिरायें deep veins of the lower limb.
अधःशाखा की धमनियां arteries of the lower limb
अधःशाखा तंत्रिका saphenous nerve
अधःशाखा द्वार saphenous opening
अधःशाखा शिरा saphenous vein
अधःश्लेष्मिक स्तर submucosa
अधःशृंग, निम्न शृंग Inferior cornu
अधर-उन्नमनिका mentalis
अधरोष्ठ धमनी inferior labial artery
अधश्चिबुक त्रिभुज submental triangle
अधस्तम अवटु धमनी thyroidea ima artery
अधस्त्वक् अवजानुका बर्सा subcutaneous infrapatellar bursa
अधस्त्वक् पुरोजानुका बर्सा subcutaneous prepatellar bursa
अधिकंटक खात supraspinatous fossa
अधिकंटक स्नायु supraspinatous ligament
अधिकंटिका supraspinatus
अधिकंठिका तथा अवकंठिका पेशियां suprahyoid and infrahyoid muscles
अधिकंठिका शाखा suprahyoid branch
अधिकंडरिका epitendineum
अधिकपाल epicranium
अधिकरोटि कंडराकला galea aponeurotica, epicranial aponeurosis
अधिग्रहणी धमनी supraduodenal artery
अधिचक्रक लसीका पर्व supratrochlear lymph node
अधिचक्रक शिरा supratrochlear vein
अधिजत्रुक तंत्रिका supraclavicular nerve

अधिजत्रुक त्रिभुज supraclavicular triangle
अधिजानुका बर्सा suprapatellar bursa
अधिनिलय शिखा supraventricular crest
अधिनेत्रगुहा धमनी supraorbital artery
अधिनेत्रगुहा धारा supraorbital margin
अधिनेत्रगुहा रंध्र supraorbital foramen
अधिनेत्रगुहा शिरा supraorbital vein
अधिपेशिका epimysium
अधिप्लूरा कला suprapleural membrane
अधिभ्रू चाप superciliary arch
अधिवृक्क suprarenal
अधिवृक्क शिरायें suprarenal veins
अधिवृषण epididymis
अधिस्थूलक epicondyle
अधिस्थूलक रेखा supracondylar line
अधिहृद् epicardium
अधोअंतःकला संयोजी ऊतक subendothelial connective tissue
अधोअंसकूट बर्सा subacromial bursa
अधोअंसफलक खात subscapular fossa
अधोअंसफलकिका subscapularis
अधोअंसफलकिका प्रावरणी subscapular fascia
अधो अन्तराजंघिका तान्तव-संधि lower tibiofibular syndesmosis
अधोकंटिका infraspinatus
अधोघुटिका या घुटिका-पार्ष्णि संधि subtaller or talocalcaneal joint
अधोचिबुक लसीका पर्व submental lymphatic node
अधोजत्रुक धमनी subclavian artery
अधोजत्रुक प्रकांड subclavian trunk
अधोजत्रुक शिरा subclavian vein
अधोजत्रुका subclavius
अधोजानुका बर्सा infrapatellar bursa
अधोजिह्वा ग्रन्थि sublingual gland
अधोजिह्वा तंत्रिका hypoglossal nerve
अधोजिह्वा तंत्रिका की सहचरी शिरा vena comitans nervi hypoglossi
अधोजिह्वा धमनी sublingual artery
अधोजिह्वा नलिका hypoglossal canal
अधो तिर्यक् शिरस्का obliqus capitus inferior
अधो दन्तोलूखल (दन्त) धमनी inferior alveolar (dental) artery
अधो नितम्ब तंत्रिका inferior gluteal nerve
अधो (निम्न) महाशिरा inferior vena cava
अधोयमला gamellus inferior
अधोशंख खात infratemporal fossa
अधो शाखायें, निम्न शाखायें lower limbs
अधोश्लेष्मिक submucous
अधोश्लेष्मिक जालिका submucous plexus
अधोसीरमी अवकाशी ऊतक subserous areolar tissue
अधोहनु उपान्त शाखायें mandibular marginal branches
अधोहनु खात mandibular fossa
अधोहनु नलिका mandibular canal
अधोहनु रंध्र mandibular foramen
अर्धचन्द्रक lunate
अर्धचन्द्रक प्रावरणी lunate fascia
अर्धचन्द्र रेखा linea semilunaris
अर्धवृत्ताकार नलिकायें semicircular canals
अर्धाकुंचन semiflexion
अर्धायुग्म शिरा hemiazygos vein
अध्यंस suprascapular
अध्यंसपृष्ठिका supraspinatus
अध्यंसपृष्ठिका प्रावरणी supraspinatus fascia

अध्यंसफलक धमनी suprascapular artery
अध्यंस भंगिका suprascapular notch
अध्युरोस्थि अवकाश suprasternal space
अनुकंडरिकायें lumbricals
अनुकम्पी (तंत्रिका) तंतु sympathetic fibres
अनुकम्पी प्रकांड sympathetic trunk
अनुकम्पी प्रकांड का अधोजत्रुक पाश subclavian loop of the sympathetic trunk
अनुदैर्घ्य longitudinal
अनुदैर्घ्य चाप longitudinal arch
अनुदैर्घ्य विदर longitudinal fissure
अनुपिंडिका plantaris
अनुप्रस्थ अक्ष transverse axis
अनुप्रस्थ आनन धमनी transverse facial artery
अनुप्रस्थ आनन शिरा transverse facial vein
अनुप्रस्थ उदरिका transversus abdominis
अनुप्रस्थ काट transverse cut
अनुप्रस्थ ग्रैव धमनी transverse cervical artery
अनुप्रस्थ चाप transverse arch
अनुप्रस्थ प्रवर्ध रंध्र foramina transversaria
अनुप्रस्थ मूलाधार धमनियां transverse perineal arteries
अनुप्रस्थ विवर transverse sinus
अनुप्रस्थ शिरानाल transverse sinus
अनुप्रस्थ स्नायु transverse ligament
अनुप्रस्थिका प्रावरणी fascia transversalis
अनुप्रयुक्त शारीर applied anatomy
अनुमस्तिष्क cerebellum
अनुमस्तिष्क छदि tentorium cerebelli
अनुमस्तिष्कीय शिरायें cerebellar veins
अनुशिथिलन relaxation
अनुत्रिक coccygeal
अनुत्रिक पिंड coccygeal body
अनुत्रिका coccygeus
अनैच्छिक, अरेखित, सरल या आशयिक पेशी involuntary, unstriped, plain or visceral muscle
अन्त end
अन्तः कंचुक tunica intima
अन्तराखंडक शिरायें interlobular veins
अन्तःकला कोशिकायें endothelial cells
अन्तःकपाल दाब intracranial pressure
अन्तःपरिहृद् भाग intrapericardial part
अन्तःपेशिका endomysium
अन्तःप्रकोष्ठिक तंत्रिका ulnar nerve
अन्तःप्रकोष्ठिक धमनी ulnar artery
अन्तःप्रकोष्ठिक भंगिका ulnar notch
अन्तःप्रवाह inflowing
अन्तःमणिबंध आकुंचनी flexor carpi ulnaris
अन्तः विचलन ulnar deviation
अन्तःशल्य embolus
अन्तःसंधि स्नायु intraarticular ligament
अन्तःसम्पुटी intracapsular
अन्तःस्थ लय intrinsic rhythm
अन्तरतम अन्तरापर्शुकी intercostalis intimi
अन्तरा-अनुप्रस्थ प्रवर्ध स्नायु intertransverse ligament
अन्तरा-अनुप्रस्थिका intertransversarii
अन्तरा-उपास्थि संधियां interchondral joints
अन्तराकशेरुक चक्रिका, चक्र intervertebral disc

अन्तराकशेरुक रंध्र intervertebral foramen

अन्तराकशेरुक शिरा intervertebral vein

अन्तराकीलक और कीलक-घनास्थि संधियां intercuneiform and cuneocuboid joints

अन्तराखंडक interlobular

अन्तरागह्वर शिरानाल intercavernous sinus

अन्तरांगुल्यस्थि संधियां interphalangeal joints

अन्तरागुलिका परिखा intertubercular sulcus

अन्तराछेदित intersected

अन्तराजंघिका संधियां tibiofibular joints

अन्तराजंघिका स्नायु tibiofibular ligament

अन्तराजघन चक्रिका interpubic disc

अन्तराजत्रुक स्नायु interclavicular joint

अन्तराट्रोकेन्टर रेखा intertrochanteric line

अन्तरानिलय पट दोष interventricular septal defect

अन्तरापदकूर्च संधियां intertarsal joints

अन्तरापर्शुक कला intercostal membrane

अन्तरापर्शुक तंत्रिका intercostal nerve

अन्तरापर्शुक-प्रगंड तंत्रिका intercostobrachial nerve

अन्तरापर्शुक लसीका पर्व intercostal lymph node

अन्तरापर्शुकिका intercostalis

अन्तरापादिक तंतु intercrural fibres

अन्तरापूलिका ऊतक interfascicular tissue

अन्तरापेशी पट intermuscular septum

अन्तरा-प्रकोष्ठिका संधि radio-ulnar joint

अन्तराप्रपदिका अवकाश intermetatarsal space

अन्तराप्रपदिका संधियां intermetatarsal joints

अन्तरामणिबंध intercarpal

अन्तरामणिबंध संधियां intercarpal joints

अन्तरामुंडक शिरायें intercapitular veins

अन्तरा-मेरुकंटिका interspinalis

अन्तरालिंद पट interatrial septum

अन्तरालिंद पट दोष interatrial septal defect

अन्तरालीय ऊतक interstitial tissue

अन्तराविष्ट invaginated

अन्तरावृंत कुंड cisterna interpeduncularis

अन्तरावृन्त खात interpeduncular fossa

अन्तराशलाकिकायें interossei

अन्तरास्थि interosseous

अन्तरास्थि कला interosseous membrane

अन्तरास्थि कीलक-प्रपदिका स्नायु interosseous cuneo-metatarsal ligament

अन्सरास्थि धमनी interosseous artery

अन्तरास्थि पुनरावर्तक धमनी interosseous recurrent artery

अन्तरास्थि स्नायु interosseous lig

अन्तरास्थि त्रिक-श्रोणिफलक स्नायु interosseous sacro-iliac ligament

अन्तरास्थूलक उत्सेध intercondylar eminence

अन्तरास्थूलक खात intercondyloid fossa

अन्तरास्थूलक रेखा intercondylar line

अन्तरास्थूलक क्षेत्र intercondylar area

अन्तरास्नायु interligamentous

अन्तराशृंग स्नायु intercornual ligament

अन्तर्गम inlet

अन्तर्जंघिका तंत्रिका tibial nerve

अन्तर्जंघिका पुनरावर्तक धमनी tibial recurrent artery
अन्तर्जंघिका समपार्श्व स्नायु tibial collateral ligament
अन्तर्निहित embeded
अन्तर्पेशी जालिका intermuscular plexus
अन्तर्बाहु शिरा basilic vein
अन्तर्मणिबंध प्रसारिणी extensor carpi ulnaris
अन्तर्वर्तन inversion
अन्तर्हृद् endocardium
अन्तस्था medulla
अन्तस्था धमनियां medullary arteries
अन्ताग्र terminalis
अन्त्य धमनियां end arteries
अन्त्य परिखा sulcus terminalis
अन्त्य बृहदांत्र terminal colic
अन्त्य शाखायें terminal branches
अन्त्य शिखा crista terminalis
अन्त्य समूह terminal group
अपकर्ष (ह्रास), व्यपजनन degeneration
अपरा placenta
अपवाही efferent
अपसरित divergent
अपसामान्यतायें abnormalities
अपसृत diverge
अपावर्तन abduction
अभिपृष्ठ dorsal
अभिपृष्ठ अंगुलि विस्तार dorsal digital expansion
अभिपृष्ठ अंगुलि शाखायें dorsal digital branches
अभिपृष्ठ अंगुलि शिरायें dorsal digital veins
अभिपृष्ठ अन्तराशलाकिकायें dorsal interossei
अभिपृष्ठ अंसफलक dorsal scapular
अभिपृष्ठ-आकुंचन dorsiflexion
अभिपृष्ठ करभ धमनियां dorsal metacarpal arteries
अभिपृष्ठ करभ शिरायें dorsal metacarpal veins
अभिपृष्ठ जिह्वा शाखायें dorsal lingual branches
अभिपृष्ठ जिह्वा शिरायें dorsal lingual veins
अभिपृष्ठ नासा धमनी dorsal nasal artery
अभिपृष्ठ प्रपद धमनियां dorsal metatarsal arteries
अभिपृष्ठ प्रपद शिरायें dorsal metatarsal veins
अभिपृष्ठ पादांगुलि शिरायें dorsal digital veins
अभिपृष्ठ मणिबंध चाप dorsal carpal arch
अभिपृष्ठ वाहिकायें dorsal vessels
अभिपृष्ठ शाखायें dorsal branches
अभिपृष्ठ शिरा चाप dorsal venous arch
अभिमध्य medial
अभिमध्य अधिस्थूलक रेखा medial supra condylar line
अभिमध्य अन्तरापेशी पट medial inter muscular septum
अभिमध्य और्वी त्वचा तंत्रिका medial femoral cutaneous nerve
अभिमध्य और्वी परिवेष्टक धमनी medial femoral circumflex artery
अभिमध्य और्वी पेशियां medial femoral muscles
अभिमध्य कटि-पर्शुक चाप medial lumbocostal arch
अभिमध्य करतल पट medial palmar septum
अभिमध्य कीलाकार अस्थि medial cuneiform bone
अभिमध्य घूर्णन medial rotation

अभिमध्य धारा medial border

अभिमध्य नवचन्द्रक medial meniscus

अभिमध्य नेत्रगुहा कर्णक medial orbital gyrus

अभिमध्य नेत्रच्छद संयोजिका medial palpebral commissure

अभिमध्य नेत्रच्छद स्नायु medial palpebral ligament

अभिमध्य परिवेष्टक ऊरु धमनी medial circumflex femoral artery

अभिमध्य परिवेष्टक और्वी वाहिकायें medial circumflex femoral vessels

अभिमध्य पक्षाभिका medial pterygoideus

अभिमध्य बृहदिका vastus medialis

अभिमध्य रेखी medial striate

अभिमध्य ललाट कर्णक medial frontal gyrus

अभिमध्य समा rectus medialis

अभिमध्य स्तम्भ medial column

अभिवर्तन adduction

अभिवर्तनी गुलिका adductor tubercle

अभिवर्तनी (अवदीर्घतमा) नलिका adductor (subsartorial) canal

अभिवाही afferent

अभिवाही संवेग afferent impulse

अभिसरित converging

अभ्युदर ventral

अभ्युदर खंड ventral segment

अभ्युदर पेशियां ventral muscles

अभ्युदर शाखायें ventral branches

अयुग्म शिरा azygos vein

अलिंद atrium

अलिंद-निलय (त्रिकपर्दी) द्वार atrio-ventricular (tricuspid) orifice

अलिन्द-निलय पर्व atrioventricular node

अलिंद-निलय पूलिका atrioventricular bundle

अलिंद-निलय पूलिका के दक्षिण विभाग right limb of atrio-ventricular bundle

अल्पविकसित अर्द्धचंद्राकार कपाटिका rudimentary semilunar valve

अव-अधिहृद्स्तर subepicardial

अव-अधोहनु गंडिका submandibular ganglion

अव-अधोहनु लसीका पर्व submandibular lymph node

अव-अधोहनु लाला ग्रन्थि submandibular salivary gland

अव-अन्तर्हृद् जालिकायें subendocardial plexuses

अव-उपकलीय सूक्ष्म रचना subepithelial structure

अव-उरोस्थि कोण infrasternal angle

अवकंठिका धमनी infrahyoid artery

अवकंडराकला subaponeurotic

अवकंडरीय substendinous

अवकाशिका lumen

अवकाशी areolar

अवकाशी ऊतक areolar tissue

अव-कूर्परपृष्ठिका subanconeus

अवखंडकीय शिरायें sublobular veins

अवग्रह (या श्रोणि) बृहदांत्रयोजनी sigmoid (or pelvic) mesocolon

अवग्रह धमनियां sigmoid arteries

अवग्रह बृहदांत्र sigmoid colon

अवग्रह शिरानाल sigmoid sinus

अवचिबुक धमनी submental artery

अवजत्रुक खात infraclavicular fossa

अवजत्रुक लसीका पर्व infraclavicular lymph node

अवजानुपृष्ठ दरी subpopliteal recess

अव-जानुफलक कवलिका infrapatellar pad

अव-जानुफलक पुटक infrapatellar fold

अव-जानुफलक वसा कवलिका infrapatellar pad of fat

अवटुकंठिका thyrohyoideus

अवटुकंठिका कला thyrohyoid membrane

अवटु ग्रंथि का संयोजक भाग isthmus of thyroid gland

अवटु-ग्रीवा thyrocervical

अवटु-ग्रीवा प्रकांड thyrocervical trunk

अवटु-ग्रैव (धमनी) प्रकांड thyrocervical trunk

अवतलता concavity

अवतल परिसर concave margin

अवतलोत्तल concavoconvex

अवत्वक् subcutaneous

अवनति/अवनमन depression

अवनेत्रगुहा धमनी infraorbital artery

अवनेत्रगुहा रंध्र infraorbital foramen

अवनेत्रगुहा वाहिकायें infraorbital vessels

अवपर्शुका subcostalis

अवपश्चकपाल पेशियां suboccipital muscles

अवपश्चकपाल त्रिभुज suboccipital triangle

अवपेशीय submuscular

अवप्रावरणी subfascial

अवरोही जानु धमनी descending genicular artery

अवरोही बृहदांत्र descending colon

अवरोही महाधमनी descending aorta

अवशंख शिखा infratemporal crest

अश्म petrous

अश्म-मध्यकर्ण विदर petrotympanic fissure

अश्म-पट्टक शिरानाल petrosquamous sinus

अश्म प्रवर्ध petrosal process

अस्थि-कंडराकला osseo-aponeurotic

अस्थिका ossicle

अस्थिजनक कोशिकायें osteogenic cells

अस्थिर unstable

अश्रु अस्थि की शिखा crest of lacrimal bone

अश्रु कोश lacrimal sac

अश्रु धमनी lacrimal artery

अश्रु भाग parts lacriminalis

अक्ष axis

अक्षक-पश्चकपाल कला atlanto-occipital membrane

अक्षि व्यत्यासिका optic chiasma

आ

आंत्र धमनियां intestinal arteries

आंत्र लसीका प्रकांड intestinal lymphatic trunk

आंत्र प्रकांड intestinal trunk

आइसिनमेंजर सम्मिश्र Eisenmenger's complex

आकुंचक flexor

आकुंचक उपबंधनी flexor retinaculum

आकुंचक कंडराओं के तान्तव पिधान fibrous sheaths of the flexor tendons

आकुंचक और प्रसारक उपबंधनी flexor and extensor retinaculum

आकुंचन flexion

आकर्ष spasm

आकृतिक/आकारकीय morphological

आकृतीय विचारानुसार morphologically

आगत-शाखायें tributaries

आतति कणिका tension corpuscle

आद्य द्वितीय पट septum secondum

आद्य प्रथम पट septum primum

आधार base
आधार-कशेरुका basivertebral
आधार-कशेरुका शिरा basivertebral vein
आधार शिरा जालिका basilar venous plexus
आधार (मस्तिष्क) धमनी basilar artery
आधार शिरा basal vein
आधारक कला basement membrane
आनन की भावदर्शक पेशियां muscles of facial expression
आनन तंत्रिका की ग्रैव शाखा cervical branch of facial nerve
आनन तंत्रिका की शंख शाखायें temporal branches of facial nerve
आनन धमनी facial artery
आनन शिरा facial vein
आभ्यन्तर अन्तरापर्शुकी intercostalis interni
आभ्यन्तर उपस्थ (गुह्य) वाहिका internal pudendal vessel
आभ्यन्तर उपस्थ शिरायें internal pudendal veins
आभ्यन्तर कर्ण कुहर internal acoustic meatus
आभ्यन्तर कशेरुकादण्ड शिरा जालिकायें internal vertebral venous plexuses
आभ्यन्तर कैरोटिड धमनी internal carotid artery
आभ्यन्तर गवाक्षिका obturator internus
आभ्यन्तर गुह्य धमनी internal pudendal artery
आभ्यन्तर ग्रीवा शिरा internal jugular vein
आभ्यन्तर पश्चकपाल प्रोद्वर्ध internal occipital protuberance
आभ्यन्तर प्रत्यास्थ फलक internal elastic lamina
आभ्यन्तर प्रमस्तिष्क शिरायें internal cerebral veins
आभ्यन्तर वक्ष (स्तन) धमनी internal thoracic (mammary) artery
आभ्यन्तर वक्ष (स्तन) शिरायें internal thoracic (mammary) veins
आभ्यन्तर वृषणरज्जु प्रावरणी internal spermatic fascia
आभ्यन्तर सम्पुट internal capsule
आभ्यन्तर श्रोणिफलक लसीका पर्व internal iliac lymph node
आभ्यन्तर श्रोणिफलक शिरा internal iliac vein
आमाशय का बुध्न fundus of the stomach
आयताकार oblong
आरोही कटि शिरा ascending lumbar vein
आरोही ग्रसनी धमनी ascending pharyngeal artery
आरोही ग्रैव धमनी ascending cervical artery
आरोही तालु धमनी ascending palatine artery
आरोही शाखा ascending branch
आलम्ब fulcrum
आलम्बनी स्नायु suspensory ligament
आशयिक visceral
आशयिक चाप visceral arch
आशयिक तंत्रिका splanchnic nerve
आशयिक पृष्ठ visceral surface
आशयिक स्तर visceral layer
आसंजित adherent
आसन-ऊर्विका स्नायु ischiofemoral ligament
आसन तंत्रिका sciatic nerve
आसन तंत्रिका सहचरी धमनी arteria comitans nervi ischiadica

आसन-मलाशय खात ischio-rectal fossa
आसनास्थि कंटक ischial spine
आसनास्थि गंडक ischial tuberosity

उ

उण्डुकपुच्छयोजनी mesoappendix
उच्छ्रायी ऊतक erectile tissue
उत्कोष्ठ auricle
उत्तल परिसर convex margin
उत्तानक शिखा supinator crest
उत्ताननी supinator
उथली मध्यम खातिका shallow median groove
उदर belly; abdomen
उदरमध्य रेखा linea alba
उदरमध्य रेखा विस्तार adminiculum linea alba
उदर महाधमनी abdominal aorta
उद्‌गत जतूक रंध्र emissary sphenoidal foramen
उद्‌गत शिरायें emissary veins
उन्नतोदर भूमि convex floor
उन्नमन elevation
उपजिह्व ग्रन्थि sublingual gland
उपबंधनी retinaculum
उपरिस्थ superficial
उपरिस्थ अनुप्रस्थ करभ स्नायु superficial transverse metacarpal ligament
उपरिस्थ ऊतक superficial tissue
उपरिस्थ करतल चाप superficial palmar arch
उपरिस्थ-पिण्डिका gastrocnemius
उपरिस्थ प्रावरणी superficial fascia
उपरिस्थ फलक superficial lamina
उपरिस्थ बाह्य गुह्य धमनी superficial external pudendal artery
उपरिस्थ मध्य प्रमस्तिष्क शिरा superficial middle cerebral vein
उपरिस्थ मूलाधार अनुप्रस्थिका transverse perinei superficialis
उपरिस्थ मूलाधार अवकाश या कोष्ठ superficial perineal space or pouch
उपरिस्थ लसीका वाहिकायें superficial lymph vessels
उपरिस्थ वंक्षण कोष्ठ superficial inguinal pouch
उपरिस्थ वंक्षण लसीका पर्व superficial inguinal lymph node
उपरिस्थ वंक्षण वलय superficial inguinal ring
उपरिस्थ शंख धमनी superficial temporal artery
उपरिस्थ शंख शिरा superficial temporal vein
उपरिस्थ हृद्‌मंदता का क्षेत्र area of superficial cardiac dullness
उपान्त marginal
उपान्त वाहिकायें marginal vessels
उपान्त शिरा marginal vein
उपास्थि संधि synchondrosis, cartilaginous joint
उरः-अधिजठर शिरा thoraco-epigastric vein
उरः अर्धकंटिका semispinalis thoracis
उरः अनुप्रस्थिका transversus thoracis
उरः-अवटुका sternothyroideus
उरः कंटिका spinalis thoracis
उरः-कंठिका sternohyoideus
उरःजत्रुकक्षर्णमूलिका, उरोजत्रुककर्णमूलिका sternocleidomastoideus
उरः द्राघिष्ठिका ongissimus thoracis

उर:-पर्शुक संधियां sterno-costal joints
उर: विवर्तिका rotatores thoracis
उरो-अंसकूट thoraco-acromial
उरो-अंसकूट धमनी thoraco-acromial artery
उरो-अभिपृष्ठ thoraco-dorsal
उरो-जत्रुक संधि, उरोस्थि-जत्रुक संधि sterno-clavicular joint
उरो तंत्रिका thoracic nerve
उरो धमनी, वक्ष धमनी thoracic artery
उरो-परिहृद् स्नायु sterno-pericardial ligament
उरो-पर्शुक तंतु sterno-costal fibre
उरोपत्रक-कांड संधि xiphisternal joint
उरोमध्य midsternal
उरो महाधमनी thoracic aorta
उरोस्थि मुष्टि manubrium sterni
उरोस्थि शिर sternal head
उरोस्थि संधियां sternal joint
उलूखल acetabulum
उलूखल भंगिका acetabular notch
उलूखल लेब्रम acetabular labrum
उलूखल संधि ball and socket joint

ऊ

ऊतक अवकाश tissue space
ऊर्ध्व अग्र-पश्च शिरानाल superior sagittal sinus
ऊर्ध्व अग्न्याशय-ग्रहणी धमनियां superior pancreatico-duodenal arteries
ऊर्ध्व अधोजठर धमनी superior hypogastric धमनी
ऊर्ध्व अधोजठर जालिका superior hypogastric plexus
ऊर्ध्व अनुप्रस्थ स्नायु superior transverse ligament
ऊर्ध्व अन्तःप्रकोष्ठिक समपार्श्वी धमनी superior ulnar collateral artery
ऊर्ध्व अन्तरापर्शुक धमनी superior intercostal artery
ऊर्ध्व अवटु धमनी superior thyroid artery
ऊर्ध्व अवटु शिरा superior thyroid vein
ऊर्ध्व अश्म शिरानाल superior petrosal sinus
ऊर्ध्व आंत्रयोजनी धमनी superior mesenteric artery
ऊर्ध्व आंत्रयोजनी शिरा superior mesenteric vein
ऊर्ध्व और अधरोष्ठ शिरायें superior and inferior labial veins
ऊर्ध्व और निम्न आंत्रयोजनी लसीका पर्व superior and inferior mesenteric lymph nodes
ऊर्ध्व कुहर superior meatus
ऊर्ध्व ग्रसनी संकीर्णिका constrictor pharyngis superioris
ऊर्ध्व ग्रैव अनुकम्पी गंडिका superior cervical sympathetic ganglion
ऊर्ध्व जघन स्नायु superior pubic ligament
ऊर्ध्व तिर्यक् शिरस्का obliquus capitis superior
ऊर्ध्व तिर्यंकिका obliqus superior
ऊर्ध्व धारा superior border
ऊर्ध्व नितम्ब तंत्रिका superior gluteal nerve
ऊर्ध्व नितम्ब धमनी superior gluteal artery
ऊर्ध्व नितम्ब शिरायें superior gluteal veins
ऊर्ध्व नेत्रगुहा विदर superior orbital fissure

ऊर्ध्व नेत्रच्छद उन्नमनिका levator palpabrae superioris
ऊर्ध्व नेत्र शिरा superior ophthalmic vein
ऊर्ध्व पिंड, तुंड superior belly
ऊर्ध्व प्रमस्तिष्क शिरायें superior cerebral veins
ऊर्ध्व प्रसारक उपबंधनी superior extensor retinaculum
ऊर्ध्व क्रस superior crus
ऊर्ध्व मध्यकर्ण धमनी superior tympanic artery
ऊर्ध्व मध्यस्थानिका superior mediastinum
ऊर्ध्व मलाशय धमनी superior rectal artery
ऊर्ध्व महाशिरा superior vena cava
ऊर्ध्व मूत्राशय धमनी superior vesical artery
ऊर्ध्व मेरुरज्जु छदन superior medullary velum
ऊर्ध्व मैडुलरी शिरायें superior medullary veins
ऊर्ध्व यमला gamellus superior
ऊर्ध्व शाखा upper limb
ऊर्ध्व शाखा की उपरिस्थ शिरायें superficial veins of the upper limb
ऊर्ध्व शाखा की गभीर शिरायें deep veins of the upper limb
ऊर्ध्व शाखा तथा वक्ष की शिरायें veins of the upper limb and thorax
ऊर्ध्व समा superior rectus
ऊर्ध्व सम्मिलन शिरा superior anastomotic vein
ऊर्ध्व स्वरयंत्र तंत्रिका superior laryngeal nerve
ऊर्ध्व स्वरयंत्र शिरा superior laryngael vein
ऊर्ध्वहनु तंत्रिका maxillary nerve
ऊर्ध्वहनु धमनी maxillary artery
ऊर्ध्वहनु वाहिकायें maxillary vessels
ऊर्ध्वहनु विवर maxillary sinus
ऊर्ध्वाधर vertical
ऊर्ध्वोष्ठ उन्नमनिका levator labii superioris
ऊर्ध्वोष्ठ क्रन्तका incisivus labii superioris
ऊरु thigh
ऊरु की पश्च पेशियां hamistring muscles
ऊरु चतुरस्रिका quadratus femoirs
ऊरु चतु:शिरस्का quadriceps femoris
ऊरु द्विशिरस्का biceps femoris
ऊरु प्रावरणी fascia lata
ऊरु प्रावरणी तनिका tensor fascia lata
ऊर्वस्थि के शिर की स्नायु ligament of the head of femur, ligamentum capitis femoris
ऊर्विका रेखा linea aspera

ए

एक अक्षीयuni-axial
एक-केन्द्रक-कोशिका monocyte
एकपक्षक unipennate
एक्स-रे अपारदर्शी radiopaque
एथ्मॉइड की लम्ब पट्टिका perpendicular plate of ethmoid
एलिप्सॉइड ellipsoid

ऐ

ऐन्डोटेनोन endotenon
ऐच्छिक या रेखित पेशी voluntary or striped muscle

ओ

ओष्ठ फ्रीनम frenum labii

औ

और्वी धमनी femoral artery
और्वी नलिका femoral canal
और्वी पट femoral septum
और्वी पिधान femoral sheath
और्वी वलय femoral ring
और्वी शिरा femoral vein
और्वी त्रिकोण, त्रिभुज femoral triangle

क

कंकत स्नायु pectineal ligament
कंकताभिका pectineus
कंकतिका पेशिकायें musculi pectinati
कंटक-अंसगर्त स्नायु spino-glenoid ligament
कंटक रंध्र foramen spinosum
कंटकोत्तानिका erector spinae
कंठच्छद epiglottis
कंठजिह्विका hyoglossus
कंठद्वार glottis
कंठिकास्थि hyoid bone
कंडरा tendon
कंडराकला aponeurosis
कंडराकल्पिका semitendinosus
कंडरा बंधनी vinculae tendinae
कंडरा रज्जु chordae tendinae
कंडरास्थि sesamoid bone
कंडरास्थि तंतूपास्थि sesamoid fibrocartilage
कंडरीय अन्तराबंधक tendinous intersection
कंडरीय चाप tendinous arch
कंडरीय बंधनी tendinous band
कंडरीय विस्तार tendinous expansion
कंद-मूत्रमार्ग ग्रन्थियां bulbourethral glands
कंदरिका vallecula
कटक ridge
कटि अयुग्म शिरा lumbar azygos vein
कटि चतुरस्रिका quadratus lumborum
कटि जालिका lumbar plexus
कटि धमनियां lumbar arteries
कटि-पर्शुक lumbo-costal
कटि-पर्शुक चाप lumbo-costal arch
कटिपार्श्वच्छदिका latissimus dorsi
कटि प्रावरणी lumbar fascia
कटि लसीका पर्व lumbar lymph node
कटि लसीका प्रकांड lumbar lymphatic trunk
कटि विवर्तिका rotatores lumborum
कटि शिरायें lumbar veins
कटि-त्रिक तंत्रिका प्रकांड lumbo-sacral nerve trunk
कटि त्रिकोण/त्रिभुज lumbart riangle
कणमय granular
कर्ण गंडिका otic ganglion
कर्ण पटह tympanic membrane
कर्णपल्लव auricle
कर्णमूल उद्गत शिरा mastoid emissary vein

कर्णमूल कोटर mastoid antrum
कर्णमूल भंगिका mastoid notch
कनिष्ठापवर्तनी abductor digiti minimi
कनिष्ठा प्रसारिणी extensor digiti minimi
कनिष्ठा उत्सेध hypothenar eminence
कनिष्ठा व्यावर्तिका opponens digiti-minimi
कर्पदिका cusp
कपाटिका valve
कपाल शाखायें cranial branches
कपोल buccal
कपोल-ग्रसनी प्रावरणी bucco-pharyngeal fascia
कपोल तंत्रिका buccal nerve
कपोल धमनी buccal artery
कफोणि या कोहनी elbow
कफोणि खात cubital fossa
कफोणि संधि elbow joint
करतल-अंगुलि शिरायें palmar digital veins
करतल अन्तःप्रकोष्ठ-मणिबंध स्नायु palmar ulnocarpal ligament
करतल अन्तराशलाकिकायें palmar interossei
करतल कंडराकला palmar aponeurosis
करतल करभ धमनी palmar metacarpal artery
करतल की अभिमध्य पेशियां medial muscles of the palm
करतल की माध्यमिक पेशियां intermediate muscles of the palm
करतल की पार्श्व पेशियां lateral muscles of the palm
करतल प्रावरणी अवकाश palmar fascial space
करतल मणिबंध चाप palmar carpal arch
करतल मणिबंध शाखा palmar carpal branch
करपृष्ठ अन्तराशलाकिकायें dorsal interossei
करभ-अंगुल्यस्थि metacarpophalangeal
करभ-अंगुल्यस्थि संधि metacarpophalangeal joint
करावतानन pronation
करोटि का आधार base of skull
करोत्तानन supinator
कला membrane
कलाकल्पिका semimembranosus
कलामय स्तर membranous layer
कवलिका, गद्दी pad
कशेरुका-उरोस्थि पर्शुकायें vertebrosternal ribs
कशेरुका चापों की संधियां joints of vertebral arches
कशेरुका धमनी vertebral artery
कशेरुका नलिका vertebral canal
कशेरुका वाहिकायें vertebral vessels
कशेरुका शिरा vertebral vein
कशेरुका पर्शुकायें vertebral ribs
कशेरुका पेशियां vertebral muscles
कशेरुकोपास्थि पर्शुकायें vertebrochondral ribs
कक्षा axilla
कक्षा तंत्रिका axillary nerve
कक्षा धमनी axillary artery
कक्षा पिधान axillary sheath
कक्षा प्रावरणी axillary fascia
कक्षा लसीका पर्व axillary lymph node
कक्षा शिरा axillary vein
काचाभ hyaline
काचाभ उपास्थि hyaline cartilage
काट section
काय body
किरीटी coronal

किरीटी सीवन coronal suture
क्रिया action
कीलक wedge; cuneus
कीलक-नौकाभ संधि cuneo-navicular joint
कीलकाकार wedge-shaped
कुक्षि coeliac
कुक्षि गंडिका coeliac ganglion
कुक्षि जालिका coeliac plexus
कुक्षि प्रकांड coeliac trunk
कुक्षि लसीका पर्व coeliac lymph node
कूड़ी mortice
कूर्पर elbow
कूर्पर खात olecranon fossa
कूर्पर प्रवर्ध olecranon process
कूर्परपृष्ठिका anconeus
कूर्पर सन्धि elbow joint
केन्द्रक nucleus
केन्द्रीय कंडरा central tendon
केन्द्रीय तंत्र central system
केन्द्रीय वसालसीका वाहिनी central lacteal
केन्द्रीय वाहिकायें central vessels
केन्द्रीय सम्मिलन श्रृंखला central anastomotic chain
केशिका capillary
केशिका जाल capillary network
केशिका जालिका capillary plexus
केशिका शय्या capillary bed
कैरोटिड पिंड carotid body
कैरोटिड पिधान carotid sheath
कैरोटिड साइनस carotid sinus
कैरोटिड त्रिकोण, त्रिभुज carotid triangle
कोणीय angular
कोणीय गति angular movement
कोर संधि ginglymus or hinge joint
कोरॉइड जालिका choroidal plexus
कोरॉइड धमनी choroidal artery
कोरॉइड पटल choroid coat
कोरॉइड विदर choroidal fissure
कोलॉइडी colloidal
कोलीनधर्मोत्तेजक cholenergic
कोलेजनी collagenous
कोष्ठ chamber; pouch
कोष्ठक acinus
कोष्ठिका alveolus
क्रन्तक incisor
क्रन्तक नलिका incisive canal

ख

खंड lobe
खंडानुसार विन्यास segmental arrangement
खंडांश segment
खातिका groove; furrow

ग

गंड चाप zygomatic arch
गंड-नेत्रगुहा धमनी zygomatico-orbital artery
गंड प्रवर्ध zygomatic process
गडानन रंध्र zygometicofacial foramen
गंडिका tuberosity
गति movement
गति-निर्धारक pace-maker
गतियों का परिसीमन limitation of movements

गर्तपश्च postglenoid

गभीर deep

गभीर अंगुलि आकुंचनी flexor digitorum profundus

गभीर अनुप्रस्थ करभ स्नायु deep transverse metacarpal ligament

गभीर अनुप्रस्थ प्रपद स्नायु deep transverse metatarsal ligament

गभीर अनुप्रस्थ प्रावरणी deep transverse fascia

गभीर अवजानुका वर्सा deep infrapatellar bursa

गभीर आनन शिरा deep facial vein

गभीर ऊतक deeper tissues

गभीर ऊरु/और्वी धमनी arteria profunda femoris

गभीर ऊरु/और्वी शिरा deep femoral vein (vena profunda femoris)

गभीर करतल चाप deep palmar arch

गभीर ग्रैव प्रावरणी deep cervical fascia

गभीर ग्रैव लसीकापर्व deep cervical lymph node

गभीर ग्रैव समूह deep cervical group

गभीर जिह्वा धमनी arteria profunda linguae

गभीर परिवेष्टक ऊरू/और्वी शिरा deep circumflex femoral vein

गभीर अभिपृष्ठ शिरा deep dorsal vein

गभीर पादतल शिरा चाप deep plantar venous arch

गभीर प्रगंड धमनी arteria profunda brachii

गभीर प्रगंड धमनी की बहिः समपार्श्वी शाखा radial collateral branch of arteria profunda brachii

गभीर प्रावरणी deep fascia

गभीर बहिर्जंघिका तंत्रिका deep peroneal nerve

गभीर बहिष्कर्ण धमनी deep auricular artery

गभीर मूलाधार अनुप्रस्थिका deep perinei profundus

गभीर मूलाधार अवकाश deep perineal space

गभीर लसीका वाहिकायें deep lymph vessels

गभीर वंक्षण लसीका पर्व deep inguinal lymph node

गभीर वंक्षण वलय deep inguinal ring

गभीर शिरायें deep veins

गभीर हृद् जालिका deep cardiac plexus

गर्भ foetus

गर्भ रक्त परिसंचरण foetal circulation

गर्भाशय का गोल स्नायु round ligament of the uterus

गर्भाशय ग्रीवा cervix uteri

गर्भाशय जालिकायें uterine plexuses

गर्भाशय धमनी uterine artery

गवाक्ष कला obturator membrane

गवाक्ष तंत्रिका obturator nerve

गवाक्ष नलिका obturator canal

गवाक्ष प्रावरणी obturator fascia

गवाक्ष लसीका पर्व obturator lymph node

गवाक्ष शिखा obturator crest

गवाक्ष शिरा obturator vein

गह्वर शिरानाल cavernous sinus

गुच्छक strands

गुद उन्नमनिका leveator ani

गुद क्षेत्र anal region

गुरुत्व का केन्द्र centre of gravity

गुल्फ ankle

गुल्फ खात malleolar fossa

गुल्फ धमनियां tarsal arteries

गुल्फ पर की कंडराओं के श्लेषक पिधान

synovial sheaths of the tendons round the ankle
गुल्फ प्रवर्ध malleolar process
गुल्फ सन्धि ankle joint
गुहा cavity
गुह्य तंत्रिका pudendal nerve
गुह्य नलिका pudendal canal
गोल अवतानिका pronator teres
गोल स्नायु ligamentum teres
ग्रसनी की मध्य संकीर्णिका middle constrictor of pharynx
ग्रसनी शिरायें pharyngeal veins
ग्रहणी duodenum
ग्रहणी-मध्यांत्र वंक dudeno-jejunal flexure
ग्रासनली oesophagus
ग्रासनली द्वार oesophageal opening
ग्रासनली तंत्रिका जालिकायें oesophageal plexus of nerves
ग्रासनली धमनी oesophageal artery
ग्रीवा-अंसकंठिका jugulo-omohyoideus
ग्रीवा अर्धकंटिका semispinalis cervicis
ग्रीवा का अग्र त्रिभुज anterior triangle of the neck
ग्रीवा का पश्च त्रिभुज posterior triangle of the neck
ग्रीवा की अनुप्रस्थ त्वक् तंत्रिका transverse cutaneous nerve of neck
ग्रीवा चाप jugular arch
ग्रीवा-द्विपिंडिका jugulodigastric
ग्रीवा-द्विपिंडिका समूह jugulodigastric group
ग्रीवा पट्टिका splenius cervices
ग्रीवा-पार्श्वच्छदिका platysma
ग्रीवा प्रकांड cervical trunk
ग्रीवा प्रवर्ध jugular process
ग्रीवा रंध्र jugular foramen
ग्रैव कंठिका spinalis cervices
ग्रैवद्राघिष्ठिका longissimus cervicis
ग्रैव पाश ansa cervicalis
ग्रैव पेशियां cervical muscles
ग्रैव प्रखरणी cervical fascia
ग्रैव विवर्तिका rotatores cervicis
ग्रैव स्नायु cervical ligament
ग्रैवी दीर्घा longus cervicis

घ

घनास्थि-नौकाभ स्नायु cuboido-navicular joint
घुटिका-जंघिका संधि talo-crural joint
घुटिका धारक sustentaculum tali
घुटिका-पार्ष्णिका-नौकाभ संधि talo-calcaneonavicular joint
घुटिका-बहिर्जंघिका स्नायु talofibular ligament
घूर्णक rotators
घूर्णन rotation
घ्राण खंड olfactory lobe

च

चंचुभ खात coronoid fossa
चक्रक trochlear
चक्रक पृष्ठ trochlear surface
चक्रक भंगिका trochlear notch
चक्रिका, चक्र disc; pulley
चतुरस्र अवतानिका pronator quadratus

चतुरस्र खंड quadrate lobe
चतुर्थ निलय fourth ventricle
चतुष्टय पिंड quadrigemimal body
चन्द्रक (या ल्यूनूल) lunule
चन्द्राभ पृष्ठ lunate surface
चपटा पांव flat foot
चर्बक-कंठिका रेखा mylohyoid line
चयापचय metabolism
चयापचय पर rate of metabolism
चर्वण mastication
चर्वणक molar
चर्वणिका masseter
चर्वणिका धमनी masseteric artery
चापाकार जघन स्नायु arcuate pubic ligament
चापाकार जानुपृष्ठ स्नायु arcuate popliteal ligament
चापाकार (चापी) धमनी arcuate artery
चापाकार रेखा arcuate line
चापाकार स्नायु arcuate ligament
चालनीवत cribriform
चालनीवत प्रावरणी cribriform fascia
चिबुक chin
चिबुक अनुप्रस्थिका transversus menti
चिबुक-कंठिका mylohyoideus
चिबुक-संधानक symphisis menti
चिह्न impression
चूचुक प्रवर्ध mamillary process
चेतक thalamus
चौथे स्तर की पेशियां muscles of the fourth layer

छ

छदि प्रष्ठ tentorial surface

ज

जंघा leg
जंघा अन्तरास्थि कला crural interosseous membrane
जंघा की गभीर अनुप्रस्थ प्रावरणी deep-transverse fascia of the leg.
जंघापिंड तंत्रिका sural nerve
जंघापिंड धमनियां sural arteries
जंघापिंड पेशियां calf muscles
जंघा प्रावरणी fascia cruris
जघन-ऊर्विका स्नायु (जघनौर्वी स्नायु) pubofemoral ligament
जघन गुलिका pubic tubercle
जघन चाप pubic arch
जघन पुरःस्थ स्नायु puboprostate ligament
जघन-मलाशायिका puborectalis
जघन शाखा pubic branch
जघन शिखा pubic crest
जघन शिरा pubic vein
जघनानुत्रिका pubococcygeus
जघनास्थि कटक pecten pubis
जघनास्थि की ऊर्ध्व प्रशाखा superior ramus of pubic bone
जठर-अभिहृद् भाग cardiac end of the stomach
जठर-ग्रहणी धमनी gastro-duodenal artery
जठर चिह्न gastric impression
जठर-वपा धमनी gastro-epiploic artery
जठर-योजनी mesogastrium
जठर लसीका पर्व gastric lymph node

जठर-वपा लसीका पर्व gastro-epiploic lymph node
जतूक-अधोहनु स्नायु sphenomandibular ligament
जतूक कंटक sphenoidal spine
जतूक-तालु धमनी sphenopalatine artery
जतूक-पार्श्विका शिरानाल sphenoparietal sinus
जनन genital
जनन-और्वी तंत्रिका genitofemoral nerve (जननोरु तंत्रिका)
जननिक केन्द्र germinal centre
जत्रुक-वक्षच्छद प्रावरणी clavipectoral fascia
जत्रुक शिर clavicular head
जानु knee
जानुका patella
जानुका उपबंधनी patellar retinaculum
जानुका पृष्ठ patellar surface
जानुका स्नायु patellar ligament (ligamentum patellae)
जानुपृष्ठ खात popliteal fossa
जानुपृष्ठ धमनी popliteal artery
जानुपृष्ठ लसीका पर्व popliteal lymph node
जानुपृष्ठ शिरा popliteal vein
जानुपृष्ठिका popliteus
जानुपृष्ठिका की जानु शाखायें genicular branches of popliteus
जानु संधि knee joint
जानु संधिका articularis genu
जाल meshes
जालक reticulum
जालक-अंतःकला कोशिकायें reticulo-endothelial cells
जालक अंतःकला तंत्र reticulo-endothelial system
जालक ऊतक reticular tissue
जालक-कोशिकायें reticulocytes
जालिका plexus
जालिकरूप plexiform
जिह्वा/जिह्वका lingual
जिह्वा कर्णक lingual gyrus
जिह्वा की शिरायें veins of the tongue
जिह्वा-ग्रसनी तंत्रिका glosso-pharyngeal nerve
जिह्वा तंत्रिका lingual nerve
जिह्वा धमनी lingual artery
जिह्वा फ्रीनम frenulum linguae
जिह्वा शिरा lingual vein

झ

झल्लरी fimbria

ट

टाँसिल धमनी tonsillar artery
टाँसिल शिरा tonsillar vein
टाँसिग-बिंग संलक्षण Tansig-Bing syndrome
टार्सस/पदकूर्च tarsus
टेला कोराइडिया tala choroidea
ट्रोकेंटर trochanter
ट्रोकेंटर रेखा trochanteric line

ड

डिप्लोई/द्विपचकमध्या शिरायें diploic veins

डिम्बग्रन्थि धमनी ovarian artery

डिम्बग्रन्थि-योजनी mesovarium

डिम्बग्रन्थि शिरायें ovarian veins

त

तंत्रिका अंतांग/तंत्रिकांत nerve endings

तंत्रिका-कंडरान्त neurotendinous endings

तंत्रिका जालिका plexus of nerves

तंत्रिका-पेशी तर्कु neuromuscular spindle

तंत्रिका-वाहिका द्वार या हाइलम neurovascular hilum

तंत्रिका सम्भरण nerve supply

तुंड-अंसकूट स्नायु coraco-acromial ligament

तुंड-जत्रुक coracoclavicular

तुंड-प्रगंड स्नायु coraco-humeral ligament

तुंड-प्रगंडिका coracobrachialis

तुंड प्रवर्ध coracoid process

तनुपेशी gracilis

तन्तुप्रसू fibroblast

तन्तु वलय annulus fibrosus

तन्तुसंधि syndesmosis

तरल fluid

तर्कुरूप fusiform

तर्जनी अपवर्तनी abductor indicis

तर्जनी प्रसारिणी extensor indicis

तर्जनी बहिः धमनी arteria radialis indicis

तान tonus

तानता tonicity

तानिका शिरायें meningeal veins

तान्तव-अवकाशी ऊतक/तन्तु अवकाशी ऊतक fibro-areolar tissue

तान्तव-अवकाशी पिधान fibro-areolar sheath

तान्तव-उपास्थि, तन्तूपास्थि fibro-cartilage

तान्तव परिहृद् fibrous pericardium

तान्तव-प्रत्यास्थ ऊतक fibro-elastic tissue

तान्तव-प्रत्यास्थ कंचुक fibro-elastic coat

तान्तव-प्रत्यास्थ पिधान fibro-elastic sheath

तान्तव वलय fibrous ring

तान्तव संधि fibrous joint

तान्तव सम्पुट fibrous capsule

ताप विकिरण heat radiation

तालु छदन उन्नमनिका levator veli platini

तालु छदन तानिका tensor veli palatini

तालु-जिह्वा चाप palatoglossal arch

ताल्वीय प्रवर्ध palatine process

तिर्यक् आभ्यन्तर औदरी obliquus internus-abdominis

तिर्यक् कटक oblique ridge

तिर्यक् जानुपृष्ठ स्नायु oblique popliteal ligament

तिर्यक् बंधनी oblique band

तिर्यक् बाह्य औदरी obliquus externus abdominis

तिर्यक् रज्जु oblique cord

तिर्यक् रेखा	oblique line
तिर्यक् शिर	oblique head
तिर्यक् शिरानाल	oblique sinus
तीसरे स्तर की पेशियां	muscles of the third layer
तीव्र श्लेषक-कलाशोथ	acute synovitis
तुम्बिका	pyriformis
तोरणिका	fornix
त्वक् पेशियां	cutaneous muscles
तृतीय निलय	third ventricle
तृतीय पाद विवर्तिका	peroneus tertius

थ

थैलेमोरेखित शिरा	thalamostriate vein
थैली, गद्दी	pad

द

दन्त-उलूखल प्रवर्ध	alveolar process
दन्तमूल संधि	gomphosis
दन्तुर सीवनी	serrate suture
दन्तुरित सीवनी	denticulate suture
दक्षिण जठर-वपा शिरा	right gastro-epiploic vein
दक्षिण जठर शिरा	right gastric vein
दक्षिण फुप्फुस धमनी	right pulmonary artery
दक्षिण तान्तव त्रिभुज	trigonum fibrosum dextrum
दक्षिण निलय	right ventricle
दक्षिण निलय का आभ्यन्तर	interior of the right ventricle
दक्षिण परिसर शिरा	right marginal vein
दक्षिण बृहदांत्र धमनी	right colic artery
दक्षिण बृहदांत्र वंक	right colic flexure
दक्षिण महाधमनी चाप	right aortic arch
दक्षिण लसीका वाहिनी	right lymphatic duct
दक्षिण हृदयता	dextrocardia
दक्षिण श्वसनी	right bronchus
दक्षिण सामान्य कैरोटिड धमनी	right common carotid artery
दक्षिण हृद् धमनी	right coronary artery
दाब कणिका	pressure corpuscle.
दात्राकार परिसर	falciform margin
दात्राकार प्रवर्ध	falciform process
दात्राकार स्नायु	falciform ligament
दीर्घ अंगुष्ठ आकुंचनी	flexor pollicis longus
दीर्घ अंगुष्ठापवर्तनी	abductor pollicis longus
दीर्घ अंगुष्ठ प्रसारिणी	extensor pollicis longus
दीर्घ और लघु पादविवर्तिका	peroneus longus et brevis
दीर्घ और लघु पादांगुलि प्रसारिणी	extensor digitorum longus et brevis
दीर्घ और लघु पादांगुष्ठ आकुंचनी	flexor hallucis longus et brevis
दीर्घ ग्रैविका	longus colli
दीर्घतमा	sartorius
दीर्घ पश्च रोमक धमनियां	long posterior ciliary arteries

दीर्घ पश्च त्रिक-श्रोणिफलक स्नायु long posterior sacroiliac ligament
दीर्घ पर्शुका उन्नमनी levator costorum longi
दीर्घ पादतल स्नायु long plantar ligament
दीर्घ पादविवर्तिका peroneus longus
दीर्घ पादांगुलि आकुंचनी flexor digitorum longus
दीर्घ पादांगुलि प्रसारिणी extensor digitorum longus
दीर्घ पादांगुष्ठ आकुंचनी flexor hallucis longus
दीर्घ पादांगुष्ठ प्रसारिणी extensor hallucis longus
दीर्घ बंधनी vincula longa
दीर्घ बहिर्मणिबंध प्रसारिणी extensor carpi radialis longus
दीर्घ वृत्तज या एलिप्साइड संधि ellipsoid joint
दीर्घ वृत्ताकार elliptical
दीर्घ-स्थायी धमनी कांड persistent truncus arteriosus
दीर्घाभिवर्तनी adductor longus
दुर्दम रोग malignant disease
दूरस्थ वेधक धमनियां distal perforating arteries
दूसरे स्तर की पेशियां muscles of the second layer
दृढ़तानिका duramater
दृढ़तानिका के शिरानाल venous sinuses of the duramater
दृष्टिपथ optic tract
दृष्टिपटल retina
दृष्टिपटल की केन्द्रीय धमनी central artery of retina.
दृष्टि विकिरण optic radiation
दृष्टि क्षेत्र visual area
दैहिक परिसंचरण systemic circulation
दैहिक शिरा तंत्र systemic venous system
दैहिक शिरायें systemic veins
द्वि-अक्षीय biaxial
द्विकपर्दी bicuspid
द्वितीय ग्रैव तंत्रिका second cervical nerve
द्वितीयक रंध्र (अन्तरालिंद) ostium secondum
द्विपिण्ड त्रिभुज digastric triangle
द्विपिंडिका digastricus
द्विपक्षक bipennate
द्विशाखित स्नायु bifurcated ligament
द्विशिरस्का कंडराकला bicepital aponeurosis
द्विशिरस्का खातिका bicepital groove
द्वीपिका insula

ध

धड़ trunk
धड़ की धमनियां arteries of the trunk
धमनिका arteriole
धमनी artery
धमनी जालिका arterial plexus
धमनी वाहिनी ductus arteriosus
धमनी वृत्त circulus arteriosus
धमनी स्नायु ligamentum arteriosum
धमनी-शिरा सम्मिलन arterio-venous anastomosis
धारिता capacity
धूसर पदार्थ grey substance

न

नलिका channel

नवचन्द्रक meniscus

नाभि umbilicus

नाभि धमनियां umbilical arteries

नाभि शिरायें umbilical veins

नासाकर्षणी nasalis

नासा चाप nasal arch

नासा पट nasal septum

नासापट अवनमनिका depressor septi

नासा पक्षक ala nasi

नासा भंगिका nasal notch

नासा विस्फारिका dilator naris

नासा विस्फारिका-ऊर्ध्वोष्ठ उन्नमनिका lavator labii superioris aleque nasi

नासा सम्पीडनी compressor nasi

नासाश्रु खातिका nasolacrimal groove

नासोष्ठ खातिका nasolabial furrow

निकटस्थ proximal

निकटस्थ कंदी पट के दोष defects of the proximal bulbar septum

निकटस्थ वेधक धमनियां proximal erforating arteries

नितम्ब hip

नितम्ब गंडक gluteal tuberosity

नितम्ब प्रदेश की पेशियां muscles of the gluteal region

नितम्ब संधि hip joint

निम्न अग्र-पश्च शिरानाल inferior sagittal sinus

निम्न अधिजठर धमनी inferior epigastric artery

निम्न अधिजठर शिरा inferior epigastric vein

निम्न अवटु धमनी inferior thyroid artery

निम्न अवटु शिरा inferior thyroid vein

निम्न अश्म शिरानाल inferior petrosal sinus

निम्न आंत्रयोजनी धमनी inferior mesenteric artery

निम्न आंत्रयोजनी शिरा inferior mesenteric vein

निम्न ओष्ठ अवनमनिका depressor labii inferioris

निम्न ग्रैव हृद् शाखायें lower cervical cardiac branches

निम्न चिबुक कंटक inferior mental spine

निम्न तिर्यकिका obliqus inferior

निम्न दन्तोलूखल तंत्रिका inferior alveolar nerve

निम्न दन्तोलूखल धमनी inferior alveolar artery

निम्न धारा inferior border

निम्न नेत्रगुहा विदर inferior orbital fissure

निम्न नेत्र शिरा inferior ophthalmic vein

निम्न प्रमस्तिष्क शिरायें inferior cerebral veins

निम्न प्रसारक उपबंधनी inferior extensor retinaculum

निम्न मध्यकर्ण धमनी inferior tympanic artery

निम्न मध्यच्छद धमनियां inferior phrenic arteries

निम्न मध्यच्छद शिरायें inferior phrenic veins

निम्न मलाशय तंत्रिका inferior rectal nerve

निम्न मलाशय वाहिकायें और तंत्रिकायें inferior rectal vessels and nerves
निम्न महाशिरा inferior vena cava
निम्न ललाट कर्णक inferior frontal gyrus
निम्न वर्त्म शिरा inferior palpebral vein
निम्न समा rectus inferior
निम्न स्वरयंत्र धमनी inferior laryngeal artery
निम्न शृंग inferior horn
निम्नोष्ठकृन्तका incisivus labii inferioris
नियत तापी जन्तु warm blooded animal
निर्गम outlet
निलय ventricle
निलय पट ventricular septum
निलय पट का कलाकृत भाग membranous part of ventricular septum
निलय शंकु (दक्षिण) conus arteriosus
निवर्तन या प्रतिगमन retraction
निःश्वसन expiration
निष्क्रिय गतियां passive movements
निस्यन्दन दाब filtration pressure
नेत्रगुहा पट orbital septum
नेत्रगुहा भाग pars orbitalis
नेत्रच्छद या वर्त्म eyelid
नेत्रच्छद भाग pars palpebralis
नेत्रमंडलिका orbicularis oculi
नेत्रश्लेष्मला conjunctiva
नौकाभ scaphoid

प

पट septum
पट-परिसर बंधक septo-marginal trabecula
पट्टक squama
पट्टक-मध्यकर्ण विदर squamotympanic fissure
पट्टिका splenius
पदकूर्च-प्रपदास्थि संधियां tarso-metatarsal joints
पद चाप arch of foot
पदतल आकुंचन plantar flexion
पदतल पार्ष्णिका-नौकाभ स्नायु plantar calcaneo navicular ligament
पदपृष्ठ आकुंचन dorsiflexion
पदपृष्ठ स्नायु dorsal ligament
परा-उरोस्थि parasternal
परा-केन्द्रीय खंडक paracentral lobule
परानाभि शिरायें paraumbilical veins
परानुकम्पी (तंत्रिका) तंतु parasympathetic fibres
पराबृहदांत्र paracolic
पराभिहृद् paracardial
परामलाशय लसीका पर्व pararectal lymph nodes
परावर्तित reflected
परावर्तित शिर reflected head
पराश्वासप्रणाल paratracheal
पराश्वासप्रणाल लसीका पर्व paratracheal lymph node
परिकंडरिका peritendineum
परिखा sulcus
परिगलन necrosis
परिगुद क्षेत्र perianal region
परिच्छेदी क्षेत्र sectional area
परिताडन percussion
परिधि circumference
परिपेशिका perimysium

परिफुप्फुस/फुप्फुसावरण pleura
परियोजक commissure
परिवाहिका जालक संयोजी ऊतक perivascular reticular connective tissue
परिवेष्टक circumflex
परिवेष्टक प्रगंड वाहिकायें circumflex humeral vessels.
परिवेष्टक बहिर्जंघिका धमनी circumflex febular artery
परिश्वसनी peribronchial
परिसंचरण circulation
परिसर periphery; margin
परिसर धमनी marginal artery
परिसरीय peripheral
परिसीमा limbus
परिश्रवण त्रिकोण auscultation triangle
परिहृद्/हृदयावरण pericardium
परिहृद्-मध्यच्छद pericardiacophrenic
परिहृद्-मध्यच्छद धमनी pericardiacophrenic artery
परिहृद्-मध्यच्छद शिरा pericardiacophrenic vein
पर्यस्थि periosteum
पर्याण संधि saddle joint
पर्याणिका तनु पट diaphragma sellae
पर्याणिका पृष्ठ dorsum sellae
पर्यावर्तन circumduction
पर्युदर्या peritoneum
पर्युदर्याबाह्य ऊतक extraperitoneal tissue
पर्युदर्याबाह्य भाग extraperitoneal part
पर्युदर्याबाह्य वसा extraperitoneal fat
पर्युपास्थि perichondrium
पर्व node
पर्व तन्तु nodal fibre
पर्विका nodule
पर्शक-अनुप्रस्थ प्रवर्ध संधियाँ costo-transverse joints
पर्शुक-उपास्थि संधियां costochondral joints
पर्शुक-उरोस्थिपत्रक स्नायु costo-xiphoid ligament
पर्शुक-ग्रैव प्रकांड/कांड costo-cervical trunk
पर्शुक-जत्रुक स्नायु costo-clavicular ligament
पर्शुक-तुंड स्नायु—costo-coracoid ligament
पर्शुक धारा costal margin
पर्शुक प्रवर्ध costal process
पर्शुक-मध्यच्छद दरी costo-diaphragmatic recess
पर्शुका-अनुप्रस्थ प्रवर्ध स्नायु costo-transverse ligament
पर्शुका उन्नमनिका levatores costorum
पर्शुका उपास्थि costal cartilage
पर्शुका-कशेरुक संधियां costo-vertebral joints
पर्शुक खातिका costal groove
पश्च अंगुलि विस्तार dorsal digital expansion
पश्च अधो श्रोणिफलक कंटक posterior inferior iliac spine
पश्च अनुदैर्घ्य स्नायु posterior longitudinal ligament
पश्च अन्त:प्रकोष्ठिका पुनरावर्तक धमनी posterior ulnar recurrent artery
पश्च अन्तरानिलय खातिका posterior interventricular groove
पश्च अन्तरापर्शुक धमनियां posterior intercostal arteries
पश्च अन्तर्जंघिका tibialis posterior
पश्च अन्तर्जंघिका धमनी posterior tibial artery
पश्च अन्तर्जंघिका वाहिकायें posterior tibial vessels

पश्च अन्तर्जंघिका शिरायें posterior tibial veins
पश्च-ऊर्ध्व posterosuperior
पश्च ऊर्ध्व दन्तुरिका serratus posterior superior
पश्च ऊर्ध्व दन्तोलूखल (दन्त) धमनी posterior superior alveolar (dental) artery
पश्च ऊर्ध्व श्रोणिफलक कंटक posterior superior iliac spine
पश्च ओर की और्वी पेशियां hamstring muscles
पश्च और्वी त्वक् और गुह्य तंत्रिकायें posterior femoral cutaneous and pudendal nerves
पश्च और्वी त्वक् तंत्रिका posterior femoral cutaneous nerve
पश्च और्वी पेशियां posterior femoral muscles
पश्चकपाल धमनी occipital artery
पश्चकपाल पिंड occipital belly
पश्चकपाल-ललाटिका occipitofrontalis
पश्चकपाल-शंख कर्णक occipito-temporal gyrus
पश्चकपाल शिरा occipital vein
पश्चकपाल शिरानाल occipital sinus
पश्चकपाल त्रिभुज occipital triangle
पश्च कक्षा पुटक posterior axillary fold
पश्च-केन्द्रीय post-central
पश्च जंघा अन्तरापेशी पट posterior crural intermuscular septum
पश्च जंघा पेशियां posterior crural muscles
पश्च झर्झरिका धमनी posterior ethmoidal artery
पश्च नवचंद्रक-और्वी स्नायु posterior menisco-femoral ligament
पश्च निम्न अनुमस्तिष्क धमनी posterior inferior cerebellar artery
पश्च फलक posterior lamina
पश्च भगोष्ठ धमनी posterior labial artery
पश्च मध्यम पट posterior median septum
पश्च मध्यम विदर posterior median fissure
पश्च परिवेष्टक प्रगंड वाहिकायें posterior circumflex humeral vessels
पश्च पार्श्व अनुदैर्घ्य शिरायें posterolateral longitudinal veins
पश्च पार्ष्णि संधायक पृष्ठक posterior calcaneal facet
पश्च पिंड posterior belly
पश्च पेशियां posterior muscles
पश्च प्रगंडपूर्व पेशियां posterior antebrachial muscles
पश्च प्रान्त posterior extremity
पश्च बहिष्कर्ण धमनी posterior auricular artery
पश्च बहिष्कर्ण शिरा posterior auricular vein
पश्च बृहत् समशिरस्का rectus capitis posterior major
पश्च मध्यस्थानिका posterior mediastinum
पश्च मध्यस्थानिका लसीका पर्व posterior mediastinal lymph node
पश्च मेरु धमनी posterior spinal artery
पश्च या अवअंसफलक समूह posterior or subscapular group
पश्च लघु समशिरस्का rectus capitis posterior minor
पश्च विद्ध द्रव्य posterior perforated substance

पश्च वृषणकोश धमनी posterior scrotal artery

पश्च विषमिका scalenus posterior

पश्च स्थूलक उद्गत शिरा posterior condylar emissary vein

पश्च त्रिकोण posterior triangle

पश्चाभिमध्य posteromedial

पक्षक alar

पक्षक स्नायु alar ligament

पक्षाभ-ऊर्ध्वहनु विदर pterygomaxillary fissure

पक्षाभ-कंटक स्नायु pterygospinous ligament

पक्षाभ-तालु गंडिका pterygopalatine ganglion

पक्षाभिका अंकुश pterygoid hamulus

पक्षाभिका-अधोहनु राफे pterygomandibular raphe

पक्षाभिका पट्ट pterygoid plate

पांडुर गोलक globus pallidus

पाद crura

पादतल sole of the foot

पादतल अंगुलि शिरायें plantar digital veins

पादतल अन्तराशलाकिकायें plantar interossei

पादतल कंडराफला plantar aponeurosis

पादतल की पेशियां plantar muscles of the foot

पादतल चाप plantar arch

पादतल त्वक् शिरा चाप plantar cutaneous venous arch

पादतल त्वक् शिरा जाल plantar cutaneous venous network

पादतल पार्ष्णिका-घनास्थि स्नायु plantar calcaneo-cuboid ligament

पादतल पार्ष्णि-नौकाभ स्नायु plantar calcaneo-navicular ligament

पादतल प्रपद-अंगुल्यस्थि स्नायु plantar metatarso-phalangeal ligament

पादतल प्रपद धमनी plantar metatarsal artery

पादतल प्रपद शिरा plantar metatarsal vein

पादपृष्ठ, पाद अभिपृष्ठ dorsum of the foot

पादपृष्ठ अन्तराशलाकिका dorsal interosseous muscle

पादपृष्ठ की पेशियां dorsal muscles of the foot

पादपृष्ठ/पादाभिपृष्ठ धमनी dorsalis pedis artery

पादांगुलि सह आकुंचनी flexor digitorum accessorius

पादांगुष्ठापवर्तनी abductor hallucis

पादांगुष्ठाभिवर्तनी adductor hallucis

पायलोरसी लसीका पर्व pyloric lymph node

पारगम्य permeable

पार रेखांकन cross striations

पारस्राव transudate

पारभासी translucent

पाश loop

पार्श्व lateral

पार्श्व अनुदैर्घ्य पद चाप lateral longitudinal arch of the foot

पार्श्व अन्तरापेशी पट lateral intermuscular septum

पार्श्व अर्धचन्द्रक lateral meniscus

पार्श्व आकुंचक lateral flexors

पार्श्व आकुंचन lateral flexion

पार्श्व ऊर्ध्व जानु धमनी lateral superior genicular artery

पार्श्व ऊरु परिवेष्टक धमनी lateral femoral circumflex artery

पार्श्व एवं अभिमध्य वक्षच्छद तंत्रिकायें lateral and medial pectoral nerves

पार्श्व और पश्च रज्जु lateral and posterior cords

पार्श्व और्वी त्वक् तंत्रिका lateral femoral cutaneous nerve

पार्श्व कटि-पर्शुक चाप lateral lumbocostal arch

पार्श्व गुल्फ lateral malleolus

पार्श्व गुल्फ खात lateral malleolar fossa

पार्श्व चाप lateral arch

पार्श्व चापाकार स्नायु lateral arcuate ligament

पार्श्व जंघा पेशियां lateral crural muscles

पार्श्व नवचन्द्रक lateral meniscus

पार्श्व निलय lateral ventricle

पार्श्व नेत्रच्छद धमनी lateral palpebral artery

पार्श्व नेत्रच्छद राफे lateral palpebral raphe

पार्श्व परिखा lateral sulcus

पार्श्व पक्षाभिका lateral pterygoideus

पार्श्व पादतल तंत्रिका lateral plantar nerve

पार्श्व प्रगंड त्वक् तंत्रिका lateral brachial cutaneous nerve

पार्श्व प्रमस्तिष्क परिखा lateral cerebral sulcus

पार्श्व बृहिदिका vastus lateralis

पार्श्व महाधमनी लसीका पर्व lateral aortic lymph node

पार्श्व वक्र पिंड lateral geniculate body

पार्श्व या शंख-अधोहनु स्नायु lateral or temporomandibular ligament

पार्श्व रेखी lateral striate

पार्श्व शाखायें lateral branches

पार्श्व शिखा lateral crest

पार्श्व संयोजिका lateral commissure

पार्श्व सम शिरस्का rectus capitis lateralis

पार्श्व समूह lateral group

पार्श्व सम्मिलन शृंखलायें lateral anastomotic chains

पार्श्व स्तम्भ lateral column

पार्श्व त्रिक शिखा lateral sacral crest

पार्श्व त्रिक शिरायें lateral sacral veins

पार्श्विका उद्गत शिरा parietal emissary vein

पार्ष्णि/पार्ष्णिका calcaneus

पार्ष्णि-कंडरा tendo-calcaneus

पार्ष्णि-नौकाभ calcaneo-navicular

पार्ष्णि परिखा sulcus calcanei

पार्ष्णि शाखायें calcaneal branches

पार्ष्णिका-घनास्थि संधि calcaneo-cuboid joint

पार्ष्णिका/पार्ष्णि-बहिर्जंघिका स्नायु calcaneofibular ligament

पिंडली calf

पिंडिका कटक soleal ridge

पिंडिका रेखा soleal line

पित्ताशय धमनी cystic artery

पित्ताशय शिरा cystic vein

पिधान sheath

पिरामिदिका pyramidalis

पीठ back

पीत प्रत्यास्थ तंतु yellow elastic fibre

पीत स्नायु ligamenta flava

पीयूषिका शाखा hypophyseal branch

पुच्छक केन्द्रक caudate nucleus

पुटक fold

पुटेमिन putamen

पुनःस्थापन	reduction
पुरःकीलक	precuneus
पुरःकेन्द्रीय	precentral
पुरःश्वासप्रणाल	pretracheal
पुरःश्वासप्रणाल फलक	pretracheal lamina
पुरःस्वरयंत्र	prelaryngeal
पुरःस्थ उन्नमनिका	levator prostate
पुरःस्थ ग्रन्थि	prostate gland
पुरःस्थ शिरा जालिका	prostatic venous plexus
पुरुष जननेन्द्रिय	male reproductive organ
पुरोमहाधमनी लसीका पर्व	pre-aortic lymph node
पुरोमहाधमनी समूह	pre-aortic group
पुरोवर्धन	protrusion
पुली या घिर्री	pulley
पूयीभवन	suppuration
पूलिका	bundle
पूर्व-कशेरुका	prevertebral
पूर्वकशेरुका फलक	prevertebral lamina
पूर्वगामी	precursor
पूर्व-पायलोरस शिरा	prepyloric vein
पेशियां	muscles
पेशियों का पारस्परिक तंत्रिकाभरण	reciprocal innervation of muscles
पेशियों के संलाग	attachments of muscles
पेशीकृत कटक	muscular ridge
पेशीजनित	myogenic
पेशी तंतु	muscle fibre
पेशी-तंतुक	myofibril
पेशी तान	muscle tone
पेशी-त्वचा	musculo-cutaneous
पेशीद्रव्य	sarcoplasm
पेशी-मध्यमच्छद शाखायें	musculophrenic branches
पेशी भाग के दोष	defects of the muscular part
पेशी त्रिभुज	muscular triangle
पैराहिप्पोकैम्पस	-parahippocampal
पैरोटिड/कर्णपूर्व ग्रन्थि	parotid gland
पैरोटिड प्रावरणी	parotid fascia
पोंस/सेतु	pons
पोषक धमनी	nutrient artery
पोषण नाल	alimentary canal
प्लीहा	spleen
प्लीहा धमनी	splenic artery
प्लीहा शिरा	splenic vein
प्लीहा-वृक्क स्नायु	lienorenal ligament
प्रकुंचन	systole
प्रगंड-अन्तःप्रकोष्ठ	humero-ulnar
प्रगंड जालिका	brachial plexus
प्रगंड द्विशिरस्का	biceps brachii
प्रगंड धमनी	brachial artery
प्रगंडपूर्व प्रावरणी	antebrachial fascia
प्रगंड-बहिःप्रकोष्ठ	humero-radial
प्रगंड-बहिःप्रकोष्ठिका	brachio-radialis
प्रगंड शिरा	brachial vein
प्रगंड-शीर्ष प्रकांड	brachiocephalic trunk
प्रगंड-शीर्ष लसीका पर्व	brachiocephalic lymph node
प्रगंड-शीर्ष (अनामिका) शिरायें	brachiocephalic (innominate) veins
प्रगंडास्थि/प्रगंडिकास्थि	humerus
प्रगंड प्रावरणी	brachial fascia
प्रगंडिका	brachialis
प्रघाण कंद	bulb of vestibule
प्रतिदीप्त पट	fluorescent screen
प्रतिपिंड	antibody
प्रतिवर्त चाप	reflex arc
प्रतिवर्तजन्य संकोच	reflex contraction
प्रतिहारिणी परिसंचरण	portal circulation

प्रतिहारिणी शिरा portal vein
प्रतिहारिणी शिरातंत्र portal venous system
प्रत्यक्-अधोहनु शिरा retro-mandibular vein
प्रत्यक्-ग्रसनी अवकाश retropharyngeal space
प्रत्यक्-ग्रसनी लसीका पर्व retropharyngeal lymphnode
प्रत्यक्-पर्युदर्या अर्बुद retro-pharyngeal tumour
प्रत्यक् बहिःकर्ण लसीका पर्व retro-auricular lymph node
प्रत्यक्-महाधमनी समूह retro-aortic group
प्रत्यक्-हृद् अवकाश retro-cardiac space
प्रत्यास्थ elastic
प्रत्यास्थ ऊतक elastic tissue
प्रत्यास्थ प्रतिक्षेप elastic recoil
प्रथक्-प्रथक् लसीका पर्व isolated lymphatic nodes
प्रथम अंगुलास्थि first phalanx
प्रथम अभिपृष्ठ करभ धमनी first dorsal metacarpal artery
प्रथम वक्ष तंत्रिका की अभ्युदर प्रशाखा ventral ramus of first thoracic nerve
प्रथम स्तर की पेशियां muscles of the first layer
प्रधान प्रेरक prime movers
प्रपद-अंगुलास्थि संधियां metatarsophalangeal joints
प्रफलन proliferation
प्रमस्तिष्क दात्र falx cerebri
प्रमस्तिष्क पाद crurara cerebri
प्रमस्तिष्कीय शिरायें cerebral veins
प्रयोगात्मक experimental
प्रलम्बन prolongation
प्रवर्ध रंध्र foramina transversaria
प्रशाखा ramus
प्रश्वसन inspiration
प्रसार, विस्तार expansion
प्रसारक extensors
प्रसारक उपबंधनी extensor retinaculum
प्रसारण extension
प्रांगुलन digitation
प्राक्-श्वासप्रणाल प्रावरणी pretracheal fascia
प्राथमिक रंध्र (अन्तरालिंद) ostium primum
प्रान्तस्था cortex, cortical
प्रान्तस्था तंत्र cortical system
प्रेरक अन्तःपट्टिका motor end plate
पृथु स्नायु broad ligament
पृथुका capitate
पृष्ठवंश की कपाल के साथ संधियां joints of vertebral column with cranium
पृष्ठवंश की गतियां movements of vertebral column

फ

फलक lamina; facet
फुप्फुस कपाटिका pulmonary valve
फुप्फुस द्वार pulmonary orifice
फुप्फुस/फुप्फुसी धमनी प्रकांड pulmonary trunk
फुप्फुस शिरायें pulmonary veins
फुप्फुसी pulmonary
फुप्फुसी परिसंचरण pulmonary circulation

फुप्फुसी कपाटिका संकीर्णता अथवा अछिद्रता pulmonary stenosis or atresia

फैलट चतुष्क Fallot's tetralogy

ब

बंधन ligature

बंधनियां vinculae

बलात् प्रश्वसन forced inspiration

बलात् श्वसन forced respiration

बर्सा/श्लेषपुटी bursa

बहिःकंचुक tunica adventitia

बहिःकर्ण की अग्र और ऊर्ध्व पेशियां auricularis anterior et. superior

बहिःकर्ण शाखा auricular branch

बहिःप्रकोष्ठ-मणिबंध radiocarpal

बहिःप्रकोष्ठिका आवर्तक/पुनरावर्तक धमनी radial recurrent artery

बहिःप्रकोष्ठिका तंत्रिका radial nerve

बहिःप्रकोष्ठिका धमनी radial artery

बहिःप्रकोष्ठिका भंगिका radial notch

बहिःप्रकोष्ठिका-मणिबंध अथवा मणिबंध संधि radiocarpal or wrist joint

बहिःप्रकोष्ठिका समपार्श्वी धमनी radial collateral artery

बहिः प्रत्यास्थ फलक external elastic lamina

बहिःप्रवाह outflowing

बहिःमणिबंध प्रसारिणी external carpi radialis

बहिःसम्पुटी extracapsular

बहिःघूर्णन external rotation

बहिर्जंघिका उपबंधनी peroneal retinaculum

बहिर्जंघिका चक्रक/चक्रिका peroneal trochlea

बहिर्जंघिका धमनी की वेधक शाखायें perforating branches of peroneal artery

बहिर्जंघिका संयोजनी तंत्रिका peroneal communicating nerve

बहिर्जंघिका समपार्श्वी स्नायु fibular collateral ligament

बहिर्बाहु शिरा caphalic vein

बहिर्वर्तन eversion

बहिश्छद कला membrana tectoria

बहिष्कर्ण-शंख तंत्रिका auriculo-temporal nerve

बहु-अक्षीय polyaxial

बहुकेन्द्रकी आद्य-मेरुरज्जु कोशिकायें multinucleated notochordal cells

बहुपक्षक multipennate

बहुभुजी polygonal

बहुशाखिका multifidus

बाह्य अन्तरापर्शुकी intercostalis externi

बाह्य कशेरुकादण्ड शिरा जालिकायें external vertebral venous plexuses

बाह्य कैरोटिड धमनी external carotid artery

बाह्य गवाक्षिका obturator externus

बाह्य गुद संवरणी sphincter ani externus

बाह्य ग्रीवा शिरा external jugular vein

बाह्य तालु शिरा external palatine vein

बाह्य प्रमस्तिष्क शिरायें external cerebral veins

बाह्य श्रोणिफलक धमनी external iliac artery

बाह्य श्रोणिफलक लसीका पर्व external iliac lymph node

बाह्य श्रोणिफलक शिरा external iliac vein
बुध्न fundus
बुध्नाकार स्नायु fundiform ligament
बेलनाकार cylindrical
बृहत् अंसाभिवर्तिका teres major
बृहत् अधःशाखा शिरा greater saphenous vein
बृहत् अभिवर्तनी adductor magnus
बृहत् कटिलम्बिका psoas major
बृहत् गुलिका greater tubercle
बृहत् पक्षक उपास्थि greater alar cartilage
बृहत् भक्षी-कोशिकायें macrophages
बृहत् मस्तिष्क शिरा great cerebral vein
बृहत् वक्रता greater curvature
बृहत् वक्षच्छदिका pectoralis major
बृहत् समचतुर्भुजिका rhomboideus major
बृहत् सृक्कोत्कर्षिका zygomaticus major
बृहत् (दीर्घ) अधःशाखा शिरा greater (long) saphenous vein
बृहत् आशयिक तंत्रिका greater splanchnic nerve
बृहत् आसन रंध्र greater sciatic foramen
बृहत् और लघु अधःशाखा शिरायें greater and small saphenous veins
बृहत् तालु धमनी greater palatine artery
बृहत् नितम्बिका gluteus maximus
बृहत्वपा अनुबंध appendices epiploicae
बृहत् हृद् शिरा great cardiac vein
बृहदांत्र अनुनाद colonic resonance
बृहदांत्र के लसीका पर्व lymphatic nodes of the colon
बृहदांत्र चिह्न colic impression

भ

(अस्थि) भंग fractuer
भंगिका notch
भगशिश्निका clitoris
भगशिश्निका की अभिपृष्ठ शिरा dorsal vein of the clitoris
भगशिश्निका क्रस crus clitoridis
भक्षक-कोशिका phagocyte
भारतीय स्याही indian ink
भालाकार lanceolate
भित्तिक parietal
भित्तिक स्तर parietal layer
भूमि या फर्श floor
भ्रूनमनिका procerus
भ्रू भंगिका corrugator supercilli

म

मंदक बंधनी moderator band
मज्जा pulp
मज्जा-कोशिकायें myelocytes
मज्जी केन्द्रक nucleus pulposus
मणिबंध wrist/carpus
मणिबंध-करभ श्लेषकगुहा carpometacarpal synovial cavity
मणिबंध संधियां carpal joints

मध्य अधिवृक्क धमनियां middle supra renal arteries

मध्य अन्तराप्रकोष्ठ संयोजन middle radioulnar union

मध्य अभिपृष्ठ रेखा mid-dorsal line

मध्य अवटु शिरा middle thyroid vein

मध्य कंचुक tunica media

मध्य करतल अवकाश middle palmar space

मध्यच्छद/डायाफ़ाम diaphragm

मध्यच्छद पृष्ठ diaphragmatic surface

मध्यच्छद-बृहदांत्र स्नायु phrenico-colic ligament

मध्यच्छद लसीका पर्व diaphragmatic lymph node

मध्य तानिका धमनी middle meningeal artery

मध्य तानिका शिरायें middle meningeal veins

मध्य नितम्बिका gluteus medius

मध्य बृहदिका vastus medius

मध्य-मणिबंध संधि midcarpal joint

मध्य मलाशय शिरा middle rectal vein

मध्य-मस्तिष्क mid-brain

मध्य विषमिका scalenus medius

मध्य शंख शिरा middle temporal vein

मध्य शिखा intermediate crest

मध्यस्थानी/मध्यस्थानिका पृष्ठ mediastinal surface

मध्य हृद् शिरा middle cardiac vein

मध्यम median

मध्यम अनुदैर्घ्य शिरायें median longitudinal veins

मध्य कफोणि / प्रकोष्ठ शिरा median cubital vein

मध्य तंत्रिका की पार्श्व अन्तिम शाखा lateral terminal branch of median nerve

मध्यम प्रगंडपूर्व शिरायें median antebrachial veins

मध्यम त्रिक धमनी median sacral artery

मध्यम त्रिक शिरायें median sacral veins

मध्यांत्र शाखा jejunal branch

मन्या स्नायु ligamentum nuchae

मलाशय कलशिका rectal ampulla

मलाशय-गुद वंक ano-rectal flexure

मलाशय जालिका rectal plexus

मलाशय शिरा जालिका rectal venous plexus

मसूरिकाकार केन्द्रक lentiform nucleus

मस्तिष्क की शिरायें veins of the brain

मस्तिष्क-स्तम्भ की शिरायें veins of brain-stem

महाधमनी aorta

महाधमनी कपाटिका aortic valve

महाधमनी का कंद bulb of aorta

महाधमनी का सम्पीडन coarctation of arota

महाधमनी छिद्र/छेद aortic opening/hiatus

महाधमनी प्रघाण aortic vestibule

महाधमनी विवर aortic sinus

महामूललोहितकोशिकायें megakaryocytes

महारन्ध्र foramen magnum

महाशिरा छिद्र vena caval opening

मांसपेशी प्रकरण myology

माइट्रल कपाटिका की कर्पदिका cusp of the mitral valve

माइलिन (पिधान) युक्त myelinated

माइलिनरहित unmyelinated

माध्यमिक करतल पट intermediate palmar septum

माध्यमिक स्तम्भ intermediate column

मास्ट कोशिकायें mast cells

मुंडक capitulum

मुख भूमि floor of mouth
मुख्य अलिद और उत्कोष्ठ atrium proper and the auricle
मुख्य यकृत् धमनी hepatic artery proper
मुख्य श्वसनी main bronchus
मुद्रिका-अवटु शाखा crico-thyroid branch
मुद्रिका-अवटु शिरा crico-thyroid vein
मूलाधार perineum
मूलाधार और वेधक त्वक् शाखायें perineal and perforating cutaneous branches
मूलाधार पिंड perineal body
मूत्र-प्रजनन डायाफ्राम/मध्यच्छद urogenital diaphragm
मूत्र-प्रजनन डायाफ्राम की निम्न प्रावरणी inferior fascia of urogenital diaphragm
मूत्र प्रजनन/मूत्रजनन क्षेत्र urogenital area
मूत्रमार्ग urethra
मूत्रमार्ग धमनी urethral artery
मूत्रमार्ग संकीर्णिका या सम्पीडनी constrictor or compressor urethrae
मूत्रमार्गसंवरणी sphincter urethrae
मूत्राशय जालिका vesical plexus
मेरुदण्ड उत्तानिका eractor spinae
मेरुरज्जु की शिरायें veins of the spinal cord
मेरुरज्जु पुच्छ cauda equina
मेरु शीर्ष/मेरुरज्जु शीर्ष medulla ,oblongata
मेरुशीर्ष धमनियाँ medullary arteries
मैसोटेनन mesotenon
मेलियस malleus
मोच sprain
मृदुतानिका piamater
मृदुभवन softening
मृदु भाग soft part

य

यकृत liver
यकृत का पुच्छक खंड caudate lobe of the liver
यकृत का पुच्छक प्रवर्ध caudate process of liver
यकृत की गोल स्नायु ligamentum teres of the liver
यकृत धमनी hapatic artery
यकृत प्रतिहार porta hepatis
यकृत लसीका पर्व hepatic lymph node
यकृत वाहिनी hepatic duct
यकृत शिरा hepatic vein
यथार्थ श्रोणि true pelvis
यमला gamellus
योनि vagina
योनि धमनियां vaginal arteries
योनि की अयुग्म धमनियां azygos arteries of vagina
योनि जालिकायें vaginal plexuses
यौगिक संधि compound joint

र

रंजक stain
रक्तधर कंचुक tunica vasculosa
रक्त परिसंचरण circulation of blood
रक्त-वाहिका तंत्र blood-vascular system
रक्त सम्भरण blood supply

रक्तोद्पादक haematopoietic
रचनात्मक सुंघनी मंजूषा anatomical snuff-box
रदनक canine
रदनक खात canine fossa
रसायनग्राही chemoreceptor
राफे/संधि रेखा raphe
रिक्तिक स्नायु lacunar ligament
रुद्ध occluded
रेखित पिंड corpus striatum
रेटिना की केन्द्रीय शिरा central vein of the retina
रोग सम्बंधी/रोग लक्षण clinical
रोधगलन infarction
रोमक धमनी ciliary artery
रोमक पूलिका ciliary bundle

ल

लघु अंगुष्ठ आकुंचनी flexor pollicis brevis
लघु अंगुष्ठ प्रसारिणी extensor pollicis brevis
लघु अंगुष्ठापवर्तनी abductor pollicis brevis
लघु अंसाभिवर्तिका teres minor
लघु अधःशाखा शिरा short saphenous vein
लघु अभिवर्तनी adductor brevis
लघु आसन/गृध्रसी रंध्र lessor sciatic foramon
लघु कटिलम्बिका psoas minor
लघु कनिष्ठा आकुंचनी flexor digiti minimi brevis
लघु करतलिका palmaris brevis
लघु जठर धमनियां short gastric arteries
लघु जठर शिरायें short gastric veins
लघु तालु धमनी lesser palatine artery
लघु तालु नलिका lesser palatine canal
लघु नितम्बिका gluteus minimus
लघु पादतल/पदतल स्नायु short plantar ligament
लघु पादविवर्तिका peroneus brevis
लघु पादांगुलि आकुंचनी flexor digitorum brevis
लघु पादांगुलि प्रसारिणी extensor digitorum brevi
लघु पादांगुष्ठ आकुंचनी flexor halluci brevis
लघु पादांगुष्ठ प्रसारिणी extensor hallucis brevis
लघु बंधनी vincula brevia
लघु बहिर्मणिबंध प्रसारिणी extensor carpi radialis brevis
लघु वक्रता lesser curvature
लघु वपा lesser omentum
लघु वक्षच्छदिका pectoralis minor
लघु शिखरक/ट्रोकेंटर lesser trochanter
लघु समचतुर्भुजिका rhomboideus minor
लघु सृक्कोत्कर्षिका zygomaticus minor
लघु श्रोणि lesser pelvis
लघु श्रोणि पर्यन्त brim of the lesser pelvis
लघु हृद् शिरायें venea cordis minimae (small cardiac veins)
ललाट आगत-शाखायें frontal tributaries
ललाट खंड frontal lobe
ललाट डिप्लोई/द्विपत्रकमध्या शिरा frontal diploic vein
ललाट पिंड frontal belly
लसीका की गति movement of lymph

लसीका केशिकायें lymph capillaries
लसीका तंत्र lymphatic system
लसीका पर्व lymph node
लसीका पुटक lymphatic follicle
लसीका महावाहिनी thoracic duct
लसीका वाहिकाओं की संरचना structure of the lymph vessels.
लसीका वाहिनियां lymphatics
लसीका सवहन lymphatic drainage
लसीकाभ ऊतक lymphoid tissue
लाल अस्थि मज्जा red bone marrow
लाल मज्जा red pulp
लेबिरिन्थी labyrinthine
लोहितकोशिका erythrocyte
लोहितकोशिकाप्रसू erythroblast

व

वंक्षण groin, inguinal
वंक्षण नलिका inguinal canal
वंक्षण स्नायु inguinal ligament
वंक्षण स्नायु का परावर्तित भाग/शिर reflected head of inguinal ligament
वक्र curve
वक्त्र मंडलिका orbicularis oris
वपा बर्सा omental bursa
वपा रन्ध्र epiploic foramen
वर्गीकरण classification
वर्तुलक olive
वर्तुलिका (अस्थि) pisiform
वर्तुलिका-अंकुशिका स्नायु piso-hamate ligament
वर्तुलिका-करभ स्नायु piso-metacarpal ligament
वर्त्म-पट्टिका tarsus
वलयाकार भाग annular part
वलयी स्नायु annular ligament
वसामय fatty
वसामय स्तर fatty layer
वसालसीका कुंड cisterna chyli
वसालसीका-वाहिनी lacteal
वक्ष-अंसकूट धमनी thoraco-acromial artery
वक्ष-अभिपृष्ठ thoraco-dorsal
वक्ष-कटि thoraco-lumbar
वक्ष-कटि (कटि) प्रावरणी thoraco-lumbar (lumbar) fascia
वक्ष का अन्तर्गम inlet of thorax
वक्ष का बहिर्गम outlet of thorax
वक्ष की क्रियाविधि mechanism of thorax
वक्ष की शिरायें veins of thorax
वक्ष गुहा thoracic cavity
वक्ष तंत्रिका thoracic nerve
वक्ष प्रावरणी pectoral fascia
वाम अनुकम्पी की ऊर्ध्व ग्रैव हृद् शाखा superior cervical cardiac branch of the left sympathetic
वाम अलिंद left atrium
वाम अलिंद की तिर्यक् शिरा oblique vein of the left atrium.
वाम अलिंद-निलय या माइट्रल द्वार left atrio-ventricular or mitral orifice
वाम उपान्त शिरा left marginal vein
वाम ऊर्ध्व अन्तरापर्शुक शिरा left superior intercostal vein
वाम कशेरुका धमनी left vertebral artery
वाम जठर धमनी left gastric artery

वाम जठर-वपा शिरा left gastro-epiploic vein
वाम जठर शिरा left gastric vein
वाम तान्तव त्रिभुज trigonum fibrosum sinistrum
वाम निलय left ventricle
वाम निलय की पश्च शिरा posterior vein of the left ventricle
वाम पुनरावर्ती स्वरयंत्र तंत्रिका left recurrent laryngeal nerve
वाम फुप्फुस धमनी left pulmonary artery
वाम बृहदांत्र धमनी left colic artery
वाम बृहदांत्र वंक left colic flexure
वाम सामान्य कैरोटिड धमनी का वक्षीय भाग thoracic portion of the left common carotid artery
वाम हृद् धमनी left coronary artery
वायु मण्डल दाब atmospheric pressure
वाहक कोण carrying angle
वाहिका vessel
वाहिका चक्र vascular circle
वाहिका तंत्र vascular system
वाहिका प्रकरण angiology
वाहिका-प्रेरक vasomotor
वाहिकामय vascular
वाहिका रिक्तिका lacuna vasorum
वाहिका वहा vasa vasorum
वाहिका-विस्फारक vasodilator
वाहिका-विहीन avascular
वाहिका संकोचन vasoconstriction
वाहिका-हृद्-चित्रण angiocardiography
विकिरण radiation
विकीर्ण उरो-पर्शुका स्नायु radiate sternocostal ligament
विकीर्ण मणिबंध स्नायु radiate carpal ligament
विकीर्ण स्नायु radiate ligament
विच्छिन्न कोशिका ऊतक loose cellular tissue
विदर fissure
विद्युत्पेशीलेखन electromyography
विपरीत स्थान situs inversus
विपुटी diverticulum
विभेदित differentiated
विरोधक पेशी समूह antagonistic group of muscles
विवर्तिका संधि trachoideal, pivot joint
विवर sinus
विवृत धमनी वाहिनी patent ductus arteriosus
विषम रन्ध्र foramen lacerum
विषमता माध्यम contrast media
विस्तार expansion
विस्थापित displaced
विस्फार dilatation
वेधक त्वचा तंत्रिका perforating cutaneous nerve
वेधक शाखायें perforating branches
व्यपजनित degenerated
व्यवच्छेदन dissection
व्यवच्छेदित dissected
वृक्क चिह्न renal impression
वृक्क नलिकायें renal tubules
वृक्क शिरा renal vein
वृत्ताकार circular
वृत्ताकार बंधनी zona orbicularis
वृत्ताकार विन्यसित प्रत्यास्थ कलायें circularly disposed elastic membranes
वृषण-उत्कर्षिका धमनी cremasteric artery
वृषणकोश-निकुंचिका dartos
वृषण या डिम्बग्रन्थि वाहिकायें testicular or ovarian vessels

वृषण रज्जु spermatic cord
वृषण शिरा testicular vein
वृषणोत्कर्षिका प्रतिवर्त cremasteric reflex
वृषणोत्कर्षिका/वृषण-उत्कर्षिका cremaster
वृषणोत्कर्षिका प्रावरणी cremasteric fascia

श

शंकु cone
शंकुभ conoid
शंकुभ गुलिका conoic tubercle
शंख-अधोहनु संधि temporo-mandibular joint
शंखच्छदिका temporalis
शंख-पार्श्विका temporoparietalis
शंख प्रावरणी temporal fascia
शंखास्थि temporal bone
शंखास्थि पट्टक squamma of temporal bone
शर-अधोहनु स्नायु stylomandibular ligament
शर-कंठिका स्नायु stylohyoid ligament
शर-कर्णमूल धमनी stylomastoid artery
शर-कर्णमूल शिरा stylomastoid vein
शर-ग्रसनिका stylopharyngeus
शरजिह्विका styloglossus
शर प्रवर्ध styloid process
शल्काभ सीवनी squamous suture
शल्य ग्रीवा surgical neck
शाखा extremity
शारीर ग्रीवा anatomical neck
शिखंडिका शिखा crista galli
शिखर apex
शिखर की हृद् भंगिका apical cardiac notch
शिखर स्नायु apical ligament
शिखरीय apical
शिखा crest
शिरःअर्धकंटिका/शिरो अर्धकंटिका semispinalis capitis
शिरःकंटिका spinalis capitis
शिरः द्राघिष्ठिका longissimus capitis
शिरःपट्टिका/शिरोपट्टिका splenius capitis
शिर और आनन के बाह्य की शिरायें veins of the exterior of the head and face
शिर और ग्रीवा की धमनियां arteries of head and neck
शिर और ग्रीवा की शिरायें veins of the head and neck
शिरा vein
शिरा चक्र venous circle
शिरानाल venous sinus
शिरानाल-अलिंद पर्व sinuatrial node
शिरानाल संगम confluence of sinuses
शिरानालाभ sinusoid
शिरा-यकृत स्नायु ligamentum venosum
शिरा रिक्तियां venous lacunae
शिरा वाहिनी ductus venosus
शिरा स्नायु ligamentum venosum
शिरिका venule
शिरो दीर्घा longus capitis
शिरोवल्क scalp
शिश्न कंद bulb of penis
शिश्नकंद-गह्वरिका bulbocavernosus
शिश्नकंद-स्पंजिका bulbospongiosus
शिश्न की अभिपृष्ठ और गभीर धमनियां dorsal and deep arteries of penis
शिश्न की अभिपृष्ठ तंत्रिका dorsal nerve of penis

शिश्न की अभिपृष्ठ वाहिकायें dorsal vessels of penis
शिश्न की गभीर अभिपृष्ठ शिरा deep dorsal vein of penis
शिश्न मुंड glans penis
शिश्नमुंडच्छद prepuce
शिश्न पाद/क्रस crus penis
शिश्नप्रहर्षिका ischiocavernosus
शिश्न रक्तधर पिंड corpus cavernosum penis
शिश्न स्पंज पिंड corpus spongiosum penis
शीर्षधर-अक्षक संधि atlanto-axial joint
शीर्षधर की स्वस्तिकाकार स्नायु cruciform ligament of atlanto
शीर्षधर-पश्चकपाल कला atlanto-occipital membrane
शीर्षधर-पश्चकपाल संधि atlanto-occipital joint
शीर्षस्थ समूह apical group
शुक्रवहा ductus deferens
शुक्रवहा की धमनी artery to ductus deferens
शुक्राशय seminal vesicle
शुक्तिका concha
शेषान्त्र ileal
शेषान्त्र-कटि धमनी ileo-lumbar artery
शेषान्त्र-बृहदांत्र धमनी ileo-colic artery
शेषान्त्र-बृहदांत्र लसीका पर्व ileocolic lymph node
शेषान्त्र शाखा ileal branch
शोष atrophy
श्लेष्म-त्वचा संगम muco-cutaneous junction
श्लेष्मल पेशिका muscularis mucosae
शोथ inflammation
श्लेषक कला synovial membrane
श्लेषक कोशिकायें synovial cells
श्लेषक गुहिकायें synovial cavities
श्लेषक द्रव/तरल synovial fluid
श्लेषक पिधान synovial sheath
श्लेषक संधि synovial joint
श्लेषक सम्पुट synovial capsule
श्लेष्मिक बर्सा synovial bursa
श्वसन respiration
श्वसनिका bronchiole
श्वसनी धमनियां bronchial arteries
श्वसनी-फुप्फुस broncho-pulmonary
श्वसनी-मध्यस्थानिका प्रकांड broncho-mediastinal trunk
श्वसनी शिरायें bronchial veins
श्वासप्रणाल trachea
श्वासप्रणाल शाखायें tracheal branches
श्वासप्रणाल-श्वसनी लसीका पर्व tracheo-bronchial lymph node
श्वेत कंचुक tunica albuginea
श्वेत तान्तव उपास्थि white fibrocartilage
श्वेतपटल-स्वच्छमण्डल संगम sclero-corneal junction
श्वेत मज्जा white pulp

स

संकीर्णन constriction
संकुचनशीलता contractility
संकेन्द्रिक concentric
संघनन condensation
संधानिका symphysis
संधायक उपास्थि articular cartilage

संधायक गुलिका articular tubercle
संधायक चक्रिका/चक्र articular disc
संधायक फलक articular lamella
संधि joint/articulation
संधि कफोणिका articularis cubiti
संधि गुहा joint cavity
संधिग्रह ankylosis
संधिच्युति dislocation
संधि प्रकरण syndesmology
संधि सम्पुट articular capsule
संयुक्त कंडरा conjoined tendon
संयोग कोण angle of union
संयोगी शाखा communicating branch
संरचना structure
संवलित convoluted
संवाहक तंत्र conducting system
संवेग impulse
संसर्पण/विसर्पण gliding
संहत compact
सक्रिय और निष्क्रय-तान active and passive tone
समऔर्विका rectus femoris
सम कर्णक gyrus rectus
समचतुर्भुजिका rhomboideus
समन्वय co-ordination
समापार्श्व collateral
समपार्श्वी रक्त-परिसंचरण collateral circulation
समपार्श्वी स्नायु collateral ligament
समलम्बक (अस्थि) trapezium
समलम्बाभ trapezoid
समलम्बिका (पेशी) trapezius
समोदरिका rectus abdominis
सम्पुट capsule
सम्मिलन anastomosis
सम्मिलन पाश loop of anastomosis
सम्मिलनी शाखा anastomotic branch
सरंध्र प्रत्यास्थ कला fenestrated elastic membrane.
सरल पेशी तन्तु smooth muscle fibres
सरल शिरानाल straight sinus
सरल संधि simple joint/plane joint
सरल सीवनी plane suture
सर्पिल खातिका spiral groove
सर्पिल रेखा spiral line
सर्व अथवा शून्य all or none
सहकारी/सहयोगी पेशियां synergic muscles
सहचरी शिरायें vanae comitantes
सहयोगी synergic
सहायक अधःशाखा शिरा accessory saphenous vein
सहायक अर्धयुग्म शिरा accessory hemiazygos vein
सहायक कशेरुका शिरा accessory vertebral vein
सहायक तंत्रिका accessory nerve
सहायक बहिर्बाहु शिरा accessory cephalic vein
सहायक प्लीहा accessory spleen
सहायक स्नायु accessory ligament
सहायिका तानिका शाखा accessory meningeal branch
सहोदर sibs.
साइनस विनोसस/शिराकोटर sinus venosus
साइनस वेनेरम sinus venarum
सामान्य अन्तरास्थि धमनी common interosseous artery
सामान्य आनन शिरायें common facial veins
सामान्य उद्गम/उदय कंडरा common tendon of origin
सामान्य करतल अंगुलि धमनियां common palmar digital arteries

सामान्य निःश्वसन quiet expiration
सामान्य प्रश्वसन quiet inspiration
सामान्य बहिर्जंघिका तंत्रिका common peroneal nerve
सामान्य यकृत धमनी common hepatic artery
सामान्य श्लेषक पिधान common synovial sheath
सामान्य श्रोणिफलक धमनियां common iliac arteries
सामान्य श्रोणिफलक लसीका पर्व common iliac lymph node
सामान्य श्रोणिफलक शिरा common iliac vein
सार्कोलेमा sarcolemma
सीरमी परिहृद serous pericardium
सीवनी suture
सीवनी अस्थियां sutural bones
सीवनी स्नायु sutural ligament
सेतु कुंड cisterna pontis
स्कंध shoulder
स्कंध संधि shoulder joint
स्तन परिवेश areola
स्तन शाखायें mammary branches
स्पंदन pulsation
स्फीत/अपस्फीत varicose
स्वर पुटक vocal folds
स्त्रीजननेंद्रिय female reproductive organs
स्थिति-अन्तरण transposition
स्थितिज postural
स्थिरकारी पेशियाँ fixation muscles
स्थूलक condyle
स्थूलक संधि condylar joint
स्थूलाकार दरी recessus sacciformis
स्नायु बंध ligamentous band
स्नायुओं का तनाव tension of ligaments
स्नेहन lubrication
स्नेहकवलिका pad of fat
स्वच्छमण्डल cornea
स्वस्तिक स्नायु cruciate ligament
स्वस्तिकाकार भाग cruciform part
सृक्क angle of the mouth
सृक्क अवनमनिका depressor anguli oris
सृक्क उन्नमनिका levator anguli oris
सृक्कापकर्षिणी risorius

श्र

श्रवण नलिका auditory tube
श्रवण क्षेत्र auditory area
श्रोणिगुहा प्रावरणी pelvic fascia
श्रोणि डायाफ्राम/मध्यच्छद pelvic diaphragm
श्रोणि पर्यन्त pelvic brim
श्रोणिफलक-अंतर्जंघिका बंधनी iliotibial tract or band
श्रोणिफलक-ऊर्विका स्नायु iliofemoral ligament
श्रोणिफलक-कंकत उत्सेध iliopectineal eminence
श्रोणिफलक-कटि धमनी ilio-lumbar artery
श्रोणिफलक-कटि शिरा ilio-lumbar vein
श्रोणिफलक-कटि स्नायु ilio-lumbar ligament
श्रोणिफलक-पर्शुक कटिछदिका iliocostalis lumborum
श्रोणिफलक-पर्शुक ग्रैविका iliocostalis cervicis

श्रोणिफलक-पर्शुक वक्षिका	iliocostalis thoracis
श्रोणिफलक प्रान्त की पेशियां	muscles of the iliac region.
श्रोणिफलक प्रावरणी	iliac fascia
श्रोणिफलक-वंक्षण तंत्रिका	ilioinguinal nerve
श्रोणिफलक शिखा	iliac crest
श्रोणिफलक-त्रिका	iliosacralis
श्रोणिफलक-अनुत्रिका	iliococcygeus
श्रोणिफलकिका	iliacus
श्रोणिमेखला की संधियां	joints of the pelvic girdle
शृंग	cornua

ह

हनु संधानिका	symphysis menti
हर्षण	erection
हाइलम	hilum
हाथ की गभीर शिरायें	deep veins of the hand
हायालूरोनिक अम्ल	hyluronic acid
हिप्पोकैम्पस	hippocampus
हिस्टियोसाइट	histiocyte
हृदग्र स्पंद	apex beat
हृद् अतिसूक्ष्म शिरायें	venae cordis minimae
हृद् चक्र	cardiac cycle
हृद् जालिका	cardiac plexus
हृद् परिखा	coronary sulcus
हृद् पेशी	myocardium/cardiac muscle
हृद् रज्जु	trabeculae cornae
हृद् शिरानाल	coronary sinus
हृद् शिरानाल कपाटिका	valve of the coronary sinus
हृद् शूल	angina pectoris
हृदय	heart
हृदय अस्थानता	ectopia cordis
हृदय का अंगरेखांकन	surface marking of the heart.
हृदय का ऐक्स-रे रूप	radiological appearance of heart
हृदय का संवहन तंत्र	conducting system of the heart.
हृदय की स्पंदलय	cardiac rhythm
हृदय की शिरायें	veins of the heart

क्ष

क्षैतिज नितम्ब पुटक	horizontal gluteal fold
क्षैतिज प्रवर्ध	horizontal process.

त्र

त्रिक-अनुत्रिक संधि (त्रिकानुत्रिकसंधि)	sacrococcygeal joint.
त्रिक-कंटक स्नायु	sacro-spinous lig.
त्रिक-गंडक स्नायु	sacro-tuberous lig.
त्रिक तंत्रिका जालिका	sacral plexus of nerves
त्रिक नलिका	sacral canal

त्रिकपर्दी कपाटिका की कपर्दिका	cusp of the tricuspid valva
त्रिक रंध्र	sacral foramina
त्रिक लसीका पर्व	sacral lymph node
त्रिक-श्रोणिफलक संधि	sacro-iliac joint
त्रिकास्थि की अनुप्रस्थ गुलिकायें	transverse sacral tubercles
त्रिकोण (मूत्राशय)	trigone (urinary bladder)
त्रिकोणिक स्नायु	deltoid ligament
त्रिकोणिका	deltoideus
त्रिकोणिका गंडक	deltoid tuberosity
त्रिकोणिकास्थि	triquetral (bone)
त्रिधारा चिह्न	trigeminal impression
त्रिशिरस्का	triceps

शुद्धिपत्र

पृष्ट संख्या	अशुद्ध	शुद्ध
552	ऊर्ध्वाजिन स्नायु	ऊर्ध्व जघन स्नायु
552	squamous Suture	squamous suture
552	कोष्ठिका	दंत उलूखल
553	तंतु संधि	तंतुसंधि
553	उपास्थि संधि	उपास्थिसंधि
553	चक्रक	चक्र
553	उरोहस्तक	उरोस्थि-मुष्टि
554	श्लेषक द्रव्य	श्लेषक द्रव/तरल
554	Lubrication	lubrication
554	तान्तव उपास्थि	तान्तव-उपास्थि
555	मज्जा कोष्ठों	मज्जा अवकाशों
555	बसा	वसा
555	द्रव्य	द्रव
556	वर्सा	बर्सा
556	ginglyonus	ginglymus
556	विवर्तिका संधि	धुराग्र संधि
556	trachoideal	trochoideal
557	द्वि-अक्षी	द्वि-अक्षीय
557	काभ	करभ
557	बहु-अक्षी	बहु-अक्षीय
559	लसीका वाहनियां	लसीका वाहिनियां
559	गंभीर	गभीर
561	अधोकोष्ठिका वाहिकायें	अधोदन्तोलूखल वाहिकायें
565	कशेरुक	कशेरुका
565	को	की
565	स्वय	स्वयं
565	स्पजी	स्पंजी
565	संयोग के	संयोग की
566	अन्तर	अन्तः
567	अपकर्ष या ह्रास	अपकर्ष, ह्रास या व्यपजनन

पृष्ठ संख्या	अशुद्ध	शुद्ध
567	हो जाती है	हो जाता है
573	पश कपालास्थि	पश्चकपालास्थि
575	ऊर्ध्व तिर्यक्	ऊर्ध्व तिर्यकिका
576	पश्चकपालक	पश्चकपाल के
578	और	ओर
580	उरोहस्तक-कांड संधि	उरोस्थि मुष्टि-कांड संधि
581	पशुक-कशेरुका संधि	पर्शुक-कशेरुका संधि
582	पशुकायें	पर्शुकायें
582	गति का समय	गति के समय
583	evorsion	eversion
584	संधि चक्रिका	संधायक चक्रिका
585	लगी है	पर लगी है
585	कला वितानों (aponeurosis)	कण्डराकला (aponeurosis)
586	उरोंऽसकूट (thoracoacromial)	उरो-अंसकूट (thoracoacromial)
587	pectoralis minors	pectoralis minor
588	Joints of upper limit	Joints of upper extremity
588	अंसफल	अंसफलक
588	अंसोलूखल ओष्ठ	अंसगर्त लैब्रम
589	उलूखल गुहा	अंसगर्त गुहा
589	अधिकंटकी (Supraspinatus)	अध्यंसपृष्ठिका
589	अधोकंटकी (infraspinatus)	अध: अंसपृष्ठिका
589	अधो-अंस फलका (Subscapularis)	अधो-अंसफलकिका
589	अंसोलूखल-प्रगंड स्नायु	अंसगर्त-प्रगंड स्नायु
590	ऊर्ध्वकंटकी	अध्यंसपृष्ठिका
590	कफोणी या कुहनी	कूर्पर या कुहनी
593	प्रगंड-बहि:प्रकोष्ठी	प्रगंड-बहि:प्रकोष्ठक
593	प्रगंड-अन्त:प्रकोष्ठी	प्रगंड-अन्त:प्रकोष्ठक
594	स्नेह पुटिकायें	स्नेह कवलिकायें
595	बहि: सम्पुटी	सम्पुटी बाह्य
598	अन्त: प्रकोष्ठास्थि	अन्त:प्रकोष्ठिकास्थि
600	अंगुष्ठापावर्तनी	अंगुष्ठापवर्तनी
600	लघु अंगुष्ठ प्रसारणी	लघु अंगुष्ठ प्रसारिणी
600	दीर्घ अंगुष्ठ प्रसारणी	दीर्घ अंगुष्ठ प्रसारिणी
600	तर्जनी प्रसारणी	तर्जनी प्रसारिणी
600	स्थूलाकार दरी	कोशाकार दरी
601	कफोणी संधि	कूर्पर संधि

पृष्ठ संख्या	अशुद्ध	शुद्ध
602	प्रकोष्ठान्तर	अन्तराप्रकोष्ठ
603	पश्च बहि:प्रकोष्ठ-मणिबंध स्नायु	अभिपृष्ठ बहि:प्रकोष्ठ-मणिबंध स्नायु
604	ulna artery	ulnar artery
604	प्रथम पंक्ति की अस्थियों की संधियां	प्रथम पंक्ति की मणिबंध अस्थियों की संधियां
605	दूसरी पंक्ति की अस्थियों की संधियां	दूसरी पंक्ति की मणिबंध अस्थियों की संधियां
607	मध्यमणिबंध	मध्य मणिबंध
610	Metacarpo-phalangeal joint	Metacarpo-phalangeal joints
613	मध्य शिखा	माध्यमिक शिखा
616	glutens maximus	gluteus maximus
616	symphysis pubic	symphysis pubis.
617	गंभीर पश्च शिरा	गभीर अभिपृष्ठ शिरा
622	अभिमध्य औवीं परिवेष्ठक धमनी	अभिमध्य औवीं परिवेष्टक धमनी
622	गृध्रसी तंत्रिका (sciatic nerve)	आसनतंत्रिका
622	लुम्बिका (piriformis)	तुम्बिका
624	विस्थापित हो जाती है	विस्थापित हो जाता है
624	संसर्पणा	संसर्पण
626	gastroenemius	gastrocnemius
628	अन्तर्जंघिकासमपार्श्व स्नायु	अन्तर्जंघिका समपार्श्व स्नायु
636	ऊर्ध्व अन्तराजंघिका संधियां	ऊर्ध्व अन्तराजंघिका संधि
640	दीर्घ और ह्रस्व पादविवर्तिकाओं	दीर्घ और लघु पादविवर्तिकाओं
667	तंत्रिका जालिकायें	तंत्रिका जालिका
673	अग्र कांड (Ant. trunk)	अग्र प्रकांड
675	शर-ओहनु स्नायु	शर-अधोहनु स्नायु
676	अग्र ग्रीवा शिराएं	अग्र ग्रीवा शिरा
676	ग्रैवी अंसा	ग्रैव पाश
676	दीर्घ ग्रीविका	ग्रैवी दीर्घा
676	पुर: श्वासनली फलक	पुर:श्वासप्रणाल फलक
678	बहि: ग्रीवा शिरा	बाह्य ग्रीवा शिरा
679	पेशी के गम्भीर पृष्ठ के पास	पेशी के गभीर पृष्ठ के पास
679	गभीर ग्रैव लसीका पर्व	गभीर ग्रैव लसीका पर्विकायें
680	प्रत्येक-अधोहनु शिरा	प्रत्यक्-अधोहनु शिरा
680	कुछ तन्तुओं में यह अस्थि का रूप ले लेती है	कुछ स्तनपायी जीवों में यह अस्थि का रूप ले लेती है
680	एपीहयाल (epihyal)	ऐपिहायल

पृष्ठ संख्या	अशुद्ध	शुद्ध
683	पूर्वकशेरुकीय पेशियां	अग्र कशेरुकीय पेशियां
685	कंटक (ridge)	कटक (ridge)
689	मेरुदण्ड उत्तानिका (Erector spinae)	मेरुदण्ड उत्तानिका या त्रिक-कंटिका (Erector spinae or sacro-spinalis)
695	अधः पश्चकपाल त्रिभुज	अवपश्चकपाल त्रिभुज
699	पाद (crus)	क्रस
701	मध्यच्छद में छिद्र	मध्यच्छद में द्वार
701	ग्रासनली का छिद्र	ग्रासनली द्वार
701	महाशिरा का छिद्र	महाशिरा द्वार
703	अब-उरोस्थिकोण	अव-उरोस्थि कोण
705	ऊर्ध्व पाद (superior crus)	ऊर्ध्व क्रस
708	अन्तरापादिक तन्तु Intercrural fibres)	अन्तराक्रस तंतु
709	समादरिका	समोदरिका
710	वृषणा-उत्कर्षिका प्रावरणी	वृषण-उत्कर्षिका प्रावरणी
711	मिलकर संयुक्त कंडा	मिलकर संयुक्त कंडरा
712	समाऔदरिका	समोदरिका
716	पर्युदर्या-बाह्य बसा	पर्युदर्या-बाह्य वसा
720	lateral true ligament of the brinary bladder	lateral true ligament of the urinary bladder
721	जवन-पुरस्थ स्नायु	जघन पुरःस्थ स्नायु
721	पुरस्थ उन्नमनिका	पुरःस्थ उन्नमनिका
721	मलाशय-गुद वंक (anorectal flexure)	गुद-मलाशय वंक
721	गुदा नलिका	गुद नलिका
721	बाह्य संवरणी (external sphincter of anus)	बाह्य गुदसंवरणी external sphincter of anus)
721	आभ्यन्तर संवरणी	आभ्यन्तर गुद संवरणी
724	गुद उन्नमनी	गुद उन्नमनिका
727	शिश्न पाद (crus penis)	शिश्न क्रस
729	गंभीर मूलाधार अनुप्रस्थिका	गभीर मूलाधार अनुप्रस्थिका
729	भगशिश्निका पाद (crus clitoridis)	भगशिश्निका क्रस
733	कक्षा के पश्च पुटक बनाते हैं	कक्षा की पश्च पुटक बनाती हैं
736	द्वि-शरस्का खातिका	द्विशिरस्का खातिका

पृष्ठ संख्या	अशुद्ध	शुद्ध
737	अभिमध्य विवर्तन (medial rotation)	अभिमध्य घूर्णन
742	अव अंसफलक	अधः अंसफलक (अध्यंसफलक)
750	मध्यम तंत्रिक	मध्यमतंत्रिका
761	interosseous	interossei
762	अन्तरास्थितंत्रिका	अन्तरास्थि तंत्रिका
765	(बहिः प्रकोष्ठिक तंत्रिका)	बहिःप्रकोष्ठिक तंत्रिका
765	वक्ष पेशी का सम्भरण करती हैं	वक्ष-1, पेशी का सम्भरण करती हैं
765	पश्च अन्तरास्थि तंत्रिक	पश्च अन्तरास्थि तंत्रिका
769	Extensor retinacretinaculum	Extensor retinaculum
771	Capsules of metacarpophalangeal joint	Capsules of metacarpophalangeal joints
775	अंगुष्ठ आकुंचनी (चित्र)	लघु अंगुष्ठ आकुंचनी
776	मुंडिकास्थि	समुंडिकास्थि
782	लघु शिखरक (lesser trochanter)	लघु ट्रोकेन्टर
784	परिवेष्ठक	परिवेष्टक
785	coecum	caecum.
785	महा अधःशाखा शिरा	बृहत् अधःशाखा शिरा
788	अधः शृंग (inferior cornu)	निम्न शृंग
788	बंधन (ligature)	बंध
791	लघु अभिवर्तनी बाह्य गवाक्षिका	लघु अभिवर्तनी, बाह्य गवाक्षिका
793	श्रोणीफलिका	श्रोणिफलकिका
793	तनु पेशी	तनुपेशी
793	ऊरू	ऊरु
794	गृध्रसी तंत्रिका	आसन तंत्रिका
794	कंटकोत्थानिका	मेरुदण्ड-उत्तानिका
795	क्षितिज नितम्ब पुटक	क्षैतिज नितम्ब पुटक
798	अभ्यन्तर	आभ्यन्तर
799	कंडरीय बंधो (tendinous bands)	कंडरीय बंधनी
806	अग्र बहिर्जंघिक वाहिकाओं और गभीर अन्तर्जंघिका तंत्रिका (ant. tibial v. and deep peroneal nerve)	अग्र अन्तर्जंघिका शिरा तथा गभीर बहिर्जंघिका तंत्रिका
807	एक पक्षक (pennate)	एकपक्षक (unipennate)
808	पाद पृष्ठ (darsum of the foot)	पादपृष्ठ (dorsum of the foot)
808	पश्च अंगुलि विस्तार (dorsal digital expansion)	अभिपृष्ठ अंगुलि विस्तार
809	तन्तुपास्थि	तन्तूपास्थि

पृष्ठ संख्या	अशुद्ध	शुद्ध
814	पश्च अन्तर्जंघिक	पश्च अन्तर्जंघिका
820	गुल्फ पर के श्लेषक कंडरा पिधान	गुल्फ पर की कंडराओं के श्लेषक पिधान
824	प्रपदास्थि	प्रपदिकास्थि
829	तीसर स्तर की पेशिया	तीसरे स्तर की पेशियां
833	tunica adventia	tunica adventitia.
839	मध्य तल (median plane)	मध्यम तल
839	बाहुशीर्ष शिरा	प्रगंड-शीर्ष शिरा
840	ग्रैवी दीर्घिका	ग्रैवी दीर्घा
840	अनुकम्पी कांड	अनुकम्पी प्रकांड
842	मध्यस्थानी प्लूरा (mediastinal pleura)	मध्यस्थानिक प्लूरा
845	अरोपर्शुक पेशियां	उर:पर्शुकिका
846	परिहृद्-मध्यच्छद वाहिकाय (pericardiophrenic vessels)	परिहृद्-मध्यच्छद वाहिकायें pericardiacophrenic vessels)
847	दक्षिण अलिंद के आभ्यन्तर में	दक्षिण अलिंद के अन्दरूनी भाग में
848	सीमान्त शिखा	अन्त्य शिखा
849	फुप्फुस काँड	फुप्फुस प्रकांड
849	त्रिकपर्दी द्वारा	त्रिकपर्दी द्वार
851	कंडराएं रज्जु	कंडरा रज्जु
851	लैनूल	ल्यूनूल
852	Left atrio veuntricular orfice	Left atrioventricular orifice
856	atrio ventricular	atrio-ventricular
859	हृद्रज्जुओं	हृद् रज्जुओं
860	falci form ligament	falciform ligament
863	कला भाग के दोष	कलामय भाग के दोष
864	channal	channel
864	दीर्घस्थायी धमनी कांड	दीर्घ-स्थायी धमनी प्रकांड
870	चित्र 442-	चित्र 441-
876	मुदिका वटु शाखा	मुद्रिका-अवटु शाखा
878	dorsal nasalbr	dorsal nasal br.
880	द्वितुन्दिका (digastricus)	द्विपिंडिका
881	ललाट (अग्र) शाखा frontal (anterior) br)	ललाट(अग्र)शाखा (frontal (anterior) br.)
881	पार्श्विक (पश्च) शाखा (Parietal (posterior br.)	पार्श्विक (पश्च) शाखा (parietal (posterior) br.)
882	प्रथम या अधोहनु	प्रथम या अधोहनु भाग

शुद्धिपत्र

पृष्ठ संख्या	अशुद्ध	शुद्ध
883	मध्य कर्णगुहा	मध्यकर्ण गुहा
883	anastomatic branch	anastomotic branch
884	(inferior alveolar (dental) a)	(inferior alveolar (dental) a.)
884	द्वितीय (अथवा पक्षाभिका) भाग की शाखायें	द्वितीय अथवा पक्षाभिका भाग की शाखायें
886	mental	submental
889	शिर: अर्धकंठिका	शिर: अर्धकंटिका
889	अधोजत्रु धमनी	अधोजत्रुक धमनी
893	ऊर्ध्व नेत्र गुहा विदर	ऊर्ध्व नेत्रगुहा विदर
896	(जंघा क्षेत्र के अतिरिक्त)	("जंघा क्षेत्र-leg area" के अतिरिक्त)
897	प्रमस्तिष्क पाद	प्रमस्तिष्क क्रस
897	आन्तरावृत्त कुंड	अन्तरावृंत कुंड
897	आन्तरावृत्त खात	अन्तरावृंत खात
898	दक्षिण ओर की धमनी अधोजत्रुक-प्रगंडशीर्ष प्रकांड	दक्षिण ओर की अधोजत्रुक धमनी प्रगंडशीर्ष प्रकांड
901	अध: अवटु धमनी	निम्न अवटु धमनी
901	शिरार्धकंटिका	शिर: अर्धकंटिका
901	अधोजिह्विका तंत्रिका	अधोजिह्वा तंत्रिका
902	अवर्तनी	अपवर्तनी
903	(Internal thoracic, mammary art.)	(internal thoracic (mammary) art.)
904	अधो मध्यच्छद (inferior phrenic)	निम्न मध्यच्छद
904	गंभीर	गभीर
906	अंस असंपृष्ठिका	अध:अंसपृष्ठिका
908	अधो अंसफलिका	अधोअंसफलकिका
910	मध्यमा तंत्रिका	मध्यम तंत्रिका
911	inpra-spinous fossa	infraspinous fossa
911	गभीर प्रगंडा धमनी	गभीर प्रगंड धमनी
912	मध्यम प्रकोष्ठ शिरा	मध्यम कफोणि शिरा
920	dorsal carpal arteries	dorsal metacarpal arteries
921	first palmar Carpal a.	first palmar metacarpal a.
929	अंकुर प्रवर्ध	अंकुरक प्रवर्ध
931	दक्षिण पाद	दक्षिण क्रस
932	ऊर्ध्व अग्न्याशय-ग्रहणी धमनियों	ऊर्ध्व जठर-ग्रहणी धमनियों
941	मध्यच्छद पाद	मध्यच्छद क्रस
941	निम्न मध्यच्छदा धमनियां	निम्न मध्यच्छद धमनियां

94533

पृष्ठ संख्या	अशुद्ध	शुद्ध
942	गभीर वंक्षण द्वार	गभीर वंक्षण वलय
944	शेषान्त्र-कटि धमनी	श्रोणिफलक-कटि धमनी
944	पुरस्थ ग्रन्थि	पुर:स्थ ग्रन्थि
948	शिश्नकंद-सुपंजिका	शिश्नकंदस्पंजिका
949	शिश्न पाद	शिश्न क्रस
949	रक्तधर पिंड (corpus spongiosum)	स्पंज पिंड
971	peroneala	peroneal a.
977	निम्न अधोहनु ग्रन्थि	अव-अधोहनु ग्रन्थि
977	चित्र 495	चित्र 494
984	डिप्लोई या द्विपत्रमध्या शिरायें	डिप्लोई या द्विपत्रकमध्या शिरायें
984	परिकपालास्थि	परिकपाल
984	शिरा रिक्तियों (Veinous lacunae)	शिरा रिक्तिकाओं (venous lacunae)
990	अश्मपट्टिका शिरानाल	अश्मपट्टक शिरानाल
990	पट्टिका रंध्र	पट्टक रंध्र
1002	आधार कशेरुका शिरायें	आधार-कशेरुका शिरायें
1010	प्रतिहारिणी तंत्र	प्रतिहारिणी शिरा तंत्र
1012	आगत शाखायें	आगत-शाखायें
1017	अंधान्त्र (caecum)	अन्धान्त्र/उण्डुक
1021	जाल ऊतक (reticular tissue)	जालिका ऊतक
1022	जालतन्तु (reticular fibres)	जालिका तंतु
1025	बहिस्थ	बहि:स्थ
1032	परिवृत्त अंकुरों (vallate papillae)	परिवृत अंकुरकों
1033	दूरस्थ	बहि:स्थ
1044	पराभिहृद (paracardial)	पराजठरमुख
1042	पित्तवाहिकाओं	पितवाहिका
1045	श्रोणि-बृहदांत्रयोजनी (sigmoid mesocolon or pelvic mesocolon)	अवग्रह बृहदांत्रयोजनी या श्रोणि बृहदांत्रयोजनी
1057	चित्र 522 (संलग्न)	चित्र 523
1058	कोशिकाओं (capillaries)	केशिकाओं
1058	जालक अंत:कला तन्त्र	जालक-अंत:कला तंत्र
1057	चित्र 524 (संलग्न)	चित्र 525
1060	infraction	infarction

Recommended By श्री ईश्वर भारद्वाज

GURUKUL KANGRI LIBRARY
Acces on 28.3.89
Class on
Cat on
Tag etc.
Checked
Any Other
28/8/90
12-1-90
3.8.90

Entered in Database
Signature with Date

R 55.7,VER-M
94533

चिकित्सा सम्बन्धी प्रकाशन

अष्टांगहृदय—लालचन्द्र	(सजिल्द)	५५
	(अजिल्द)	४०
क्लीनिकल मेडिसिन दो भागों में—अत्रिदेव		२५
चरक संहिता (दो भागों में)—जयदेव विद्यालंकार	(सजिल्द) ५० (अजिल्द)	४०
देहधात्वग्निविज्ञान—हरिदत्त शास्त्री		१५
द्रव्यगुणविज्ञान—यादव		५
नव्यजनस्वास्थ्य—मुकुन्द स्वरूप		२०
नाड़ी दर्शन–ताराशंकर		६.५०
पाश्चात्य द्रव्यगुणविज्ञान दो भागों में—राम सुशील सिंह		६०
भावप्रकाश निघण्टु—विश्वनाथ द्विवेदी		२०
भैषज्यरत्नावली—जयदेव विद्यालंकार	(सजिल्द)	६०
	(अजिल्द)	५०
मेघ विनोद––यति मेघमुनि, नरेन्द्र नाथ		६
यूनानी चिकित्साविधि—हकीम मन्साराम		५
यूनानी चिकित्सा सागर		१०
रसतरङ्गिणी—सदानन्द कृत हिन्दी टीका		२५
रसरत्नसमुच्चय—धर्मानन्द	(सजिल्द)	४५
	(अजिल्द)	३०
रसेन्द्रसार संग्रह—नरेन्द्रनाथ	(सजिल्द)	२५
	(अजिल्द)	२०
वर्मा एलोपैथिक गाइड		२०
वर्मा एलोपैथिक चिकित्सा		३०
वर्मा एलोपैथिक निघण्टु		१५
व्याधिविज्ञान प्रथम भाग—आशानन्द		१५
शालक्य विज्ञान—प्रमोद लाल भाटिया		२०
सुश्रुत संहिता (सम्पूर्ण)–अत्रिदेव विद्यालंकार	(सजिल्द) ४० (अजिल्द)	३०
सुश्रुत संहिता शरीर स्थान—जे. डी. शर्मा		८

मोतीलाल बनारसीदास
दिल्ली :: वाराणसी :: पटना

मानव शरीर रचना (प्रथम भाग)

डा० मुकुन्द स्वरूप वर्मा

प्रस्तुत पुस्तक के प्रमुख तीन प्रकरण हैं—१. ऊतक विज्ञान, २. भ्रूण विज्ञान, ३. अस्थि विज्ञान।

१. ऊतक विज्ञान—इस प्रकरण में कोशिकाओं की उत्पत्ति, शरीर की सामान्यतर रचना, शरीर के अनेक उपकला आदि ऊतक, शरीर के तरल रुधिर आदि पदार्थ तथा जालक अन्तःकलातन्त्र का विवेचनात्मक विशद वर्णन है।

२. भ्रूण विज्ञान—इस प्रकरण में डिम्ब, शुक्राणु, भ्रूण की रचना, पोषण, अस्थि, मेरु, मस्तिष्क, ज्ञानेन्द्रियों एवं शिराओं का परिवर्तन, हृदय, धमनी, शिरा, लसीका वाहिका तन्त्र, शरीर की गुहाओं का परिवर्धन तथा भ्रूण की वृद्धि की भिन्न भिन्न अवस्थाओं का निदर्शन आदि अनेक विषयों को विस्तार से दिया गया है।

३. अस्थि-विज्ञान—इसमें मेरुदंड, कशेरुका की सामान्य रचना, उरोस्थि-पर्शुकाएँ, उपास्थियाँ, वक्ष, करोटि (कपाल की विभिन्न दशाएँ) ललाटास्थि, पुं-स्त्री करोटियों में अन्तर; हाथ-पाँव, अधः अंग की अन्य अस्थियों का भेद-प्रभेद पूर्वक विस्तृत विवेचन है।

इस ग्रन्थ की विशेषता यह है कि शरीर के रचना संबंधी प्रत्येक विषय को चित्रों द्वारा ऐसा समझाने का प्रयत्न किया गया है जिससे उन-उन अंगों, उपांगों, अस्थियों, भ्रूण-अवस्थाओं का मूलतः ज्ञान शीघ्र ही प्राप्त हो सके।

अन्त में दिया गया रचना-संबंधी हिन्दी शब्दों का अंग्रेजी शब्दों द्वारा पर्याय-वाची ज्ञान आयुर्वेदिक और मेडिकल दोनों के अध्येताओं के लिए उपयोगी है।

मूल्य : रु० ५०.००

आधुनिक चिकित्सा शास्त्र

आयुर्वेद महामहोपाध्याय श्री धर्मदत्त वैद्य

चिकित्सा का अलग ग्रन्थ हो और निदान का अलग—जैसा कि बहुत पाया जाता है—एक कष्टसाध्य कार्य है; क्योंकि पहले एक जगह रोगों के कारण, लक्षण, उनके भेद-प्रभेदों की जानकारी करना, फिर दूसरी जगह उन रोगों के कारणों, लक्षणों के अनुसार चिकित्सा करना एक दीर्घ कार्य और परिश्रमसाध्य विधान है।

प्रस्तुत पुस्तक में रोगों के निदान-कारण, लक्षण और उनके भेद-प्रभेद बताकर साथ ही उनकी चिकित्सा का मार्ग साध दिया है। इतना ही नहीं किसी भी रोग के सूक्ष्म लक्षणों पर प्रकाश डालने के बाद तदनुसार ही औषधियों का निर्देश किया गया है। इस नाते यह नवीन पद्धति पर निर्मित एक महान् ग्रन्थ है।

कहां पेटेंट औषधियाँ उपयुक्त होती हैं? कहां नवीन औषधियाँ लाभ पहुंचाती हैं? स्त्रियों, पुरुषों एवं बच्चों में होने वाले विभिन्न प्रकार के रोगों में विभिन्न प्रकार की कौन सी औषधियाँ रामबाण सिद्ध होती हैं? यह सब चिरानुभवी लेखक महोदय ने पुस्तक में विस्तार पूर्वक दिया है।

इस ग्रन्थ की यह विशेषता है कि इसमें आधुनिक काय-चिकित्सा के वर्णन के साथ-साथ आयुर्वेदिक काय-चिकित्सा का भी उल्लेख किया गया है। ये दोनों चिकित्सा पद्धतियां एक दूसरे की सहायक होकर हमें पूर्णता (चिकित्सा में सफलता) की ओर ले जाती हैं। और यही चिकित्सा पद्धति का लक्ष्य है।

मूल्य : रु० १००.०० (सजिल्द); रु० ८०.०० (अजिल्द)

मोतीलाल बनारसीदास
दिल्ली :: वाराणसी :: पटना